

ОНКО ПАТОЛОГИЯ

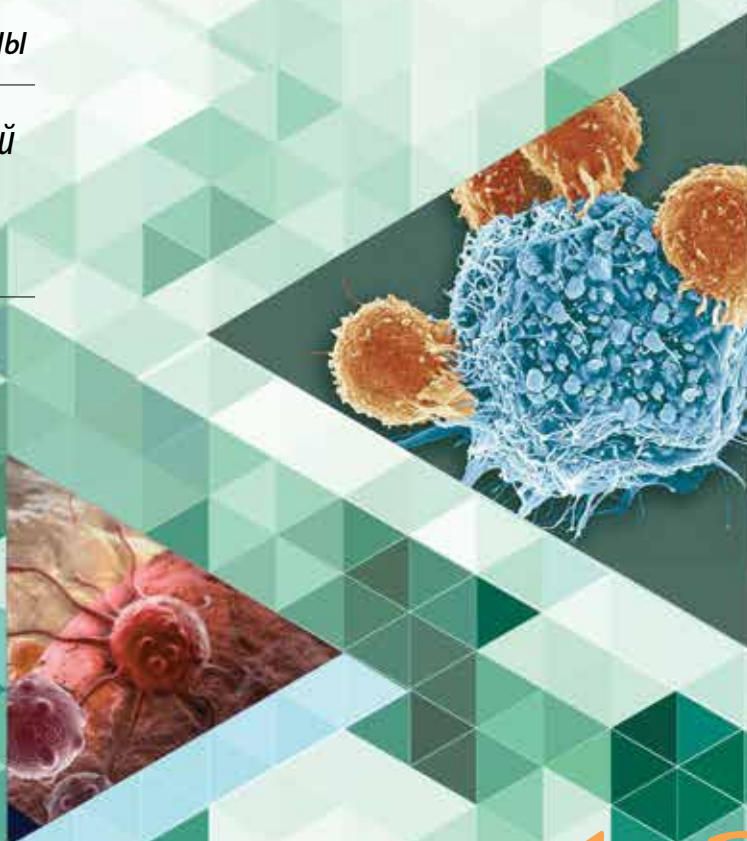
НАУЧНО-ПРАКТИЧЕСКИЙ ЕЖЕКВАРТАЛЬНЫЙ РЕЦЕНЗИРУЕМЫЙ ЖУРНАЛ

*Уvealная меланома: общепринятые
и новые направления в прижизненной
патологоанатомической диагностике*

*Система стандартизации
цитологических заключений Всемирной
организации здравоохранения
при патологии панкреатобилиарной зоны*

*Пятое издание классификации Всемирной
организации здравоохранения почечно-
клеточных опухолей. Обзор изменений*

*Смешанные нейроэндокринные-
ненейроэндокринные новообразования
желудочно-кишечного тракта*



ONCOPATHOLOGY

ТОМ 6

1-2

ИЗДАНИЕ ДЛЯ СПЕЦИАЛИСТОВ, ЗАНИМАЮЩИХСЯ МОРФОЛОГИЧЕСКОЙ ДИАГНОСТИКОЙ ОНКОЛОГИЧЕСКИХ ЗАБОЛЕВАНИЙ

Целью журнала является поддержка непрерывного медицинского образования специалистов, занимающихся вопросами диагностики и лечения опухолей различной локализации, обобщение доступной информации в области онкопатологии, публикация и анализ результатов отечественных исследований в этой области. В журнале обозреваются наиболее важные научные события, публикуются выводы и постановления национальных и международных конгрессов, результаты фундаментальных и клинических исследований, а также освещаются вопросы, связанные с работой врачей смежных специальностей, которые могут быть значимы для профессиональной подготовки кадров.



ОНКОПАТОЛОГИЯ

Е ж е к в а р т а л ь н ы й н а у ч н о - п р а к т и ч е с к и й р е ц е н з и р у е м ы й ж у р н а л

www.oncopathology.ru

ГЛАВНЫЙ РЕДАКТОР

Горбань Нина Андреевна, к.м.н., вице-президент Российского общества онкопатологов (РООП), начальник центра патоморфологии и молекулярно-генетической диагностики ФГБУ «Центральная клиническая больница с поликлиникой» Управления делами Президента Российской Федерации (Москва, Россия)

ЗАМЕСТИТЕЛЬ ГЛАВНОГО РЕДАКТОРА

Петров Семен Венидиктович, д.м.н., профессор, вице-президент РООП, лауреат премии Правительства Российской Федерации в области науки и техники, заведующий лабораторией иммуногистохимической диагностики ГБУЗ «Республиканский клинический онкологический диспансер» Министерства здравоохранения Республики Татарстан (Казань, Россия)

ОТВЕТСТВЕННЫЙ СЕКРЕТАРЬ

Святивода Елена Анатольевна, врач-патологоанатом патологоанатомического отделения ФГБУ «Главный военный клинический госпиталь им. акад. Н.Н. Бурденко» Минобороны России (Москва, Россия)

О С Н О В А Н В 2 0 1 7 Г .

1-2, ТОМ 6
'23

Учредитель:
Общероссийская общественная
организация «Российское общество
онкопатологов»
e-mail: info@oncopathology.ru
www.oncopathology.ru

Адрес редакции:
115522, Москва, Каширское шоссе, 24,
стр. 15, НИИ канцерогенеза, 3-й этаж.
Тел./факс: +7 (499) 929-96-19
e-mail: abv@abvpress.ru
www.abvpress.ru

Статьи направлять главному
редактору **Н.А. Горбань**
e-mail: pegovanina@mail.ru
Редактор **А.В. Лукина**
Корректор **Т.Н. Помилуйко**
Дизайн **Е.В. Степанова**
Верстка **О.В. Гончарук**

Служба подписки и распространения
И.В. Шургаева, +7 (499) 929-96-19,
e-mail: base@abvpress.ru
Контакты для рекламодателей
+7 (916) 105-67-47,
e-mail: info@oncopathology.ru

При полной или частичной
перепечатке материалов ссылка
на журнал «Онкопатология»
обязательна.

Редакция не несет ответственности
за содержание публикуемых
рекламных материалов.

В статьях представлена точка зрения
авторов, которая может не совпадать
с мнением редакции.

ISSN 2618-7019 (Print)
Онкопатология. 2023.
Том 6. № 1-2. 1–52.

© ООО «ИД «АБВ-пресс», 2023.

Отпечатано в типографии
ООО «Медиаколор». 127273,
Москва, Сигнальный
проезд, 19

Тираж 500 экз. Бесплатно.
www.oncopathology.ru

РЕДАКЦИОННАЯ КОЛЛЕГИЯ

Асатурова Александра Вячеславовна, д.м.н., член правления РООП, заведующая 1-м патологоанатомическим отделением ФГБУ «Национальный медицинский исследовательский центр акушерства, гинекологии и перинатологии им. акад. В.И. Кулакова» Минздрава России (Москва, Россия)

Гриневич Вячеслав Николаевич, к.м.н., президент РООП, заведующий отделением онкопатологии Московского научно-исследовательского онкологического института им. П.А. Герцена — филиала ФГБУ «НМИЦ радиологии» Минздрава России, заведующий патологоанатомическим отделением МРНЦ им. А.Ф. Цыба — филиала ФГБУ «НМИЦ радиологии» Минздрава России (Москва, Россия)

Демидова Ирина Анатольевна, к.м.н., вице-президент РООП, заведующая молекулярно-биологической лабораторией ГБУЗ «Московская городская онкологическая больница № 62 Департамента здравоохранения г. Москвы» (Москва, Россия)

Забозлаев Федор Георгиевич, д.м.н., профессор, член правления РООП, заведующий кафедрой патологоанатомической анатомии, цитологии и молекулярной патологии ФГБОУ ДПО «Институт повышения квалификации Федерального медико-биологического агентства» (ФМБА) России, заведующий патологоанатомическим отделением ГБУЗ «Городская клиническая больница № 83» ФМБА (Москва, Россия)

Калинин Дмитрий Валерьевич, к.м.н., заведующий отделом патологической анатомии ФГБУ «Национальный медицинский исследовательский центр хирургии им. А.В. Вишневского» Минздрава России (Москва, Россия)

Карякин Олег Борисович, д.м.н., заведующий отделением лучевого и хирургического лечения урологических заболеваний с группой брахитерапии рака предстательной железы МРНЦ им. А.Ф. Цыба — филиала ФГБУ «НМИЦ радиологии» Минздрава России (Обнинск, Россия)

Ковригина Алла Михайловна, д.б.н., заведующая патологоанатомическим отделением ФГБУ «Национальный медицинский исследовательский центр гематологии» Минздрава России, профессор кафедры патологоанатомической анатомии, цитологии и молекулярной патологии ФГБОУ ДПО «Институт повышения квалификации ФМБА» России (Москва, Россия)

Ковылина Марта Владимировна, к.м.н., заведующая патологоанатомическим отделением ОКДЦ ПАО «Газпром», руководитель лаборатории уроморфологии кафедры урологии ФГБОУ ВО «Московский государственный медико-стоматологический университет им. А.И. Евдокимова» Минздрава России (Москва, Россия)

Майновская Ольга Александровна, к.м.н., руководитель патоморфологической лаборатории ФГБУ «Государственный научный центр колопроктологии им. А.Н. Рыжих» Минздрава России (Москва, Россия)

Михайленко Дмитрий Сергеевич, к.м.н., заведующий кафедрой онкогенетики Института высшего и дополнительного профессионального образования ФГБНУ «Медико-генетический научный центр им. акад. Н.П. Бочкова РАН» (Москва, Россия)

Михайлова Галина Федоровна, д.б.н., заведующая лабораторией молекулярно-генетической патологии МРНЦ им. А.Ф. Цыба — филиала ФГБУ «НМИЦ радиологии» Минздрава России (Обнинск, Россия)

Савёлов Никита Александрович, вице-президент РООП, заведующий патологоанатомическим отделением ГБУЗ «Московская городская онкологическая больница № 62 Департамента здравоохранения г. Москвы» (Москва, Россия)

Тертычный Александр Семенович, д.м.н., профессор, заведующий лабораторией электронной микроскопии и иммуногистохимии централизованного патологоанатомического отделения ФГАОУ ВО «Первый Московский государственный медицинский университет им. И.М. Сеченова» Минздрава России (Москва, Россия)

Федоров Дмитрий Николаевич, к.м.н., заведующий патологоанатомическим отделением ФГБНУ «Российский научный центр хирургии им. акад. Б.В. Петровского» (Москва, Россия)

ЗАРУБЕЖНЫЕ РЕДАКТОРЫ

Бадве Сунил, доктор медицины, член Королевского колледжа патологов, профессор кафедры патологии и лабораторной медицины Университета Индианы—Пердью Индианаполиса (Индианаполис, США)

Лопес-Белтран Антонио, доктор медицины, доктор философии, профессор патологической анатомии медицинского факультета Университета Кордовы (Кордова, Испания), директор отдела патологической анатомии Клинического центра им. Шампалимауда (Лиссабон, Португалия)

РЕДАКЦИОННЫЙ СОВЕТ

Авдальян Ашот Меружанович, д.м.н., заведующий патологоанатомическим отделением ГБУЗ «Московский многопрофильный клинический центр «Коммунарка» ДЗМ (Москва, Россия)

Агеева Татьяна Августовна, д.м.н., профессор кафедры патологической анатомии ФГБОУ ВО «Новосибирский государственный медицинский университет» Минздрава России, заведующая лабораторией морфологической и молекулярно-генетической диагностики АНО «Региональный центр высоких медицинских технологий» (Новосибирск, Россия)

Артемьева Анна Сергеевна, к.м.н., член правления РООП, руководитель научной лаборатории морфологии опухолей, заведующая патологоанатомическим отделением, доцент отдела учебно-методической работы ФГБУ «Национальный медицинский исследовательский центр онкологии им. Н.Н. Петрова» Минздрава России (Санкт-Петербург, Россия)

Бобин Александр Николаевич, д.м.н., заведующий патологоанатомическим отделением ФГБУ «Главный военный клинический госпиталь им. акад. Н.Н. Бурденко» Минобороны России (Москва, Россия)

Волкова Лариса Владимировна, д.м.н., профессор кафедры фундаментальной медицины ФГАОУ ВО «Балтийский федеральный университет имени Иммануила Канта» (БФУ им. И. Канта), заведующая лабораторией иммуногистохимической и патологоанатомической диагностики Клинико-диагностического центра ФГАОУ ВО «БФУ им. И. Канта» (Калининград, Россия)

Платко Сергей Борисович, член правления РООП, заслуженный врач РФ, заведующий патологоанатомическим отделением БУЗОО «Клинический онкологический диспансер» (Омск, Россия)

Гуревич Лариса Евсеевна, д.б.н., профессор, главный научный сотрудник патологоанатомического отделения ГБУЗ Московской области «Московский областной научно-исследовательский клинический институт им. М.Ф. Владимирского» (Москва, Россия)

Ивченко Сергей Николаевич, к.м.н., заведующий патологоанатомическим отделением ГБУЗ «Салехардская окружная клиническая больница» (Салехард, Россия)

Кирьянов Николай Александрович, д.м.н., заведующий кафедрой патологической анатомии ФГБОУ ВО «Ижевская государственная медицинская академия» Минздрава России (Ижевск, Россия)

Кудайбергенова Асель Галимовна, к.м.н., ученый секретарь РООП, врач-патологоанатом патологоанатомического отделения ФГБУ «Национальный медицинский исследовательский центр онкологии им. Н.Н. Петрова» Минздрава России (Санкт-Петербург, Россия)

Лоскутова Кюнная Саввична, к.м.н., главный внештатный патологоанатом Министерства здравоохранения Республики Саха (Якутия), заведующая патологоанатомическим отделением ГБУ Республики Саха (Якутия) «Республиканская больница № 1 – Национальный медицинский центр» (Якутск, Россия)

Мордовцева Вероника Владимировна, д.м.н., профессор кафедры кожных и венерических болезней с курсом косметологии ФГБОУ ВО «Московский государственный университет пищевых производств» (Москва, Россия)

Москвичев Евгений Васильевич, д.м.н., заведующий патологоанатомическим отделением БУ Чувашской Республики «Республиканский клинический онкологический диспансер» Минздрава Чувашии (Чебоксары, Россия)

Понкина Ольга Николаевна, к.м.н., главный внештатный специалист по патологической анатомии Министерства здравоохранения Краснодарского края, заведующая патологоанатомическим отделением ГБУЗ «Научно-исследовательский институт – Краевая клиническая больница № 1 им. проф. С.В. Очаповского» (Краснодар, Россия)

Семенова Анна Борисовна, д.м.н., заведующая центром патологоанатомической диагностики и молекулярной генетики ГБУЗ «Городская клиническая онкологическая больница № 1 ДЗМ» (Москва, Россия)

Стрельников Владимир Викторович, д.б.н., заведующий лабораторией эпигенетики ФГБНУ «Медико-генетический научный центр», профессор кафедры молекулярной и клеточной генетики ФГБОУ ВО «РНИМУ им. Н.И. Пирогова» Минздрава России (Москва, Россия)

Хадиева Елена Дмитриевна, к.м.н., главный внештатный патологоанатом Департамента здравоохранения Ханты-Мансийского автономного округа – Югры, заведующая патологоанатомическим отделением БУ Ханты-Мансийского автономного округа – Югры «Окружная клиническая больница» (Ханты-Мансийск, Россия)

Хоржевский Владимир Алексеевич, к.м.н., заведующий кафедрой патологической анатомии им. проф. П.Г. Подзолкова ФГБОУ ВО «Красноярский государственный медицинский университет им. проф. В.Ф. Войно-Ясенецкого» Минздрава России, заместитель главного врача КГБУЗ «Красноярское краевое патологоанатомическое бюро» (Красноярск, Россия)

THE JOURNAL IS INTENDED FOR SPECIALISTS INVOLVED IN THE MORPHOLOGIC DIAGNOSIS OF ONCOLOGICAL DISEASES

The aim of the journal is to support the continuous medical education of specialists involved in the diagnosis and treatment of tumors of various localization, a synthesis of available information in the field of oncopathology, publication and analysis of results of domestic research in this area.

The journal surveys the most important scientific events, publishes the conclusions and resolutions of major conferences and congresses, results of fundamental and clinical research and addresses issues related to the work of allied professions, which can be important for professional training.



ONCO PATHOLOGY

Quarterly peer-reviewed scientific and practical journal

www.oncopathology.ru

CHIEF EDITOR

Gorban Nina A., MD, PhD, Vice President of the Russian Society of Oncopathology (RSOP), Head of the Center of Pathomorphology and Molecular Genetic Diagnostics at the Central Clinical Hospital, Presidential Administration of Russia (Moscow, Russia)

DEPUTY CHIEF EDITOR

Petrov Semen V., MD, PhD, Professor, Vice-President of the RSOP, Winner of the Russian Government Award in Science and Technology, Head of the Laboratory of Immunohistochemical Diagnostics at the Republican Clinical Oncology Dispensary, Ministry of Health of the Republic of Tatarstan (Kazan, Russia)

EXECUTIVE SECRETARY

Svyatovoda Elena A., Pathologist in the Department of Anatomic Pathology at the N.N. Burdenko Central Military Clinical Hospital, Ministry of Defense of Russia (Moscow, Russia)

FOUNDED IN 2017

1-2, VOL. 6
'23

Founder:

All-russian public organization
"Russian Society
of Oncopathologists"
e-mail: info@oncopathology.ru
www.oncopathology.ru

Editorial Office:

Research Institute of Carcinogenesis,
Floor 3, Build. 15, 24 Kashirskoe
Shosse, Moscow 115522.
Tel./Fax: +7 (499) 929-96-19,
e-mail: abv@abvpress.ru
www.abvpress.ru

Articles should be sent to

chief editor **N.A. Gorban**
e-mail: perovanina@mail.ru

Editor **A.V. Lukina**
Proofreader **T.N. Pomiluyko**
Designer **E.V. Stepanova**
Maker-up **O.V. Goncharuk**

Subscription & Distribution Service
I.V. Shurgaeva, +7 (499) 929-96-19,
e-mail: base@abvpress.ru

Contacts for advertisers
+7 (916) 105-67-47,
e-mail: info@oncopathology.ru

If materials are reprinted

in whole or in part, reference
must necessarily be made
to the "Onkopatologiya".

The editorial board is not responsible
for advertising content.

The authors' point of view given
in the articles may not coincide with
the opinion of the editorial board.

ISSN 2618-7019 (Print)

Onkopatologiya. 2023.
Volume 6. No. 1-2. 1-52.

© PH "ABV-Press", 2023.

Printed at the Mediacolor LLC. 19,
Signalny Proezd,
Moscow, 127273.

500 copies. Free distribution.

www.oncopathology.ru

EDITORIAL BOARD

Asaturova Aleksandra V., MD, PhD, Board Member of the RSOP, Head of the 1st Pathological Anatomical Department of the National Medical Research Center for Obstetrics, Gynecology and Perinatology named after acad. V.I. Kulakov, Ministry of Health of Russia (Moscow, Russia)

Grinevich Vyacheslav N., MD, PhD, President of the RSOP, Head of the Department of Oncopathology at the P.A. Herten Moscow Oncology Research Institute – a branch of the National Medical Research Radiology Center, Ministry of Health of Russia, Head of the Department of Pathology at the A.F. Tsyb Medical Radiological Research Center – a branch of the National Medical Research Radiology Center, Ministry of Health of Russia (Moscow, Russia)

Demidova Irina A., MD, PhD, Vice-President of the RSOP, Head of the Laboratory of Molecular Biology at the Moscow City Cancer Hospital No. 62, Moscow Healthcare Department (Moscow, Russia)

Zabozlaev Fedor G., MD, PhD, Professor, Board Member of the RSOP, Head of the Department of Anatomic Pathology, Cytology, and Molecular Pathology at the Institute of Postgraduate Education, Federal Medical and Biological Agency, Head of the Department of Anatomic Pathology at the City Clinical Hospital No. 83 (Moscow, Russia)

Kalinin Dmitriy V., MD, PhD, Head of the Department of Anatomic Pathology at the A.V. Vishnevsky Institute of Surgery, Ministry of Health of Russia (Moscow, Russia)

Karyakin Oleg B., MD, PhD, Head of the Department of Radiotherapy and Surgery for Urologic Diseases with a Group of Brachytherapy for Prostate Cancer at the A.F. Tsyb Medical Radiological Research Center – a branch of the National Medical Research Radiology Center, Ministry of Health of Russia (Obninsk, Russia)

Kovrigina Alla M., MD, PhD, Head of the Department of Anatomic Pathology at the National Medical Research Center for Hematology, Professor in the Department of Anatomic Pathology, Cytology, and Molecular Pathology at the Institute of Postgraduate Education, Federal Medical and Biological Agency (Moscow, Russia)

Kovylina Marta V., MD, PhD, Head of the Department of Anatomic Pathology at the Clinical Diagnostic Center of the Public Joint Stock Company "Gazprom", Head of the Laboratory of Urologic Morphology, Department of Urology at the A.I. Evdokimov Moscow State University of Medicine and Dentistry, Ministry of Health of Russia (Moscow, Russia)

Maynovskaya Olga A., MD, PhD, Head of the Laboratory of Pathomorphology at the A.N. Ryzhikh State Research Center of Coloproctology, Ministry of Health of Russia (Moscow, Russia)

Mikhaylenko Dmitriy S., MD, PhD, Head of the Department of Oncogenetics of the Institute of Higher and Additional Professional Education, Medical Genetic Research Center named after acad. N.P. Bochkov Russian Academy of Sciences (Moscow, Russia)

Mikhaylova Galina F., MD, PhD, Head of the Laboratory of Molecular Genetic Pathology at the A.F. Tsyb Medical Radiological Research Center – a branch of the National Medical Research Radiology Center, Ministry of Health of Russia (Obninsk, Russia)

Savelov Nikita A., Vice-President of the RSOP, Head of the Department of Anatomic Pathology at the Moscow City Oncological Hospital No. 62, Moscow Healthcare Department (Moscow, Russia)

Tertychnyy Aleksandr S., MD, PhD, Professor, Head of the Laboratory of Electron Microscopy and Immunohistochemistry of the Centralized Pathological Anatomical Department of the First Moscow State Medical University named after I.M. Sechenov, Ministry of Health of Russia (Moscow, Russia)

Fedorov Dmitriy N., MD, PhD, Head of the Pathoanatomical Department of the Russian Scientific Center for Surgery named after acad. B.V. Petrovsky (Moscow, Russia)

FOREIGN EDITORS

Badve Sunil S., MD (Path), FRCPath, Professor of Pathology and Laboratory Medicine Department of Pathology and Laboratory Medicine, Indiana University–Purdue University Indianapolis (Indianapolis, USA)

Lopez-Beltran Antonio, MD, PhD, Full-Professor of Anatomic Pathology, Cordoba University Medical School (Cordoba, Spain), Director of Anatomic Pathology Champalimaud Clinical Center (Lisbon, Portugal)

EDITORIAL COUNCIL

Avdalyan Ashot M., MD, PhD, Head of the Pathological Anatomical Department, Moscow Multidisciplinary Clinical Center "Kommunarka", Moscow Healthcare Department (Moscow, Russia)

Ageeva Tatyana A., MD, PhD, Professor of the Department of Pathological Anatomy of the Novosibirsk State Medical University, Ministry of Health of Russia, Head of the Laboratory of Morphological and Molecular Genetic Diagnostics of the Regional Center for High Medical Technologies (Novosibirsk, Russia)

Artemyeva Anna S., MD, PhD, Board Member of the RSOP, Head of the Scientific Laboratory of Tumor Morphology, Head of the Pathological and Anatomy Department, Associate Professor of the Department of Educational and Methodological Work of the N.N. Petrov National Medical Research Oncology Center, Ministry of Health of Russia (Saint Petersburg, Russia)

Bobin Aleksandr N., MD, PhD, Head of the Department of Anatomic Pathology at the N.N. Burdenko Central Military Clinical Hospital, Ministry of Defense of Russia (Moscow, Russia)

Volkova Larisa V., MD, PhD, Professor in the Department of Fundamental Medicine at the Immanuel Kant Baltic Federal University, Head of the Laboratory of Immunohistochemical and Pathological Diagnostics at the Clinical and Diagnostic Center of the Immanuel Kant Baltic Federal University (Kaliningrad, Russia)

Glatko Sergey B., Board Member of the RSOP, Honored Physician of Russia, Head of the Department of Anatomic Pathology at the Omsk Clinical Oncology Dispensary (Omsk, Russia)

Gurevich Larisa E., MD, PhD, Professor, Principal Researcher in the Department of Anatomic Pathology at the M.F. Vladimirovsky Moscow Regional Research and Clinical Institute (Moscow, Russia)

Ivchenko Sergey N., MD, PhD, Head of the Department of Anatomic Pathology at the Salekhard Clinical Hospital (Salekhard, Russia)

Kiryanov Nikolay A., MD, PhD, Head of the Department of Anatomic Pathology at the Izhevsk State Medical Academy, Ministry of Health of Russia (Izhevsk, Russia)

Kudaybergenova Asel G., MD, PhD, Academic Secretary of the RSOP, Senior Researcher in the Laboratory of Clinical Cytology, Department of Anatomic Pathology of Human Tumors, Research Institute of Clinical Oncology at the N.N. Blokhin National Medical Research Center of Oncology (Moscow, Russia), Pathologist in the Department of Anatomic Pathology at the N.N. Petrov National Medical Research Oncology Center, Ministry of Health of Russia (Saint Petersburg, Russia)

Loskutova Kyunnyay S., MD, PhD, Head of Anatomic Pathology Counseling in the Ministry of Health of the Republic of Sakha (Yakutia), Head of the Department of Anatomic Pathology at the Republican Hospital No. 1 – National Medical Center (Yakutsk, Russia)

Mordovtseva Veronika V., MD, PhD, Professor in the Department of Skin and Venereal Diseases with a Course of Cosmetology at the Moscow State University of Food Production (Moscow, Russia)

Moskvichev Evgeniy V., MD, PhD, Head of the Department of Anatomic Pathology at the Republican Clinical Oncology Dispensary, Ministry of Health of Chuvashia (Cheboksary, Russia)

Ponkina Olga N., MD, PhD, Head of Anatomic Pathology Counseling in the Ministry of Health of Krasnodar Region, Head of the Department of Anatomic Pathology at the S.V. Ochapovskiy Research Institute, Regional Clinical Hospital No. 1, Ministry of Health of Krasnodar Region (Krasnodar, Russia)

Semenova Anna B., MD, PhD, Head of the Center for Pathological Anatomical Diagnostics and Molecular Genetics, City Clinical Oncological Hospital No. 1, Moscow Healthcare Department (Moscow, Russia)

Strelnikov Vladimir V., MD, PhD, Head of the Laboratory of Epigenetics at the Research Center for Medical Genetics, Professor in the Department of Molecular and Cellular Genetics at the N.I. Pirogov Russian National Research Medical University, Ministry of Health of Russia (Moscow, Russia)

Khadieva Elena D., MD, PhD, Head of Anatomic Pathology Counseling in the Khanty-Mansiysk Autonomous Okrug – Ugra Healthcare Department, Head of the Department of Anatomic Pathology at the Khanty-Mansiysk Clinical Hospital (Khanty-Mansiysk, Russia)

Khorzhevskiy Vladimir A., MD, PhD, Head of the Department of Pathological Anatomy named after Professor P.G. Podzolkova of the Krasnoyarsk State Medical University named after prof. V.F. Voyno-Yasenetsky, Ministry of Health of Russia, Deputy Chief Physician of the Krasnoyarsk Regional Pathological and Anatomical Bureau (Krasnoyarsk, Russia)

СОДЕРЖАНИЕ

ОБЗОРЫ И ЛЕКЦИИ

А.Ю. Шаманова, Е.Л. Казачков, И.Е. Панова, Л.В. Ярина

Увеальная меланома: общепринятые и новые направления в прижизненной патологоанатомической диагностике 10

С.В. Прилучный, Е.Ю. Фурминская

Система стандартизации цитологических заключений Всемирной организации здравоохранения при патологии панкреатобилиарной зоны 19

Н.А. Горбань, Д.С. Михайленко

Пятое издание классификации Всемирной организации здравоохранения почечно-клеточных опухолей. Обзор изменений 26

А.С. Бадлаева, А.В. Асатурова, А.В. Трегубова

Опухолеподобные поражения брюшины малого таза 33

СЛУЧАЙ ИЗ ПРАКТИКИ

Н.В. Пачуашвили, А.С. Тертычный, Д.Д. Проценко, Ю.В. Лернер, Л.В. Цой, Д.П. Нагорная

Смешанные нейроэндокринные-ненейроэндокринные новообразования желудочно-кишечного тракта 39

ИНФОРМАЦИЯ ДЛЯ АВТОРОВ 50

CONTENTS

REVIEWS AND LECTURES

<i>A. Yu. Shamanova, E. L. Kazachkov, I. E. Panova, L. V. Yarina</i> Uveal melanoma: common and new trends in lifetime pathoanatomical diagnosis	10
<i>S. V. Priluchny, E. Yu. Furminskaya</i> The World Health Organization Reporting System for Pancreaticobiliary Cytopathology	19
<i>N. A. Gorban, D. S. Mikhaylenko</i> The 5th edition of the World Health Organization classification of renal cell tumors. Overview of changes	26
<i>A. S. Badlaeva, A. V. Asaturova, A. V. Tregubova</i> Tumor-like lesions of the pelvic peritoneum	33

CASE FROM PRACTICE

<i>N. V. Pachuashvili, A. S. Tertychnyy, D. D. Protsenko, Yu. V. Lerner, L. V. Tsoy, D. P. Nagornaya</i> Mixed neuroendocrine-nonneuroendocrine neoplasms of the gastrointestinal system	39
--	----

INFORMATION FOR AUTHORS	50
--	----

DOI: <https://doi.org/10.17650/2618-7019-2023-6-1-2-10-18>

УВЕАЛЬНАЯ МЕЛАНОМА: ОБЩЕПРИНЯТЫЕ И НОВЫЕ НАПРАВЛЕНИЯ В ПРИЖИЗНЕННОЙ ПАТОЛОГОАТОМИЧЕСКОЙ ДИАГНОСТИКЕ

А.Ю. Шаманова^{1,2}, Е.Л. Казачков², И.Е. Панова³, Л.В. Ярина^{1,2}

¹ГАОУЗ «Челябинский областной клинический центр онкологии и ядерной медицины»; Россия, 454087 Челябинск, ул. Блюхера, 42Б;

²ФГБОУ ВО «Южно-Уральский государственный медицинский университет»; Россия, 454092 Челябинск, ул. Воровского, 64;

³Санкт-Петербургский филиал ФГАУ «Национальный медицинский исследовательский центр «Межотраслевой научно-технический комплекс «Микрохирургия глаза» им. акад. С.Н. Федорова» Минздрава России; Россия, 192283 Санкт-Петербург, ул. Ярослава Гашека, 21

Контакты: Анна Юрьевна Шаманова anna-sha@bk.ru

В современной патологической анатомии морфологическая диагностика злокачественных опухолей ставит своей целью не только гистогенетически верифицировать новообразование, но и максимально полно сформировать прижизненное патологоанатомическое заключение с указанием необходимых категорий для стадирования процесса, а также идентифицировать структурные маркеры, имеющие предиктивное значение. В клинических рекомендациях Министерства здравоохранения Российской Федерации, рекомендациях общественных профессиональных зарубежных и отечественных сообществ прописаны основные параметры злокачественных новообразований, которые следует указывать в прижизненном патологоанатомическом заключении. Однако динамично развивающиеся научные направления онкологии, патологической анатомии, молекулярной генетики ставят новые задачи в поиске прогностических параметров злокачественных новообразований. Увеальная меланома – самая часто встречаемая внутриглазная опухоль, ассоциированная с отдаленными метастазами вне зависимости от вида проведенного лечения. На протяжении многих десятилетий структура и наполнение морфологического заключения по увеальной меланоме оставались неизменными. В данной статье приведен обзор стандартов и новых направлений прижизненной патологоанатомической макро- и микроскопической диагностики увеальной меланомы.

Ключевые слова: увеальная меланома, морфологическая диагностика, предиктивные маркеры метастазирования опухоли

Для цитирования: Шаманова А.Ю., Казачков Е.Л., Панова И.Е., Ярина Л.В. Увеальная меланома: общепринятые и новые направления в прижизненной патологоанатомической диагностике. Онкопатология 2023;1–2(6):10–8. DOI: <https://doi.org/10.17650/2618-7019-2023-6-1-2-10-18>

Uveal melanoma: common and new trends in lifetime pathoanatomical diagnosis

A. Yu. Shamanova^{1,2}, E. L. Kazachkov², I. E. Panova³, L. V. Yarina^{1,2}

¹Chelyabinsk Regional Clinical Center of Oncology and Nuclear Medicine; 42B Blyukhera St., Chelyabinsk 454087, Russia;

²South-Ural State Medical University; 64 Vorovskogo St., Chelyabinsk 454092, Russia;

³Saint Petersburg branch of S. N. Fyodorov Eye Microsurgery Clinic; 21 Yaroslava Gasheka St., Saint Petersburg 192283, Russia

Contacts: Anna Yuryevna Shamanova anna-sha@bk.ru

In modern pathological anatomy, the morphological diagnosis of malignant tumors aims not only to histogenetically verify the neoplasm, but also to maximally to form an intravital pathological report with indication of necessary categories for staging the process, as well as to identify structural markers of predictive value. The clinical guidelines of the Russian Ministry of Health, recommendations of public professional foreign and domestic societies prescribed the main parameters of malignant neoplasms, which should be specified in the intravital pathological report. However, dynamically developing scientific directions in oncology, pathological anatomy, and molecular genetics pose new challenges in the search of prognostic parameters of malignant neoplasms. Uveal melanoma is the most common intraocular tumor

associated with distant metastases regardless of the type of treatment performed. For many decades, the structure and content of the morphologic report of uveal melanoma has remained unchanged. This article presents a review of standards and new directions in the intravital pathological macro- and microscopic diagnostics of uveal melanoma.

Keywords: uveal melanoma, morphological diagnosis, predictive markers of tumor metastasis

For citation: Shamanova A.Yu., Kazachkov E.L., Panova I.E., Yarina L.V. Uveal melanoma: common and new trends in lifetime pathoanatomical diagnosis. *Onkopatologiya = Oncopathology* 2023;1–2(6):10–8. (In Russ.). DOI: <https://doi.org/10.17650/2618-7019-2023-6-1-2-10-18>

ВВЕДЕНИЕ

Уvealная меланома (УМ) — злокачественное новообразование сосудистого тракта глаза (радужной оболочки, цилиарного тела и хориоидеи). При УМ радужная оболочка поражается в 5 % случаев, собственно сосудистая оболочка глаза (хориоидея) и цилиарное тело — в 95 % [1]. В первые 5 лет жизни пациентов после диагностирования УМ, а иногда и через несколько десятилетий выявляются отдаленные метастазы опухоли вне зависимости от вида проведенного лечения (энуклеация глаза или органосохраняющие подходы). В связи с этим прогнозирование появления метастазов и лечение метастатической болезни при УМ являются главными задачами в онкоофтальмологии.

Современные подходы к лечению злокачественных новообразований (например, иммунотерапия) задают и новые направления для поиска морфологических предиктивных маркеров. Для УМ имеются как стандартные, так и новые критерии диагностики и прогноза, которые должны отражаться в патологоанатомическом заключении.

Энуклеация — это хирургическая процедура, при которой глазное яблоко и часть зрительного нерва удаляются из глазницы. При УМ больших размеров часто прибегают к энуклеации глаза или экзентерации орбиты. При этом наиболее полную диагностическую информацию можно получить при исследовании органа полностью. Патологоанатомическое исследование глазного яблока с УМ состоит из преаналитического, аналитического и постаналитического этапов [2]. Тканевой материал фиксируется, при необходимости — декальцинируется (костные структуры стенок орбиты), реже проводится декальцинация тканей всего глазного яблока, что диктуется прежде всего дистрофическими процессами в тканях глаза (оссификация) либо наличием новообразования остеохондронидной дифференцировки [1].

При макроскопическом исследовании материала важными представляются выявление топографических ориентиров глазного яблока, осмотр и измерения органа, трансллюминация, рассечение и забор материала [3]. Разрезание глазного яблока рекомендуется проводить после предварительной фиксации с целью уменьшения вероятной травматизации внутренних оболочек глаза в ходе вырезки [4]. Для фиксации тканей глаза и УМ используют 10 % раствор нейтрально-

го забуференного формалина в соотношении количества фиксатора и ткани 1:10 в течение 24–48 ч [5]. Некоторые авторы [6] для фиксации операционного материала предлагают использовать объем фиксирующей жидкости, в 20 раз превышающий объем глаза (300 мл). При этом следует учитывать, что относительно высокая осмолярность фиксирующего раствора вызывает сморщивание структур передней камеры глаза и стекловидного тела [5]. Не рекомендуются нанесение дополнительных надрезов в склере, введение фиксатора в полости глазного яблока шприцем во избежание артефициальных изменений и расслоения тканей [3, 5–7].

После фиксации в формалине глазное яблоко промывают в проточной воде в течение 16 ч, а непосредственно перед вырезкой помещают в 60–70 % раствор этилового спирта для восстановления естественного цвета тканей для правильной топографо-анатомической ориентации органа с акцентом на сосудистые ориентиры на склере и места прикрепления глазодвигательных мышц [3]. В рутинной практике патологоанатома в настоящее время это трудно осуществить ввиду повышенных требований отчетности по расходованию этилового спирта. Другие авторы рекомендуют промывать глаз проточной водопроводной водой в течение 5–15 мин, а затем помещать в 60–70 % этанол на 1–2 ч. Цель погружения в спирт двойка — сделать глаз более устойчивым для резки и восстановить красный цвет кровеносных сосудов [7].

МАКРОСКОПИЧЕСКАЯ ДИАГНОСТИКА

Алгоритм макроскопической диагностики патологии глазного яблока отражен в зарубежных рекомендациях Колледжа американских патологов (CAP) [5], Королевского колледжа патологоанатомов (Великобритания) [6], Института патологии Вооруженных сил США (AFIP) [7], а также в ряде отечественных источников [3, 4].

Первым этапом макроскопической диагностики является расположение глаза с учетом топографо-анатомических ориентиров органа. Для этого обычно принимают во внимание ориентиры переднего и заднего полюсов глазного яблока: спереди — роговица, сзади — отрезок зрительного нерва. При этом мышечные пучки глаза также используют в качестве ориентиров (рис. 1, а, б). По положению и направлению прикрепления волокон верхней и нижней косых мышц глаза образец

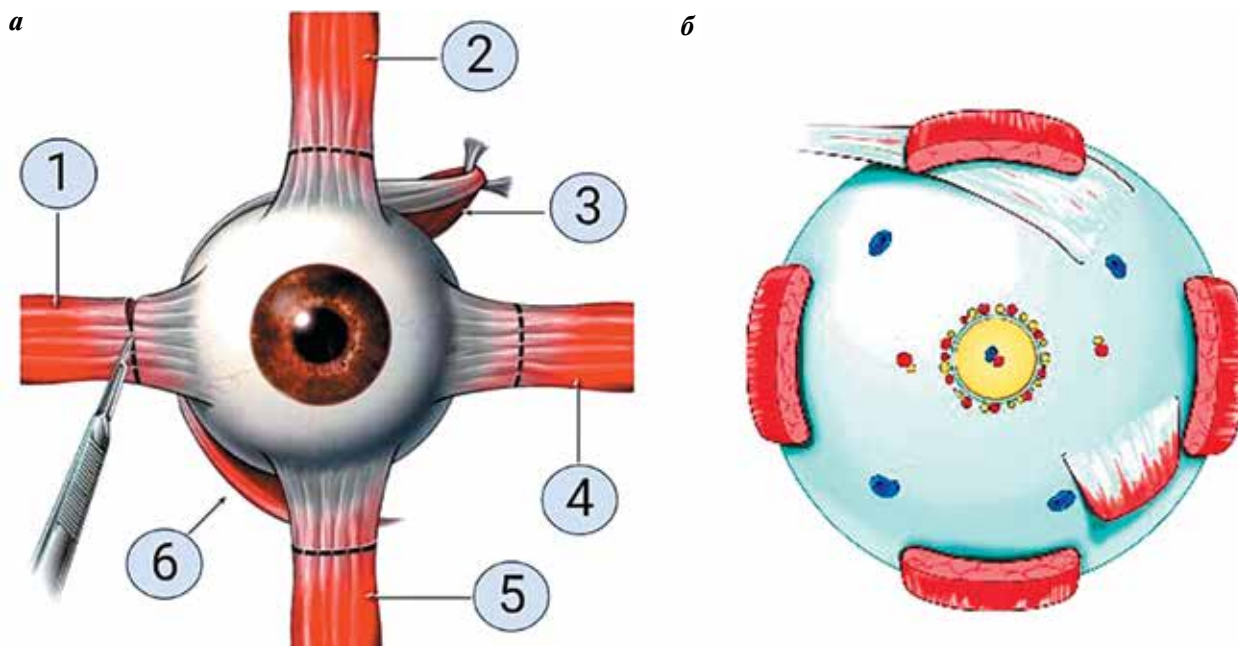


Рис. 1. Схематические топографо-анатомические ориентиры глазного яблока после энуклеации: а – вид спереди: 1 – латеральная прямая мышца, 2 – верхняя прямая мышца, 3 – верхняя косая мышца, 4 – медиальная прямая мышца, 5 – нижняя прямая мышца, 6 – нижняя косая мышца; б – вид сзади. Рисунок сформирован с помощью программы BioRender

Fig. 1. Topographic and anatomical landmarks of the eyeball after enucleation: а – front view: 1 – lateral rectus muscle, 2 – superior rectus muscle, 3 – superior oblique muscle, 4 – medial rectus muscle, 5 – inferior rectus muscle, 6 – inferior oblique muscle; б – back view. The picture is prepared using the BioRender program

можно легко идентифицировать как левое или правое глазное яблоко. При этом визуализация только задних цилиарных артерий не всегда позволяет сориентировать операционный материал. Наружные структуры глазного яблока при необходимости маркируют гистологической тушью [5, 6].

Линию, соединяющую точки наибольшей окружности глазного яблока во фронтальной плоскости, обозначают как экватор. Экватор находится на расстоянии 10–12 мм от лимба. Окружности, проведенные перпендикулярно экватору и соединяющие на поверхности глазного яблока оба его полюса, носят название меридианов. Вертикальный и горизонтальный меридианы делят глазное яблоко на верхненааружный, верхневнутренний, нижненааружный и нижневнутренний квадранты [3]. В ходе осмотра глазного яблока проводят необходимые измерения с помощью штангенциркуля.

Для выбора оптимальной плоскости рассечения глазного яблока проводят трансиллюминацию с применением узкого пучка холодного света высокой интенсивности в затемненном помещении, ориентируясь на места усиления или ослабления проходящего света и маркируя их цветной гистологической тушью. Это позволяет более точно определить, в какой плоскости выполнять разрезы органа (рис. 2).

Глазное яблоко при вырезке стандартно рассекается на 3 части: 2 калотты (от франц. *calotte* – шапочка, купол) и центральный сегмент в виде кольца, содер-

жащего в себе роговицу, зрачок, хрусталик, макулу и зрительный нерв. Обычно глаз разрезают по меридиану с большой осторожностью, чтобы включить наиболее информативную часть опухоли, а также зрачок и зрительный нерв в зону разреза. Следуя этому правилу, глазное яблоко может быть рассечено в горизонтальной, вертикальной или диагональной плоскости в зависимости от клиничко-морфологической ситуации

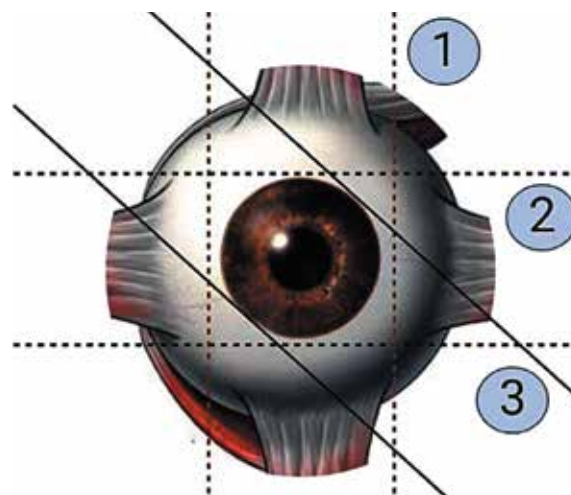


Рис. 2. Схематическое изображение возможных плоскостей формирования калотт. Рисунок сформирован с помощью программы BioRender
Fig. 2. Scheme of possible calotte formation planes. The picture is prepared using the BioRender program

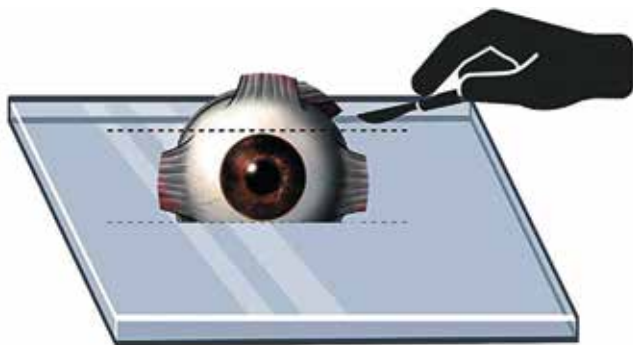


Рис. 3. Схематическое изображение ориентации глазного яблока на поверхности для вырезки и формирования второй калотты. Рисунок сформирован с помощью программы BioRender

Fig. 3. Scheme of the orientation of the eyeball on the surface for cutting and forming the second calotte. The picture is prepared using the BioRender program

(см. рис. 2). После того, как внутренние структуры и их патологические перестройки описаны, глазное яблоко можно повернуть срезом книзу и приступить к снятию 2-й калотты (рис. 3). Для этого 2-й разрез проводят в плоскости, параллельной первому разрезу, с образованием центрального кольцевидного сегмента шириной 8–10 мм. Для гистологического исследования обычно забирается только кольцевидный центральный сегмент.

Вырезка энуклеированного глазного яблока с УМ крайне затруднительна в аспекте установочной фиксации и создания неподвижности для органа с целью минимизации возможных механических повреждений в тканях при фиксации с применением пинцета, расчленения на фрагменты с применением скальпеля, лезвия типа микротомного и пр. Для преодоления описанных трудностей нами в 2022 г. предложена полезная модель первой отечественной установки-фиксатора глазного яблока для патологоанатомического исследования органа [8]. Данная модель позволяет с минимальными артефициальными изменениями фиксировать, сориентировать, макроскопически измерять и проводить трансиллюминацию, а также разрезать глазное яблоко на фрагменты в зависимости от локализации повреждений или опухоли (рис. 4).

Макроскопическое изучение операционного материала после энуклеации глазного яблока с УМ должно включать описание:

- 1) стороны оперативного вмешательства (правое или левое глазное яблоко);
- 2) размеров глазного яблока (передне-задний, горизонтальный и вертикальный), длины отрезка зрительного нерва;
- 3) каких-либо изменений при трансиллюминации глазного яблока, характера и размеров фокусов измененной трансиллюминации, их локализации, ассоциированной с наружными анатомическими ориентирами;

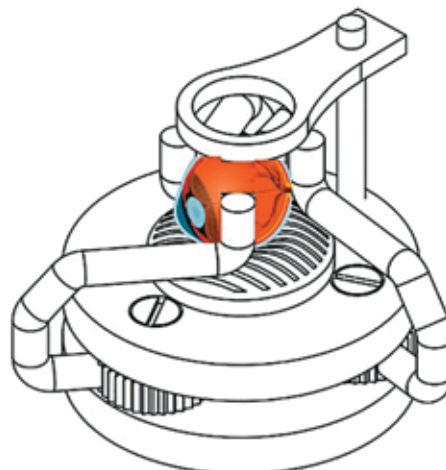


Рис. 4. Схема расположения глазного яблока на основной части установки-фиксатора, вид сбоку и сверху

Fig. 4. Scheme of the eyeball located on the main part of the fixing device, side view and top view

- 4) состояния склеры (наличие истончения или утолщения склеры, образование складок и неровностей склеры, очагов петрификации и оссификации);
- 5) при выявлении внутриглазной опухоли — ее макроскопических характеристик, размеров, локализации, цвета, свойств инвазивного края, консистенции, места периневральной инвазии.

МИКРОСКОПИЧЕСКАЯ ДИАГНОСТИКА

Гистологический вариант УМ устанавливается в соответствии с рекомендациями Всемирной организации здравоохранения 2018 г. [1]. В соответствии с этой классификацией степень дифференцировки (злокачественности) G в различных вариантах УМ не выделяется. При этом в клинических рекомендациях Министерства здравоохранения Российской Федерации «Уvealная меланома» 2020 г. приводится градуировка по степеням, соответствующая гистологическому варианту УМ [9]. Данная градация основана на понятии наиболее благоприятного для прогноза клеточного варианта опухоли. Так, веретенноклеточные меланомы имеют наиболее благоприятный прогноз, а эпителиоидноклеточные меланомы — наименее благоприятный с точки зрения выживаемости [5]. Выделяют следующие градационные группы УМ:

- G1 — веретенноклеточная меланома (≥ 90 % веретенноподобных клеток, ≤ 10 % эпителиоидных клеток);
- G2 — смешанноклеточная меланома (доля веретенноподобных и эпителиоидных клеток более 10 %, но менее 90 %);
- G3 — эпителиоидноклеточная меланома (≤ 10 % веретенноподобных клеток, ≥ 90 % эпителиоидных клеток);
- Gx — тип опухоли не может быть определен.

На практике данную кодировку стараются не использовать, так как в ходе прижизненного патологоанатомического исследования онкопатологу необходимо окончательно установить гистотип опухоли при обзорной окраске гематоксилином и эозином, а в ряде случаев — с применением иммуногистохимического метода [9].

Согласно рекомендациям Всемирной организации здравоохранения 2018 г. УМ подразделяется на следующие типы:

- веретенноклеточная меланома (≥ 90 % веретеноподобных клеток, ≤ 10 % эпителиоидных клеток):
 - веретенноклеточная увеальная меланома без дополнительных уточнений, ICD-O code 8772/3;
 - веретенноклеточная увеальная меланома типа А, ICD-O code 8773/3;
 - веретенноклеточная увеальная меланома типа Б, ICD-O code 8774/3;
- смешанноклеточная меланома (доля веретеноподобных и эпителиоидных клеток более 10 %, но менее 90 %), ICD-O code 8770/3;
- эпителиоидноклеточная меланома (≤ 10 % веретеноподобных клеток, ≥ 90 % эпителиоидных клеток), ICD-O code 8771/3.

Американский объединенный комитет по раку (AJCC) определил следующие гистопатологические типы [5]:

- веретенноклеточная меланома (> 90 % веретенообразных клеток);
- смешанная клеточная меланома (> 10 % эпителиоидных клеток и < 90 % веретенообразных клеток);
- эпителиоидноклеточная меланома (> 90 % эпителиоидных клеток).

Врачу-патологоанатому во всех случаях, когда была проведена биопсия новообразования глаза, а также первичное хирургическое лечение в объеме энуклеации, при выполнении патологоанатомического исследования биопсийного (операционного) материала рекомендуется отражать в заключении следующие характеристики [5–7, 9–12]:

- ICD-code в соответствии с гистологическим типом УМ;
- стадирование по pTNM (категории pTNM соответствуют клиническим категориям TNM);
- размер первичной опухоли: базальный диаметр и толщину (кроме случаев частичного удаления — биопсии опухоли);
- локализацию и форму роста опухоли;
- внутриорганное распространение опухоли (склера, диск зрительного нерва, стекловидное тело, сосудистая оболочка, цилиарное тело, зрительный нерв, сетчатка, роговица др.);
- распространение опухоли за пределы глаза, вовлечение склеры (внутрисклеральный, экстрасклеральный (наибольший диаметр ≤ 5 мм), экстрасклеральный узел (наибольший диаметр > 5 мм));

- число митозов в атипичных клетках;
- наличие или отсутствие периневральной и лимфоваскулярной инвазии, опухолевых эмболов в кровеносных и лимфатических сосудах.

Кроме того, по данным зарубежных рекомендаций, в патологоанатомическом заключении возможно отражать ряд невалидированных параметров, поскольку они имеют связь с прогнозом УМ [5]. К ним относят туморинфильтрирующие макрофаги и лимфоциты (ТИМ, ТИЛ), некротические изменения и кровоизлияния в опухолевой ткани, врастание опухолевых клеток в сетчатку и др. Это нашло отражение в многочисленных отечественных и зарубежных научных публикациях по исследованию информативности дополнительных невалидированных параметров УМ и ее микроокружения [13–17].

К известным прогностическим факторам УМ, по данным клинических рекомендаций Министерства здравоохранения Российской Федерации [9], относят:

- 1) клинические: размер первичной опухоли (Т4/Т1 — Т3), вовлечение цилиарного тела (есть/нет), выход за пределы глазного яблока (экстрасклеральный рост) (есть/нет);
- 2) морфологические — тип опухоли (эпителиоидноклеточная/смешанноклеточная/веретенноклеточная);
- 3) молекулярно-генетические — специфический профиль молекулярных нарушений в опухоли.

Кроме того, клинические рекомендации Министерства здравоохранения Российской Федерации «Увеальная меланома» 2020 г. [9] регламентируют для патологоанатомов подходы к TNM-классификации при УМ и формулировке прижизненного патологоанатомического заключения, требуемой для градации pTNM. Критерии выделения категорий pTNM соответствуют таковым для клинических категорий TNM. Стадирование УМ проводится на основе системы, разработанной Международным союзом по контролю злокачественных опухолей (Union for International cancer control, UICC), — TNM 8-ого пересмотра 2017 г. (табл. 1) [18]. Данная классификация применяется только для УМ — меланомы радужки, цилиарного тела и сосудистой оболочки. Для опухолей конъюнктивы глаза используется классификация, разработанная для меланомы кожи [18]. Критерий Т отражает распространенность первичной опухоли.

Критерий N указывает на наличие или отсутствие метастазов в регионарных лимфатических узлах (табл. 2). При этом регионарными лимфатическими узлами следует считать предушные, подчелюстные и шейные лимфатические узлы.

Критерий M характеризует наличие или отсутствие отдаленных метастазов (табл. 3).

ВЫВОДЫ

Прижизненное патологоанатомическое исследование внутриглазных опухолей (УМ) — тщательный

Таблица 1. Критерии категории T в международной классификации TNM 8-го пересмотра 2017 г.

Table 1. The «T» in the 8th edition of the TNM classification (2017)

Критерий T (соответствует pT) Tumor (T) (pT)	Радужка Iris	Цилиарное тело и хориоидея Ciliary body and choroid
Tx	Первичную опухоль оценить невозможно The primary tumor cannot be evaluated	Первичную опухоль оценить невозможно The primary tumor cannot be evaluated
T0	Нет признаков первичной опухоли No evidence of the primary tumor	Нет признаков первичной опухоли No evidence of the primary tumor
T1	Опухоль ограничена радужкой* The tumor is limited to the iris*	Диаметр опухоли $\leq 12,0$ мм при толщине опухоли $\leq 3,0$ мм или диаметр $\leq 9,0$ мм при толщине 3,1–6,0 мм Tumor diameter ≤ 12 mm and thickness ≤ 3.0 mm; or tumor diameter ≤ 9.0 mm and thickness 3.1 to 6.0 mm;
T1a	<3 ч условного циферблата по размерам The tumor is in 1 quadrant (one-fourth) or less of the iris	Без вовлечения цилиарного тела и распространения за пределы глаза The tumor does not involve the ciliary body or other parts of the eye.
T1b	>3 ч условного циферблата по размерам The tumor is in more than 1 quadrant of the iris	С вовлечением цилиарного тела The tumor involves the ciliary body
T1c	Сопровождается вторичной глаукомой With secondary glaucoma	Без вовлечения цилиарного тела, но с распространением за пределы глаза <5 мм The tumor does not involve the ciliary body, but there is an extraocular spread less than 5 mm
T1d	—	С вовлечением цилиарного тела, но с распространением за пределы глаза <5 мм The tumor involves the ciliary body with extraocular spread less than 5 mm
T2	Опухоль соприкасается с цилиарным телом или распространяется на него и/или сосудистую оболочку The tumor has joined or grown into the ciliary body and/or choroid	Диаметр опухоли <12 мм при толщине опухоли 6,1–9,0 мм, или диаметр 9,1–15,0 мм при толщине 3,1–6,0 мм, или диаметр 12,1–18,0 мм при толщине $\leq 3,0$ мм Tumor diameter <12 mm and thickness 6.1 to 9.0 mm; or tumor diameter 9.1 to 15.0 mm and thickness 3.1 to 6.0 mm; or tumor diameter 12.1 to 18.0 mm and thickness ≤ 3.0 mm
T2a	Опухоль соприкасается с или распространяется на цилиарное тело без вторичной глаукомы The tumor has joined or grown into the ciliary body without secondary glaucoma	Без вовлечения цилиарного тела и распространения за пределы глаза The tumor does not involve the ciliary body or other parts of the eye
T2b	Опухоль соприкасается с сосудистой оболочкой или распространяется на сосудистую оболочку без вторичной глаукомы The tumor has joined or grown into the ciliary body and choroid without secondary glaucoma	С вовлечением цилиарного тела The tumor involves the ciliary body
T2c	Опухоль соприкасается с цилиарным телом и/или сосудистой оболочкой или распространяется на цилиарное тело и/или сосудистую оболочку с вторичной глаукомой The tumor has joined or grown in the ciliary body and/or choroid and is causing secondary glaucoma	Без вовлечения цилиарного тела, но с распространением за пределы глаза <5 мм в диаметре The tumor does not involve the ciliary body, but there is an extraocular spread less than 5 mm
T2d	—	С вовлечением цилиарного тела, но с распространением за пределы глаза <5 мм в диаметре The tumor involves the ciliary body with extraocular spread less than 5 mm
T3	Инвазия в склеру The tumor extends to the sclera	Диаметр опухоли $\leq 15,0$ мм при толщине опухоли 12,1–15,0 мм, или диаметр $\leq 18,0$ мм при толщине 9,1–12,0 мм, или диаметр 12,1–18,0 мм при толщине 6,1–9,0 мм, или диаметр 15,1–18,0 мм при толщине 3,1–6,0 мм Tumor diameter ≤ 15.0 mm and thickness 12.1 to 15.0 mm; or tumor diameter ≤ 18.0 mm and thickness 9.1 to 12.0 mm; or tumor diameter 12.1 to 18.0 mm and thickness 6.1 to 9.0 mm; or tumor diameter 15.1 to 18.0 mm and thickness 3.1 to 6.0 mm

Окончание табл. 1

The end of table 1

Критерий Т (соответствует pT) Tumor (T) (pT)	Радужка Iris	Цилиарное тело и хориоидея Ciliary body and choroid
T3a	—	Без вовлечения цилиарного тела и распространения за пределы глаза The tumor does not involve the ciliary body or other parts of the eye
T3b	—	С вовлечением цилиарного тела The tumor involves the ciliary body
T3c	—	Без вовлечения цилиарного тела, но с распространением за пределы глаза <5 мм в диаметре The tumor does not involve the ciliary body, but there is an extraocular spread less than 5 mm
T3d	—	С вовлечением цилиарного тела, но с распространением за пределы глаза <5 мм в диаметре The tumor involves the ciliary body with extraocular spread less than 5 mm
T4	Инвазия за пределы склеры The tumor spreads beyond the sclera	Толщина опухоли >15 мм или диаметр >18 мм, или толщина 12,1–15,0 мм при диаметре 15,1–18,0 мм Tumor thickness >15 mm or diameter > 18 mm; or tumor thickness 12.1 to 15.0 mm and diameter 15.1 to 18.0 mm
T4a	≤5,0 мм в диаметре ≤5.0 mm in diameter	Без вовлечения цилиарного тела и распространения за пределы глаза The tumor does not involve the ciliary body or other parts of the eye.
T4b	>5,0 мм в диаметре > 5.0 mm in diameter	С вовлечением цилиарного тела The tumor involves the ciliary body
T4c	—	Без вовлечения цилиарного тела, но с распространением за пределы глаза <5 мм в диаметре The tumor does not involve the ciliary body, but there is an extraocular spread less than 5 mm
T4d	—	С вовлечением цилиарного тела, но с распространением за пределы глаза <5 мм в диаметре The tumor involves the ciliary body with extraocular spread less than 5 mm
T4e	—	Распространение за пределы глаза >5 мм в диаметре при любом размере опухоли The tumor is any size with extraocular spread of more than 5 mm in diameter

*Меланомы радужной оболочки происходят из этой области сосудистой оболочки глаза и преимущественно расположены в ней. Если в радужной оболочке находится менее половины объема опухоли, возможно, опухоль возникла в цилиарном теле, и следует ее классифицировать соответствующим образом.

*Iris melanomas originate from this area of the choroid and are usually located in it. If less than half of the tumor is in the iris, the tumor might originate from the ciliary body, and should therefore be classified accordingly

Таблица 2. Критерии категории N в международной классификации TNM 8-го пересмотра 2017 г.

Table 2. The «N» in the 8th edition of the TNM classification (2017)

Критерий N (соответствует pN) Node (N) (pN)	Определение Definition
Nx	Регионарные лимфатические узлы не могут быть оценены The regional lymph nodes cannot be evaluated
N0	Нет признаков поражения регионарных лимфатических узлов No evidence of regional lymph node involvement
N1	Есть признаки поражения лимфатических узлов The tumor has spread to regional lymph nodes

Таблица 3. Критерии категории М в международной классификации TNM 8-го пересмотра 2017 г.

Table 3. The «M» in the 8th edition of the TNM classification (2017)

Критерий М Metastasis (M)	Определение Definition
M0	Нет признаков отдаленных метастазов No evidence of distant metastasis
M1	Есть отдаленные метастазы There is metastasis to other parts of the body
M1a	Метастазы наибольшим размером ≤3 см The largest metastasis is 3 centimeters (cm) or less in diameter
M1b	Метастазы наибольшим размером от 3 до 8 см The largest metastasis is between 3 cm and 8 cm in diameter
M1c	Метастазы наибольшим размером >8 см The largest metastasis is larger than 8 cm in diameter

процесс, затрудненный ввиду малых размеров глазного яблока. Существующие схемы вырезки такого органа с опухолью позволяют корректно провести макроскопический этап диагностики, а разрабатываемые новые подходы в виде установки-фиксатора глаза — минимизировать механические воздействия на ткани и, как следствие, артефициальные изменения при

микроскопии. Минимальный перечень характеристик УМ, отражаемых в патологоанатомическом заключении, прописан в клинических рекомендациях Министерства здравоохранения Российской Федерации, а новые исследуемые невалидированные параметры опухоли и ее микроокружения остаются предметом для дискуссий.

REFERENCES / ЛИТЕРАТУРА

- Grossniklaus H.E., Eberhart C.G., Kivela T.T. WHO Classification of tumours of the eye. 4th edn. Lyon: IARC, 2018.
- Пальцев М.А., Мальков П.Г., Франк Г.А. Стандартные технологические процедуры при морфологическом исследовании биопсийного и операционного материала: руководство. Архив патологии 2011;(73):114. Paltsev M.A., Malkov P.G., Frank G.A. Standard operational procedures for morphological examination of biopsy and surgical specimens: a guideline. Arkhiv patologii = Pathology Archive 2011;(73):114. (In Russ.)
- Криволапов Ю.А. Макроскопическое исследование биопсийного и операционного материала. Руководство для врачей-патологоанатомов. Под. ред. Ю.А. Криволапова. М.: Практическая медицина, 2019. 352 с. Krivolapov Yu.A. Microscopic examination of biopsy and surgical specimens. A guideline for pathologists. Ed. by Yu.A. Krivolapov. Moscow: Practical Medicine, 2019. 352 p. (In Russ.)
- Инструкция по унификации гистологических и гистохимических методов исследования офтальмологического материала. Всесоюзный центр по патогистологической диагностике глазных болезней Московского НИИ глазных болезней им. Гельмгольца. М., 1987. 52 с. Instructions for the unification of histological and histochemical examination methods for ophthalmological specimens. All-Union Center for Pathohistological Diagnostics of Eye Diseases, Helmholtz Moscow Research Institute of Eye Diseases. Moscow, 1987. 52 p. (In Russ.)
- Milman T., Chevez-Barrios P., Eagle R. et al. Cancer Committee, College of American Pathologists. Protocol for the examination of specimens from patients with uveal melanoma. 2021. 18 p. Available at: <https://www.cap.org/protocols-and-guidelines/cancer-reporting-tools/cancer-protocol-templates>.
- Coupland S.E. Dataset for histopathological reporting of uveal melanoma. The Royal College of Pathologists, 2021. Available at: <https://www.rcpath.org/profession/guidelines/cancer-datasets-and-tissue-pathways.html>.
- Font R., Croxatto J., Rao N. AFIP Atlas of tumor pathology. Tumors of the eye and ocular adnexa. Series 4, fascicle 5. Am Reg Pathol 2006:340.
- Шаманова А.Ю., Казачков Е.Л., Панова И.Е. и др. Фиксатор глазного яблока для патологоанатомического исследования органа. Патент на полезную модель RU № 215314. Заявка № 2022114918 от 01.06.2022. Shamanova A.Yu., Kazachkov E.L., Panova I.E. et al. Eyeball fixator for pathological examination of the organ. Utility model patent RU № 215314. Application No. 2022114918 dated 01.06.2022. (In Russ.)
- Уvealная меланома. Клинические рекомендации. 2020 г. Доступно по: https://cr.minzdrav.gov.ru/recomend/100_1. Uveal melanoma. Clinical guideline. 2020. Available at: https://cr.minzdrav.gov.ru/recomend/100_1. (In Russ.)
- Collaborative Ocular Melanoma Study Group. Histopathologic characteristics of uveal melanomas in eyes enucleated from the Collaborative Ocular Melanoma Study. COMS report No. 6. Am J Ophthalmol 1998;125(6):745–66. DOI: 10.1016/s0002-9394(98)00040-3
- Singh H., Coupland S.E. Dataset for histopathological reporting of uveal melanoma In: Standards and datasets for reporting cancers V4, G056. Edited by Pathologists TRCo. Registered charity in England and Wales, No. 261035, 2017.
- Albert D., Syed N. Cancer Committee CoAP: Protocol for the examination of specimens from patients with uveal melanoma: a basis for checklists. Arch Pathol Lab Med 2001;125(9):1177–82. DOI: 10.5858/2001-125-1177-PFTEOS

13. Панова И.Е., Власова О.С., Гюнтнер Е.И. и др. Клинико-инструментальные критерии риска метастазирования меланомы хориоидеи. Российский офтальмологический журнал 2019;12(3):30–6.
Panova I.E., Vlasova O.S., Gyuntner E.I. et al. Clinical and instrumental criteria for assessing the risk of metastasis in patients with choroidal melanoma. Rossiyskiy oftalmologicheskii zhurnal = Russian Ophthalmological Journal 2019;12(3):30–6. (In Russ.)
14. Казачков Е.Л., Важенин А.В., Панова И.Е. и др. Морфологические особенности внутриорганного распространения меланомы хориоидеи и подходы к поиску факторов прогноза ее метастазирования. Уральский медицинский журнал 2020;3(186):18–22.
Kazachkov E.L., Vazhenin A.V., Panova I.E. et al. Morphological characteristics of intra-organ invasion of choroidal melanoma and approaches to identify prognostic factors of its metastasis. Uralskiy meditsinskiy zhurnal = Ural Medical Journal 2020;3(186):18–22. (In Russ.)
15. Шаманова А.Ю., Казачков Е.Л., Панова И.Е. и др. Особенности лимфоцитарного микроокружения в метастазирующей увеальной меланоме. Уральский медицинский журнал 2021;20(2):36–42.
Shamanova A.Yu., Kazachkov E.L., Panova I.E. et al. Characteristics of the lymphocytic microenvironment in metastatic uveal melanoma. Uralskiy meditsinskiy zhurnal = Ural Medical Journal 2021;20(2):36–42. (In Russ.)
16. Казачков Е.Л., Шаманова А.Ю., Панова И.Е. и др. Клеточное и стромальное микроокружение при метастазирующей меланоме хориоидеи. Клиническая и экспериментальная морфология 2021;10(S4):52–60.
Kazachkov E.L., Shamanova A.Yu., Panova I.E. et al. Cellular and stromal microenvironment in metastatic choroidal melanoma. Klinicheskaya i eksperimental'naya morfologiya = Clinical and experimental morphology 2021;10(S4):52–60. (In Russ.)
17. Шаманова А.Ю., Казачков Е.Л., Панова И.Е. Морфологические особенности распределения компонентов экстрацеллюлярного матрикса – матриксной металлопротеиназы-9 и коллагена IV типа в метастазирующей меланоме хориоидеи. Клиническая и экспериментальная морфология 2022;11(4):25–37.
Shamanova A.Yu., Kazachkov E.L., Panova I.E. Morphological characteristics of the distribution of extracellular matrix components: matrix metalloproteinase-9 and type IV collagen in metastatic choroidal melanoma. Klinicheskaya i eksperimental'naya morfologiya = Clinical and experimental morphology 2022;11(4):25–37. (In Russ.)
18. TNM: Классификация злокачественных опухолей. Под ред. Дж.Д. Брайерли, М.К. Господарович, К. Виттекинд. Пер. с англ. и научн. ред. Е.А. Дубовой, К.А. Павлова. 2-е изд. на русском языке. М.: Логосфера, 2018. 344 с.
TNM Classification of Malignant Tumours. Ed. by J.D. Brierley, M.K. Gospodarowicz, K. Wittekind. Transl. from Eng. and ed.: E.A. Dubova, K.A. Pavlova. 2nd edition in Russian. Moscow: Logosfera, 2018. 344 p. (In Russ.)

ORCID авторов / ORCID of authorsА.Ю. Шаманова / A.Yu. Shamanova: <https://doi.org/0000-0002-9280-0608>Е.Л. Казачков / E.L. Kazachkov: <https://doi.org/0000-0002-4512-3421>Л.В. Ярина / L.V. Yarina: <https://doi.org/0000-0002-5162-525X>**Конфликт интересов.** Авторы заявляют об отсутствии конфликта интересов.**Conflicts of interests.** The authors declare no conflicts of interests.**Финансирование.** Работа выполнена без спонсорской поддержки.**Funding.** The work was performed without external funding.**Статья поступила:** 10.04.2023. **Принята к публикации:** 10.05.2023.**Article submitted:** 10.04.2023. **Accepted for publication:** 10.05.2023.

DOI: <https://doi.org/10.17650/2618-7019-2023-6-1-2-19-25>

СИСТЕМА СТАНДАРТИЗАЦИИ ЦИТОЛОГИЧЕСКИХ ЗАКЛЮЧЕНИЙ ВСЕМИРНОЙ ОРГАНИЗАЦИИ ЗДРАВООХРАНЕНИЯ ПРИ ПАТОЛОГИИ ПАНКРЕАТОБИЛИАРНОЙ ЗОНЫ

С.В. Прилучный, Е.Ю. Фурминская*ФГБУ «Центральная клиническая больница с поликлиникой» Управления делами Президента Российской Федерации; Россия, 121359 Москва, ул. Маршала Тимошенко, 15***Контакты:** Сергей Викторович Прилучный sergey.priluchny@bk.ru

Международная академия цитологии (The International Academy of Cytology, IAC), Международное агентство по изучению рака (The International Agency for Research on Cancer, IARC), Объединенный редакционный совет Всемирной организации здравоохранения (World Health Organization Joint Editorial Board) разработали систему стандартных цитологических заключений для панкреатобилиарной зоны в соответствии с классификацией опухолей пищеварительной системы 5-го издания. Система включает в себя 7 категорий: «Недостаточный/неадекватный/недиагностический материал», «Доброкачественный процесс», «Материал с признаками атипии», «Панкреатобилиарное новообразование с низким риском злокачественности», «Панкреатобилиарное новообразование с высоким риском злокачественности», «Подозрение на злокачественную опухоль» и «Злокачественная опухоль». Для каждой категории разработаны четкие диагностические критерии, приведены предполагаемые риски злокачественного новообразования и рекомендованная тактика ведения пациента. Система разработана для унификации формулировок заключений и облегчения коммуникации морфологов, врачей функциональной диагностики и врачей-клиницистов.

Ключевые слова: цитологическое исследование, поджелудочная железа, система стандартизации цитологических заключений Всемирной организации здравоохранения при патологии панкреатобилиарной зоны

Для цитирования: Прилучный С.В., Фурминская Е.Ю. Система стандартизации цитологических заключений Всемирной организации здравоохранения при патологии панкреатобилиарной зоны. Онкопатология 2023;1–2(6):19–25. DOI: <https://doi.org/10.17650/2618-7019-2023-6-1-2-19-25>

The World Health Organization Reporting System for Pancreaticobiliary Cytopathology

S. V. Priluchny, E. Yu. Furminskaya*Central Clinical Hospital with Polyclinic, Administration of the President of the Russian Federation; 15 Marshala Timoshenko St., Moscow 121359, Russia***Contacts:** Sergey Viktorovich Priluchny sergey.priluchny@bk.ru

The International Academy of Cytology (IAC), the International Agency for Research on Cancer (IARC), and the World Health Organization Joint Editorial Board have developed an international approach to standardized reporting of pancreaticobiliary cytopathology with the same methodology used for the WHO Classification for Gastrointestinal Tumors, 5th edition. The reporting system includes 7 categories: “Insufficient/inadequate/nondiagnostic”, “Benign/negative for malignancy”, “Atypical”, “Pancreatic neoplasm of low risk/low-grade”, “Pancreatic neoplasm of high risk/high-grade”, “Suspicious for malignancy”, and “Positive for malignancy”. Each diagnostic category has clear diagnostic criteria, estimated risk of malignancy, and clinical management options. The system has been developed to unify terminology for reports and facilitate communication between morphologists, functional diagnostics specialists, and clinicians.

Keywords: cytological examination, pancreas, the World Health Organization Reporting System for Pancreaticobiliary Cytopathology

For citation: Priluchny S.V., Furminskaya E.Yu. The World Health Organization Reporting System for Pancreaticobiliary Cytopathology. *Onkopatologiya = Oncopathology* 2023;1–2(6):19–25. (In Russ.). DOI: <https://doi.org/10.17650/2618-7019-2023-6-1-2-19-25>

ВВЕДЕНИЕ

Единая система координат чрезвычайно важна во взаимодействии цитологов, патологоанатомов, онкологов, хирургов и других специалистов. Унифицированная система морфологических заключений позволяет всем сотрудникам медицинских организаций говорить на одном языке, согласованно взаимодействовать, что в конечном счете наилучшим образом сказывается на результатах лечения пациентов. В связи с этим перед медицинским сообществом встала задача стандартизации диагностических формулировок в соответствии с современными требованиями и необходимость разработки четких диагностических критериев.

По инициативе Международной академии цитологии совместно с Международным агентством по изучению рака и Всемирной организации здравоохранения (ВОЗ) в начале 2020 г. стартовала работа над системой стандартных цитологических заключений для панкреатобилиарной зоны. Результатом работы экспертов стал первый международный консенсус, на котором диагностические критерии были подкреплены фактическими данными, оценены, обсуждены, дополнены пояснительными примечаниями и впервые опубликованы в 2022 г. в серии «Синие книги».

Система цитологических заключений ВОЗ для панкреатобилиарной зоны включает в себя 7 диагностических категорий [1]:

- 1) Недостаточный/неадекватный/недиагностический материал.
- 2) Доброкачественный процесс.
- 3) Материал с признаками атипии.
- 4) Панкреатобилиарное новообразование с низким риском злокачественности.
- 5) Панкреатобилиарное новообразование с высоким риском злокачественности.
- 6) Подозрение на злокачественную опухоль.
- 7) Злокачественная опухоль.

Каждая диагностическая категория объединяет множество нозологических единиц, которые собраны по принципу риска развития злокачественной опухоли (РРЗО) и дальнейшего клинического подхода. РРЗО для диагностических категорий ВОЗ для панкреатобилиарной патологии экстраполирован из системы Общества цитопатологии Папаниколау [2]. ВОЗ создала 2 новые категории, не входящие в систему Общества цитопатологии Папаниколау: «панкреатобилиарная неоплазия низкого риска злокачественности» и «панкреатобилиарная неоплазия высокого риска злокачественности», для которых РРЗО только предстоит определить. Следует отметить, что РРЗО зависит от метода взятия биоматериала: тонкоигольной аспирационной биопсии (ТИАБ) (табл. 1) [3–6] и браш-биопсии (табл. 2) [7–13].

Таблица 1. Предполагаемый риск злокачественной опухоли и варианты клинического подхода при тонкоигольной аспирационной биопсии панкреатобилиарной зоны

Table 1. Estimated risk of malignancy and clinical management options in patients undergoing fine-needle aspiration biopsy of the pancreatobiliary area

Диагностическая категория Diagnostic category	Предполагаемый риск развития злокачественной опухоли, % Estimated risk of malignancy, %	Варианты клинического подхода Clinical management options
Недостаточный/неадекватный/недиагностический материал Insufficient/inadequate/nondiagnostic	5–25	Повторить ТИАБ* Repeat FNAB*
Доброкачественный процесс Benign negative for malignancy	0–15	Клиническое наблюдение Correlate clinically
Материал с признаками атипии Atypical	30–40	Повторить ТИАБ Repeat FNAB
Панкреатобилиарное новообразование с низким риском злокачественности Pancreatic neoplasm of low risk/low-grade	5–20	Клиническое наблюдение Correlate clinically
Панкреатобилиарное новообразование с высоким риском злокачественности Pancreatic neoplasm of high risk/high-grade	60–95	Хирургическая резекция Surgical resection
Подозрение на злокачественную опухоль Suspicious for malignancy	80–100	Если пациент подлежит хирургическому лечению – резекция; если пациенту требуется предоперационная терапия – повторить ТИАБ If patient to be surgically managed, treat as positive If patient requires pre-operative therapy, repeat FNAB
Злокачественная опухоль Positive for malignancy	99–100	Зависит от стадии заболевания Per clinical stage

Примечание. ТИАБ – тонкоигольная аспирационная биопсия.
Note. FNAB – fine-needle aspiration biopsy.

Таблица 2. Предполагаемый риск злокачественной опухоли и варианты клинического подхода при браш-биопсии панкреатобилиарной зоны
Table 2. Estimated risk of malignancy and clinical management options in patients undergoing brush biopsy of the pancreatobiliary area

Диагностическая категория Diagnostic category	Предполагаемый риск развития злокачественной опухоли, % Estimated risk of malignancy, %	Варианты клинического подхода Clinical management options
Недостаточный/неадекватный/недиагностический материал Insufficient/inadequate/non-diagnostic	28–69	Повторить эндоскопическое исследование с браш-биопсией и биопсией Repeat endoscopic retrograde cholangiopancreatography with cholangioscopy, brushing, and biopsies
Доброкачественный процесс Benign/negative for malignancy	26–55	Клиническое наблюдение Correlate clinically
Материал с признаками атипии Atypical	25–77	Повторить эндоскопическое исследование с браш-биопсией и биопсией, рассмотреть возможность дополнительного тестирования с помощью FISH и/или секвенирования Repeat endoscopic retrograde cholangiopancreatography with cholangioscopy, brushings, and biopsies; consider ancillary testing with FISH and/or next-generation sequencing
Панкреатобилиарное новообразование с низким риском злокачественности Pancreatic neoplasm of low risk/low-grade	Идет накопление статистических данных Data is being accumulated	Идет накопление статистических данных и обработка результатов Data is being accumulated and analyzed
Панкреатобилиарное новообразование с высоким риском злокачественности Pancreatic neoplasm of high risk/high-grade	Идет накопление статистических данных Data is being accumulated	Идет накопление статистических данных и обработка результатов Data is being accumulated and analyzed
Подозрение на злокачественную опухоль Suspicious for malignancy	74–100	Повторить исследование с дополнительным тестированием (FISH и/или секвенирование) или, если другие факторы подтверждают злокачественность, провести хирургическое лечение; для неoadъювантной терапии – повторить эндоскопическое исследование с браш-биопсией и биопсией/другими вспомогательными исследованиями Repeat sampling with ancillary testing (FISH and/or next-generation sequencing) or, if other factors support malignancy, surgical intervention; for neoadjuvant therapy, repeat endoscopic retrograde cholangiopancreatography with cholangioscopy and brushings/biopsies/ancillary testing
Злокачественная опухоль Positive for malignancy	96–100	Зависит от стадии заболевания Per clinical stage

Примечание. FISH – флуоресцентная гибридизация *in situ*.
Note. FISH – fluorescence *in situ* hybridization.

КАТЕГОРИЯ «НЕДОСТАТОЧНЫЙ/ НЕАДЕКВАТНЫЙ/ НЕДИАГНОСТИЧЕСКИЙ МАТЕРИАЛ»

Биоматериал относят в категорию «Недостаточный/неадекватный/недиагностический материал», если по ряду причин он не может охарактеризовать патологический процесс.

Диагностические критерии:

- артефакты пробоподготовки, включая дегенерацию клеток и частицы краски (преципитат);
- значительная примесь крови, контаминация желудочно-кишечным эпителием или другим материалом;
- нормальная ткань поджелудочной железы при наличии солидного новообразования или кисты;

- отсутствие клеток при ТИАБ солидного новообразования или браш-биопсии желчевыводящих путей;
- отсутствие клеток при ТИАБ кисты без признаков слизееобразования (густой, подобной коллоиду внеклеточной слизи) или повышенном уровне ракового эмбрионального антигена (РЭА) (>192 нг/мл).
Если материал не несет информации об исследуемом процессе, необходимо дать рекомендации для повторного взятия. Иногда клеточный материал в качестве альтернативы можно классифицировать как «Доброкачественный процесс» с обязательным примечанием о расхождении морфологической картины и данных визуального исследования и рекомендовать повторную ТИАБ или браш-биопсию.

Наличие любой клеточной атипии исключает материал из категории «Недостаточный/неадекватный/недиагностический материал».

КАТЕГОРИЯ «ДОБРОКАЧЕСТВЕННЫЙ ПРОЦЕСС»

В данную категорию определяют материал, который однозначно демонстрирует доброкачественные признаки и представлен неопухолевым и/или доброкачественным опухолевым процессом поджелудочной железы и/или панкреатобилиарных путей.

Эта категория объединила группы «Незлокачественный материал», «Неопластический доброкачественный материал» и «Неопластический материал с низким риском злокачественного процесса» в системе классификации поражений панкреатобилиарной системы Общества цитопатологии Папаниколау [14].

К материалу данной категории предъявляют следующие требования:

- материал достаточной клеточности;
- отсутствие опухолевой атипии;
- отсутствие значительного очага поражения при визуализирующих методах обследования (ультразвуковое исследование, компьютерная томография, магнитно-резонансная томография и др).

Любая атипия, выходящая за рамки реактивной/репаративной, исключает материал из данной категории. При несоответствии морфологической картины и характеристик очага поражения допускается определение его в группу «Доброкачественный материал» с обязательным примечанием в заключении об этом несоответствии, о необходимости сопоставления клинических данных и данных визуализирующих методов исследования, а также рекомендации по повторному взятию материала.

КАТЕГОРИЯ «МАТЕРИАЛ С ПРИЗНАКАМИ АТИПИИ»

Когда клеточные и/или архитектурные аномалии выходят за рамки реактивных и/или репаративных, но ни качественно, ни количественно недостаточны, чтобы отнести материал в одну из опухолевых категорий («Панкреатобилиарное новообразование с низким риском злокачественности», «Панкреатобилиарное новообразование с высоким риском злокачественности», «Злокачественная опухоль»), его относят к категории «Материал с признаками атипии».

Цитологические диагностические критерии:

- нарушение архитектурной полярности клеток;
- незначительная скученность ядер клеток;
- слабовыраженное изменение сотоподобного рисунка;
- ядерно-цитоплазматическое соотношение (ЯЦС) приближено к норме, незначительный анизонуклеоз;
- небольшая неровность ядерной мембраны;

- маленькие ядрышки;
- отсутствие 3D-фрагментов и истинного ядерного молдинга.

Эксперты ВОЗ обращают внимание на то, что при подозрении на высокодифференцированную нейроэндокринную или солидную псевдопапиллярную опухоль материал относят к категории «Подозрение на злокачественную опухоль».

Тактику ведения пациентов с категорией «Материал с признаками атипии» должна определять мультидисциплинарная команда и, при необходимости, дополнять проведением молекулярно-генетического тестирования.

КАТЕГОРИЯ «ПАНКРЕАТОБИЛИАРНОЕ НОВООБРАЗОВАНИЕ С НИЗКИМ РИСКОМ ЗЛОКАЧЕСТВЕННОСТИ»

Биоматериал с признаками внутрипротокового и/или кистозного новообразования и низкой степенью эпителиальной атипии относят к категории «Панкреатобилиарное новообразование с низким риском злокачественности».

Эпителий низкой степени дисплазии характеризуется правильным размером и расположением ядра, внутрицитоплазматическим муцином, чаще в апикальной части клетки; морфологически достаточно трудноотличим от покровно-ямочного эпителия желудка, однако наличие таких признаков, как скученность и незначительное увеличение ядер, легкая или умеренная дезорганизация клеточной структуры, наличие папиллярных фрагментов, указывает на неопластическую природу процесса. Обильный густой коллоидоподобный муцин даже без муцинозного эпителия является диагностическим признаком неопластического процесса.

Эпителий умеренной степени дисплазии демонстрирует умеренную атипию с псевдостратификацией и скученностью ядер, очаговую потерю полярности, более высокое ядерно-цитоплазматическое соотношение, снижение содержания внутриклеточного муцина.

На основании проведенных исследований [15–17] эксперты ВОЗ низкую и умеренную степень дисплазии объединили в одну категорию; так была определена двухуровневая система классификации эпителиальной атипии, которая соответствует гистологической классификации ВОЗ 5-го издания. Предполагаемый РРЗО напрямую зависит от степени эпителиальной атипии.

Для диагностики муцинозных кист низкой степени злокачественности из-за их малоклеточности и небольшого содержания муцина решающее значение имеют вспомогательные тесты. Так, уровень ракового эмбрионального антигена >192 нг/мл с большой долей вероятности определяет кисту как муцинозную [18, 19]. Следует отметить, что определение РЭА не позволяет разграничить доброкачественные и злокачественные муцинозные кисты [20]. В таких случаях рекомендовано

проведение дополнительных диагностических тестов, таких как *KRAS*, *GNAS*, *RNF3*.

Накопленная теоретическая и практическая база позволила перейти от радикальных форм терапии всех внутрипротоковых папиллярных муцинозных опухолей и муцинозно-кистозных новообразований с признаками низкого риска к консервативному ведению и наблюдению пациентов в динамике [21–23].

КАТЕГОРИЯ «ПАНКРЕАТОБИЛИАРНОЕ НОВООБРАЗОВАНИЕ С ВЫСОКИМ РИСКОМ ЗЛОКАЧЕСТВЕННОСТИ»

Материал с признаками внутрипротокового и/или кистозного новообразования с атипией высокой степени относят к категории «Панкреатобилиарное новообразование с высоким риском злокачественности».

Диагностические признаки данной категории: в кистозной жидкости — единичные мелкие клетки или их скопления, являющиеся выстилкой кисты; в случае солидного новообразования — клетки с высоким ЯЦС и ядерной атипией разной степени выраженности, аномальным гипо- или гиперхромным хроматином, на фоне некроза или без него. В дифференциальной диагностике патологического процесса помогают иммуноцитохимическое, иммуногистохимическое, а также генетические исследования.

При материале данной категории в большей части случаев прибегают к хирургической резекции, консервативное наблюдение выбирают в том случае, как вариант, когда риск операции высок, особенно при благоприятных данных визуализирующих методов. Данные инструментальных методов исследования имеют приоритетное значение для выбора тактики лечения [23–27].

КАТЕГОРИЯ «ПОДОЗРЕНИЕ НА ЗЛОКАЧЕСТВЕННУЮ ОПУХОЛЬ»

Материал с некоторыми цитологическими признаками злокачественной опухоли, которых ни качественно, ни количественно недостаточно, чтобы поставить утвердительный диагноз злокачественной опухоли, относят в категорию «Подозрение на злокачественную опухоль».

Цитологическая диагностика злокачественных опухолей представляет сложную задачу, поскольку возможно взаимное перекрытие цитологических признаков доброкачественных и злокачественных новообразований.

При наличии значительной цитологической атипии, но малой клеточности материала или при наличии в материале достаточной клеточности только единичных клеток с выраженной атипией и без данных визуализирующих методов судить о злокачественной опухоли не представляется возможным. В таких случаях скудность диагностического материала не позволяет провести и дополнительные методы исследования.

В данную категорию нередко попадает материал с реактивной и/или репаративной атипией. Особую осторожность следует проявлять при наличии камня, стента, первичного склерозирующего холангита.

Наибольшую сложность представляет диагностика высокодифференцированной аденокарциномы, диагностическими критериями которой являются нарушение архитектоники скоплений, умеренное или выраженное скучивание и напластование ядер, потеря полярности и анизонуклеоз с вариабельностью размеров ядра в 4 и более раз, повышенное ЯЦС, неровность ядерной мембраны, грубый хроматин, наличие четких ядрышек. Если вышеуказанные признаки присутствуют лишь частично или визуализируются очагово, наиболее подходящей категорией будет «Подозрение на злокачественную опухоль».

Во всех рекомендациях по ведению пациента подчеркивается, что решение о хирургической резекции принимается совместно пациентом и врачом, а риск оперативного вмешательства сопоставляется с возможными ятрогенными рисками и риском развития рака.

КАТЕГОРИЯ «ЗЛОКАЧЕСТВЕННАЯ ОПУХОЛЬ»

Если материал имеет однозначные цитоморфологические признаки злокачественного новообразования, его относят в категорию «Злокачественная опухоль».

Наиболее часто встречающиеся нозологии — протоковая аденокарцинома поджелудочной железы и морфологически сходная с ней холангиокарцинома дистального отдела холедоха, на долю которых приходится 90 % всех злокачественных новообразований поджелудочной железы.

Хирургическая резекция в настоящее время является единственным способом достижения долгосрочной выживаемости у пациентов с первичными злокачественными новообразованиями поджелудочной железы и желчевыводящих протоков. Если заболевание не поддается радикальному оперативному лечению, пациенту назначается неoadъювантная химиотерапия с лучевой терапией или без нее. Все чаще пациенты с диагнозом злокачественного новообразования поджелудочной железы и желчевыводящих протоков имеют возможность использовать персонализированный подход. Одним из примеров может быть определение микросателлитной нестабильности, при которой, несмотря на ее низкую выявляемость (около 1 %), порядка 40 % пациентов отвечают на терапию, а следовательно, увеличивается их выживаемость.

ЗАКЛЮЧЕНИЕ

Представленная система стандартизации цитологических заключений ВОЗ изменяет и дополняет

действовавшую систему классификации панкреатобилиарной системы Общества цитопатологии Папаниколау и соответствует действующей классификации опухолей пищеварительной системы ВОЗ 5-го издания.

В стандартизированном заключении рекомендовано указывать диагностическую категорию, краткое микроскопическое описание ключевых диагностических признаков, по возможности наиболее конкретный диагноз. В затруднительных случаях приводятся описательное заключение, перечень предполагаемых

диагнозов, результаты дополнительных исследований (если их использовали).

Система стандартизации цитологических заключений ВОЗ при патологии панкреатобилиарной зоны – вторая масштабная работа в области цитологии после системы стандартизации цитологических заключений ВОЗ при патологии легких, и мы считаем, что она будет востребована и иметь такую же популярность у цитологов, как «Синие книги ВОЗ» в патологоанатомической практике.

REFERENCES / ЛИТЕРАТУРА

- Pitman M., Centeno B., Reid M. et al. The World Health Organization Reporting System for Pancreaticobiliary Cytopathology. *Acta Cytologica* 2022;1–17. DOI: 10.1159/000527912
- International Academy of Cytology – International Agency for Research on Cancer – World Health Organization Joint Editorial Board. WHO Reporting System for Pancreaticobiliary Cytopathology. Lyon France: International Agency for Research on Cancer, 2022. Available at: <https://tumourclassification.iarc.who.int/chapters/50>.
- Smith A.L., Abdul-Karim F.W., Goyal A. Cytologic categorization of pancreatic neoplastic mucinous cysts with an assessment of the risk of malignancy: A retrospective study based on the Papanicolaou Society of Cytopathology guidelines. *Cancer Cytopathol* 2016;124(4):285–93. DOI: 10.1002/cncy.21657
- Hoda R.S., Finer E.B., Arpin R.N. et al. Risk of malignancy in the categories of the Papanicolaou Society of Cytopathology system for reporting pancreaticobiliary cytology. *J Am Soc Cytopathol* 2019;8(3):120–7. DOI: 10.1016/j.jasc.2019.01.002
- Sung S., Del Portillo A., Gonda T.A. et al. Update on risk stratification in the Papanicolaou Society of Cytopathology System for Reporting Pancreaticobiliary Cytology categories: 3-Year, prospective, single-institution experience. *Cancer Cytopathol* 2020;128(1):29–35. DOI: 10.1002/cncy.22199
- Hoda R.S., Arpin R.N., Rosenbaum M.W., Pitman M.B. Risk of malignancy associated with diagnostic categories of the proposed World Health Organization International System for Reporting Pancreaticobiliary Cytopathology. *Cancer Cytopathol* 2022;130(3):195–201. DOI: 10.1002/cncy.22514
- Vandervoort J., Soetikno R.M., Montes H. et al. Accuracy and complication rate of brush cytology from bile duct versus pancreatic duct. *Gastrointest Endosc* 1999;49(3 Pt 1):322–7. DOI: 10.1016/S0016-5107(99)70008-8
- Chadwick B.E., Layfield L.J., Witt B.L. et al. Significance of atypia in pancreatic and bile duct brushings: follow-up analysis of the categories atypical and suspicious for malignancy. *Diagn Cytopathol* 2014;42(4):285–91. DOI: 10.1002/dc.23035
- Dudley J.C., Zheng Z., McDonald T. et al. Next-generation sequencing and fluorescence *in situ* hybridization have comparable performance characteristics in the analysis of pancreaticobiliary brushings for malignancy. *J Mol Diagn* 2016;18(1):124–30. DOI: 10.1016/j.jmoldx.2015.08.002
- Yeo M.K., Kim K.H., Lee Y.M. et al. The usefulness of adding p53 immunocytochemistry to bile drainage cytology for the diagnosis of malignant biliary strictures. *Diagn Cytopathol* 2017;45(7):592–7. DOI: 10.1002/dc.23729
- Poller D.N., Schmitt F. Should uncertainty concerning the risk of malignancy be included in diagnostic (nongynecologic) cytopathology reports? *Cancer Cytopathol* 2021;129(1):16–21. DOI: 10.1002/cncy.22322
- Layfield L.J., Zhang T., Esebua M. Diagnostic sensitivity and risk of malignancy for bile duct brushings categorized by the Papanicolaou Society of Cytopathology System for reporting pancreaticobiliary cytopathology. *Diagn Cytopathol* 2022;50(1):24–7. DOI: 10.1002/dc.24901
- Nikas I.P., Proctor T., Seide S. et al. Diagnostic Performance of Pancreatic Cytology with the Papanicolaou Society of Cytopathology System: A Systematic Review, before Shifting into the Upcoming WHO International System. *Int J Mol Sci* 2022;23(3):1650. DOI: 10.3390/ijms23031650
- Pitman M.B., Centeno B.A., Ali S.Z. et al. Papanicolaou Society of Cytopathology. Standardized terminology and nomenclature for pancreaticobiliary cytology: the Papanicolaou Society of Cytopathology guidelines. *Diagn Cytopathol* 2014;42(4):338–50. DOI: 10.1002/dc.23092
- Pitman M.B., Centeno B.A., Genevay M. et al. Grading epithelial atypia in endoscopic ultrasound-guided fine-needle aspiration of intraductal papillary mucinous neoplasms: an international interobserver concordance study. *Cancer Cytopathol* 2013;121(12):729–36. DOI: 10.1002/cncy.21334
- Hoda R.S., Finer E.B., Arpin R.N. et al. Risk of malignancy in the categories of the Papanicolaou Society of Cytopathology system for reporting pancreaticobiliary cytology. *J Am Soc Cytopathol* 2019;8(3):120–7. DOI: 10.1016/j.jasc.2019.01.002
- Sung S., Del Portillo A., Gonda T.A. et al. Update on risk stratification in the Papanicolaou Society of Cytopathology System for Reporting Pancreaticobiliary Cytology categories: 3-Year, prospective, single-institution experience. *Cancer Cytopathol* 2020;128(1):29–35. DOI: 10.1002/cncy.22199
- Brugge W.R., Lewandrowski K., Lee-Lewandrowski E. et al. Diagnosis of pancreatic cystic neoplasms: a report of the cooperative pancreatic cyst study. *Gastroenterology* 2004;126(5):1330–6. DOI: 10.1053/j.gastro.2004.02.013
- Cizginer S., Turner B.G., Bilge A.R. et al. Cyst fluid carcinoembryonic antigen is an accurate diagnostic marker of pancreatic mucinous cysts. *Pancreas* 2011;40(7):1024–8. DOI: 10.1097/MPA.0b013e31821bd62f. Erratum in: *Pancreas* 2013;42(4):728.
- Cizginer S., Turner B.G., Bilge A.R. et al. Cyst fluid carcinoembryonic antigen is an accurate diagnostic marker of pancreatic mucinous cysts. *Pancreas* 2011;40(7):1024–8. DOI: 10.1097/MPA.0b013e31821bd62f. Erratum in: *Pancreas* 2013;42(4):728.
- European Study Group on Cystic Tumours of the Pancreas. European evidence-based guidelines on pancreatic cystic neoplasms. *Gut* 2018;67(5):789–804. DOI: 10.1136/gutjnl-2018-316027
- Elta G.H., Enestvedt B.K., Sauer B.G., Lennon A.M. ACG Clinical Guideline: Diagnosis and Management of Pancreatic

- Cysts. *Am J Gastroenterol* 2018;113(4):464–79.
DOI: 10.1038/ajg.2018.14
23. Megibow A.J., Baker M.E., Morgan D.E. et al. Management of Incidental Pancreatic Cysts: A White Paper of the ACR Incidental Findings Committee. *J Am Coll Radiol* 2017;14(7): 911–23. DOI: 10.1016/j.jacr.2017.03.010
24. Tanaka M., Fernández-del Castillo C., Adsay V. et al. International Association of Pancreatology. International consensus guidelines 2012 for the management of IPMN and MCN of the pancreas. *Pancreatol* 2012;12(3):183–97.
DOI: 10.1016/j.pan.2012.04.004
25. Tanaka M., Fernández-Del Castillo C., Kamisawa T. et al. Revisions of International Consensus Fukuoka Guidelines for the Management of IPMN of the Pancreas. *Pancreatol* 2017;17(5):738–53. DOI: 10.1016/j.pan.2017.07.007
26. European Study Group on Cystic Tumours of the Pancreas. European evidence-based guidelines on pancreatic cystic neoplasms. *Gut* 2018;67(5):789–804. DOI: 10.1136/gutjnl-2018-316027
27. Vege S.S., Ziring B., Jain R. et al. American Gastroenterological Association Institute Guideline on the Diagnosis and Management of Asymptomatic Neoplastic Pancreatic Cysts. *Gastroenterology* 2015;148(4):819–22. DOI: 10.1053/j.gastro.2015.01.015

Конфликт интересов. Авторы заявляют об отсутствии конфликта интересов.
Conflict of interest. The authors declare no conflicts of interest.

Финансирование. Работа выполнена без спонсорской поддержки.
Funding. The work was performed without external funding.

DOI: <https://doi.org/10.17650/2618-7019-2023-6-1-2-26-32> CC BY 4.0

ПЯТОЕ ИЗДАНИЕ КЛАССИФИКАЦИИ ВСЕМИРНОЙ ОРГАНИЗАЦИИ ЗДРАВООХРАНЕНИЯ ПОЧЕЧНО-КЛЕТОЧНЫХ ОПУХОЛЕЙ. ОБЗОР ИЗМЕНЕНИЙ

Н.А. Горбань¹, Д.С. Михайленко²¹ФГБУ «Центральная клиническая больница с поликлиникой» Управления делами Президента Российской Федерации; Россия, 121359 Москва, ул. Маршала Тимошенко, 15;²ФГБНУ «Медико-генетический научный центр им. акад. Н.П. Бочкова»; Россия, 115522 Москва, ул. Москворечье, 1**Контакты:** Нина Андреевна Горбань perovanina@mail.ru

Представления об опухолях почек за последние 20 лет претерпели большие изменения. В статье приведен анализ новой классификации опухолей почек и ее реформирования. Пятое издание классификации Всемирной организации здравоохранения опухолей мочевыделительной системы и мужских половых органов отражает развитие концепции, заложенной в предыдущих изданиях. Преобразована и усовершенствована концептуальная организация классификации опухолей почек, включены новые типы.

Ключевые слова: опухоль почки, почечно-клеточный рак, 5-е издание классификации Всемирной организации здравоохранения

Для цитирования: Горбань Н.А., Михайленко Д.С. Пятое издание классификации Всемирной организации здравоохранения почечно-клеточных опухолей. Обзор изменений. Онкопатология 2023;1–2(6):26–32. DOI: <https://doi.org/10.17650/2618-7019-2023-6-1-2-26-32>

The 5th edition of the World Health Organization classification of renal cell tumors. Overview of changes

N.A. Gorban¹, D.S. Mikhaylenko²¹Central Clinical Hospital with Polyclinic, Administration of the President of the Russian Federation; 15 Marshala Timoshenko St., Moscow 121359, Russia;²N.P. Bochkov Research Center for Medical Genetics; 1 Moskvorechye St., Moscow 115522, Russia**Contacts:** Nina Andreevna Gorban perovanina@mail.ru

The understanding of kidney tumors has undergone great changes over the past 20 years. The article provides an analysis of the new classification of kidney tumors and its reform. The 5th edition of the World Health Organization classification of tumors of the urinary system and male genital organs reflects the development of the concept laid down in previous editions. The conceptual organization of the classification of renal tumors has been transformed and improved, and new types have been included.

Keywords: kidney tumor, renal cell carcinoma, 5th edition of the World Health Organization classification

For citation: Gorban N.A., Mikhaylenko D.S. The 5th edition of the World Health Organization classification of renal cell tumors. Overview of changes. *Onkopatologiya = Oncopathology* 2023;1–2(6):26–32. (In Russ.). DOI: <https://doi.org/10.17650/2618-7019-2023-6-1-2-26-32>

ВВЕДЕНИЕ

Одна из бурно развивающихся тем в онкопатологии – представления об опухолях почек, которые за последнее время претерпели большие изменения. Концептуальный прорыв ознаменовался изданием

в 1998 г. Гейдельбергской классификации почечно-клеточных опухолей, в основу которой были положены в первую очередь молекулярно-генетические изменения, присущие той или иной опухоли, а лишь затем морфологические характеристики [1, 2]. Классификация

Всемирной организации здравоохранения (ВОЗ) 2004 г. (3-е издание) явилась признанием нового революционного подхода, а 4-е и 5-е издания продолжили отражать развитие этих идей [3, 4]. В 5-м издании, вышедшем в свет в 2022 г., изменена и усовершенствована концептуальная организация классификации опухолей почек, внесены новые типы почечно-клеточных опухолей [5].

ОРГАНИЗАЦИОННЫЕ ИЗМЕНЕНИЯ

Важным организационным изменением в 5-м издании классификации ВОЗ является разделение почечно-клеточных опухолей на основании тех или иных признаков на 6 категорий. Для каждого объекта, включенного в классификацию, был введен раздел «основные и дополнительные диагностические критерии», содержащие ключевые морфологические диагностические критерии в сочетании с иммуногистохимическими и/или молекулярно-генетическими исследованиями [5].

Классификация почечно-клеточных опухолей:

- Светлоклеточные опухоли:
 - светлоклеточный почечно-клеточный рак;
 - мультилокулярная кистозная опухоль низкого злокачественного потенциала.
- Папиллярные опухоли:
 - папиллярная аденома;
 - папиллярный почечно-клеточный рак.
- Онкоцитарные и хромофобные опухоли:
 - онкоцитомы;
 - хромофобный почечно-клеточный рак;
 - другие онкоцитарные опухоли почки.
- Опухоли собирательных протоков:
 - рак из собирательных протоков.
- Другие почечно-клеточные опухоли:
 - папиллярная светлоклеточная почечно-клеточная опухоль;
 - муцинозный тубулярный и веретенчатый почечно-клеточный рак;
 - тубулокистозный почечно-клеточный рак;
 - приобретенный почечно-клеточный рак, ассоциированный с кистозной болезнью;
 - эозинофильный солидно-кистозный почечно-клеточный рак;
 - почечно-клеточный рак без дополнительных уточнений.
- Молекулярные типы почечно-клеточных карцином:
 - почечно-клеточный рак с перестройкой *TFE3*;
 - почечно-клеточный рак с перестройкой *TFEB*;
 - почечно-клеточный рак с мутацией *ELOG (TCEB1)*;
 - почечно-клеточный рак с дефицитом фумаратгидратазы (FH);
 - почечно-клеточный рак с дефицитом сукцинатдегидрогеназы (SDH);
 - почечно-клеточный рак с перестройкой *ALK*;

- почечно-клеточный медуллярный рак с дефицитом SMARCB1.

Градирование. Система градирования, основанная на ядерных признаках, была предложена для светлоклеточных (сПКР) и папиллярных почечно-клеточных карцином (пПКР) [6]. В новой классификации ВОЗ 2022 г. критерии градаций остались прежними (см. таблицу), но даны рекомендации относительно опухолей гетерогенного строения. Градировать такие опухоли следует по наибольшей градации, если она представлена по крайней мере 1 полем зрения на большом увеличении [5]. Однако конкретная площадь поля зрения не указана (в большинстве современных микроскопов она составляет 0,23 мм²). Кроме того, необходимо указать гетерогенный характер опухоли, особенно при комбинации градаций G3 и G4. Так, сПКР, полностью представленный G4, имеет значительно худший исход, чем рак G3 с компонентом G4. Также имеется значительная разница в выживаемости при гетерогенных опухолях, в которых градация G4 занимает <10 % и >50 % [5].

Градирование светлоклеточного и папиллярного типов рака
Grading of clear cell and papillary types of cancer

Градация Grade	Характеристика ядра Nucleus characteristics	Ядрышки Nucleoli
G1	Круглые, одинаковые, напоминают лимфоциты Round, identical, reminiscent of lymphocytes	Отсутствуют или незаметны Absent or invisible
G2	Крупнее, неправильной формы Larger, irregularly shaped	Видны при увеличении 400 Visible at 400x magnification
G3	Крупнее, неправильной формы Larger, irregularly shaped	Видны при увеличении 100 Visible at 100x magnification
G4	Крупные, причудливой формы, выраженный ядерный полиморфизм, многоядерные клетки, саркоматоидный или рабдоидный компоненты Large, bizarre shape, strongly marked nuclear pleomorphism, multinucleated cells, sarcomatoid or rhabdoid components	Выраженные, имеются митозы Dstrongly marked, there are mitoses

Светлоклеточные почечно-клеточные опухоли. Характерным признаком этой группы рака почки являются мутации гена *VHL*, при которых развиваются сПКР и мультилокулярная кистозная опухоль низкого злокачественного потенциала (мкОНЗП) [5]. При сПКР с нетипичной морфологической картиной рекомендовано проводить дополнительные исследования: иммуногистохимическое (ИГХ) определение экспрессии

карбоангидразы 9 (CA9), молекулярно-генетическую идентификацию мутации *VHL* или потери хромосомы 3p.

Морфологические признаки мкОНЗП перекрываются с признаками кистозного и даже солидного сПКР с фокальным кистозно-дегенеративным компонентом, поэтому на основании пункционной биопсии такой диагноз ставить нельзя [7–9]. Кроме того, светлоклеточная папиллярная почечно-клеточная опухоль (спПКО) и мкОНЗП имитируют друг друга [9]. Стадированию опухоль не подлежит.

Папиллярные опухоли. Категория включает папиллярную аденому и папиллярный почечно-клеточный рак (пПКР) [5]. В предыдущих 3-м и 4-м изданиях классификации ВОЗ пПКР делили на 2 гистологических типа: тип 1 и тип 2 [3, 4]. В 5-м издании классификации ВОЗ 2022 г. пПКР не делят на типы, и к классическому пПКР относят тот, который ранее считали пПКР 1-го типа. Опухоли, которые ранее относили к пПКР 2-го типа, были реклассифицированы в другие категории, например спорадический ПКР с дефицитом FH, ПКР с транслокацией семейства *MiTF*, ПКР с перестройкой *ALK*, ПКР, ассоциированный с приобретенным кистозным заболеванием, и эозинофильный солидно-кистозный ПКР [5].

В то же время морфологический спектр пПКР теперь включает, помимо классического пПКР, 2 недавно описанные опухоли. Уртиноподобная опухоль имеет характерное морфологическое строение, сходное с таковым опухоли Уртина слюнной железы [10]. Папиллярная опухоль с обратной полярностью обладает специфическими ИГХ-характеристиками и молекулярно-генетическими изменениями: экспрессирует *GATA3*, вариабельно экспрессирует *AMACR* и не экспрессирует виментин; для нее характерны мутации в «горячих точках» гена *KRAS* и отсутствие трисомии хромосом 7 и 17 [11, 12].

Онкоцитарные и хромофобные опухоли. Эта категория включает в себя онкоцитому, хромофобный рак и группу «Другие онкоцитарные опухоли». «Другие онкоцитарные опухоли» – это гетерогенная группа индолентных опухолей с морфологическими признаками низкой степени злокачественности. К ним относят гибридные опухоли, обладающие одновременно признаками и онкоцитомы, и хромофобного рака, и опухоли из клеток с эозинофильной цитоплазмой, обозначаемые как «онкоцитарная опухоль низкого злокачественного потенциала, без дополнительного уточнения», поскольку на настоящий момент более точно классифицировать их невозможно [5]. Для наследственных онкоцитарных опухолей, связанных с синдромом Берта–Хогга–Дуба или другими наследственными синдромами, предложен термин «гибридные онкоцитарные хромофобные опухоли», который не следует использовать для спорадических опухолей [5].

Вполне вероятно, что из группы «Другие онкоцитарные опухоли» выделяют новые типы и подтипы почечно-клеточных опухолей. Так, в рамках этой категории уже описаны 2 новых образования, которые можно отличить по их клиническим, морфологическим, ИГХ и молекулярным особенностям: эозинофильная вакуолизированная опухоль (ЭВО) и высокодифференцированная онкоцитарная опухоль (ВДОО).

Эозинофильная вакуолизированная опухоль, как правило, является одиночной и спорадической, размером около 3–4 см, иногда встречается у пациентов с туберозным склерозом. В настоящее время описано >50 случаев ЭВО, и все эти случаи были без признаков рецидива или метастазирования [5]. ЭВО – солидная опухоль, в которой отсутствуют отчетливый кистозный компонент и хорошо сформированная капсула. Почти всегда на периферии присутствуют толстостенные сосуды. Клетки имеют эозинофильную цитоплазму и выраженные внутрицитоплазматические вакуоли, округлые или овальные ядра с ядрышками, которые могут быть довольно крупными. ЭВО обычно экспрессирует *CD117*, *CD10* и катепсин К (в некоторых случаях фокально). *CK7* положителен только в редких, рассеянных клетках, что напоминает иммунопрофиль онкоцитомы. Недавнее исследование также выявило наличие в этих опухолях мутаций *MTOR*, *TSC2* и *TSC1*, которые часто носили взаимоисключающий характер [13, 14].

Высокодифференцированная онкоцитарная опухоль представляет собой новообразование с низкой ядерной градацией, диффузной выраженной экспрессией *CK7* и *GATA3*, отсутствием экспрессии *CD117*. ВДОО имеет общие черты с онкоцитомой почки и хромофобным раком. При электронной микроскопии выявляют обильные, плотно расположенные цитоплазматические митохондрии, как в онкоцитоме. Обычно ВДОО единичная, спорадическая, но у пациентов с терминальной стадией заболевания почек и у пациентов с туберозным склерозом могут быть множественные опухоли. Все описанные на сегодняшний день случаи ВДОО (>200) вели себя индолентно [14–17].

«Другие почечно-клеточные опухоли» – группа разнообразных, не связанных между собой опухолей почек, которые не подпадают под другие категории. Некоторые опухоли, включенные в эту категорию, были и в предыдущем издании (например, муцинозный и тубулярный веретенноклеточный почечно-клеточный рак, приобретенный почечно-клеточный рак, ассоциированный с кистозной болезнью), в то время как другие являются новыми, например эозинофильный солидно-кистозный почечно-клеточный рак. В эту группу также входит спПКО, которую в этом издании реклассифицировали из светлоклеточного папиллярного рака. До сих пор не описано ни одного случая метастазирования данной опухоли, поэтому ее более не относят к карциномам. СпПКО может возникать

при терминальной хронической почечной недостаточности как множественные узлы. Она состоит из светлых клеток с низкой ядерной градацией, формирующих каналцы, гнезда и сосочки с ориентированными к просвету ядрами. Опухоль имеет характерный иммунофенотип: диффузную экспрессию СК7 и чашеобразное окрашивание САХ (СА9) [18–20]. Несмотря на то, что эту опухоль более не считают карциномой, ее все же рекомендовано стадировать (>95 % опухолей соответствуют pT1N0) [5, 19].

Эозинофильный солидно-кистозный почечно-клеточный рак впервые описан у пациентов с туберозным склерозом, но может возникать спорадически из-за соматических мутаций генов *TSC1* или *TSC2*, приводящих к активации комплекса mTOR1. Это индолентная опухоль, которая встречается чаще у женщин и редко метастазирует. Опухоль имеет солидно-кистозное строение, характерной особенностью является наличие грубых, от базофильных до пурпурных, цитоплазматических гранул (пятнистость), соответствующих агрегатам эндоплазматического ретикулула. В опухоли обычно рассеяны пенистые гистиоциты и лимфоциты. Для эозинофильного солидно-кистозного почечно-клеточного рака характерны экспрессия СК20 и катепсина К, отсутствие экспрессии СК7 и CD117 [21–24].

Почечно-клеточный рак без дополнительных уточнений представляет собой группу низкодифференцированных опухолей, которые нельзя отнести ни к одному из известных подтипов почечно-клеточного рака. Как правило, это опухоли высокой степени злокачественности, местно-распространенные, больших размеров. К данной группе относят саркоматоидные опухоли без признаков какой-либо дифференцировки [5, 25].

Молекулярные типы почечно-клеточного рака. Категория «Молекулярные типы почечно-клеточного рака» появилась в обновленной классификации благодаря открытиям в области генетики опухолей почек. Молекулярно-генетические изменения, характерные для той или иной опухоли, часто имеют отражение в морфологических признаках. Особенности морфологического строения опухоли и их своеобразный иммунофенотип могут позволить предположить конкретный тип опухоли или даже установить окончательный диагноз, который все же следует подтвердить молекулярно-генетическими методами [5].

В предыдущей классификации MiTF-ассоциированный почечно-клеточный рак включал в себя почечно-клеточный рак, ассоциированный с транслокацией Xp11 и образованием химерных генов с участием *TFE3*, и почечно-клеточный рак с транслокацией t(6;11) и химерами с перестройкой гена *TFEB* [3, 4]. К 5-му изданию представления об этих опухолях расширились. Выяснилось, что при почечно-клеточном раке с реаранжировкой *TFE3* химера с *TFE3* может быть с разными генами-партнерами, чаще всего *ASPSRI*, *PRCC*

и *SFPQ21*. Однако за последние годы список генов-партнеров значительно вырос, их известно уже >20 (например, гены в непосредственной близости от Xp11, такие как *RBM10*, *GRIPAP1*, *RBMX* и *NONO*). Такая генетическая изменчивость в почечно-клеточном раке с перестройкой *TFE3* объясняет большое разнообразие морфологических фенотипов и ложноотрицательные результаты при FISH-исследовании [5, 26, 27]. Почечно-клеточный рак могут имитировать пекомы с перестройками *TFE3*, но они не экспрессируют PAX8, что отличает их от почечно-клеточного рака с перестройкой *TFE3* [28, 29].

Ранее считалось, что почечно-клеточный рак с перестройкой *TFEB* является индолентной опухолью у детей или молодых [4]. Новые данные свидетельствуют о том, что это неоднородная группа опухолей с различными генетическими нарушениями, вовлекающими ген *TFEB*: опухоль имеет либо транслокацию, либо амплификацию *TFEB* [5]. Причем опухоли с разными генетическими нарушениями имеют разные прогностические и клинические характеристики. Так, почечно-клеточный рак с транслокацией *TFEB* характерен для детей и молодых пациентов и представляет собой индолентное двухфазное новообразование низкой ядерной градации с гнездами крупных светлых клеток и более мелкими клетками, сгруппированными вокруг скоплений гиалинового материала базальной мембраны [30–32]. Транслокация t(6;11) обычно объединяет *TFEB* с *MALAT1* (Alpha), но могут быть альтернативные партнеры по слиянию, включая *COL21A1*, *CADM2*, *EWSR1*, *CLTC*, *PPP1R10*, *ACT*, *NEX1* и *KHDRBS2* [33, 34]. Почечно-клеточный рак с амплификацией *TFEB* характерен для пожилых пациентов, часто является опухолью высокой степени злокачественности и высокой стадии, морфологически – часто с онкоцитарной и папиллярной морфологией [30, 31]. Оба подтипа экспрессируют ядерный TFEB, катепсин К и меланоцитарные маркеры.

Почечно-клеточный рак с дефицитом FH. Наследственный лейомиоматоз и почечно-клеточный рак (HLRCC) был признан отдельным заболеванием в классификации ВОЗ 2016 г. [4]. HLRCC характеризуется лейомиомами кожи и матки (у женщин) и предрасположенностью к развитию агрессивной формы почечно-клеточного рака, в основе которой лежат аутосомно-доминантные герминальные мутации в гене, кодирующем фумаратгидратазу (*FH*) и локализованном на хромосоме 1q43 [5, 35]. Последующие исследования обнаружили в опухолях биаллельную инактивацию гена *FH*, приводящую к дефициту белка FH у пациентов без личного или семейного анамнеза HLRCC. Такие случаи ранее диагностировали как «неклассифицированный почечно-клеточный рак высокой степени злокачественности», «тубулокистозные карциномы с дедифференцированными очагами», «папиллярный рак 2-го типа» и «карцинома собирательных

протоков» [35]. В классификации ВОЗ 2022 г. для таких опухолей, имеющих морфологическое строение, сходное с тем, которое наблюдают при синдроме HLRCC, был принят термин «почечно-клеточный рак с дефицитом FH». Эти опухоли обладают широким морфологическим спектром, включающим папиллярные, тубулярные, тубулокистозные, крибозные, солидные/саркоматоидные и кистозные элементы. Наиболее характерный, но неспецифичный цитологический признак — наличие заметных вишнево-красных включений, похожих на ядрышки, которые присутствуют по крайней мере очагово [5, 35]. Также характерны потеря экспрессии FH при ИГХ-реакции, экспрессия S-(2-сукцино)-цистеина (2SC) [5, 36].

Почечно-клеточный медуллярный рак с дефицитом SMARCB1. Выяснилось, что для медуллярных карцином характерна потеря ядерной экспрессии белка SMARCB1 (INI1 SNF5, BAF47), поэтому они были переименованы в «почечно-клеточный медуллярный рак с дефицитом SMARCB1» [5]. Это редкий и агрессивный тип карцином, который встречается почти исключительно в мозговом веществе почек у молодых пациентов африканского происхождения с серповидноклеточной анемией или изредка с другими гемоглобинопатиями [36, 37]. Потеря белка SMARCB1 была обнаружена при карциномах почек, морфологически неотличимых от почечно-медуллярной карциномы, и у пациентов без гемоглобинопатий [37]. В 5-м издании классификации ВОЗ рекомендовано такие опухоли рассматривать как подтип SMARCB1-дефицитного медуллярного почечно-клеточного рака [5, 37].

Однако потеря SMARCB1 может наблюдаться и при других типах почечно-клеточного рака и связана обычно либо с дедифференцировкой, либо с рабдоидной морфологией и, вероятно, представляет собой вторичное событие [38]. Классифицировать такие опухоли необходимо в соответствии с их первичным типом (например, светлоклеточный почечно-клеточный рак с рабдоидной/дедифференцированной морфологией) [5, 37, 38].

Почечно-клеточный рак с перестройкой ALK был впервые описан в 2011 г. В новой классификации ВОЗ 2022 г. он включен в раздел молекулярных типов почечно-клеточных карцином [5]. Почечно-клеточный рак с перестройкой ALK характеризуется слиянием гена ALK, расположенного на хромосоме 2p23, с различными генами-партнерами, такими как *VCL*, *HOOK1*, *STRN*, *TPM3*, *EML4*, *PLEKHA7*, *CLIP1*, *KIF5B* и *KIAA1217* [5, 39, 40]. Почечно-клеточный рак с перестройкой ALK встречается у пациентов широкого возрастного диапазона и различного расового происхождения. Большинство случаев почечно-клеточного рака с перестройкой ALK являются индолентными, но у небольшого числа больных были зарегистрированы агрессивное клиническое течение и метастазы [5].

Почечно-клеточный рак с перестройкой ALK является солитарной опухолью и обычно имеет разно-

образное морфологическое строение, включая папиллярный, солидный, тубулярный, трабекулярно-кистозный, крибозный характер роста, может быть в виде дискретных клеток, в том числе перстневидных, напоминать муцинозный тубулярный и веретенноклеточный почечно-клеточный рак или метанефрическую аденому [5, 39]. В этих опухолях обычно выявляют муцинозный компонент (внутриклеточный или интерстициальный), что может вызвать подозрение на муцинозный тубулярный и веретенноклеточный почечно-клеточный рак. Скрининг перестройки ALK ИГХ-методом (например, с использованием моноклональных ALK-антител 5A4) или молекулярными методами (FISH или секвенирование) следует проводить при всех трудно поддающихся классификации опухолях почек смешанного, необычного строения или содержащих муцинозный компонент [40, 41]. Почечно-клеточный рак с перестройкой ALK является клинически важным диагнозом из-за доступности таргетной терапии ингибиторами ALK [42].

Почечно-клеточный рак с мутацией гена ELOC (ранее *TCEB1*) включен в классификации ВОЗ 2022 г. в категорию «Молекулярные типы почечно-клеточного рака» [5]. Для почечно-клеточного рака с мутацией *ELOC* характерны повторяющиеся «горячие» мутации гена *ELOC* (*TCEB1*) (8q21), кодирующего элонгин C, и это является главным критерием для диагностики. Почечно-клеточный рак с мутацией *ELOC* обычно имеет нодулярное строение: толстые фиброзно-мышечные тяжи на периферии опухоли разделяют узлы из опухолевых клеток со светлой обильной цитоплазмой, формирующих солидные, ацинарные и фокальные сопочковые структуры [5, 43]. Однако некоторые спорадические формы почечно-клеточного рака, обусловленные мутациями в генах сигнального пути TSC/mTOR, называемые «почечно-клеточный рак с фибромиоматозной или лейомиоматозной стромой», и аналогичные опухоли у пациентов с туберозным склерозом морфологически практически неразличимы от почечно-клеточного рака с мутацией *ELOC*. Специфических морфологических признаков, позволяющих надежно отличать почечно-клеточный рак с мутацией *ELOC* от других подобных опухолей, таких как сПКР и папиллярная светлоклеточная почечно-клеточная опухоль, не существует, а его ИГХ-профиль неспецифичен, за исключением экспрессии CK7, которая обычно диффузная, но в некоторых случаях также может быть неоднородной. В случаях, когда морфология и ИГХ-исследование не позволяют установить однозначный диагноз, рекомендовано проводить молекулярно-генетическое исследование генов *VHL*, *ELOC*, *TSC1/2* и *MTOR* [5, 43, 44].

ЗАКЛЮЧЕНИЕ

На примере обновленной патоморфологической классификации опухолей почек мы видим развитие и все возрастающую роль молекулярно-генетических

исследований в онкологии, необходимость их применения в ежедневной патологоанатомической диагностической практике. Пока эти методы исследования малодоступны в большинстве онкологических учреждений страны, повсеместно в полной мере использо-

вать новую классификацию в рутинной работе крайне затруднительно. Необходимо тесное взаимодействие и взаимопонимание между патологоанатомами и лабораторными генетиками, создание и развитие центров по диагностике опухолей почек.

REFERENCES / ЛИТЕРАТУРА

- Kovacs G., Akhtar M., Beckwith B. et al. The Heidelberg classification of renal cell tumours J Pathol 1997;183:131–3.
- Fleming S. Genetics of kidney tumours. Forum (Genova) 1998;8(2):176–84.
- Eble J.N. Pathology and Genetics of Tumours of the Urinary System and Male Genital Organs. Lyon, Oxford: IARC Press, Oxford University Press, 2004.
- Moch H., Humphrey P.A., Ulbright T.M., Reuter V.E. WHO Classification of Tumours of the Urinary System and Male Genital Organs, 4th edn. Lyon: IARC Press, 2016.
- WHO Classification of tumours of the urinary system and male genital organs (ed. 5). Lyon: International Agency for Research on Cancer, 2022.
- Delahunt B., Chevillet J.C., Martignoni G. et al. Members of the ISUP Renal Tumor Panel. The International Society of Urological Pathology (ISUP) grading system for renal cell carcinoma and other prognostic parameters. Am J Surg Pathol 2013;37(10):1490–504. DOI: 10.1097/PAS.0b013e318299f0fb
- Tretiakova M., Mehta V., Kocherginsky M. et al. Predominantly cystic clear cell renal cell carcinoma and multilocular cystic renal neoplasm of low malignant potential form a low-grade spectrum. Virchows Arch 2018;473(1):85–93. DOI: 10.1007/s00428-018-2371-8
- Williamson S.R., Halat S., Eble J.N. et al. Multilocular cystic renal cell carcinoma: similarities and differences in immunoprofile compared with clear cell renal cell carcinoma. Am J Surg Pathol 2012;36(10):1425–33. DOI: 10.1097/PAS.0b013e31825b37f0
- Westerman M.E., Chevillet J.C., Lohse C.M. et al. Long-term outcomes of patients with low grade cystic renal epithelial neoplasms. Urology 2019;133:145–50. DOI: 10.1016/j.urology.2019.07.017
- Skenderi F., Ulapec M., Vanecek T. et al. Warthin-like papillary renal cell carcinoma: Clinicopathologic, morphologic, immunohistochemical and molecular genetic analysis of 11 cases. Ann Diagn Pathol 2017;27:48–56. DOI: 10.1016/j.anndiagpath.2017.01.005
- Kunju L.P., Wojno K., Wolf J.S.Jr. et al. Papillary renal cell carcinoma with oncocyctic cells and nonoverlapping low grade nuclei: expanding the morphologic spectrum with emphasis on clinicopathologic, immunohistochemical and molecular features. Hum Pathol 2008;39(1):96–101. DOI: 10.1016/j.humpath.2007.05.016
- Al-Obaidy K., Eble J.N., Nassiri M. et al. Recurrent KRAS mutations in papillary renal neoplasm with reverse polarity. Mod Pathol 2020;33(6):1157–64. DOI: 10.1038/s41379-019-0362-1
- Chen Y.B., Mirsadraei L., Jayakumaran G. et al. Somatic mutations of TSC2 or MTOR characterize a morphologically distinct subset of sporadic renal cell carcinoma with eosinophilic and vacuolated cytoplasm. Am J Surg Pathol 2019;43(1):121–31. DOI: 10.1097/PAS.0000000000001170
- Tjota M., Chen H., Parilla M. et al. Eosinophilic renal cell tumors with a TSC and MTOR gene mutations are morphologically and immunohistochemically heterogeneous: clinicopathologic and molecular study. Am J Surg Pathol 2020;44(7):943–54. DOI: 10.1097/PAS.0000000000001457
- Trpkov K., Williamson S.R., Gao Y. et al. Low-grade oncocyctic tumour of kidney (CD117-negative, cytokeratin 7-positive): A distinct entity? Histopathology 2019;75(2):174–84. DOI: 10.1111/his.13865
- Siadat F., Trpkov K. ESC, ALK, HOT and LOT: Three letter acronyms of emerging renal entities knocking on the door of the WHO Classification. Cancers (Basel) 2020 ;12(1):168. DOI: 10.3390/cancers12010168
- Guo Q., Liu N., Wang F. et al. Characterization of a distinct low-grade oncocyctic renal tumor (CD117-negative and cytokeratin 7-positive) based on a tertiary oncology center experience: the new evidence from China. Virchows Arch 2021;478(3):449–58. DOI: 10.1007/s00428-020-02927-0
- Dhakal H.P., McKenney J.K., Khor L.Y. et al. Renal neoplasms with overlapping features of clear cell renal cell carcinoma and clear cell papillary renal cell carcinoma: A clinicopathologic study of 37 cases from a single institution. Am J Surg Pathol 2016;40(2):141–54. DOI: 10.1097/PAS.0000000000000583
- Williamson S.R., Gupta N.S., Eble J.N. et al. Clear cell renal cell carcinoma with borderline features of clear cell papillary renal cell carcinoma: Combined morphologic, immunohistochemical, and cytogenetic analysis. Am J Surg Pathol 2015;39(11):1502–10. DOI: 10.1097/PAS.0000000000000514
- Wang K., Zarzour J., Rais-Bahrami S., Gordetsky J. Clear cell papillary renal cell carcinoma: New clinical and imaging characteristics. Urology 2017;103:136–41. DOI: 10.1016/j.urology.2016.12.002
- Guo J., Tretiakova M.S., Troxell M.L. et al. Tuberos sclerosis-associated renal cell carcinoma: a clinicopathologic study of 57 separate carcinomas in 18 patients. Am J Surg Pathol 2014;38(11):1457–67. DOI: 10.1097/PAS.0000000000000248
- Schreiner A., Daneshmand S., Bayne A. et al. Distinctive morphology of renal cell carcinomas in tuberous sclerosis. Int J Surg Pathol 2010;18(5):409–18. DOI: 10.1177/1066896909333510
- Trpkov K., Hes O., Bonert M. et al. Eosinophilic, solid, and cystic renal cell carcinoma: Clinicopathologic study of 16 unique, sporadic neoplasms occurring in women. Am J Surg Pathol 2016;40(1):60–71. DOI: 10.1097/PAS.0000000000000508
- Palsgrove D.N., Li Y., Pratilas C.A. et al. Eosinophilic solid and cystic (ESC) renal cell carcinomas harbor TSC mutations: Molecular analysis supports an expanding clinicopathologic spectrum. Am J Surg Pathol 2018;42(9):1166–81. DOI: 10.1097/PAS.0000000000001111
- Akgul M., Cheng L. Immunophenotypic and pathologic heterogeneity of unclassified renal cell carcinoma: A study of 300 cases. Hum Pathol 2020;102:70–8. DOI: 10.1016/j.humpath.2020.06.007
- Argani P., Zhang L., Reuter V.E. et al. RBM10-TFE3 renal cell carcinoma: A potential diagnostic pitfall due to cryptic intrachromosomal Xp11.2 inversion resulting in false-negative TFE3 FISH. Am J Surg Pathol 2017;41(5):655–62. DOI: 10.1097/PAS.0000000000000835
- Argani P., Antonescu C.R., Couturier J. et al. PRCC-TFE3 renal carcinomas: morphologic, immunohistochemical, ultrastructural, and molecular analysis of an entity associated with the t(X;1)(p11.2;q21). Am J Surg Pathol 2002;26(12):1553–66. DOI: 10.1097/0000478-200212000-00003
- Argani P., Aulmann S., Karanjawala Z. et al. Melanotic Xp11 translocation renal cancers: a distinctive neoplasm with overlapping

- features of PEComa, carcinoma, and melanoma. *Am J Surg Pathol* 2009;33(4):609–19. DOI: 10.1097/PAS.0b013e31818fbdff
29. Argani P., Aulmann S., Illei P.B. et al. A distinctive subset of PEComas harbors *TFE3* gene fusions. *Am J Surg Pathol* 2010;34(10):1395–406. DOI: 10.1097/PAS.0b013e3181f17ac0
 30. Argani P., Reuter V.E., Zhang L. et al. *TFEB*-amplified renal cell carcinomas: An aggressive molecular subset demonstrating variable melanocytic marker expression and morphologic heterogeneity. *Am J Surg Pathol* 2016;40(11):1484–95. DOI: 10.1097/PAS.0000000000000720
 31. Skala S.L., Xiao H., Udager A.M. et al. Detection of 6 *TFEB*-amplified renal cell carcinomas and 25 renal cell carcinomas with MITF translocations: systematic morphologic analysis of 85 cases evaluated by clinical TFE3 and TFEB FISH assays. *Mod Pathol* 2018;31(1):179–97. DOI: 10.1038/modpathol.2017.99
 32. Gupta S., Argani P., Jungbluth A.A. et al. *TFEB* expression profiling in renal cell carcinomas: Clinicopathologic correlations. *Am J Surg Pathol* 2019;43(11):1445–61. DOI: 10.1097/PAS.0000000000001307
 33. Xia Q.Y., Wang X.T., Fang R. et al. Clinicopathologic and molecular analysis of the TFEB fusion variant reveals new members of *TFEB* translocation renal cell carcinomas (RCCs): Expanding the genomic spectrum. *Am J Surg Pathol* 2020;44(4):477–89. DOI: 10.1097/PAS.0000000000001408
 34. Caliò A., Harada S., Brunelli M. et al. *TFEB* rearranged renal cell carcinoma. A clinicopathologic and molecular study of 13 cases. Tumors harboring MALAT1-TFEB, ACTB-TFEB, and the novel NEAT1-TFEB translocations constantly express PDL1. *Mod Pathol* 2021;34(4):842–50. DOI: 10.1038/s41379-020-00713-6
 35. Harrison W.J., Andrici J., Maclean F. et al. Fumarate hydratase-deficient uterine leiomyomas occur in both the syndromic and sporadic settings. *Am J Surg Pathol* 2016;40(5):599–607. DOI: 10.1097/PAS.0000000000000573
 36. Watanabe I.C., Billis A., Guimarães M.S. et al. Renal medullary carcinoma: report of seven cases from Brazil. *Mod Pathol* 2007;20(9):914–20. DOI: 10.1038/modpathol.3800934
 37. O'Donnell P.H., Jensen A., Posadas E.M. et al. Renal medullary-like carcinoma in an adult without sickle cell hemoglobinopathy. *Nat Rev Urol* 2010;7(2):110–4. DOI: 10.1038/nrurol.2009.255
 38. Agaimy A. The expanding family of SMARCB1(IN11)-deficient neoplasia: implications of phenotypic, biological, and molecular heterogeneity. *Adv Anat Pathol* 2014;21(6):394–410. DOI: 10.1097/PAP.0000000000000038
 39. Debelenko L.V., Raimondi S.C., Daw N. et al. Renal cell carcinoma with novel VCL-ALK fusion: new representative of ALK-associated tumor spectrum. *Mod Pathol* 2011;24(3):430–42. DOI: 10.1038/modpathol.2010.213
 40. Sugawara E., Togashi Y., Kuroda N. et al. Identification of anaplastic lymphoma kinase fusions in renal cancer: large-scale immunohistochemical screening by the intercalated antibody-enhanced polymer method. *Cancer* 2012;118(18):4427–36. DOI: 10.1002/cncr.27391
 41. Kuroda N., Trpkov K., Gao Y. et al. *ALK* rearranged renal cell carcinoma (ALK-RCC): A multi-institutional study of twelve cases with identification of novel partner genes *CLIP1*, *KIF5B* and *KIAA1217*. *Mod Pathol* 2020;33(12):2564–79. DOI: 10.1038/s41379-020-0578-0
 42. Pal S.K., Bergerot P., Dizman N. et al. Responses to alectinib in ALK-rearranged papillary renal cell carcinoma. *Eur Urol* 2018;74(1):124–8. DOI: 10.1016/j.eururo.2018.03.032
 43. Shah R.B., Stohr B.A., Tu Z.J. et al. “Renal cell carcinoma with leiomyomatous stroma” harbor somatic mutations of *TSC1*, *TSC2*, *MTOR*, and/or *ELOC (TCEB1)*: Clinicopathologic and molecular characterization of 18 sporadic tumors supports a distinct entity. *Am J Surg Pathol* 2020;44(5):571–81. DOI: 10.1097/PAS.0000000000001422
 44. DiNatale R.G., Gorelick A.N., Makarov V. et al. Putative drivers of aggressiveness in *TCEB1*-mutant renal cell carcinoma: An emerging entity with variable clinical course. *Eur Urol Focus* 2021;7(2):381–9. DOI: 10.1016/j.euf.2019.11.013

Конфликт интересов. Авторы заявляют об отсутствии конфликта интересов.
Conflict of interest. The authors declare no conflicts of interest.

Финансирование. Работа выполнена без спонсорской поддержки.
Funding. The work was performed without external funding.

Статья поступила: 14.08.2023. **Принята к публикации:** 19.09.2023.
Article submitted: 14.08.2023. **Accepted for publication:** 19.09.2023.

DOI: <https://doi.org/10.17650/2618-7019-2023-6-1-2-33-38>

ОПУХОЛЕПОДОБНЫЕ ПОРАЖЕНИЯ БРЮШИНЫ МАЛОГО ТАЗА

А.С. Бадлаева, А.В. Асатурова, А.В. Трегубова*ФГБУ «Национальный медицинский исследовательский центр акушерства, гинекологии и перинатологии им. акад. В.И. Кулакова» Минздрава России; Россия, 117997 Москва, ул. Академика Опарина, 4***Контакты:** Александра Вячеславовна Асатурова aasaturova@gmail.com

Согласно данным литературы, брюшина малого таза может не только вовлекаться в истинные неопластические процессы, но и подвергаться разнообразным опухолеподобным изменениям. В статье приведены основные неопухолевые нозологии и опухоли, которые должны быть включены в дифференциальный диагностический ряд при наличии новообразований на брюшине.

Ключевые слова: воспалительные поражения брюшины, опухолеподобные поражения брюшины, опухоли мезотелия

Для цитирования: Бадлаева А.С., Асатурова А.В., Трегубова А.В. Опухолеподобные поражения брюшины малого таза. Онкопатология 2023;1–2(6):33–8. DOI: <https://doi.org/10.17650/2618-7019-2023-6-1-33-38>

Tumor-like lesions of the pelvic peritoneum

A.S. Badlaeva, A.V. Asaturova, A.V. Tregubova*V.I. Kulakov National Medical Research Center of Obstetrics, Gynecology and Perinatology, Ministry of Health of Russia; 4 Akademika Oparina St., Moscow 117997, Russia***Contacts:** Aleksandra Vyacheslavovna Asaturova aasaturova@gmail.com

According to the literature pelvic peritoneum can be involved not only in true neoplastic processes, but also in a variety of tumor-like changes. The article presents the main non-tumor nosologies and tumors that should be included in the differential diagnosis in the presence of peritoneal lesions.

Keywords: inflammatory lesions of the peritoneum, tumor-like lesions of the peritoneum, tumors of the peritoneum

For citation: Badlaeva A.S., Asaturova A.V., Tregubova A.V. Tumor-like lesions of the pelvic peritoneum. *Onkopatologiya = Oncopathology* 2023;1–2(6):33–8. (In Russ.). DOI: <https://doi.org/10.17650/2618-7019-2023-6-1-33-38>

ВВЕДЕНИЕ

Париетальная и висцеральная брюшина может не только вовлекаться в истинные неопластические процессы, но и подвергаться разнообразным опухолеподобным изменениям. В зависимости от типа поражения изменения в брюшине могут носить диффузный или очаговый характер. Согласно данным литературы, причины опухолеподобных поражений брюшины отличаются большой вариативностью. Среди них можно выделить изменения воспалительной этиологии, реактивные изменения мезотелия и другие изменения вторичного характера.

Классификация опухолеподобных поражений брюшины:

1. Воспалительные поражения:

1.1. Гранулематозные:

1.1.1. Специфическое продуктивное воспаление.

1.1.2. Гранулема инородного тела.

1.1.3. Некротическая гранулема.

1.1.4. Вторичный гранулематозный перитонит.

1.2. Гистиоцитарные:

1.2.1. Перитонеальный гистиоцитарный узелок.

1.2.2. Перитонеальный меланоз.

2. Невоспалительные поражения:

2.1. Перитонеальные инклюзионные кисты.

2.2. Узелки Вальтхарда.

2.3. Мезотелиальная гиперплазия.

3. Другие поражения:

3.1. Связанные с тератомами:

- 3.1.1. Глиальные импланты.
- 3.1.2. Струмоз.
- 3.2. Эктопическая децидуа.
- 3.3. Эктопическая ткань надпочечника.
- 3.4. Спленоз.
- 3.5. Идиопатическая кальцификация.

ВОСПАЛИТЕЛЬНЫЕ ПОРАЖЕНИЯ БРЮШИНЫ

Гранулематозное воспаление. Известно, что различные инфекции могут вызывать гранулематозную форму перитонита с формированием на брюшине узловых образований. Среди них можно выделить туберкулез брюшины, являющийся формой абдоминального туберкулеза. В его распознавании имеются объективные трудности, связанные с отсутствием специфических жалоб и низкой чувствительностью микробиологического тестирования [1, 2]. Гистологическая картина характеризуется наличием гранулематозного воспаления с некрозом и гигантских многоядерных клеток Пирогова–Лангханса с подковообразным ядром (рис. 1).

Кроме того, грибковые и паразитарные инфекции также могут индуцировать формирование гранул на брюшине. Среди них – шистосомоз, аскариоз, эхинококкоз. Последний является редким осложнением паразитарных (гидатидных) кист печени, вызванных *Echinococcus granulosus* [3, 4].

При микроскопическом исследовании кисты состоят из тонкого внутреннего зародышевого слоя и наружного хитинового слоя (рис. 2). Пристеночно могут располагаться протосколексы. Стенки эхинококковых кист окружены фиброзной тканью с наличием в ней полиморфноклеточного воспалительного инфильт-

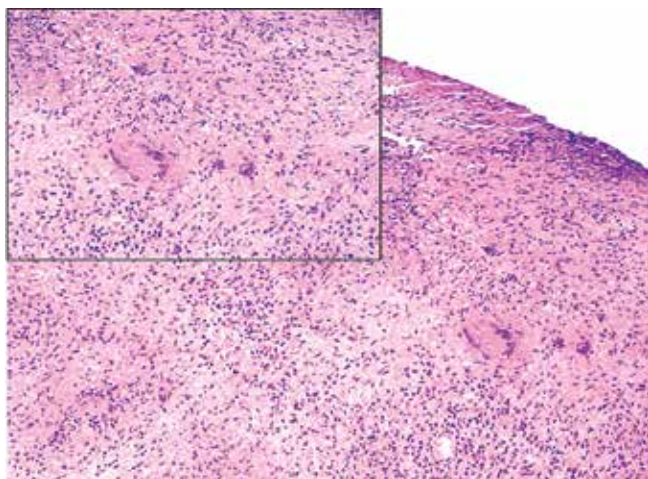


Рис. 1. Микроскопическая картина специфического гранулематозного воспаления брюшины. Выявлена многоядерная клетка с морфологией Пирогова–Лангханса. Окрашивание гематоксилином и эозином, $\times 100$; на врезке – $\times 200$

Fig. 1. Microscopic features of inflectional granulomatous peritonitis. A multinucleated cell with Pirogov–Langhans morphology is identified. Hematoxylin and eosin staining, $\times 100$, in inset – $\times 200$

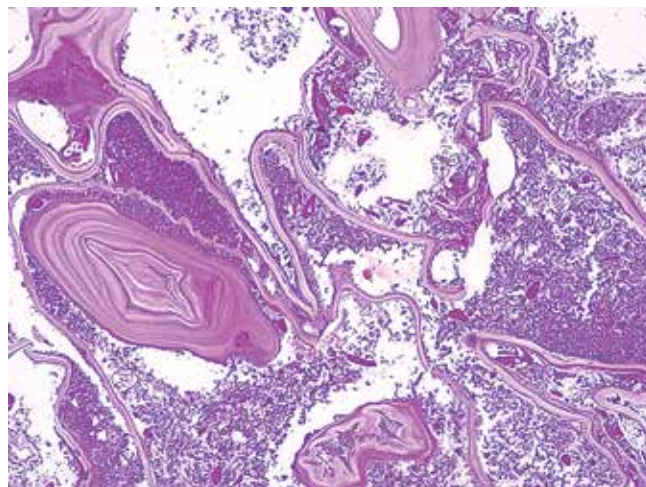


Рис. 2. Эхинококковая киста. Хитин, представленный слоистыми эозинофильными массами. Окрашивание гематоксилином и эозином, $\times 100$

Fig. 2. Echinococcal cyst. Chitin, represented by layered eosinophilic masses. Hematoxylin and eosin staining, $\times 100$

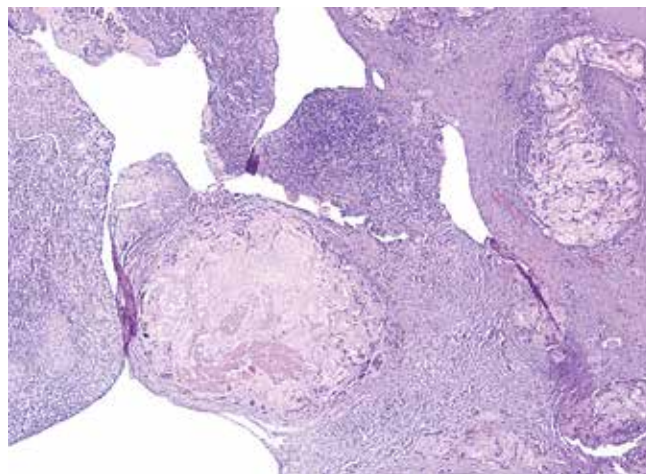


Рис. 3. Некротические гранулемы в брюшине. Окрашивание гематоксилином и эозином, $\times 100$

Fig. 3. Peritoneal necrotic granulomas. Hematoxylin and eosin staining, $\times 100$

рата, представленного макрофагами, эозинофилами, эпителиоидными и гигантскими многоядерными клетками [3, 4].

Необходимо отметить, что развитие неспецифического гранулематозного воспаления на брюшине может быть ассоциировано с попаданием в брюшную полость кератиновых масс при разрыве дермоидной кисты или повреждении капсулы эндометриоидной аденокарциномы яичника с наличием в опухоли плоскоклеточной метаплазии, а также амниотической жидкости, содержащей кератин, лануго, меконий при выполнении кесарева сечения [5–8]. Среди других причин можно выделить и инородный материал, такой как контрастное вещество при гистеросальпингографии, тальк и др.

Редко гранулематозное воспаление может быть обусловлено коагуляционным некрозом [9], например после аблации очагов эндометриоза (рис. 3).

Кроме того, некротические гранулемы могут возникать при гранулематозе Вегенера [9]. Последний характеризуется «географическим» некрозом с базофильным окрашиванием. Перифокально отмечаются признаки некротизирующего васкулита в виде фибриноидного некроза меди и нейтрофильной инфильтрации.

Гистиоцитарные поражения. К негранулематозным воспалительным поражениям брюшины относятся перитонеальный гистиоцитарный узелок, представляющий собой очаговую пролиферацию гистиоцитов (рис. 4), и перитонеальный меланоз, характеризующийся очаговым или диффузным накоплением пигмента в брюшине (рис. 5) [10–12]. Этиология перитонеального меланоза в настоящее время до конца не изучена. Существует несколько теорий, самая распространенная предполагает, что меланин попадает в брюшную

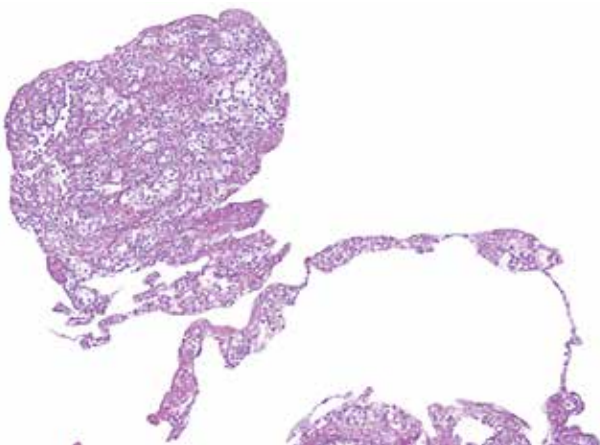


Рис. 4. Перитонеальный гистиоцитарный узелок. Очаговая пролиферация гистиоцитов на брюшине. Окрашивание гематоксилином и эозином, $\times 100$

Fig. 4. Nodule of histiocytes in peritoneum. Focal proliferation of histiocytes in the peritoneum. Hematoxylin and eosin staining, $\times 100$

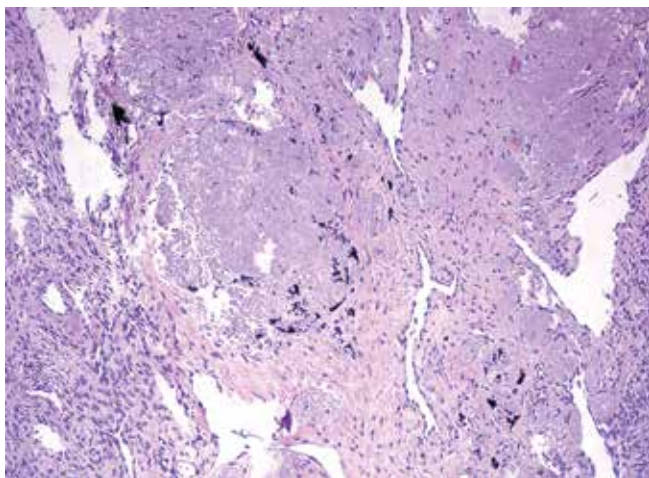


Рис. 5. Перитонеальный меланоз. Окрашивание гематоксилином и эозином, $\times 200$

Fig. 5. Peritoneal melanosis. Hematoxylin and eosin staining, $\times 200$

полость при разрыве дермоидной кисты; однако эта версия не объясняет развитие перитонеального меланоза у больных, не имеющих тератом в анамнезе. Среди других теорий — избыточная миграция клеток нервного гребня, которые затем дифференцируются в меланоциты брюшины [11, 12].

НЕВОСПАЛИТЕЛЬНЫЕ ПОРАЖЕНИЯ

Перитонеальные инклюзионные кисты обычно возникают у женщин репродуктивного возраста в малом тазу, реже — в брюшной и плевральной полости [13]. В большинстве случаев это случайные интраоперационные находки, так как чаще всего данная нозология характеризуется бессимптомным течением. Крупные многокамерные образования могут манифестировать болями в нижних отделах живота [13]. Стенки кисты представлены фиброзной тканью и выстланы уплощенным мезотелием (рис. 6).

Опухолоподобные поражения малого таза с формированием на брюшине узелков могут быть связаны с гиперплазией мезотелия, которая представляет собой пролиферацию клеток без признаков атипии (рис. 7). В этом случае крайне важным является проведение дифференциальной диагностики с доброкачественными и злокачественными новообразованиями мезотелия.

К доброкачественным новообразованиям мезотелия относится высокодифференцированная папиллярная мезотелиальная опухоль (well differentiated papillary mesothelial tumor, WDPMT) (рис. 8). Данная опухоль обычно является случайной интраоперационной находкой. Медиана возраста описанных в литературе больных составляет 47 лет. WDPMT представлена папиллярными, тубулопапиллярными, аденоматоидными структурами, выстланными однослойным уплощенным кубическим эпителием без признаков атипии и митотической активности [14, 15]. Нередко строма сосочков гиалинизирована. В исследовании М. Stevers

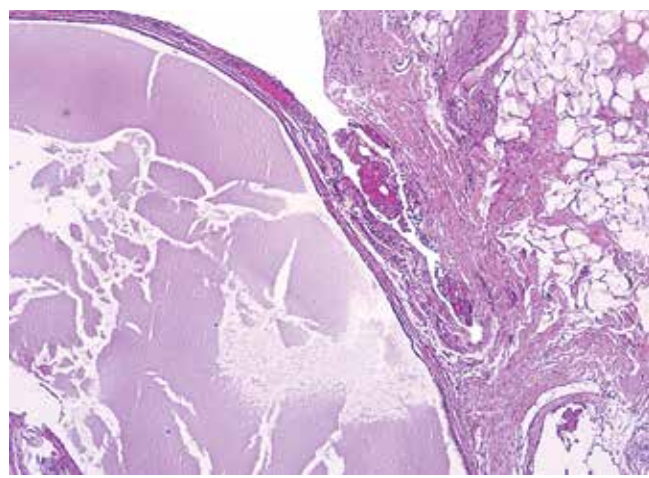


Рис. 6. Перитонеальная инклюзионная киста. Окрашивание гематоксилином и эозином, $\times 200$

Fig. 6. Peritoneal inclusion cyst. Hematoxylin and eosin staining, $\times 200$

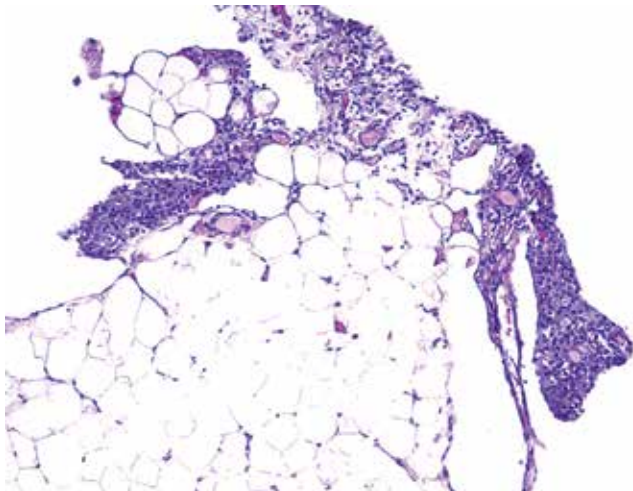


Рис. 7. Реактивная пролиферация клеток мезотелия. Окрашивание гематоксилином и эозином, $\times 200$

Fig. 7. Reactive mesothelial hyperplasia. Hematoxylin and eosin staining, $\times 200$

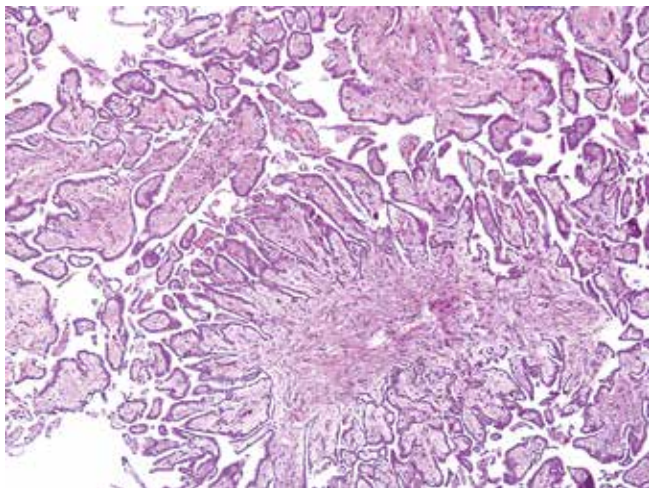


Рис. 8. Высокодифференцированная папиллярная мезотелиальная опухоль. Окрашивание гематоксилином и эозином, $\times 200$

Fig. 8. Well-differentiated papillary mesothelial tumor. Hematoxylin and eosin staining, $\times 200$

и соавт., опубликованном в 2019 г., был проведен генетический анализ 10 случаев вышеописанной опухоли, который продемонстрировал наличие миссенс-мутаций в генах *CDC42* и *TRAF7* [16].

К злокачественным новообразованиям брюшины, с которыми должна проводиться дифференциальная диагностика, относится в первую очередь мезотелиома. Большинство опухолей характеризуются папиллярным, тубулярным и солидным характером роста, к более редким микроскопическим вариантам роста относятся саркоматоидный и децидуоподобный [17]. Некоторые мезотелиомы могут иметь высокодифференцированный папиллярный компонент (рис. 9), который схож с WDPMT, однако такие микроскопические признаки, как стромальная инвазия, солидный характер роста, стратификация ядер в эпителии и их

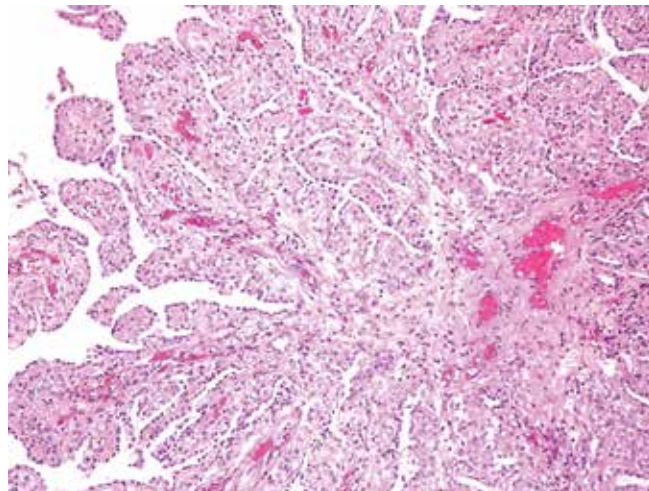


Рис. 9. Мезотелиома с высокодифференцированным папиллярным паттерном роста. Окрашивание гематоксилином и эозином, $\times 200$

Fig. 9. Mesothelioma with well differentiated papillary pattern. Hematoxylin and eosin staining, $\times 200$

умеренная атипия, повышенная митотическая активность и отсутствие иммуногистохимического окрашивания с VAP1, свидетельствуют в пользу мезотелиомы.

В дифференциальный ряд также можно включить первичные серозные опухоли брюшины, которые характеризуются первичным поражением брюшины и интактными яичниками. При микроскопическом исследовании опухоль напоминает неинвазивные импланты пограничной серозной опухоли яичников [10].

ДРУГИЕ ПОРАЖЕНИЯ БРЮШИНЫ

При наличии у больной тератомы, в составе которой имеется глиальная ткань, или струмы яичника возможны диссеминация процесса и возникновение в брюшине и сальнике очагов отсева: глиальных имплантов и имплантов ткани щитовидной железы соответственно. Наличие последних в настоящее время расценивается как метастаз из высокодифференцированной фолликулярной карциномы, развившейся в струме яичника (рис. 10) [18].

При беременности возможно скопление децидуальной ткани на поверхности придатков, брюшине малого таза (рис. 11). Реже децидуальная ткань может располагаться на серозной оболочке тонкой кишки, червеобразном отростке, брыжейке и капсуле селезенки [19, 20]. Описаны случаи внегестационного децидуоза вследствие воздействия экзогенного/эндогенного прогестерона.

Эктопическую ткань надпочечника, макроскопически определяемую в виде округлых, четко отграниченных от окружающей ткани ярко-желтых образований, можно обнаружить в забрюшинном пространстве и по пути опускания гонад из-за их тесного расположения при эмбриогенезе [21–23]. Распространенность этого состояния достоверно неизвестна, однако имеются данные о частоте встречаемости среди популяции, которая составляет 6 %. Эктопия надпочечника

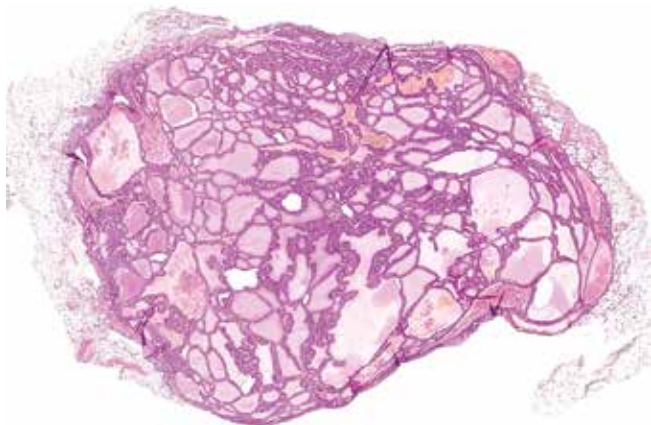


Рис. 10. Эктопическая ткань щитовидной железы в большом сальнике. Фолликулы различной величины, заполненные коллоидом. Окрашивание гематоксилином и эозином, $\times 50$

Fig. 10. Ectopic thyroid tissue in omentum. Follicles of various sizes, filled with colloid. Hematoxylin and eosin staining, $\times 200$

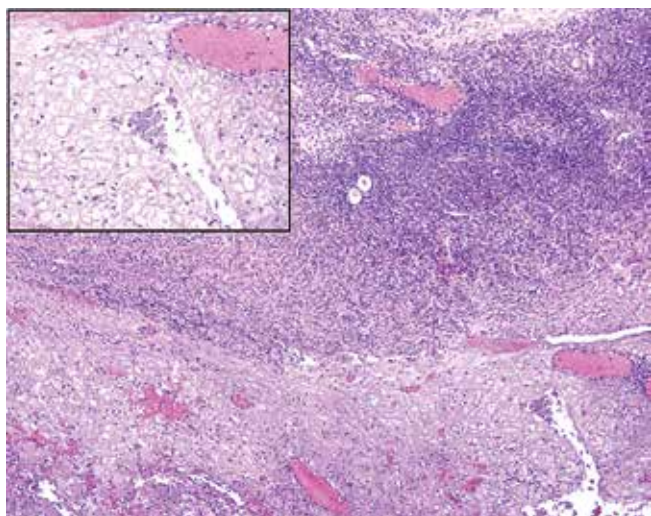


Рис. 11. Децидуальная ткань, расположенная на поверхности яичника. Окрашивание гематоксилином и эозином, $\times 50$; на врезке — $\times 200$

Fig. 11. Decidua on ovarian surface. Hematoxylin and eosin staining, $\times 50$, in inset — $\times 200$

чаще выявляется случайно во время оперативного вмешательства ввиду отсутствия клинических симптомов у детей, реже — у взрослых. Считается, что развитие ectopic tissue надпочечника возможно из-за наличия первичных множественных эмбриональных зачатков, а также вследствие дефекта миграции эмбриональных клеток. Чаще ectopic надпочечник состоит только из коркового слоя (рис. 12), хотя иногда можно встретить и мозговое вещество.

К поражениям, иногда имитирующим опухоли, можно отнести спленоз, как правило, возникающий вследствие спленэктомии или травматического разрыва селезенки [24]. Ectopic tissue селезенки обычно характеризуется бессимптомным течением, однако иногда может проявляться болью в малом тазу,

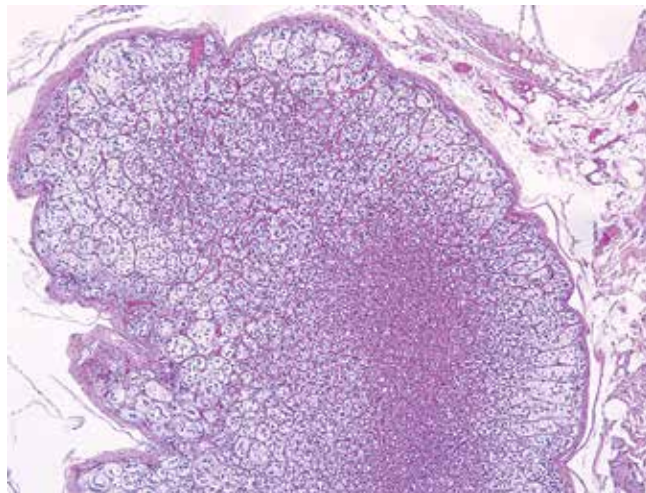


Рис. 12. Эктопический надпочечник, состоящий из 3 зон коркового вещества. Окрашивание гематоксилином и эозином, $\times 50$

Fig. 12. Adrenal rest consisted of three cortical zones. Hematoxylin and eosin staining, $\times 50$

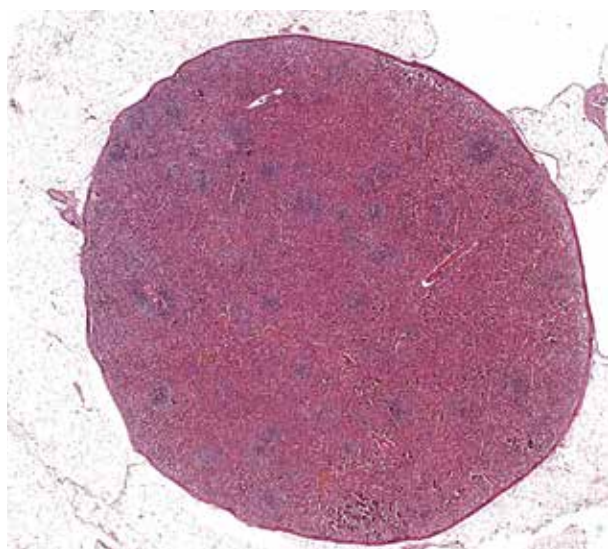


Рис. 13. Инкапсулированная ткань селезенки, состоящая из красной и белой пульпы, в сальнике. Окрашивание гематоксилином и эозином, $\times 20$

Fig. 13. Encapsulated spleen tissue consisted of red and white pulp in omentum. Hematoxylin and eosin staining, $\times 20$

кишечной непроходимостью и др. [24]. Макроскопически это единичные или множественные темно-красные образования размером от нескольких миллиметров до нескольких сантиметров. Микроскопически спленоз представляет собой инкапсулированную ткань селезенки с сохранной гистеоархитектоникой (рис. 13).

ЗАКЛЮЧЕНИЕ

Причины опухолеподобных поражений малого таза отличаются значительной вариативностью, что определяет большое количество опухолевых и неопухолевых нозологий, которые должны быть включены в дифференциальный ряд.

REFERENCES / ЛИТЕРАТУРА

- Koff A., Azar M.M. Diagnosing peritoneal tuberculosis. *BMJ Case Rep* 2020;13(2):e233131. DOI: 10.1136/bcr-2019-233131
- Jurado F.L., Pinzón B., de La Rosa-Noriega Z.R. et al. Peritoneal tuberculosis in a health-care worker, radio-pathological assessment and diagnosis, a case report. *Radiol Infect Dis* 2019;6(4):163–9. DOI: 10.1016/j.jrid.2020.02.003
- El Bakouri A., Fatine A., Eddaoudi Y. et al. Peritoneal hydatidosis: An exceptional case report. *Ann Med Surg* 2022;83:104606. DOI: 10.1016/j.amsu.2022.104606
- Beigh A.B., Darzi M.M., Bashir S. et al. Gross and histopathological alterations associated with cystic echinococcosis in small ruminants. *J Parasit Dis* 2017 Dec;41(4):1028–33. DOI: 10.1007/s12639-017-0929-z
- Uehara K., Yasuda M., Ichimura T. et al. Peritoneal keratin granuloma associated with endometrioid adenocarcinoma of the uterine corpus. *Diagn Pathol* 2011;6:104. DOI: 10.1186/1746-1596-6-104
- Cupp J.S., Rettenmaier M.A., Chang M., Goldstein B.H. A very rare case of synchronous carcinomas of the endometrium and ovary with peritoneal keratin granulomatous involvement. *Gynecol Oncol Case Rep* 2013;5:1–3. DOI: 10.1016/j.gynor.2013.01.006
- Katsakhyan L., Zhang X., Reyes M.C. et al. Keratin granulomas in the peritoneum on frozen section: A case report with multiple suspects and the search for the culprit. *Int J Surg Pathol* 2022;30(1):46–9. DOI: 10.1177/10668969211016045
- Chambers A.C., Patil A.V., Alves R. et al. Delayed presentation of vernix caseosa peritonitis. *Ann R Coll Surg Engl* 2012;94(8):548–51. DOI: 10.1308/003588412X13373405385296
- Aubry M.C. Necrotizing granulomatous inflammation: what does it mean if your special stains are negative? *Mod Pathol* 2012;25 (Suppl 1):S31–S38. DOI: 10.1038/modpathol.2011.155
- Blaustein's Pathology of the Female Genital Tract. Springer Nature, 2019.
- Jamkhandi D.M., Gaikwad P., Singh D. et al. Melanosis peritonei in pregnancy: a case report and review of literature. *Gynecol Surg* 2014;11:59–60. DOI: 10.1007/s10397-013-0820-6
- Mhand M., Rockson Obed R., Abdelhakim Harouachi A. et al. Peritoneal melanosis associated with serous carcinoma of the ovary: A case report and literature review. *Ann Med Surg* 2022;81:104452. DOI: 10.1016/j.amsu.2022.104452
- Al Tamimi J.O., Alzahrani E.A., Fallatah A. et al. Peritoneal inclusion cyst in a young patient with a long history of abdominal surgeries: A case report. *Cureus* 2023;15(2):e35230. DOI: 10.7759/cureus.35230
- Churg A., Galateau-Salle F. Well differentiated papillary mesothelial tumor: a new name and new problems. *Mod Pathol* 2022;35:1327–33. DOI: 10.1038/s41379-022-01082-y
- Malpica A., Sant'Ambrogio S., Deavers M.T. et al. Well-differentiated papillary mesothelioma of the female peritoneum: A clinicopathologic study of 26 cases. *Am J Surg Pathol* 2012;36(1):117–27. DOI: 10.1097/PAS.0b013e3182354a79
- Stevens M., Rabban J.T., Garg K. et al. Well-differentiated papillary mesothelioma of the peritoneum is genetically defined by mutually exclusive mutations in TRAF7 and CDC42. *Mod Pathol* 2019;32:88–99.
- Chapel D.B., Schulte J.J., Absenger G. et al. Malignant peritoneal mesothelioma: prognostic significance of clinical and pathologic parameters and validation of a nuclear-grading system in a multi-institutional series of 225 cases. *Mod Pathol* 2021;34:380–95. DOI: 10.1038/s41379-020-00688-4
- Giovannopoulou E., Saliaris K., Kavoura E. et al. Highly differentiated follicular carcinoma of ovarian origin: A systematic review of the literature. *Curr Oncol* 2022;29(12):9105–16. DOI: 10.3390/curroncol29120712
- Casanova J., Jurgiel J., Henriques V. et al. Peritoneal decidualis mimicking peritoneal carcinomatosis: A case report. *Gynecol Oncol Rep* 2021;37:100827. DOI: 10.1016/j.gore.2021.100827
- Adhikari L.J., Shen R. Florid diffuse peritoneal decidualis mimicking carcinomatosis in a primigravida patient: A case report and review of the literature. *Int J Clin Exp Pathol* 2013;6(11):2615–9.
- Falco E.C., Daniele L., Metovic J. et al. Adrenal rests in the urogenital tract of an adult population. *Endocr Pathol* 2021;32(3): 375–84. DOI: 10.1007/s12022-021-09685-y
- Dobanovacki D.S., Maric D.M., Maric D.L. et al. Ectopic adrenocortical tissue: an incidental finding during inguinal surgery in children. *Fetal Pediatr Pathol* 2013;31(1):32–7. DOI: 10.3109/15513815.2012.659414
- Lee S.M., Baek J.C., Park J.E. et al. Ectopic adrenal gland tissue in the left ovary of an elderly woman: A case report. *Pan Afr Med J* 2021;40:181. DOI: 10.11604/pamj.2021.40.181.31064
- Alves F.B., Rombo D.M., Veiga V. et al. Abdominal splenosis mimicking peritoneal carcinomatosis of ovarian cancer. *Radiol Case Rep* 2022;18(3):932–5. DOI: 10.1016/j.radcr.2022.11.071

ORCID авторов / ORCID of authorsA.C. Бадлаева / A.S. Badlaeva: <https://doi.org/0000-0001-5223-9767>A.B. Асатурова / A.V. Asaturova: <https://doi.org/0000-0001-8739-5209>A.B. Трегубова / A.V. Tregubova: <https://doi.org/0000-0003-4601-1330>**Конфликт интересов. Авторы заявляют об отсутствии конфликта интересов.**

Conflict of interest. The authors declare no conflicts of interest.

Финансирование. Работа выполнена без спонсорской поддержки.

Funding. The work was performed without external funding.

Статья поступила: 06.11.2023. Принята к публикации: 05.12.2023.

Article submitted: 06.11.2023. Accepted for publication: 05.12.2023.

DOI: <https://doi.org/10.17650/2618-7019-2023-6-1-2-39-49>

СМЕШАННЫЕ НЕЙРОЭНДОКРИННЫЕ-НЕЙРОЭНДОКРИННЫЕ НОВООБРАЗОВАНИЯ ЖЕЛУДОЧНО-КИШЕЧНОГО ТРАКТА

Н. В. Пачуашвили, А. С. Тертычный, Д. Д. Проценко, Ю. В. Лернер, Л. В. Цой, Д. П. Нагорная

ФГАОУ ВО «Первый Московский государственный медицинский университет им. И. М. Сеченова» Минздрава России (Сеченовский Университет); Россия, 119991 Москва, ул. Трубецкая, 8, стр. 2

Контакты: Нано Владимировна Пачуашвили npachuashvili@bk.ru

Смешанные нейроэндокринные-нейроэндокринные новообразования желудочно-кишечного тракта представляют собой редкую гетерогенную группу опухолей. На протяжении многих лет диагностические критерии, классификация и клиническое поведение этих опухолей были предметом постоянных дискуссий, что привело к путанице как среди патологов, так и среди клиницистов. Цель данного обзора – описать эпидемиологические, клинические и патологические характеристики и прогноз смешанных нейроэндокринных-нейроэндокринных новообразований желудочно-кишечного тракта, а также сфокусироваться на последних опубликованных данных, в том числе генетических, чтобы дать некоторые представления о биологии и патогенезе этого редкого заболевания. В качестве иллюстрации смешанных нейроэндокринных-нейроэндокринных новообразований желудочно-кишечного тракта в данной работе приводятся несколько собственных клинических наблюдений.

Ключевые слова: смешанные нейроэндокринные-нейроэндокринные новообразования, смешанная аденонейроэндокринная карцинома

Для цитирования: Пачуашвили Н. В., Тертычный А. С., Проценко Д. Д. и др. Смешанные нейроэндокринные-нейроэндокринные новообразования желудочно-кишечного тракта. Онкопатология 2023;1–2(6):39–49. DOI: <https://doi.org/10.17650/2618-7019-2023-6-1-2-39-49>

Mixed neuroendocrine-nonneuroendocrine neoplasms of the gastrointestinal system

N. V. Pachuashvili, A. S. Tertychnyy, D. D. Protsenko, Yu. V. Lerner, L. V. Tsoy, D. P. Nagornaya

I. M. Sechenov First Moscow State Medical University, Ministry of Health of Russia; Build. 2, 8 Trubetskaya St., Moscow 119991, Russia

Contacts: Nano Vladimerovna Pachuashvili npachuashvili@bk.ru

Mixed neuroendocrine-nonneuroendocrine neoplasms of the digestive tract are a rare heterogeneous group of tumors. For many years, the diagnostic criteria, classification and clinical behavior of these tumors have been the subject of constant discussion, which has led to confusion among both pathologists and clinicians. The purpose of this review is to describe the epidemiological, clinical and pathological characteristics and prognosis of mixed neuroendocrine-nonneuroendocrine neoplasms of the gastrointestinal tract, as well as to focus on the latest published data, including genetic data, in order to give some insight into the biology and pathogenesis of this rare disease. As an illustration of the mixed neuroendocrine-nonneuroendocrine neoplasms, this paper presents several of its own clinical cases.

Keywords: mixed neuroendocrine-nonneuroendocrine neoplasms, mixed adeno-neuroendocrine carcinoma

For citation: Pachuashvili N. V., Tertychnyy A. S., Protsenko D. D. et al. Mixed neuroendocrine-nonneuroendocrine neoplasms of the gastrointestinal system. Onkopatologiya = Oncopathology 2023;1–2(6):39–49. (In Russ.). DOI: <https://doi.org/10.17650/2618-7019-2023-6-1-2-39-49>

ВВЕДЕНИЕ

Эпителиальные новообразования, демонстрирующие сосуществование нейроэндокринной и ненейроэндокринной гистологии, включают широкий спектр образований, состоящих из различной доли 2 компонентов, каждый из которых составляет от 1 до 99 % массы опухоли [1]. Два компонента этих смешанных новообразований могут демонстрировать различные гистологические характеристики, и хотя данные редко встречающиеся новообразования хорошо известны с точки зрения патологии, до сих пор ведутся споры об их диагностике, классификации, патогенезе, поведении и лечении. Помимо патологической гетерогенности, на протяжении многих лет смешанным нейроэндокринным-нейроэндокринным новообразованиям был присвоен ряд различных определений, что привело к многообразию и противоречивости опубликованных данных.

Цель данного обзора — описать эпидемиологические, клинические, патологические характеристики и прогноз смешанных нейроэндокринных-нейроэндокринных новообразований желудочно-кишечного тракта (ЖКТ), а также сфокусироваться на последних опубликованных данных, в том числе генетических, чтобы дать некоторые представления о биологии и патогенезе этого редкого заболевания.

НОМЕНКЛАТУРА

Смешанные опухоли впервые были описаны еще в начале прошлого века как неоплазия ЖКТ, состоящая из аденокарциномы и нейроэндокринных компонентов. Первая классификация смешанных опухолей как отдельной группы появилась в 1967 г., когда К. Lewin предложил разделить их на 3 основных подтипа: комбинированные, коллизионные и амфикринные опухоли [2]. Однако данная классификация так и не была принята.

За последние 20 лет номенклатура смешанных опухолей претерпела множество быстрых и последовательных изменений, что привело к путанице как среди патологов, так и среди клиницистов. Первая попытка стандартизировать терминологию и сформулировать прогностическую классификацию смешанных новообразований была предпринята в 2000 г. [3]. В том же году для определения новообразований, состоящих из ненейроэндокринного (экзокринного) и нейроэндокринного компонентов, Всемирной организацией здравоохранения (ВОЗ) был введен новый термин «смешанная экзокринно-эндокринная опухоль», который включал все 3 подтипа, предложенные К. Lewin. Интересно, что ненейроэндокринные карциномы, характеризующиеся лишь незначительным количеством нейроэндокринных клеток, были исключены из этой категории. Основной причиной, лежащей в основе данного решения, было предположение, что наличие рассеянных нейроэндокринных клеток при аде-

нокарциноме или плоскоклеточном раке не является прогностически значимым. Чтобы утвердить данную концепцию, был установлен произвольный порог в 30 % от объема общей опухолевой массы для каждого из компонентов, который, согласно определению, позволял бы считать новообразование смешанным. Это пороговое ограничение до сих пор является диагностическим критерием смешанных опухолей, однако ценность данного значения не была подтверждена в последующих систематических исследованиях.

Спустя 10 лет термин «смешанная экзокринно-эндокринная опухоль» был заменен на «смешанная аденонейроэндокринная карцинома» (mixed adeno-neuroendocrine carcinoma, MANEC). Данный термин, вероятно, был введен с учетом того, что в большинстве случаев смешанные новообразования состоят из аденокарциномы и нейроэндокринной карциномы (НЭК). Однако позднее появились данные о том, что компоненты смешанных опухолей не всегда представлены аденокарциномой и НЭК, что побудило исследователей искать новый термин, охватывающий весь диапазон возможных вариантов.

Задача состояла в том, чтобы создать общий термин для смешанных нейроэндокринных новообразований, достаточно широкий, чтобы охватить все изменения, которые обсуждались ранее, и в то же время обобщаемый для любой смешанной нейроэндокринной опухоли, возникающей в любом органе. Так, в 2016 г. S. La Rosa и соавт. предложили новый обобщающий термин «смешанная нейроэндокринная-нейроэндокринная неоплазия» (mixed neuroendocrine-non-neuroendocrine neoplasm, MiNEN), который вошел в классификацию опухолей пищеварительной системы ВОЗ 2019 г. [4].

ПАТОГЕНЕЗ/ПАТОГЕНЕТИЧЕСКИЕ ГИПОТЕЗЫ

Патогенез MiNEN представляет собой предмет открытых дискуссий среди патологоанатомов и клиницистов. В настоящее время предложены 3 основные теории: первая теория предполагает, что нейроэндокринные и ненейроэндокринные компоненты возникают независимо, синхронно или метасинхронно, из отдельных клеток-предшественниц и сливаются; вторая постулирует, что оба компонента происходят от общего плюрипотентного предшественника стволовых клеток, который приобретает бифенотипическую дифференцировку во время канцерогенеза; третья теория также основывается на общем моноклональном происхождении 2 компонентов, но предполагает, что нейроэндокринная дифференцировка развивается из изначально ненейроэндокринного клеточного фенотипа посредством прогрессивного накопления молекулярных/генетических aberrаций, а не наоборот.

В недавнем систематическом обзоре были проанализированы 20 исследований ($n = 381$), в которых

сообщалось о генетических/молекулярных изменениях, лежащих в основе развития MiNEN [5]. В 49,1 % случаев MiNEN локализовалась в толстой/прямой кишке. Наиболее частые изменения в MiNEN включали хорошо охарактеризованные драйверные генетические aberrации в критических онкогенах и/или их белковых продуктах, включая опухолевый белок p53 (*TP53*), *RBI* (retinoblastoma tumour corepressor 1), *APC* (adenomatous polyposis coli), *PTEN* (phosphatase and tensin homolog), *KRAS* (Kirsten rat sarcoma viral oncogene homolog), *MYC* (v-myc avian myelocytomatosis viral oncogene homolog), *PI3KCA* (phosphatidylinositol-4,5-bisphosphate 3-kinase catalytic subunit alpha) и *BRAF* (v-raf murine sarcoma viral oncogene homolog B) [6–10]. Микросателлитная нестабильность (MSI) и активация рецептора 4 простагландина E2 (PTGER4) также были предложены в качестве предполагаемых факторов развития MiNEN [11].

Действительно, было показано, что оба компонента демонстрируют потерю гетерозиготности (LOH) в нескольких локусах и мутации в ключевых онкогенах с высокой частотой аллелей, что подтверждает гипотезу их общего клонального происхождения по крайней мере на более ранних стадиях канцерогенеза [7, 12–14]. По сравнению с ненейроэндокринным компонентом нейроэндокринный компонент обычно несет большее количество aberrаций и более высокий дисбаланс аллелей, что свидетельствует о более агрессивной биологии опухоли. Некоторые авторы предполагают, что ненейроэндокринный компонент может дать начало нейроэндокринному посредством процесса трансдифференцировки и приобретения более агрессивного фенотипа; как потенциальные медиаторы данного процесса были предложены *c-Myc* и *SMARCA4* [6, 12, 15]. Однако в некоторых случаях эти 2 компонента демонстрировали довольно разные паттерны генетических или хромосомных изменений, что повышает вероятность их поликлонального происхождения [6, 11, 14].

Также интересно, что в исследовании S. La Rosa и соавт. смешанных новообразований, состоящих из аденом и высокодифференцированных нейроэндокринных опухолей (НЭО), ни в одном из компонентов не было выявлено ни мутаций *KRAS*, *BRAF* или *PI3KCA*, ни MSI, что позволяет предположить, что в этих новообразованиях задействованы другие молекулярные механизмы [16].

ДИАГНОСТИКА

В настоящее время MiNEN рассматривается как концептуальный подход, а не как конкретный диагноз. Среди различных возможных комбинаций нейроэндокринных и ненейроэндокринных эпителиальных опухолей концепция MiNEN включает только те новообразования, при которых 2 морфологически узнаваемых компонента, а именно нейроэндокринный

и ненейроэндокринный, сосуществуют в одной и той же опухолевой массе.

Согласно последней классификации ВОЗ 2019 г., для MiNEN пищеварительного тракта каждый компонент новообразования должен быть злокачественным; другими словами, смешанные новообразования, состоящие, например, из НЭО и аденомы, не могут быть классифицированы как MiNEN. При этом, как уже было упомянуто ранее, каждый из компонентов должен составлять не менее 30 % от объема всего новообразования [4].

Следует отметить, что данный количественный порог может приводить к потенциальной недооценке частоты MiNEN при исследовании биопсийного материала опухоли, что обусловлено скудностью материала, неоднородным распределением компонентов в опухолевой массе, а именно тенденцией к более глубокому расположению нейроэндокринного компонента в толще органа, а также возможным преобладанием только 1 из 2 компонентов. Согласно данным литературы, при первичной биопсии новообразования только в 1/3 случаев удается установить смешанный характер опухоли. При этом существуют исследования, в которых предоставляются доказательства в пользу снижения диагностического порога до 10 %. Тем не менее на сегодняшний день он остается неизменным и составляет 30 % [17].

К сожалению, в настоящее время не существует единой общепринятой системы для оценки MiNEN. С биологической и клинической точки зрения поведение опухоли необходимо оценивать как сумму нейроэндокринных и ненейроэндокринных компонентов, поскольку каждый из них может прогрессировать и давать отдаленные метастазы независимо друг от друга. Что же касается прогноза таких случаев, то он скорее определяется наиболее агрессивной составляющей, поэтому каждый компонент должен быть охарактеризован, количественно определен и оценен по отдельности [5].

Оценка нейроэндокринного компонента при окрашке гематоксилином и эозином в первую очередь подразумевает определение степени дифференцировки [18]. Различие между высокодифференцированным (НЭО) и низкодифференцированным (НЭК) компонентом имеет первостепенное значение для определения тактики лечения пациентов и прогноза. В большинстве случаев MiNEN пищеварительной системы нейроэндокринный компонент представлен крупно- или мелкоклеточной НЭК, что, соответственно, указывает на неблагоприятный прогноз заболевания [19].

Таким образом, новое введенное понятие MiNEN, по сути, позволяет проводить прогностическую классификацию смешанных новообразований, при этом точная идентификация компонентов дает возможность оценить агрессивность опухоли, метастатический

потенциал каждого компонента и, соответственно, стратифицировать риск для пациента.

Нейроэндокринная часть MiNEN, как правило, представлена злокачественными эпителиальными опухолями, которые также должны быть тщательно охарактеризованы и оценены [20]. Концепция MiNEN предполагает, что оба компонента клонально связаны, поэтому при гистологическом исследовании наблюдается смешение нейроэндокринной и ненейроэндокринной морфологии, по крайней мере очагово. Поскольку встречаются случаи сосуществования 2 независимых новообразований в одном и том же месте (коллизонные опухоли), которые могут морфологически имитировать MiNEN, стоит признать, что только молекулярный анализ может в действительности установить, происходят ли оба компонента из общей клетки-предшественницы.

Иммуногистохимическое исследование является обязательным для подтверждения нейроэндокринной природы опухоли, но также рекомендуется и для точного определения ненейроэндокринного компонента. Хотя в настоящее время описано несколько маркеров, в том числе нейронспецифическая энолаза (NSE), CD57, белковый продукт гена 9.5 (PGP 9.5), инсулинома, ассоциированный протеин 1 (INSM1) и рецептор соматостатина 2A (SSTR2A), наиболее широко используемыми и надежными нейроэндокринными маркерами являются хромогранин А, синаптофизин и CD56 [21]. При этом важно помнить, что положительное окрашивание на нейроэндокринные маркеры, даже на самые специфичные и чувствительные (например, хромогранин А и синаптофизин), не позволяет установить диагноз нейроэндокринной неоплазии (и, следовательно, MiNEN) при условии отсутствия нейроэндокринной морфологии при стандартном гистологическом исследовании. Это замечание относится, например, к случаям аденокарцином кишечника, которые могут быть диффузно положительными на синаптофизин и, в меньшей степени, на хромогранин А, но не квалифицируются как MiNEN из-за отсутствия нейроэндокринной архитектуры опухоли. Поэтому для исключения гипердиагностики настоятельно рекомендуется избегать применения нейроэндокринных маркеров в отношении опухолей, которые не имеют нейроэндокринной морфологии.

Некоторые случаи с диффузным окрашиванием на нейроэндокринные маркеры могут являться так называемыми амфикринными опухолями. Амфикринные новообразования представлены одним типом клеток, в которых каждая клетка одновременно демонстрирует как нейроэндокринную, так и ненейроэндокринную дифференцировку. И хотя амфикринные опухоли уже давно известны, в настоящее время нет единого мнения относительно их связи с MiNEN. Недавнее исследование, проведенное D. Huang и соавт., предоставило доказательства того, что амфикринные опухоли желуд-

ка и кишечника представляют собой разные новообразования с различными клинико-патологическими и панраковыми транскриптомными характеристиками [22]. Однако, поскольку природа нейроэндокринных новообразований в исследовании не уточнялась, требуется дальнейшее изучение данного вопроса. В исследовании, сравнивающем генетические изменения между амфикринными опухолями желудка и MiNEN, L. Sun и соавт. установили, что характеристики числа копий амфикриновых опухолей желудка отличались от характеристик MiNEN, что подтверждает, что амфикринные новообразования являются отдельным от MiNEN вариантом опухолей [23].

Некоторые исследования показывают, что в леченных опухолях, особенно после химиотерапии, количество нейроэндокринных клеток может увеличиваться [24–26]. Точные механизмы данного феномена до сих пор не установлены. Поэтому, как утверждает ВОЗ, диагноз MiNEN нельзя ставить в случаях, когда проводилось неoadъювантное лечение.

Другим немаловажным замечанием касательно иммуногистохимической (ИГХ) диагностики MiNEN является необходимость наличия по крайней мере 2 положительных реакций. Хотя на этот счет нет окончательного решения, при неоднозначной морфологической картине настоятельно рекомендуется подтвердить нейроэндокринную природу по крайней мере 2 маркерами, предпочтительно хромогранином А и синаптофизинном [27].

Также необходимо определять степени дифференцировки (G1, G2 или G3) нейроэндокринного компонента в соответствии с индексом пролиферации по Ki-67 [19]. В НЭК, которые по определению считаются низкодифференцированными, индекс пролиферативной активности намного выше, чем в НЭО. Высокодифференцированные НЭО обычно организованы в виде гнездных, солидных или трабекулярных структур. Во всех случаях MiNEN индекс Ki-67 должен быть зафиксирован в патологоанатомическом заключении, поскольку есть доказательства того, что он напрямую связан с прогнозом выживаемости пациентов [28]. В недавнем исследовании 43 случаев MiNEN среднее значение индекса Ki-67 нейроэндокринных компонентов составило 60 % [29].

Тот факт, что MiNEN считается моноклональным новообразованием, значительно упрощает стадирование заболевания. Два компонента опухоли не нужно стадировать отдельно, как в случае коллизонных опухолей. Международная система TNM применяется в соответствии с клиническими рекомендациями других карцином того же органа. По крайней мере пока нет данных литературы, в которых рассматривались бы альтернативные варианты стадирования MiNEN.

В то время как отсутствие и распространенность метастазов в регионарных лимфатических узлах оценивается в соответствии со всеми частями MiNEN,

состав метастазов представляет собой интересную проблему ввиду множества различных сценариев течения заболевания. Характер метастазирования при MiNEN был изучен в исследовании 80 пациентов [17]. Примерно у 70 % пациентов метастазировал только 1 компонент; обычно это был более агрессивный компонент – НЭК. У 20 % пациентов метастазировали оба компонента, но ни один из них не был обнаружен вместе, в одном и том же лимфатическом узле. И только у 10 % пациентов имелись метастазы в лимфатические узлы, содержащие оба компонента в одном и том же узле.

МiNEN ПИЩЕВОДА

Недавно опубликованный систематический обзор и многоцентровое исследование, проведенное M. Frizziero и соавт., показали, что MiNEN пищевода составляют от 5,9 до 15,9 % всех MiNEN пищеварительного тракта [5, 30]. Отмечается преобладание MiNEN пищевода у мужчин пожилого возраста, с локализацией в дистальной трети [9, 31]. Хотя опухоль в большинстве случаев представлена НЭК и плоскоклеточным раком, встречаются редкие случаи аденокарциномы, особенно на фоне пищевода Барретта [31–33].

Имеющиеся молекулярные данные также предполагают моноклональное происхождение 2 неопластических компонентов из общей стволовой клетки-предшественницы, которые демонстрируют TP53-мутации, делеции RB1 или LOH и амплификации PIK3CA, PTEN, KRAS, SOX2, DVL3, TP63. Однако смешанные опухоли, состоящие из НЭО и аденокарциномы в слизистой оболочке при пищеводе Барретта, по-видимому, представляют собой коллизионные новообразования, а не истинные MiNEN, поскольку, согласно имеющимся данным, их моноклональное происхождение не подтверждалось [34].

Прогноз при MiNEN пищевода неблагоприятный, общая выживаемость составляет около 20 мес [35].

КЛИНИЧЕСКИЙ СЛУЧАЙ 1

Пациент Ц., 72 лет. При проведении эзофагогастродуоденоскопии (ЭГДС) диагностирован инфильтративный рост в нижней трети новообразования пищевода с переходом на верхнюю треть желудка, кандидозный эзофагит, антральный гастрит. По результатам гистологического исследования биопсийного материала выявлен плоскоклеточный рак с инфильтративным подслизистым ростом, G2. В дальнейшем проведена мультиспиральная компьютерная томография с внутривенным контрастированием, которая выявила утолщение стенки по малой кривизне желудка до 18 мм с накоплением контрастного вещества.

При повторной ЭГДС: пищевод свободно проходит, стенки эластичные, перистальтика активная. Кардия смыкается полностью. Начиная от области кардиоэзофагеального перехода с распространением на субкарди-

альный отдел желудка по малой кривизне определяется шаровидная опухоль протяженностью до 3,0–3,5 см, пролабирующая в просвет пищевода, с недифференцируемым ямочным рисунком, покрытая фибрином, при инструментальной пальпации контактно кровоточивая, легко фрагментирующаяся. Эндоскопическая картина соответствует опухоли кардиоэзофагеального перехода полиповидного типа с распространением на субкардиальный отдел желудка (Siewert type 3).

По результатам гистологического исследования слизистой оболочки кардиоэзофагеального перехода отмечен рост опухоли преимущественно солидного строения, с единичными бокаловидными клетками (рис. 1, а, б) и участки опухоли, имеющие строение аденокарциномы (рис. 1, в).

При ИГХ-исследовании: клетки опухоли солидного строения, с диффузным положительным окрашиванием в реакции с хромогранином А (рис. 1, г) и очаговым слабым цитоплазматическим окрашиванием в реакциях с СК7 и синатофизином. Индекс пролиферации по Ki-67 достигает 80 % в отдельных полях зрения. В участках, имеющих строение аденокарциномы, положительные клетки в реакции с хромогранином А немногочисленны (рис. 2).

Полученные результаты ИГХ-реакций позволяют подтвердить диагноз MiNEN кардиоэзофагеального перехода, представленной крупноклеточной НЭК и аденокарциномой.

МiNEN ЖЕЛУДКА

MiNEN желудка составляют 6–20 % MiNEN ЖКТ, обнаруживаются в равной степени в теле и антральном отделе, чаще встречаются у пациентов пожилого возраста с преобладанием мужского пола [21, 27]. Специфические диагностические данные при эндоскопическом исследовании не обнаруживаются. Макроскопически эти новообразования, независимо от места возникновения, выглядят как полиповидные массы или изъязвляющиеся стенозирующие поражения размером от 0,5 до 14 см в наибольшем диаметре, со средним размером около 5 см [36].

Нейроэндокринный компонент обычно представляет собой низкодифференцированную НЭК и может быть либо крупноклеточным (LCNEC), либо мелкоклеточным (SCNEC). Мелкоклеточная НЭК имеет диффузный или гнездный характер роста и образована клетками малого и среднего размера со скудной цитоплазмой и веретеновидными ядрами с зернистым хроматином и незаметными ядрышками, встречаются участки некроза. Митотическая активность высокая, от 20 до 80 митотических фигур на 10 полей зрения. Крупноклеточная НЭК (LCNEC) или НЭК высокой степени злокачественности (HGNEC) немелкоклеточного типа формируется из клеток с обильной цитоплазмой, демонстрирующей более везикулярные ядра с выраженными ядрышками, а также более

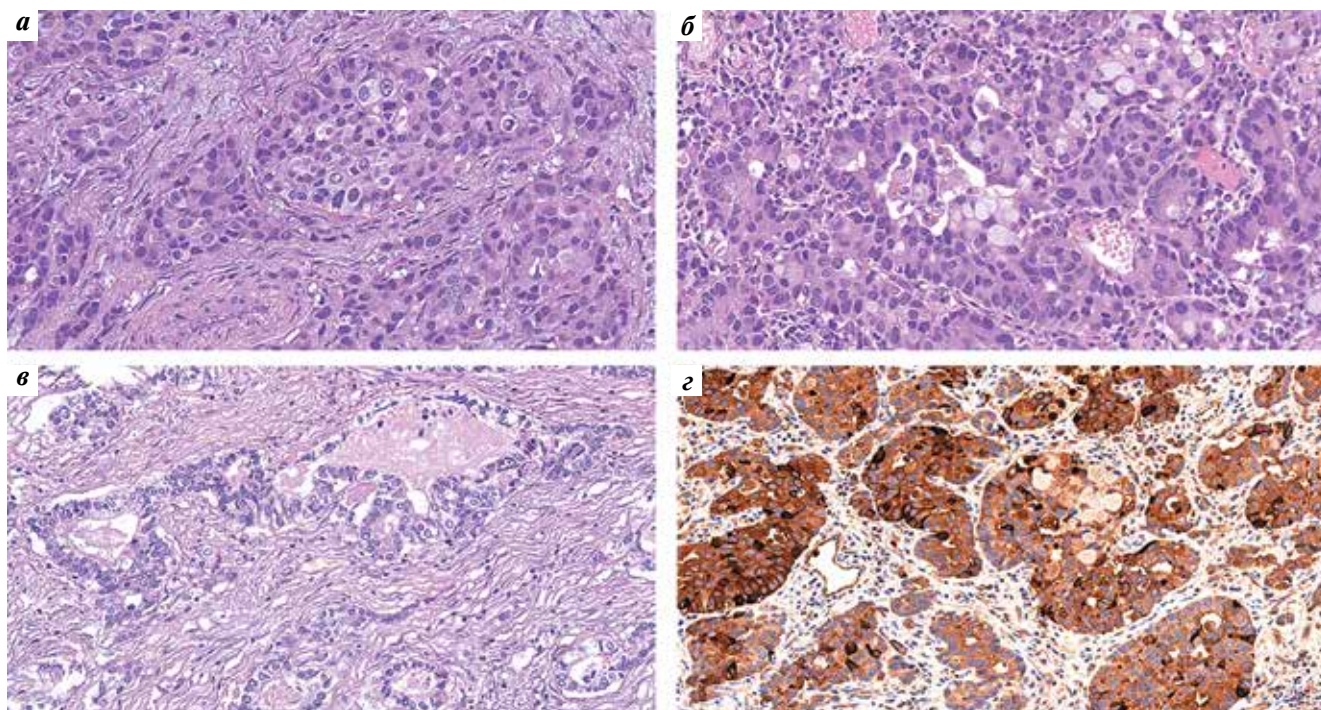


Рис. 1. MiNEN пищевода: а – гнезда опухоли, имеющей строение крупноклеточной нейроэндокринной карциномы, $\times 400$. Окраска гематоксилином и эозином; б – в составе опухолевых клеток обнаруживаются клетки с морфологией бокаловидных, $\times 400$. Окраска гематоксилином и эозином; в – участок опухоли, имеющий строение аденокарциномы, $\times 250$. Окраска гематоксилином и эозином; г – диффузное положительное окрашивание опухолевых клеток в реакции с хромогранином А, $\times 250$. Иммуногистохимическая реакция с хромогранином А

Fig. 1. Esophageal MiNEN: а – tumor nests with a structure of large-cell neuroendocrine carcinoma, $\times 400$. Hematoxylin and eosin staining; б – goblet-shaped cells are detected among tumor cells, $\times 400$. Hematoxylin and eosin staining; в – tumor site with a structure of adenocarcinoma, $\times 250$. Hematoxylin and eosin staining; г – diffuse positive staining of tumor cells for chromogranin A, $\times 250$. Immunohistochemical staining for chromogranin A

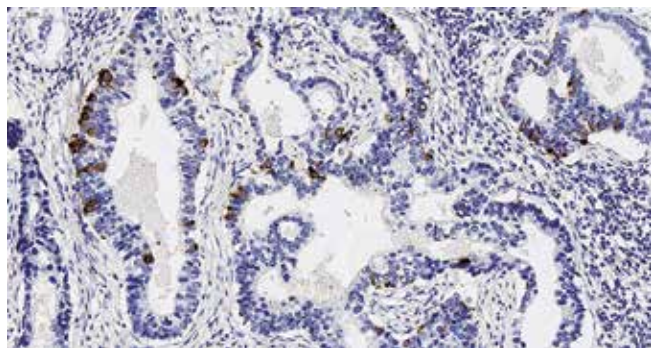


Рис. 2. MiNEN пищевода. В составе опухолевых клеток обнаруживаются немногочисленные клетки с положительным окрашиванием в реакции с хромогранином А, $\times 250$. Иммуногистохимическая реакция с хромогранином А

Fig. 2. Esophageal MiNEN. There are rare cells demonstrating positive staining for chromogranin A among tumor cells, $\times 250$. Immunohistochemical staining for chromogranin A

выраженный органоидный, трабекулярный и палисадный рисунок.

Хотя были зарегистрированы опухоли, состоящие не только из аденокарциномы и НЭО, предполагается, что для желудка термин «MANEC» (смешанная адено-нейроэндокринная карцинома) все же может быть сохранен [8]. MANEC желудка связана с плохим прогнозом, который в основном зависит от стадии опухоли

и индекса пролиферации по Ki-67 нейроэндокринного компонента [19]. Согласно данным литературы, среднее значение индекса Ki-67 в MiNEN желудка составляет 55 % [29].

КЛИНИЧЕСКИЙ СЛУЧАЙ 2

Пациентка С., 61 год, проходила обследование в связи с наличием жалоб на слабость и боль в эпигастральной области. По данным ЭГДС в субкардии и верхней трети желудка с переходом на переднюю и заднюю стенки желудка определяется опухоль размерами 4×6 см, с изъязвлением и грануляциями, контактно кровоточивая. По результатам гистологического исследования биопсийного материала отмечен рост нейроэндокринной опухоли NET, G1. По данным ультразвукового исследования выявлены объемные новообразования в печени, вероятно, вторичного генеза.

Проведена проксимальная резекция желудка с D2 лимфодиссекцией, формированием эзофагогастроанастомоза, а также биопсия новообразования печени, расположенного подкапсульно.

По результатам гистологического исследования операционного материала в стенке желудка наблюдаются разрастания изъязвленной опухоли, состоящей из атипических клеток с крупными плеоморфными везикулярными ядрами с грубодисперсным хроматином, хорошо

дифференцированными ядрышками и заметным ободком эозинофильной цитоплазмы. Опухолевые клетки местами формируют тубулярные и трабекулярные структуры, на большем протяжении — солидные пласты, розеткоподобные структуры (рис. 3, а). Митотическая активность повышена до 20 фигур митозов на 2 мм². В опухолевой паренхиме крупные участки некроза. Опухолевые комплексы распространяются на всю толщину стенки, с прорастанием на серозную поверхность и очагами врастания в клетчатку малого сальника на глубину до 1 см. Отмечается выраженная периневральная, эндолимфатическая и ангиоваскулярная опухолевая инвазия. Также в клетчатке малого сальника конгломерат лимфатических узлов с метастазами опухоли вышеописанного строения. Слизистая оболочка желудка вне опухоли с множественными тубулярными аденомами с дисплазией высокой степени, в одной из аденом определяется рост внутрислизистой высокодифференцированной карциномы G1. В 27 из 31 изученного лимфатического узла отмечаются метастазы нейроэндокринной карциномы желудка. Канцероматоз малого сальника. Метастаз в печени имеет строение высокодифференцированной аденокарциномы.

По результатам ИГХ-исследования клетки солидного компонента опухоли с диффузным положительным окрашиванием в реакции с хромогранином А (рис. 3, б). Индекс пролиферативной активности по Ki-67 носит неравномерный характер и превышает 80 % в отдельных полях зрения (рис. 3, в). В реакциях с MUC5AC и MUC6 получено диффузное положительное окрашивание цитоплазмы опухолевых клеток, также отмечается отсутствие экспрессии MUC2 и p53 в опухоли. ИГХ-исследование биопсии новообразования печени выявило рост аденокарциномы (рис. 3, г) с диффузным положительным окрашиванием в реакции с хромогранином А (рис. 4), синнаптофизинном и СК7, а также очаговое слабopоложительное окрашивание цитоплазмы опухолевых клеток в реакции с MUC6.

Полученные результаты свидетельствуют в пользу смешанной опухоли желудка (MiNEN), представленной нейроэндокринной карциномой, развившейся на фоне высокодифференцированной нейроэндокринной опухоли G3, и высокодифференцированной аденокарциномой. Метастаз в печени, формирующий тубулярные структуры, также имеет смешанные характеристики — признаки нейроэндокринной и эпителиальной дифференцировки.

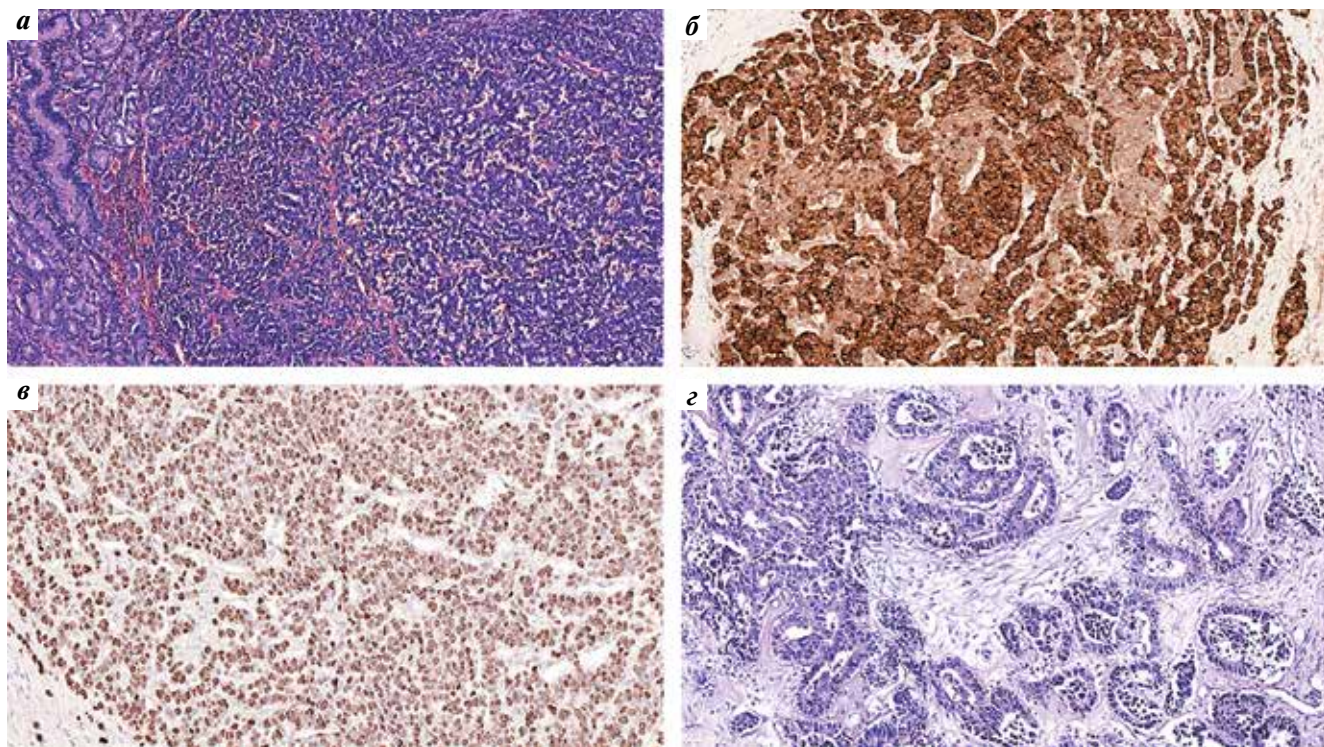


Рис. 3. MiNEN желудка: а — два компонента опухоли, имеющие строение аденокарциномы (в левом углу) и нейроэндокринной карциномы, $\times 250$. Окраска гематоксилином и эозином; б — диффузное положительное окрашивание опухолевых клеток нейроэндокринной карциномы в реакции с хромогранином А, $\times 200$. Иммуногистохимическая реакция с хромогранином А; в — индекс Ki-67 в нейроэндокринном компоненте превышает 80 %, $\times 100$. Иммуногистохимическая реакция с антителом Ki-67; г — метастаз в печени имеет строение аденокарциномы, $\times 250$. Окраска гематоксилином и эозином

Fig. 3. Gastric MiNEN: а — two tumor components with a structure of adenocarcinoma (left corner) and neuroendocrine carcinoma, $\times 250$. Hematoxylin and eosin staining; б — diffuse positive staining of neuroendocrine carcinoma cells for chromogranin A, $\times 200$. Immunohistochemical staining for chromogranin A; в — Ki-67 index exceeds 80 % in the neuroendocrine component, $\times 100$. Immunohistochemical staining for Ki-67; г — liver metastasis with a structure of adenocarcinoma, $\times 250$. Hematoxylin and eosin staining

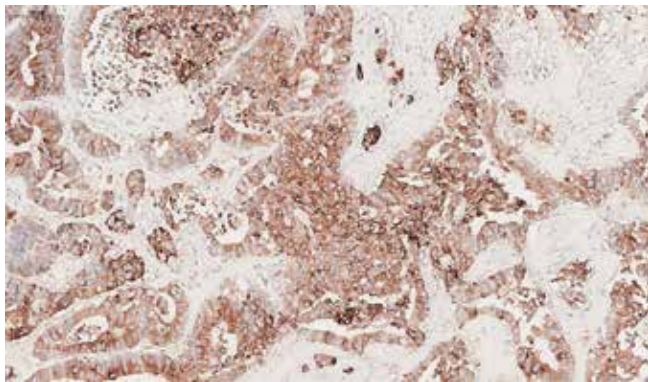


Рис. 4. Клетки опухоли в метастазе с диффузным положительным окрашиванием в реакции с хромогранин А, $\times 200$. Иммуногистохимическая реакция с антителами к хромогранину А

Fig. 4. Tumor cells in a metastasis with diffuse positive staining for chromogranin A, $\times 200$. Immunohistochemical staining with anti-chromogranin A antibodies

МiNEN ТОНКОЙ КИШКИ

МiNEN тонкого кишечника чаще обнаруживаются в двенадцатиперстной кишке (в основном в ампулярной области) и, в крайне редких случаях, в тощей и подвздошной кишках. МiNEN двенадцатиперстной кишки не имеет гендерной предрасположенности, а средний возраст на момент постановки диагноза составляет около 60 лет [37, 38]. Макроскопически напоминает аденокарциному, представленную в виде грибовидного или изъязвленного поражения со средним диаметром 2,7 см. Гистологически большинство МiNEN двенадцатиперстной кишки состоят из аденокарциномы и НЭК либо мелкоклеточного, либо крупноклеточного подтипа. Однако имеются упоминания и о случаях, представленных плоскоклеточным раком. Интересно, что 7 из 14 НЭК, о которых сообщили Н. Nassag и соавт., были связаны с аденомой, однако, как уже упоминалось выше, уже по определению данные случаи не могут входить в концепцию МiNEN [39].

МiNEN двенадцатиперстной кишки, как правило, агрессивны, обычно выявляются на III или IV стадии и связаны с плохим прогнозом [40].

МiNEN ТОЛСТОЙ КИШКИ

Толстая кишка является наиболее частой локализацией МiNEN ЖКТ, что составляет 57 % случаев с преобладанием пациентов мужского пола 60–70 лет [19, 41].

Макроскопически МiNEN толстой кишки напоминают аденокарциному, проявляющуюся в виде полиповидных образований или изъязвленных и стенозированных поражений, средний размер которых составляет около 5 см. Гистологически большинство случаев состоят из умереннодифференцированной тубулярной, папиллярной или муцинозной аденокарциномы и НЭО G1/G2, однако встречаются случаи, представленные плоскоклеточным раком [9]. По не-

которым данным, МiNEN толстой кишки ассоциированы с болезнью Крона и неспецифическим язвенным колитом [42–44].

МiNEN толстой кишки, состоящие из аденокарциномы и НЭК, имеют агрессивное течение со средней общей выживаемостью 12,2 мес. К факторам, влияющим на прогноз пациента, относят индекс пролиферации по Ki-67 нейроэндокринного компонента, статус MSI и стадию [8, 19, 36].

КЛИНИЧЕСКИЙ СЛУЧАЙ 3

Пациент Р., 57 лет. При проведении колоноскопии на расстоянии около 13 см от края анального сфинктера по левой стенке выявлена блюдцеобразная, инфильтрирующая стенку кишки опухоль с минимально выраженным экзофитным компонентом, занимающая 1/2 окружности, без сужения просвета, протяженность опухоли по кишке около 4 см.

Компьютерная томография выявила неравномерное утолщение стенки до 15 мм, протяженностью 93 мм ректосигмоидного отдела толстой кишки с распространением на верхнеампулярный отдел прямой кишки, множественные опухолевые депозиты, а также билобарное поражение печени вторичного генеза.

Магнитно-резонансная томография малого таза: картина опухоли прямой кишки с инвазией тазовой брюшины, с выраженной лимфаденопатией мезоректальных узлов. Множественные опухолевые депозиты в пресакральной и мезоректальной клетчатке с инвазией мезоректальной фасции и мышц леватора слева. МР-стадия: сT4, N2, CRM+, EMVI+.

При гистологическом исследовании биопсийного материала опухоли толстой кишки определяются участки традиционной зубчатой аденомы и гнезда роста опухоли солидно-альвеолярного строения, представленные высокодифференцированной нейроэндокринной опухолью прямой кишки (G3) (рис. 5, а).

По результатам ИГХ-исследования выявлено отсутствие экспрессии CK7 и CK20, а также наличие экспрессии в гнездах опухолевой ткани хромогранина А и синаптофизина (рис. 5, б). Индекс пролиферативной активности по Ki-67 >40 %.

МiNEN АППЕНДИКСА

Аппендикс — один из органов, на который изменение терминологии смешанных новообразований оказало наиболее важное влияние. Фактически с введением термина «МiNEN» классификация опухолей пищеварительной системы ВОЗ четко установила, что так называемый бокаловидноклеточный карциноид, который долгое время включался в группу смешанных новообразований (MANEC), следует рассматривать как специфический подтип аденокарциномы с амфикиринными признаками. Следовательно, категория аппендикулярных МiNEN была сокращена до опухолей, состоящих из 2 морфологически распознаваемых

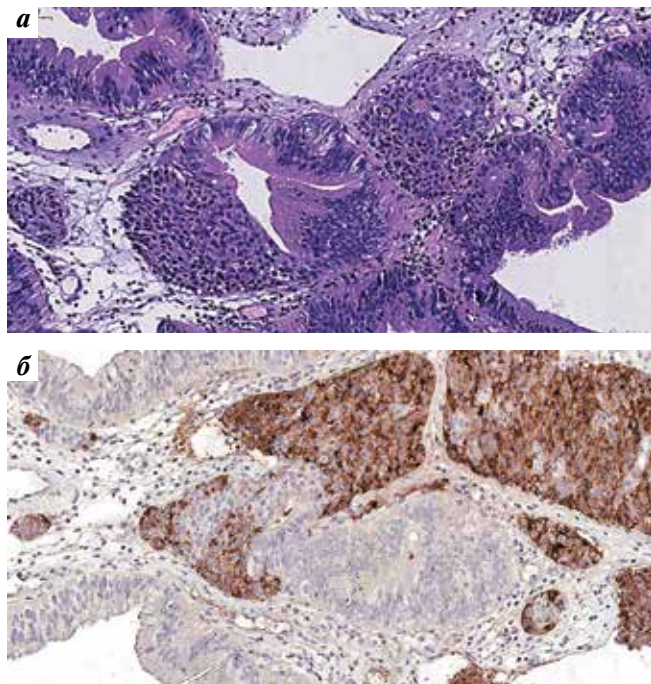


Рис. 5. MiNEN толстой кишки: а – участки аденомы с зубчатыми очертаниями желез, эктопическими криптами и гнездами опухоли солидного строения в окружающей строме, $\times 250$. Окраска гематоксилином и эозином; б – клетки опухоли солидного строения с диффузным положительным окрашиванием в реакции с синаптофизином, $\times 250$. Иммуногистохимическая реакция с антителами к синаптофизину

Fig. 5. Colonic MiNEN: а – areas of adenoma with serrated contours of glands, ectopic crypts, and tumor nests of solid structure in the surrounding stroma, $\times 250$. Hematoxylin and eosin staining; б – tumor cells of solid structure with diffuse positive staining for synaptophysin, $\times 250$. Immunohistochemical staining with anti-synaptophysin A antibodies

компонентов, которые обычно представлены аденокарциномой и НЭК.

Поскольку долгое время бокаловидноклеточный карциноид рассматривался как MiNEN, большинство данных литературы относятся именно к данному заболеванию, при этом клинико-патологическая информация об истинных MiNEN аппендикса крайне скудна.

Согласно недавним исследованиям, MiNEN аппендикса составляют 10 % злокачественных новообразований данной области и около 60,3 % MiNEN нижних отделов ЖКТ. Средний возраст пациентов при первичной диагностике составляет 58–60 лет, опухоль в основном обнаруживается случайно на поздних стадиях заболевания. Общая выживаемость составляет около 6,5 года. А в сравнении с бокаловидноклеточными карциноидами MiNEN, по-видимому, имеют менее благоприятный прогноз [45, 46].

ЗАКЛЮЧЕНИЕ

В заключение следует отметить, что MiNEN, вероятно, является недооцененным заболеванием из-за разногласий, связанных с его определением, ограниченными диагностическими возможностями биопсии и недостаточной осведомленностью об этом диагнозе в научном сообществе (на это указывает отсутствие клинических испытаний и минимальное количество ссылок со стороны крупных международных онкологических обществ).

Из-за малого количества данных и исследований очень сложно сформулировать рекомендации по диагностике и ведению пациентов с диагнозом MiNEN. Таким образом, случаи впервые диагностированной MiNEN должны обсуждаться на междисциплинарных консилиумах, а стратегия лечения – планироваться с учетом наиболее агрессивного и/или преобладающего компонента опухоли.

REFERENCES / ЛИТЕРАТУРА

1. Brathwaite S.A., Smith S.M., Wai L. et al. Mixed adenoneuroendocrine carcinoma: A review of pathologic characteristics. *Hum Pathol* 2018;73:184–91. DOI: 10.1016/j.humpath.2017.12.009
2. Lewin K. Carcinoid tumors and the mixed (composite) glandular-endocrine cell carcinomas. *Am J Surg Pathol* 1987;11(1):71–86. DOI: 10.1097/0000478-198700111-00007
3. Capella C., La Rosa S., Uccella S. et al. Mixed endocrine-exocrine tumors of the gastrointestinal tract. *Semin Diagn Pathol* 2000;17(2):91–103.
4. La Rosa S., Sessa F., Uccella S. Mixed neuroendocrine-non-neuroendocrine neoplasms (MiNENs): unifying the concept of a heterogeneous group of neoplasms. *Endocr Pathol* 2016;27(4):284–311. DOI: 10.1007/s12022-016-9432-9
5. Frizziero M., Chakrabarty B., Nagy B. et al. Mixed neuroendocrine non-neuroendocrine neoplasms: a systematic review of a controversial and underestimated diagnosis. *J Clin Med* 2020;9(1). DOI: 10.3390/jcm9010273
6. Woischke C., Schaaf C.W., Yang H.-M. et al. In-depth mutational analyses of colorectal neuroendocrine carcinomas with adenoma or adenocarcinoma components. *Mod Pathol An Off J United States Can Acad Pathol Inc* 2017;30(1):95–103. DOI: 10.1038/modpathol.2016.150
7. Jesinghaus M., Konukiewitz B., Keller G. et al. Colorectal mixed adenoneuroendocrine carcinomas and neuroendocrine carcinomas are genetically closely related to colorectal adenocarcinomas. *Mod Pathol An Off J United States Can Acad Pathol Inc* 2017;30(4):610–9. DOI: 10.1038/modpathol.2016.220
8. Sahnane N., Furlan D., Monti M. et al. Microsatellite unstable gastrointestinal neuroendocrine carcinomas: a new clinicopathologic entity. *Endocr Relat Cancer* 2015;22(1):35–45. DOI: 10.1530/ERC-14-0410
9. La Rosa S., Marando A., Furlan D. et al. Colorectal poorly differentiated neuroendocrine carcinomas and mixed adenoneuroendocrine carcinomas: insights into the diagnostic immunophenotype, assessment of methylation profile, and search for prognostic markers. *Am J Surg Pathol* 2012;36(4):601–11. DOI: 10.1097/PAS.0b013e318242e21c
10. Furlan D., Bernasconi B., Uccella S. et al. Allelotypes and fluorescence in situ hybridization profiles of poorly differentiated endocrine carcinomas of different sites. *Clin Cancer Res An Off J Am Assoc Cancer Res* 2005;11(5):1765–75. DOI: 10.1158/1078-0432.CCR-04-1732
11. Sinha N., Gaston D., Manders D. et al. Characterization of genome-wide copy number aberrations in colonic mixed

- adenoneuroendocrine carcinoma and neuroendocrine carcinoma reveals recurrent amplification of *PTGER4* and *MYC* genes. *Hum Pathol* 2018;73:16–25. DOI: 10.1016/j.humpath.2017.08.036
12. Vanacker L., Smeets D., Hoorens A. et al. Mixed adenoneuroendocrine carcinoma of the colon: molecular pathogenesis and treatment. *Anticancer Res* 2014;34(10):5517–21.
 13. Farooq F., Zarrabi K., Sweeney K. et al. multiregion comprehensive genomic profiling of a gastric mixed neuroendocrine-nonneuroendocrine neoplasm with trilineage differentiation. *J Gastric Cancer* 2018;18(2):200–7. DOI: 10.5230/jgc.2018.18.e16
 14. Scardoni M., Vittoria E., Volante M. et al. Mixed adenoneuroendocrine carcinomas of the gastrointestinal tract: targeted next-generation sequencing suggests a monoclonal origin of the two components. *Neuroendocrinology* 2014;100(4):310–6. DOI: 10.1159/000369071
 15. Fujita Y., Uesugi N., Sugimoto R. et al. Gastric mixed neuroendocrine-non-neuroendocrine neoplasm (MiNEN) with pancreatic acinar differentiation: a case report. *Diagn Pathol* 2019;14(1):38. DOI: 10.1186/s13000-019-0815-3
 16. La Rosa S., Uccella S., Molinari F. et al. Mixed adenoma well-differentiated neuroendocrine tumor (MANET) of the digestive system: An indolent subtype of mixed neuroendocrine-nonneuroendocrine neoplasm (MiNEN). *Am J Surg Pathol* 2018;42(11):1503–12. DOI: 10.1097/PAS.0000000000001123
 17. *Gastroenterol WJ. Frizziero-2019-Retrospective-study-on-mixed-ne. 2019;9327(39).*
 18. Uccella S., Sessa F., La Rosa S. Diagnostic approach to neuroendocrine neoplasms of the gastrointestinal tract and pancreas. *Turk Patoloji Derg* 2015;31(1):113–27. DOI: 10.5146/tjpath.2015.01319
 19. Milione M., Maisonneuve P., Pellegrinelli A. et al. Ki-67 proliferative index of the neuroendocrine component drives MANEC prognosis. *Endocr Relat Cancer* 2018;25(5):583–93. DOI: 10.1530/ERC-17-0557
 20. Nagtegaal I.D., Odze R.D., Klimstra D. et al. The 2019 WHO classification of tumours of the digestive system. *Histopathology* 2020;76(2):182–8. DOI: 10.1111/his.13975
 21. Uccella S., La Rosa S., Volante M. et al. Immunohistochemical biomarkers of gastrointestinal, pancreatic, pulmonary, and thymic neuroendocrine neoplasms. *Endocr Pathol* 2018;29(2):150–68. DOI: 10.1007/s12022-018-9522-y
 22. Huang D., Ren F., Ni S. et al. Amphicrine carcinoma of the stomach and intestine: a clinicopathologic and pan-cancer transcriptome analysis of a distinct entity. *Cancer Cell Int* 2019;19:310. DOI: 10.1186/s12935-019-1031-7
 23. Sun L., Wang C., Zhang J. et al. Genetic alterations in gastric amphicrine carcinomas and comparison with gastric mixed neuroendocrine-non-neuroendocrine neoplasms. *Mod Pathol An Off J United States Can Acad Pathol Inc* 2022;35(6):808–15. DOI: 10.1038/s41379-021-00978-5
 24. Kleist B., Poetsch M. Neuroendocrine differentiation: The mysterious fellow of colorectal cancer. *World J Gastroenterol* 2015;21(41):11740–7. DOI: 10.3748/wjg.v21.i41.11740
 25. Wang K.L., Yang Q., Cleary K.R et al. The significance of neuroendocrine differentiation in adenocarcinoma of the esophagus and esophagogastric junction after preoperative chemoradiation. *Cancer* 2006;107(7):1467–74. DOI: 10.1002/cncr.22179
 26. Oneda E., Liserre B., Bianchi D. et al. Diagnosis of mixed adenoneuroendocrine carcinoma (MANEC) after neoadjuvant chemotherapy for pancreatic and gastric adenocarcinoma: two case reports and a review of the literature. *Case Rep Oncol* 2019;12(2):434–42. DOI: 10.1159/000501200
 27. Rindi G., Bordi C., La Rosa S. et al. Gastroenteropancreatic (neuro)endocrine neoplasms: the histology report. *Dig Liver Dis Off J Ital Soc Gastroenterol Ital Assoc Study Liver* 2011;43(4):S356–60. DOI: 10.1016/S1590-8658(11)60591-4
 28. Sorbye H., Baudin E., Borbath I. et al. Unmet needs in high-grade gastroenteropancreatic neuroendocrine neoplasms (WHO G₃). *Neuroendocrinology* 2019;108(1):54–62. DOI: 10.1159/000493318
 29. Jiang C., Yao H., Zhang Q. et al. Clinicopathological characteristics of mixed neuroendocrine-non-neuroendocrine neoplasms in gastrointestinal tract. *Pathol Res Pract* 2023;243:154373. DOI: 10.1016/j.prp.2023.154373
 30. Frizziero M., Wang X., Chakrabarty B. et al. Retrospective study on mixed neuroendocrine non-neuroendocrine neoplasms from five European centres. *World J Gastroenterol* 2019;25(39):5991–6005. DOI: 10.3748/wjg.v25.i39.5991
 31. Yuan W., Liu Z., Lei W. et al. Mutation landscape and intra-tumor heterogeneity of two MANECs of the esophagus revealed by multi-region sequencing. *Oncotarget* 2017;8(41):69610–21. DOI: 10.18632/oncotarget.18678
 32. Kawazoe T., Saeki H., Edahiro K. et al. A case of mixed adenoneuroendocrine carcinoma (MANEC) arising in Barrett's esophagus: literature and review. *Surg Case Rep* 2018;4(1):45. DOI: 10.1186/s40792-018-0454-z
 33. Lim J.S., Kurtz J., Borscheid R. et al. Mixed neuroendocrine-nonneuroendocrine neoplasms (MiNENs) of the esophagus. *Am Surg* 2020;86(2):e101–3.
 34. Sciarra A., Missiaglia E., Trimech M. et al. Gallbladder mixed neuroendocrine-non-neuroendocrine neoplasm (MiNEN) arising in intracholecystic papillary neoplasm: Clinicopathologic and molecular analysis of a case and review of the literature. *Endocr Pathol* 2020;31(1):84–93. DOI: 10.1007/s12022-020-09605-6
 35. Maru D.M., Khurana H., Rashid A. et al. Retrospective study of clinicopathologic features and prognosis of high-grade neuroendocrine carcinoma of the esophagus. *Am J Surg Pathol* 2008;32(9):1404–11. DOI: 10.1097/PAS.0b013e31816bf41f
 36. La Rosa S., Marando A., Sessa F. et al. Mixed adenoneuroendocrine carcinomas (manecs) of the gastrointestinal tract: An update. *Cancers (Basel)* 2012;4(1):11–30. DOI: 10.3390/cancers4010011
 37. Yoshimachi S., Ohtsuka H., Aoki T. et al. Mixed adenoneuroendocrine carcinoma of the ampulla of Vater: a case report and literature review. *Clin J Gastroenterol* 2020;13(1):37–45.
 38. Zhang L., DeMay R.M. Cytological features of mixed adenoneuroendocrine carcinoma of the ampulla: two case reports with review of literature. *Diagn Cytopathol* 2014;42(12):1075–84. DOI: 10.1002/dc.23107
 39. Nassar H., Albores-Saavedra J., Klimstra D.S. High-grade neuroendocrine carcinoma of the ampulla of vater: a clinicopathologic and immunohistochemical analysis of 14 cases. *Am J Surg Pathol* 2005;29(5):588–94. DOI: 10.1097/01.pas.0000157974.05397.4f
 40. Uccella S., La Rosa S. Looking into digestive mixed neuroendocrine-nonneuroendocrine neoplasms: subtypes, prognosis, and predictive factors. *Histopathology* 2020;77(5):700–17. DOI: 10.1111/his.14178
 41. Watanabe J., Suwa Y., Ota M. et al. Clinicopathological and prognostic evaluations of mixed adenoneuroendocrine carcinoma of the colon and rectum: A case-matched study. *Dis Colon Rectum* 2016;59(12):1160–7. DOI: 10.1097/DCR.0000000000000702
 42. Hock Y.L., Scott K.W., Grace R.H. Mixed adenocarcinoma/carcinoid tumour of large bowel in a patient with Crohn's disease. *J Clin Pathol* 1993;46(2):183–5. DOI: 10.1136/jcp.46.2.183
 43. Lyss A.P., Thompson J.J., Glick J.H. Adenocarcinoid tumor of the colon arising in preexisting ulcerative colitis. *Cancer* 1981;48(3):833–9. DOI: 10.1002/1097-0142(19810801)48:3<833::aid-cncr2820480328>3.0.co;2-z
 44. Bolzacchini E., Chini C., Cortezzi C.C. et al. Poorly differentiated neuroendocrine carcinoma of the sigmoid tract in long-standing ulcerative colitis: Report of a case and review of the literature. *Int J Surg Pathol* 2018;26(5):479–83. DOI: 10.1177/1066896917752443
 45. Brathwaite S., Rock J., Yearsley M.M. et al. Mixed adenoneuroendocrine carcinoma: An aggressive clinical entity. *Ann Surg Oncol* 2016;23(7):2281–6. DOI: 10.1245/s10434-016-5179-2
 46. Brathwaite S., Yearsley M.M., Bekaii-Saab T. et al. Appendiceal mixed adeno-neuroendocrine carcinoma: A population-based study of the surveillance, epidemiology, and end results registry. *Front Oncol* 2016;6:148. DOI: 10.3389/fonc.2016.00148

ORCID авторов / ORCID of authors

Н.В. Пачуашвили / N.V. Pachuashvili: <https://doi.org/0000-0002-8136-0117>

А.С. Тертычный / A.S. Tertychnyy: <https://doi.org/0000-0001-5635-6100>

Д.Д. Проценко / D.D. Protsenko: <https://doi.org/0000-0002-5851-2768>

Ю.В. Лернер / Yu.V. Lerner: <https://doi.org/0000-0001-7070-5303>

Л.В. Цой / L.V. Tsoy: <https://doi.org/0000-0001-9072-2311>

Д.П. Нагорная / D.P. Nagornaya: <https://doi.org/0000-0002-5907-6195>

Конфликт интересов. Авторы заявляют об отсутствии конфликта интересов.

Conflict of interest. The authors declare no conflicts of interest.

Финансирование. Работа выполнена без спонсорской поддержки.

Funding. The work was performed without external funding.