ISSN: 2070-9781 (Print)
ISSN: 2412-8902 (Online)

АНДРОЛОГИЯ И ГЕНИТАЛЬНАЯ ХИРУРГИЯ

ANDROLOGY AND GENITAL SURGERY

НАУЧНО-ПРАКТИЧЕСКИЙ
ЕЖЕКВАРТАЛЬНЫЙ
РЕЦЕНЗИРУЕМЫЙ ЖУРНАЛ

ГИБРИДНАЯ ВЕРСИЯ

Издается с 2000 г.

№ 4 `19
ТОМ 20

ЖУРНАЛ «АНДРОЛОГИЯ И ГЕНИТАЛЬНАЯ ХИРУРГИЯ» ВХОДИТ В ПЕРЕЧЕНЬ ВЕДУЩИХ РЕЦЕНЗИРУЕМЫХ НАУЧНЫХ ПЕРИОДИЧЕСКИХ ИЗДАНИЙ, РЕКОМЕНДОВАННЫХ ВЫСШЕЙ АТТЕСТАЦИОННОЙ КОМИССИЕЙ (ВАК) ДЛЯ ПУБЛИКАЦИИ ОСНОВНЫХ НАУЧНЫХ РЕЗУЛЬТАТОВ ДИССЕРТАЦИЙ НА СОИСКАНИЕ УЧЕНЫХ СТЕПЕНЕЙ КАНДИДАТА И ДОКТОРА НАУК. ЖУРНАЛ ВКЛЮЧЕН В НАУЧНУЮ ЭЛЕКТРОННУЮ БИБЛИОТЕКУ И РОССИЙСКИЙ ИНДЕКС НАУЧНОГО ЦИТИРОВАНИЯ (РИНЦ), ИМЕЕТ ИМПАКТ-ФАКТОР, ЗАРЕГИСТРИРОВАН В CROSSREF, СТАТЬИ ИНДЕКСИРУЮТСЯ С ПОМОЩЬЮ ИДЕНТИФИКАТОРА ЦИФРОВОГО ОБЪЕКТА (DOI).

АНДРОЛОГИЯ И ГЕНИТАЛЬНАЯ ХИРУРГИЯ

НАУЧНО-ПРАКТИЧЕСКИЙ ЕЖЕКВАРТАЛЬНЫЙ РЕЦЕНЗИРУЕМЫЙ ЖУРНАЛ

ПРОФЕССИОНАЛЬНАЯ АССОЦИАЦИЯ АНДРОЛОГОВ РОССИИ
ПААР

Главная задача журнала – предоставить актуальную, основанную на принципах доказательной медицины информацию по всем проблемам андрологии, урологии, вопросам бесплодия.

Журнал адресован широкой врачебной аудитории – урологам, андрологам, пластическим хирургам, детским хирургам, сексологам, цитологам, гистологам, морфологам, репродуктологам, дерматовенерологам, эндокринологам, детским урологам-андрологам, врачам смежных специальностей.

В журнале публикуются результаты клинических исследований, научные обзоры, описания клинических случаев, лекции для практических врачей, редакционные статьи.

ТОМ 20
№ 4
2019

ИЗДАЕТСЯ С 2000 Г.

Адрес редакции: 115478, Москва, Каширское шоссе, 24, стр. 15, НИИ канцерогенеза, 3-й этаж.
Тел./факс: +7 (499) 929-96-19
e-mail: abv@abvpress.ru
www.abvpress.ru

Статьи направлять по адресу:
androur@yandex.ru

Редактор **Е.Г. Бабаскина**
Корректор **В.Е. Ефремова**

Дизайн **Е.В. Степанова**
Верстка **О.В. Гончарук**
Служба подписки и распространения
И.В. Шургаева, +7 (499) 929-96-19, base@abvpress.ru

Руководитель проекта
А.В. Донских, +7 (499) 929-96-19, a.donskih@abvpress.ru

Свидетельство о регистрации ПИ № 77-3324 от 28 апреля 2000 г. выдано Министерством Российской Федерации по делам печати, телерадиовещания и средств массовых коммуникаций.

При полной или частичной перепечатке материалов ссылка на журнал «Андрология и генитальная хирургия» обязательна.

Редакция не несет ответственности за содержание публикуемых рекламных материалов. В статьях представлена точка зрения авторов, которая может не совпадать с мнением редакции.

ISSN: 2070-9781 (Print)
ISSN: 2412-8902 (Online)

Андрология и генитальная хирургия. 2019. Том 20. № 4. 1–64

© ООО «ИД «АБВ-пресс», 2019

Подписной индекс в каталоге «Пресса России» – 91731.
Отпечатано в типографии ООО «Медиаколор».
Тираж 4000 экз.
www.agx.abvpress.ru

ГЛАВНЫЙ РЕДАКТОР

Щеплев Петр Андреевич, *д.м.н., профессор, президент Профессиональной ассоциации андрологов России (ПААР) (Москва, Россия)*

НАУЧНЫЙ РЕДАКТОР, ЗАМЕСТИТЕЛЬ ГЛАВНОГО РЕДАКТОРА

Винаров Андрей Зиновьевич, *д.м.н., профессор кафедры урологии ФГАОУ ВО Первый Московский государственный медицинский Университет им. И.М. Сеченова Минздрава России (Сеченовский Университет), НИИ уронефрологии и репродуктивного здоровья человека (Москва, Россия)*

ПРЕДСЕДАТЕЛЬ РЕДАКЦИОННОГО СОВЕТА

Рапопорт Леонид Михайлович, *д.м.н., профессор кафедры урологии, директор урологической клиники ФГАОУ ВО Первый МГМУ им. И.М. Сеченова Минздрава России (Сеченовский Университет), заместитель директора НИИ уронефрологии и репродуктивного здоровья человека (Москва, Россия)*

ОТВЕТСТВЕННЫЙ СЕКРЕТАРЬ

Наумов Никита Петрович, *ученый секретарь ПААР (Орехово-Зуево, Россия)*

РЕДАКЦИОННАЯ КОЛЛЕГИЯ

Секция андрологической урологии

Безруков Евгений Алексеевич, *д.м.н., профессор кафедры, заведующий первым урологическим отделением ФГАОУ ВО Первый МГМУ им. И.М. Сеченова Минздрава России (Сеченовский Университет), НИИ уронефрологии и репродуктивного здоровья человека (Москва, Россия)*

Братчиков Олег Иванович, *д.м.н., профессор, академик РАЕН, заведующий кафедрой урологии ФГБОУ ВО «Курский государственный медицинский университет» Минздрава России (Курск, Россия)*

Кадыров Зиёратшо Абдуллоевич, *д.м.н., профессор, заведующий кафедрой эндоскопической урологии ФГАОУ ВО «Российский университет дружбы народов» (Москва, Россия)*

Костин Андрей Александрович, *д.м.н., профессор, заместитель директора по науке Московского научно-исследовательского онкологического института им. П.А. Герцена – филиала ФГБУ «Национальный медицинский исследовательский центр радиологии» Минздрава России (Москва, Россия)*

Назаров Тоирхон Хакназарович, *д.м.н., профессор кафедры урологии ФГБОУ ВО «Северо-Западный государственный медицинский университет им. И.И. Мечникова» Минздрава России (Санкт-Петербург, Россия)*

Новиков Андрей Иванович, *д.м.н., профессор кафедры урологии ФГБОУ ВО «Северо-Западный государственный медицинский университет им. И.И. Мечникова» Минздрава России, заведующий онкоурологическим отделением ГБУЗ «Санкт-Петербургский клинический научно-практический центр специализированных видов медицинской помощи (онкологический)» (Санкт-Петербург, Россия)*

Хворов Владимир Вячеславович, *к.м.н, доцент кафедры урологии Медицинского института усовершенствования врачей ФГБОУ ВПО «Московский государственный университет пищевых производств», заведующий урологическим отделением ГБУЗ МО «Мытищинская городская клиническая больница», главный уролог 5-го медицинского округа Московской области (Мытищи, Россия)*

Цариченко Дмитрий Георгиевич, *д.м.н., профессор кафедры урологии ФГАОУ ВО Первый МГМУ им. И.М. Сеченова Минздрава России (Сеченовский Университет), НИИ уронефрологии и репродуктивного здоровья человека (Москва, Россия)*

Секция генитальной хирургии

Адамян Рубен Татевосович, *д.м.н., профессор, заведующий отделением реконструктивной и пластической хирургии ФГБНУ «Российский научный центр хирургии им. акад. Б.В. Петровского» (Москва, Россия)*

Секция андрологической эндокринологии

Гончаров Николай Петрович, *д.м.н., профессор, отделение андрологии и урологии ФГБУ «Национальный медицинский исследовательский центр эндокринологии» Минздрава России (Москва, Россия)*

Древаль Александр Васильевич, *д.м.н., профессор, заведующий кафедрой клинической эндокринологии факультета усовершенствования врачей, руководитель отделения терапевтической эндокринологии ГБУЗ МО «Московский областной научно-исследовательский клинический институт им. М.Ф. Владимирского» (Москва, Россия)*

Курбатов Дмитрий Геннадьевич, *д.м.н., профессор, заведующий отделением андрологии и урологии ФГБУ НМИЦ эндокринологии Минздрава России (Москва, Россия)*

Секция детской урологии-андрологии

Казанская Ирина Валерьевна, *д.м.н., профессор, главный научный сотрудник НИИ хирургии детского возраста ФГБОУ ВО «Российский национальный исследовательский медицинский университет им. Н.И. Пирогова» Минздрава России (Москва, Россия)*

Коварский Семен Львович, *д.м.н., профессор кафедры детской хирургии, ответственный за курс детской хирургии ФДПО ФГБОУ ВО РНИМУ им. Н.И. Пирогова Минздрава России, заведующий центром амбулаторной хирургии ГБУЗ «Детская городская клиническая больница № 13 им. Н.Ф. Филатова Департамента здравоохранения г. Москвы» (Москва, Россия)*

Окулов Алексей Борисович, *д.м.н., профессор, заведующий отделом детской хирургии ФГБОУ ДПО «Российская медицинская академия непрерывного профессионального образования» Минздрава России, профессор кафедры медицинской репродуктологии и хирургии ФГБОУ ВО «Московский государственный медико-стоматологический университет им. А.И. Евдокимова» Минздрава России (Москва, Россия)*

Секция сексуальной медицины

Кибрик Николай Давидович, *д.м.н., профессор, руководитель отделения сексологии и терапии сексуальных дисфункций Московского научно-исследовательского института психиатрии – филиала ФГБУ «Национальный медицинский исследовательский центр психиатрии и наркологии им. В.П. Сербского» Минздрава России (Москва, Россия)*

Сегал Александр Самуилович, *профессор клиники урологии ФГБОУ ВО МГМСУ им. А.И. Евдокимова Минздрава России (Москва, Россия)*

Секция генитальной дерматологии

Гомберг Михаил Александрович, *д.м.н., профессор, главный научный сотрудник ГБУЗ «Московский научно-практический центр дерматовенерологии и косметологии Департамента здравоохранения г. Москвы» (Москва, Россия)*

Секция доказательной медицины

Власов Василий Викторович, *д.м.н., профессор кафедры управления и экономики здравоохранения, центра политики здравоохранения ФГАОУ ВО «Национальный исследовательский университет «Высшая школа экономики», главный внештатный специалист Минздрава России по доказательной медицине (Москва, Россия)*

Плутницкий Андрей Николаевич, *д.м.н., профессор кафедры организации здравоохранения и общественного здоровья ГБУЗ МО «Московский областной научно-исследовательский клинический институт им М.Ф. Владимирского», руководитель Территориального органа Федеральной службы по надзору в сфере здравоохранения по г. Москве и Московской области (Москва, Россия)*

Секция нейроандрологии

Жуков Олег Борисович, *член-корреспондент РАЕН, заведующий отделом лучевых методов диагностики и лечения НИИ урологии и интервенционной радиологии им. Н.А. Лопаткина – филиала ФГБУ «НМИЦ радиологии» Минздрава России (Москва, Россия)*

Ромих Виктория Валерьевна, *к.м.н., заведующая лабораторией уродинамики и функциональных расстройств органов таза НИИ урологии и интервенционной радиологии им. Н.А. Лопаткина – филиала ФГБУ «НМИЦ радиологии» Минздрава России (Москва, Россия)*

Секция мужской репродукции

Божедомов Владимир Александрович, *д.м.н., профессор кафедры урологии и андрологии факультета фундаментальной медицины ФГБОУ ВО «Московский государственный университет им. М.В. Ломоносова», ведущий научный сотрудник ФГБУ «Национальный медицинский исследовательский центр акушерства, гинекологии и перинатологии им. акад. В.И. Кулакова» Минздрава России, ФГБУ «Поликлиника № 1» Управления делами Президента РФ (Москва, Россия)*

Брагина Елизавета Ефимовна, *д.б.н., ведущий научный сотрудник ФГБНУ «Медико-генетический научный центр», старший научный сотрудник НИИ физико-химической биологии им. А.Н. Белозерского ФГБОУ ВО МГУ (Москва, Россия)*

Евдокимов Валерий Васильевич, *д.м.н., профессор, главный научный сотрудник отдела андрологии НИИ урологии и интервенционной радиологии им. Н.А. Лопаткина – филиала ФГБУ «НМИЦ радиологии» Минздрава России (Москва, Россия)*

Курило Любовь Федоровна, *д.б.н., профессор ФГБНУ «Медико-генетический научный центр» (Москва, Россия)*

РЕДАКЦИОННЫЙ СОВЕТ

Гринев Андрей Викторович, *д.м.н., профессор, заведующий кафедрой урологии ФГБОУ ВО «Смоленский государственный медицинский университет» Минздрава России (Смоленск, Россия)*

Жиборев Борис Николаевич, *д.м.н., профессор, заведующий курсом урологии ФГБОУ ВО «Рязанский государственный медицинский университет им. И.П. Павлова» Минздрава России (Рязань, Россия)*

Каприн Андрей Дмитриевич, *д.м.н., профессор, академик РАН, генеральный директор ФГБУ «НМИЦ радиологии» Минздрава России, директор МНИОИ им П.А. Герцена – филиала ФГБУ «НМИЦ радиологии» Минздрава России, заведующий кафедрой урологии и оперативной нефрологии с курсом онкоурологии ФГАОУ ВО РУДН (Москва, Россия)*

Гомула Анджей, *профессор Варшавского медицинского университета (Варшава, Польша)*

Монторси Франческо, *профессор, руководитель урологической клиники Университета Вита-Салюте Сан-Раффаэле (Милан, Италия)*

Ральф Дэвид Джон, *профессор Андрологического центра Святого Петра (Лондон, Великобритания)*

Уолтцер Вейн С., *профессор клиники урологии Университета Стоуни-Брук (Нью-Йорк, США)*

Фришер Зелик И., *профессор клиники урологии Университета Стоуни-Брук (Нью-Йорк, США)*

Шейнкин Ефим Р., *профессор клиники урологии Университета Стоуни-Брук (Нью-Йорк, США)*

THE JOURNAL "ANDROLOGY AND GENITAL SURGERY" IS PUT ON THE HIGHER ATTESTATION COMMISSION (HAC) LIST OF LEADING PEER-REVIEWED SCIENTIFIC PERIODICALS RECOMMENDED TO PUBLISH THE BASIC RESEARCH RESULTS OF CANDIDATE'S AND DOCTOR'S THESES. THE JOURNAL IS INCLUDED IN THE SCIENTIFIC ELECTRONIC LIBRARY AND THE RUSSIAN SCIENCE CITATION INDEX (RSCI) AND HAS AN IMPACT FACTOR; IT IS REGISTERED IN THE CROSSREF, ITS PAPERS ARE INDEXED WITH THE DIGITAL OBJECT IDENTIFIER (DOI).

ANDROLOGY AND GENITAL SURGERY

QUARTERLY PEER-REVIEWED SCIENTIFIC-AND-PRACTICAL JOURNAL

ПРОФЕССИОНАЛЬНАЯ АССОЦИАЦИЯ АНДРОЛОГОВ РОССИИ
ПААР

The main goal of the journal is to present up-to-date information based on the principles of evidence-based medicine on all problems of andrology, urology, infertility.

The journal is addressed to a wide medical audience: urologists, andrologists, plastic surgeons, pediatric surgeons, sexologists, cytologists, histologists, morphologists, fertility specialists, dermatologists, endocrinologists, pediatric urologists and andrologists, professionals in related fields.

The journal publishes results of clinical studies, scientific reviews, case reports, lectures for practicing doctors, editorials.

VOL. 20
№ 4
2019

FOUNDED IN 2000

Editorial Office:
Research Institute
of Carcinogenesis, Floor 3,
24 Kashirskoye Shosse, Build. 15,
Moscow, 115478.
Tel/Fax: +7 (499) 929-96-19
e-mail: abv@abvpress.ru
www.abvpress.ru

Articles should be sent
androur@yandex.ru

Editor **E.G. Babaskina**
Proofreader **V.E. Efremova**

Designer **E.V. Stepanova**
Maker-up **O.V. Goncharuk**

Subscription & Distribution Service
I.V. Shurgaeva, +7 (499) 929-96-19,
base@abvpress.ru

Project Manager
A.V. Donskih, +7 (499) 929-96-19,
a.donskih@abvpress.ru

The journal was registered at the Federal Service for Surveillance of Communications, Information Technologies, and Mass Media (PI No. 77-3324 dated 28 April 2000).

If materials are reprinted in whole or in part, reference must necessarily be made to the "Andrologiya i genital'naya khirurgiya".

The editorial board is not responsible for advertising content. The authors' point of view given in the articles may not coincide with the opinion of the editorial board.

ISSN: 2070-9781 (Print)
ISSN: 2412-8902 (Online)

Andrology and genital surgery.
2019. Vol. 20. No 4. 1–64

© PH "ABV-Press", 2019

Pressa Rossii catalogue index: 91731

Printed at the Mediacolor LLC

4000 copies

www.agx.abvpress.ru

EDITOR-IN-CHIEF

Scheplev Petr A., *MD., PhD, DSc, President of the Professional Association of Andrologists of Russia (Moscow, Russia)*

DEPUTY EDITOR-IN-CHIEF, SCIENCE EDITOR

Vinarov Andrey Z., *MD, PhD, DSc, Professor of Urology Department of the I.M. Sechenov First Moscow State Medical University of the Ministry of Health of Russia, Research Institute of Urology, Nephrology and Human Reproductive Health (Moscow, Russia)*

CHAIRMAN OF THE EDITORIAL BOARD

Rapoport Leonid M., *MD, PhD, DSc, Professor, Urology Department of the I.M. Sechenov First Moscow State Medical University of the Ministry of Health of Russia, Deputy Director at Research Institute of Urology, Nephrology and Human Reproductive Health (Moscow, Russia)*

EXECUTIVE SECRETARY

Naumov Nikita P., *Scientific Secretary of the Professional Association of Andrologists of Russia (Orekhovo-Zuevo, Russia)*

EDITORIAL BOARD

Section of andrological urology

Bezrukov Evgeniy A., *MD, PhD, DSc, Professor, Head of the 1st Department of Urology of the I.M. Sechenov First Moscow State Medical University of the Ministry of Health of Russia, Research Institute of Urology, Nephrology and Human Reproductive Health (Moscow, Russia)*

Bratchikov Oleg I., *MD, PhD, DSc, Professor, Academician of the Russian Academy of Natural Sciences, Head of Urology Department of the Kursk State Medical University of the Ministry of Health of Russia (Kursk, Russia)*

Kadyrov Ziyoratsho A., *MD, PhD, DSc, Professor, Head of Endoscopic Urology Department of the RUDN University (Moscow, Russia)*

Kostin Andrey A., *MD, PhD, DSc, Professor, Deputy Director for Science of the P.A. Herzen Moscow Cancer Research Institute – branch of the National Medical Research Center of Radiology of the Ministry of Health of Russia (Moscow, Russia)*

Nazarov Toirkhon Kh., *MD, PhD, DSc, Professor of Urology Department of the I.I. Mechnikov North-Western State Medical University of the Ministry of Health of Russia (Saint Petersburg, Russia)*

Novikov Andrey I., *MD, PhD, DSc, Professor of Urology Department of the I.I. Mechnikov North-Western State Medical University of the Ministry of Health of Russia, Head of Urologic Oncology Department of the Saint Petersburg Clinical Research and Practical Center of Specialized Types of Medical Care (Oncologic) (Saint Petersburg, Russia)*

Khvorov Vladimir V., *MD, PhD, DSc, Docent of Urology Department of the Medical Institute of Postgraduate Medical Education, Head of Urology Department of the Mytishchy City Clinical Hospital, Chief Urologist of the 5th Medical District of the Moscow Region (Mytishchi, Russia)*

Tsarichenko Dmitry G., *MD, PhD, DSc, Professor of Urology Department of the I.M. Sechenov First State Medical University of the Ministry of Health of Russia, Research Institute of Urology, Nephrology and Human Reproductive Health (Moscow, Russia)*

Section of genital surgery

Adamian Ruben T., *MD, Professor, Head of the Department of the Reconstructive and Plastic Surgery of the B.V. Petrovsky Russian Research Center of Surgery (Moscow, Russia)*

Section of endocrinology

Goncharov Nikolay P., *MD, PhD, DSc, Professor, Andrology and Urology Department of the National Medical Research Center of Endocrinology of the Ministry of Health of Russia (Moscow, Russia)*

Dreval Alexandr V., *MD, PhD, DSc, Professor, Head of Clinical Endocrinology Department of the Faculty of Doctors Improvement, Head of Therapeutic Endocrinology Department of the M.F. Vladimirsky Moscow Regional Research Clinical Institute of the Moscow Health Department (Moscow, Russia)*

Kurbatov Dmitry G., *MD, PhD, DSc, Professor, Head of Andrology and Urology Department of the National Medical Research Center of Endocrinology of the Ministry of Health of Russia (Moscow, Russia)*

Section of pediatric urology-andrology

Kazanskaya Irina V., *MD, PhD, DSc, Professor, Chief Researcher of the Pediatric Surgery Research Institute of the N.I. Pirogov Russian National Research Medical University of the Ministry of Health of Russia (Moscow, Russia)*

Kovarsky Semeon L., *MD, PhD, DSc, Professor of Pediatric Surgery Department, responsible for the Pediatric Surgery Course of the N.I. Pirogov Russian National Research Medical University of the Ministry of Health of Russia, Head of the Outpatient Surgery Center of the N.F. Filatov Children's City Clinical Hospital No. 13 of the Moscow Health Department (Moscow, Russia)*

Okulov Aleksey B., *MD, PhD, DSc, Head of Pediatric Surgery Department of the Russian Medical Academy of Continuing Professional Education of the Ministry of Health of Russia, Professor of Medical Reproduction and Surgery Department of the A.I. Evdokimov Moscow State University of Medicine and Dentistry of the Ministry of Health of Russia (Moscow, Russia)*

Section of sexual medicine

Kibrik Nikolay D., *MD, PhD, DSc, Professor, Head of Department of Sexology and Therapy of Sexual Dysfunction of the Psychiatry Moscow Research Institute –branch of the V.P. Serbsky National Medical Research Center of Psychiatry and Narcology of the Ministry of Health of Russia (Moscow, Russia)*

Segal Alexandr S., *MD, PhD, DSc, Professor of the A.I. Evdokimov Moscow State University of Medicine and Dentistry of the Ministry of Health of Russia (Moscow, Russia)*

Section of genital dermatology

Gomberg Michail A., *MD, DSc, Professor, Chief Researcher of the Moscow Scientific and Practical Center of Dermatology, Venerology and Cosmetology of the Moscow Health Department (Moscow, Russia)*

Section of evidence-based medicine

Vlasov Vasily V., *MD, PhD, DSc, Professor of Department of Management and Economics of Healthcare – Center for Healthcare Policy of the National Research University Higher School of Economics (Moscow, Russia)*

Plutnitsky Andrey N., *MD, PhD, Professor of Health Care and Public Health Department of M.F. Vladimirsky Moscow Regional Research Clinical Institute of the Moscow Health Department, Head of the Regional Office of Federal Service for Surveillance in Healthcare in Moscow and the Moscow Region (Moscow, Russia)*

Section of neuroandrology

Zhukov Oleg B., *MD, PhD, DSc, Corresponding Member of the Academy of Natural Sciences, Head of the Department of Radiation Methods of Diagnosis and Treatment of the N.A. Lopatkin Urology and Interventional Radiology Research Institute – branch of the National Medical Research Center of Radiology of the Ministry of Health of Russia (Moscow, Russia)*

Romikh Victoria V., *MD, PhD, DSc, Head of Laboratory of Urological Dynamics and Functional Disorders of Pelvic Organs of the N.A. Lopatkin Urology and Interventional Radiology Research Institute – branch of the National Medical Research Center of Radiology of the Ministry of Health of Russia (Moscow, Russia)*

Section of male reproduction

Bozhedomov Vladimir A., *MD, PhD, DSc, Professor of Urology and Andrology Department of the Faculty of Fundamental Medicine of the M.V. Lomonosov Moscow State University, Leading Researcher of the V.I. Kulakov National Research Center of Obstetrics, Gynecology and Perinatology of the Ministry of Health of Russia, Clinic No. 1 of Administration Affairs of the President of Russia (Moscow, Russia)*

Bragina Elizaveta E., *MD, PhD, DSc, Leading Researcher of Medical Genetic Research Center, Senior Researcher of the A.N. Belozersky Physico-Chemical Biology Research Institute of the Moscow State University (Moscow, Russia)*

Evdokimov Valery V., *MD, PhD, DSc, Professor, Chief Researcher of Andrology Department of the N.A. Lopatkin Research Institute of Urology and Interventional Radiology – branch of the National Medical Research Center of Radiology of the Ministry of Health of Russia (Moscow, Russia)*

Kurilo Lubov F., *MD, PhD, DSc, Professor of the Medical Genetic Research Center (Moscow, Russia)*

EDITORIAL CONCIL

Grinev Andrey V., *MD, PhD, DSc, Professor, Head of Urology Department of the Smolensk State Medical University of the Ministry of Health of Russia (Smolensk, Russia)*

Zhiborev Boris N., *MD, PhD, DSc, Professor, Head of Urology Course at the I.P. Pavlov Ryazan State Medical University of the Ministry of Health of Russia (Ryazan, Russia)*

Kaprin Andrey D., *MD, PhD, DSc, Professor, Academician of the Russian Academy of Sciences, General Director of the National Medical Research Center of Radiology of the Ministry of Health of Russia, Director of the P.A. Herzen Moscow Research Institute of Oncology – branch of the National Medical Research Center of Radiology of the Ministry of Health of Russia, Head of Department of Urology and Operative Nephrology with Course of Oncologic Urology of the RUDN University (Moscow, Russia)*

Gomula A., *Professor, Warsaw Medical University (Warsaw, Poland)*

Montorsi F., *Professor, Head of Urology Clinic of the Vita-Salute San Raffaele University (Milan, Italy)*

Ralph D.J., *Professor of the Saint Peter's Andrology Center (London, United Kingdom)*

Waltzer W.C., *Professor, Stony Brook University, Urology Clinic (New York, USA)*

Frischer Z.I., *Professor, Stony Brook University, Urology Clinic (New York, USA)*

Sheynkin Y.R., *Professor, Stony Brook University, Urology Clinic (New York, USA)*

СОДЕРЖАНИЕ

Мировая андрология в Интернете 10

ОРИГИНАЛЬНАЯ СТАТЬЯ

М.И. Штаут, Т.М. Сорокина, Л.Ф. Курило, В.Б. Черных
Сперматологическая характеристика мозаичной и немозаичной формы синдрома Клайнфельтера 12

В.Б. Стоянов, Т.Б. Семенова, В.А. Молочков, О.Б. Жуков, С.Ю. Фоминых
Особенности клинических проявлений вируса папилломы человека у мужчин, практикующих секс с мужчинами 17

О.Б. Жуков, Е.Е. Брагина, А.В. Левина
Фенотип сперматозоидов при варикоцеле 24

Ю.В. Первова, Т.В. Старикова
Особенности биохимического профиля семенной жидкости у мужчин с идиопатическим бесплодием 34

С.Ш. Хаят, Е.Е. Брагина, Е.А. Арифулин, Е.М. Лазарева, Т.М. Сорокина, Л.Ф. Курило, В.Б. Черных
Фрагментация ДНК сперматозоидов у мужчин разного возраста 39

КЛИНИЧЕСКИЙ СЛУЧАЙ

E.A. Povelitsa, A.V. Bystrenkov, A.M. Shesternya, O.V. Parkhomenko
Endovascular correction of venogenic erectile dysfunction in May–Thurner syndrome (clinical case) 45

Т.Х. Назаров, И.В. Рычков, К.Е. Трубникова, А.С. Лепехина, Х.У. Хакназаров
Органосохраняющая операция при массивном размозжении яичка 52

ВЕСТНИК ЖУРНАЛА

Любови Федоровне Курило – 80 лет! 59

Список статей, опубликованных в 2019 году 60

CONTENTS

World andrology on the Internet 10

ORIGINAL REPORT

M.I. Shtaut, T.M. Sorokina, L.F. Kurilo, V.B. Chernykh
Spermatological characteristics of mosaic and non-mosaic forms of Klinefelter syndrome 12

V.B. Stoyanov, T.B. Semenova, V.A. Molochkov, O.B. Zhukov, S.Yu. Fominykh
Characteristics of clinical manifestation of pointed condylomas in men practicing sex with men 17

O.B. Zhukov, E.E. Bragina, A.V. Levina
Sperm phenotypes in varicocele 24

Yu.V. Pervova, T.V. Starikova
Biochemical profile of seminal fluid in men with idiopathic infertility 34

S.Sh. Khayat, E.E. Bragina, E.A. Arifulin, E.M. Lazareva, T.M. Sorokina, L.F. Kurilo, V.B. Chernykh
Sperm DNA fragmentation in men of different age 39

CLINICAL CASE

E.A. Povelitsa, A.V. Bystrenkov, A.M. Shesternya, O.V. Parkhomenko
Endovascular correction of venogenic erectile dysfunction in May–Thurner syndrome (clinical case) 45

T.Kh. Nazarov, I.V. Rychkov, K.E. Trubnikova, A.S. Lepekhina, Kh.U. Khaknazarov
Organ-preserving operation in case of massive testicular rupture 52

BULLETIN OF THE ASSOCIATION

To the 80th anniversary of Prof. Lubov Fedorovna Kurilo 59

Articles published in 2019 60

МИРОВАЯ АНДРОЛОГИЯ В ИНТЕРНЕТЕ

ДАЙДЖЕСТ МИРОВЫХ СТАТЕЙ ПО АНДРОЛОГИИ И «ЖИВАЯ ХИРУРГИЯ»

Сегодня цифровые технологии обеспечивают реализацию одного из главных принципов обмена информацией – быстроту доступа к ней. Для этого мы и создали раздел со ссылками на актуальные научные статьи и предстоящие всероссийские и международные события.

QR-код (QR – Quick Response, «быстрый отклик») – это двухмерный штрихкод (бар-код), предоставляющий информацию для быстрого распознавания с помощью камеры на мобильном телефоне. Нужно лишь установить мобильное приложение, и мировая андрология будет в ваших руках.

Live Surgeries. AMS-800 and AMS-700 combined implant
https://aischannel.com/live-surgery/ams-800-ams-700-combined-implant/

Live Surgeries. Robotic implantation of artificial urinary sphincter in female patient
https://aischannel.com/live-surgery/robotic-implantation-aus-female-patient/

Live Surgeries. Inflatable penile implant penoscrotal approach
https://aischannel.com/live-surgery/inflatable-penile-implant-penoscrotal-approach/

Cyclooxygenase 2 (COX2) expression and prostaglandin synthesis in neonatal rat testicular germ cells: effects of acetaminophen and ibuprofen
https://onlinelibrary.wiley.com/doi/10.1111/andr.12727

Historical vignette: attempted treatment of Sigmund Freud's oral squamous cell carcinoma by vasectomy (Steinach operation) in 1923
https://onlinelibrary.wiley.com/doi/10.1111/andr.12729

Roadmap of germline development and *in vitro* gametogenesis from pluripotent stem cells
https://onlinelibrary.wiley.com/doi/10.1111/andr.12726

Sequence analysis of 37 candidate genes for male infertility: challenges in variant assessment and validating genes
https://onlinelibrary.wiley.com/doi/10.1111/andr.12704

Cycles, waves, and pulses: retinoic acid and the organization of spermatogenesis
https://onlinelibrary.wiley.com/doi/10.1111/andr.12722

Assessment of sexual behaviour and fertility indices in male rabbits following chronic codeine use
https://onlinelibrary.wiley.com/doi/10.1111/andr.12717

Fertility in adult men born with hypospadias: a nationwide register-based cohort study on birthrates, the use of assisted reproductive technologies and infertility
https://onlinelibrary.wiley.com/doi/10.1111/andr.12723

Myo-inositol in health and disease: its impact on semen parameters and male fertility
https://onlinelibrary.wiley.com/doi/10.1111/andr.12718

Late-onset hypogonadism: a concept comes of age
https://onlinelibrary.wiley.com/doi/10.1111/andr.12719

Redox status assessment in infertile patients with non-obstructive azoospermia undergoing testicular sperm extraction: a prospective study
https://onlinelibrary.wiley.com/doi/10.1111/andr.12721

МИРОВАЯ АНДРОЛОГИЯ В ИНТЕРНЕТЕ

МИРОВЫЕ СОБЫТИЯ В АНДРОЛОГИИ в 2019–2020 ГОДАХ

2019

13 декабря

Сессия «Варикоцеле и мужское бесплодие: crash course» (Москва)
https://www.uroweb.ru/event/konferentsii-slogniy-patsient--neordinarnie-resheniya

2020

16 января

Школа «Рациональная фармакотерапия в урологии» (Ярославль)
https://www.uroweb.ru/event/shkola-ratsionalnaya-farmakoterapiya-v-urologii-g-yaroslavl

17–19 января

17th Meeting of the European Section of Oncological Urology (ESOU20) (Дублин, Ирландия)
https://esou.uroweb.org/

23–24 января

7th Meeting of the EAU Section of Uro-Technology (ESUT20) in conjunction with the German Working Groups of Endourology, Laparoscopy and Robotic Assisted Surgery (Лейпциг, Германия)
https://esut.uroweb.org/

6–7 февраля

XIV Всероссийская научно-практическая конференция «Рациональная фармакотерапия в урологии – 2020» (Москва)
https://www.uroweb.ru/event/xiv-vserossiyskaya-nauchno-prakticheskaya-konferentsiyaratsionalnaya-farmakoterapiya-v-urologii-–2020

13–14 февраля

VIII Международный симпозиум по репродуктивной и сексуальной медицине «Встреча на Волге» (Самара)
https://www.uroweb.ru/event/viii-megdunarodniy-simpozium-po-reproduktivnoy-i-seksualnoy-meditsine-vstrecha-na-volge

20–21 февраля

ESU-ESOU Masterclass on Non-Muscle-Invasive Bladder Cancer (Прага, Чехия)
https://esu-masterclasses.uroweb.org/masterclass/esu-esou-masterclass-on-non-muscle-invasive-bladder-cancer/

5–7 марта

II Евразийский урологический форум: «Байкал зовет!» и XIII конференция урологов Восточной Сибири «Урология. Мужское здоровье взрослых и детей» (Иркутск)
https://www.uroweb.ru/event/vtoroy-evraziyskiy-urologicheskiy-forum-baykal-zovet-i-xiii-konferentsiya-urologov-vostochnoy-sibiri-urologiya-mugskoe-z

20–24 марта

35th Annual EAU Congress Amsterdam (EAU20) (Амстердам, Нидерланды)
https://eaucongress.uroweb.org/

17–18 апреля

Are we ready for the future of male fertility creation & preservation?
Курс стремится обеспечить всестороннее обсуждение новых методов и технологий сохранения, спасения или даже создания мужской фертильности (Будапешт, Венгрия)
https://www.eshre.eu/Education/Calendar-Campus-events/Male-Fertility-Creation-and-Preservation/Programme

25 апреля — 7 июня

Frontiers in Reproduction: Molecular and Cellular Concepts and Applications 2020
https://www.mbl.edu/education/courses/frontiers-in-reproduction/

5 июля

Andrology: Diagnostics & Therapy for 2030 and beyond (Копенгаген, Дания)
https://www.eshre.eu/ESHRE2020/Programme/Precongress-Courses/Course-1-Andrology

Сперматологическая характеристика мозаичной и немозаичной формы синдрома Клайнфельтера

М.И. Штаут[1], Т.М. Сорокина[1], Л.Ф. Курило[1], В.Б. Черных[1, 2]

[1]ФГБНУ «Медико-генетический научный центр им. Н.П. Бочкова»; Россия, 115522 Москва, ул. Москворечье, 1;
[2]ФГБОУ ВО «Российский национальный исследовательский медицинский университет им. Н.И. Пирогова» Минздрава России; Россия, 117437 Москва, ул. Островитянова, 1

Контакты: *Вячеслав Борисович Черных chernykh@med-gen.ru*

Цель исследования *– оценить влияние цитогенетического варианта синдрома Клайнфельтера (СК) на параметры эякулята у пациентов с СК.*
Материалы и методы. *Обследованы 85 пациентов с СК: 1-ю группу составили 75 пациентов в возрасте 17–39 лет с немозаичной формой СК (кариотипом 47,XXY), 2-ю группу – 10 мужчин в возрасте 22–57 лет, у которых выявлены мозаичные формы СК: 47,XXY/46,XY (n = 9), 48,XXY,der(X)/47,XXY/46,XY (n = 1).*
Результаты. *Объем эякулята составил 1,9 ± 1,3 (0,1–5,5) мл у пациентов с кариотипом 47,XXY и 1,5 ± 1,2 (0,05–4,00) мл у пациентов с мозаичной формой СК, pH семенной жидкости – соответственно 7,8 ± 0,5 (6,5–9,0) и 7,8 ± 0,2 (7,5–8,1), концентрация сперматозоидов – 0,27 ± 1,42 (0,00–12,50) и 0,12 ± 0,28 (0,00–0,90) млн/мл. Вязкость спермы повышена относительно нормативных значений в 41 и 22 % образцов соответственно. При количественном кариологическом анализе половые клетки обнаружены в 42 % образцов осадка эякулята пациентов с регулярной формой СК и в 20 % образцов осадка эякулята пациентов с мозаичной формой СК, что указывает на частичное сохранение сперматогенеза.*
Заключение. *Выраженность нарушений сперматогенеза у пациентов с СК варьировала в широких пределах, параметры эякулята и число половых клеток в осадке эякулята статистически значимо не различались. Наличие немногочисленных сперматозоидов (криптозооспермия) и незрелых половых клеток в осадке эякулята указывает на частичное сохранение сперматогенеза.*

Ключевые слова: *синдром Клайнфельтера, мужское бесплодие, азооспермия, сперматогенез, сперматозоиды, незрелые половые клетки, эякулят*

Для цитирования: *Штаут М.И., Сорокина Т.М., Курило Л.Ф., Черных В.Б. Сперматологическая характеристика мозаичной и немозаичной формы синдрома Клайнфельтера. Андрология и генитальная хирургия 2019;20(4):12–6.*

DOI: 10.17650/2070-9781-2019-20-4-12-16

Spermatological characteristics of mosaic and non-mosaic forms of Klinefelter syndrome

M.I. Shtaut[1], T.M. Sorokina[1], L.F. Kurilo[1], V.B. Chernykh[1, 2]

[1]N.P. Bochkov Research Centre for Medical Genetics; 1 Moskvorechye St., Moscow 115522, Russia;
[2]N.I. Pirogov Russian National Research Medical University, Ministry of Health of Russia; 1 Ostrovityanova St., Moscow 117437, Russia

The study objective *is to compare of ejaculate parameters in mosaic, non-mosaic Klinefelter syndrome (KS).*
Materials and methods. *Eighty-five patients with KS were examined. The group 1 included 75 patients between the ages of 17 and 39 with non-mosaic KS (47,XXY), the group 2 included 10 males between the ages of 22 and 57 years with mosaic KS: 47,XXY/46,XY (n = 9), 48,XXY,der(X)/47,XXY/46,XY (n = 1).*
Results. *KS patients semen volume was 1.9 ± 1.3 (0.1–5.5) ml in non-mosaic KS patients (47,XXY) and 1.5 ± 1.2 (0.05–4.00) ml in patients with a mosaic form of a KS, respectively, pH semen – 7.8 ± 0.5 (6.5–9.0) and 7.8 ± 0.2 (7.5–8.1), sperm count – 0.27 ± 1.42 (0.00–12.50) and 0.12 ± 0.28 (0.00–0.90) million/ml, respectively. The viscosity was increased (>20 mm) at 41 % non-mosaic KS (group 1) and 22 % of mosaic KS (group 2) patients. The ejaculate sediment was investigated by quantitative karyological analysis of immature germ cells. The germ cells in 42 % samples of the ejaculate of the patients with a classical form of a KS and in 20 % samples of the ejaculate of the patients with a mosaic form was found. That indicates a partial preservation of spermatogenesis.*
Conclusion. *The degree of spermatogenesis depletion in KS patients widely varied, ejaculate and germ cell parameters in the ejaculate sediment weren't significantly different. Presence of few sperms (cryptozoospermia) and immature cells in the ejaculate sediment point to partial preservation of spermatogenesis.*

Key words: *Klinefelter syndrome, male infertility, azoospermia, spermatogenesis, spermatozoa, immature germ cells, ejaculate*

For citation: *Shtaut M.I., Sorokina T.M., Kurilo L.F., Chernykh V.B. Spermatological characteristics of mosaic and non-mosaic forms of Klinefelter syndrome. Andrologiya i genital'naya khirurgiya = Andrology and Genital Surgery 2019;20(4):12–6. (In Russ.).*

Введение

Синдром Клайнфельтера (СК) – одно из частых хромосомных заболеваний человека [1]. Частота СК составляет 1 случай на 500–600 мужчин [2, 3]. Генетической причиной заболевания является наличие в кариотипе одной или нескольких дополнительных Х-хромосом (наиболее частый кариотип 47,XXY). Анеуплоидия может возникнуть уже в зиготе вследствие передачи дополнительной Х-хромосомы сперматозоидом или яйцеклеткой, участвовавшими в оплодотворении, из-за нерасхождения половых хромосом в мейозе I у отца (X–Y) или в мейозе I или II у матери (X–X). Реже анеуплоидия по половым хромосомам, характерная для СК, может возникнуть на ранних стадиях развития эмбриона, на стадиях деления дробления, в этих случаях она может привести к мозаицизму по половым хромосомам и развитию мозаичной формы СК.

Пациенты с СК имеют характерные клинические признаки, в том числе гипоплазию тестикул, гипергонадотропный гипогонадизм, высокий рост, евнухоидный тип телосложения, гинекомастию, снижение либидо, бесплодие, азооспермию или олигозооспермию. Патозооспермия обусловлена выраженным нарушением сперматогенеза, вплоть до отсутствия герминативных клеток в извитых семенных канальцах. У многих мозаиков с кариотипом 46,XY/47,XXY фенотипические проявления СК более мягкие, часто характеризуются умеренно выраженными нарушениями репродуктивной функции и сперматогенеза или даже их отсутствием при низкоуровневом мозаицизме по клону клеток с кариотипом 47,XXY [1]. Однако влияние цитогенетического варианта СК на его фенотипические проявления, в том числе сперматологические нарушения, недостаточно изучено.

Цель данного **исследования** – оценить влияние цитогенетического варианта СК на параметры эякулята у пациентов с СК.

Материалы и методы

Обследованная выборка пациентов состояла из 85 мужчин с СК. В 1-ю группу вошли 75 пациентов в возрасте 17–39 лет с немозаичной формой СК (кариотипом 47,XXY), во 2-ю группу – 10 мужчин в возрасте от 22 до 57 лет, у которых выявлен мозаичный вариант СК: 47,XXY/46,XY (n = 9), 48,XXY,der(X)/47,XXY/46,XY (n = 1).

У всех пациентов выполняли стандартный спермиологический анализ в соответствии с руководством Всемирной организации здравоохранения (2010) [4], а также количественный кариологический анализ незрелых половых клеток (ККА НПК) в осадке эякулята [5]. Данный метод позволяет оценивать состояние сперматогенеза и выявлять его нарушения на различных стадиях без проведения биопсии яичка. Детально методика ККА НПК описана ранее [6].

Гистологические препараты получены из биоптатов гонад 3 пациентов с СК (возраст 28, 20, 13 лет) с кариотипом 47,XXY. Образцы фиксировали в смеси Клиланда (Cleland), содержащей 60 частей насыщенного раствора пикриновой кислоты, 20 частей 40 % формальдегида, 10 частей уксусной кислоты, с добавлением перед использованием 0,25 г фиксатора оксида хрома (CrO_3) на 25 частей. После фиксации материала выполняли его обезвоживание в спиртах восходящей концентрации. Готовили гистологические срезы толщиной 6–8 мкм, окрашивая их гематоксилином Эрлиха и 1 % эозином.

Статистический анализ данных выполняли с использованием программы StatSoft Statistica 8 (Dell Technologies, США). Сравнительный анализ результатов выполняли с применением U-критерия Манна–Уитни. Статистически значимыми считали различия при уровне вероятности p <0,01.

Результаты

Олигоспермия, т.е. объем эякулята менее нормативных значений (<1,5 мл), выявлена в 41 % исследованных образцов семенной жидкости пациентов с регулярной формой СК и в 50 % образцов семенной жидкости пациентов с мозаичной формой СК. Повышенная (>20 мм) вязкость отмечена в 41 и 22 % образцов 1-й и 2-й групп соответственно. Концентрация

Таблица 1. *Результаты стандартного спермиологического исследования у пациентов с синдромом Клайнфельтера, M ± m (min–max)*

Table 1. *Results of a standard semen analysis in patients with Klinefelter syndrome, M ± m (min–max)*

Группа пациентов Patient group	Объем эякулята, мл Ejaculate volume, ml	pH	Вязкость эякулята, мм Ejaculate viscosity, mm	Количество лейкоцитов в эякуляте, млн Ejaculate leukocyte count, million	Концентрация сперматозоидов, млн/мл Sperm count, million/ml
Пациенты с кариотипом 47,XXY (n = 75) Patients with 47,XXY karyotype (n = 75)	1,89 ± 1,26 (0,10–5,50)	7,8 ± 0,5 (6,5–9,0)	21,90 ± 18,50 (2,00–80,00)	0,55 ± 0,92 (n = 47: 0,05–6,04)	0,27 ± 1,42 (0,00–12,50)
Пациенты с мозаичным кариотипом (n = 10) Patients with mosaic karyotype (n = 10)	1,49 ± 1,17 (0,05–4,00)	7,8 ± 0,2 (7,5–8,1)	17,60 ± 24,70 (2,00–70,00)	0,30 ± 0,20 (n = 3: 0,10–0,50)	0,12 ± 0,28 (0,00–0,90)

сперматозоидов составила 0,27 ± 1,42 (0,00–12,50) и 0,12 ± 0,28 (0,00–0,90) млн/мл, pH семенной жидкости – 7,8 ± 0,5 (6,5–9,0) и 7,8 ± 0,2 (7,5–8,1) у пациентов 1-й и 2-й групп соответственно (табл. 1).

В 42 % образцов осадка эякулята пациентов с регулярной формой СК и в 20 % образцов осадка эякулята пациентов с мозаичной формой СК при ККА НПК обнаружены половые клетки (рис. 1), что указывает на частичное сохранение сперматогенеза. ККА НПК проведен у 54 пациентов. Выполнение этого исследования было невозможным у остальных пациентов вследствие недостатка материала (табл. 2).

Обсуждение

Полученные данные свидетельствуют о нарушении сперматогенеза у пациентов с СК. Необструктивная азооспермия выявлена лишь у некоторых пациентов, криптозооспермия встречалась чаще. Нормальная концентрация лейкоцитов, а также нормальная вязкость эякулята наблюдались у большинства мужчин, что свидетельствует о невоспалительном характере нарушений. Механизм нарушений сперматогенеза многофакторный.

При СК возможна гибель сперматогониев, а кроме того, предполагается, что дополнительная Х-хромосома во время профазы I мейоза мешает прохождению кроссинговера, но части половых клеток удается преодолеть этот этап. В тестикулярной ткани у пациентов с СК присутствуют продукты экспрессии генов, которые содержатся на Y-хромосоме, в том числе и продукты, отвечающие за сперматогенез. Х-хромосома также содержит гены, влияющие на мужское развитие. Но гены, которые экспрессируются в яичках, расположены как на аутосомных хромосомах, так и на половых; при всех профилях экспрессии копийность генов изменена как в тестикулярной ткани, так и в других, например в клетках Сертоли. В исследованных образцах биоптатов тестикул наблюдали признаки выраженного угнетения сперматогенеза (у пациента в возрасте 20 лет обнаружены сперматогонии и сперматоциты I (рис. 3), у пациента в возрасте 28 лет отсутствуют все стадии клеток герминативного эпителия (рис. 5), у пациента

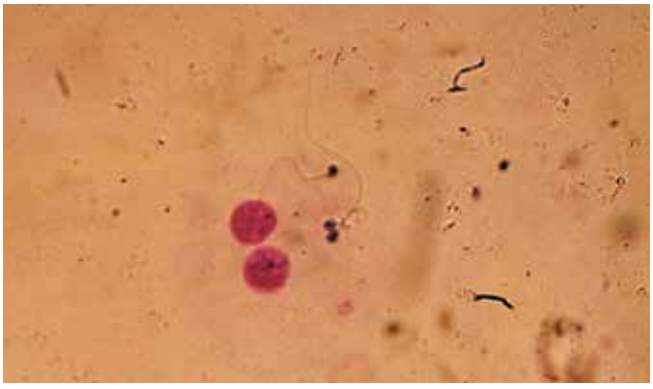

Рис. 1. *Сперматозоиды и ядра незрелых половых клеток на стадии зиготены профазы I мейоза у пациента с синдромом Клайнфельтера и криптозооспермией, обнаруженные методом количественного кариологического анализа. Окраска по Романовскому–Гимзе. ×1000*

Fig. 1. *Spermatozoa and nuclei of immature germ cells at the zygotene stage of prophase meiosis I in a Klinefelter syndrome patient with cryptozoospermia identified by quantitative karyological analysis. Romanowsky–Giemsa staining. ×1000*

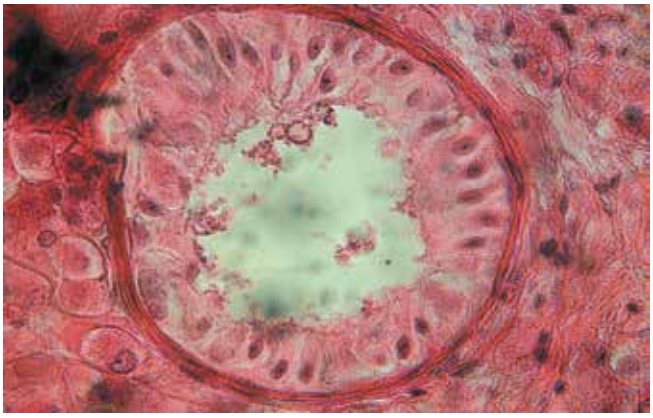

Рис. 2. *Фрагмент гистологического препарата биоптата яичка. Поперечный срез извитого семенного канальца пациента в возрасте 20 лет с синдромом Клайнфельтера. Синдром только клеток Сертоли. Окраска гематоксилином Эрлиха и 1 % эозином. ×400*

Fig. 2. *A fragment of the histological sample of the testis biopsy. Cross section of the seminal tubule of 20 years old Klinefelter syndrome patient. Sertoli cell-only syndrome. Ehrlich hematoxylin and 1 % eosin staining. ×400*

Таблица 2. *Результаты количественного кариологического анализа незрелых половых клеток у пациентов с синдромом Клайнфельтера, M ± m (min–max)*

Table 2. *Results of quantitative karyological analysis of immature germ cells in Klinefelter syndrome patients, M ± m (min–max)*

Группа пациентов Patient group	Количество сперматозоидов в осадке эякулята Sperm count in ejaculate sediment	Количество незрелых половых клеток в осадке эякулята Immature germ cell count in ejaculate sediment	Доля сперматоцитов II и сперматид от общего числа незрелых половых клеток, % Percentage of spermatocytes II and spermatids in total germ cell count, %
Пациенты с кариотипом 47,XXY (*n* = 47) Patients with 47,XXY karyotype (*n* = 47)	45 ± 114 (0–700)	136 ± 171 (2–622)	92 ± 13 (26–100)
Пациенты с мозаичным кариотипом (*n* = 7) Patients with mosaic karyotype (*n* = 7)	67 ± 91 (0–197)	–	96 ± 7 (84–100)

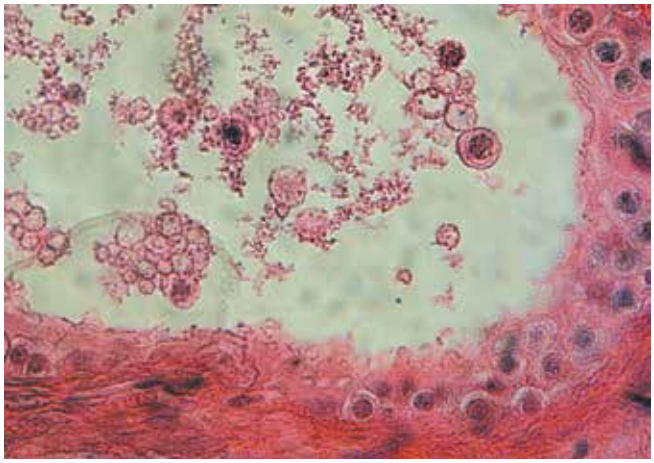

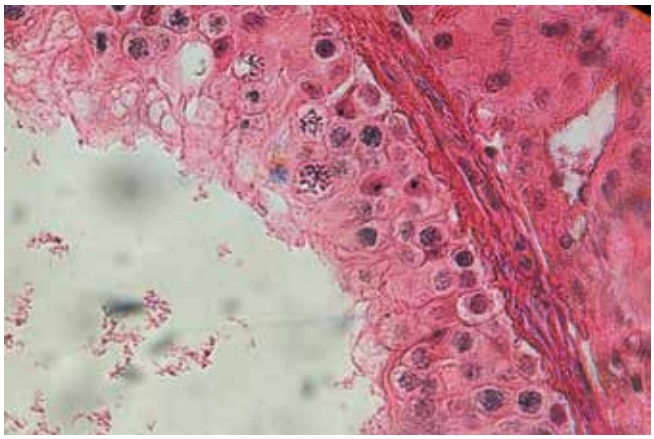

Рис. 3. *Фрагмент гистологического препарата биоптата яичка. У пациента с синдромом Клайнфельтера (20 лет) несколько извитых семенных канальцев, в которых обнаружены сперматогонии и сперматоциты I. Окраска гематоксилином Эрлиха и 1 % эозином. ×400*

Fig. 3. *A fragment of the histological sample of the testis biopsy. A patient with KS (20 years old) has several seminal tubules in which spermatogonia and spermatocytes I. Ehrlich hematoxylin and 1 % eosin staining. ×400*

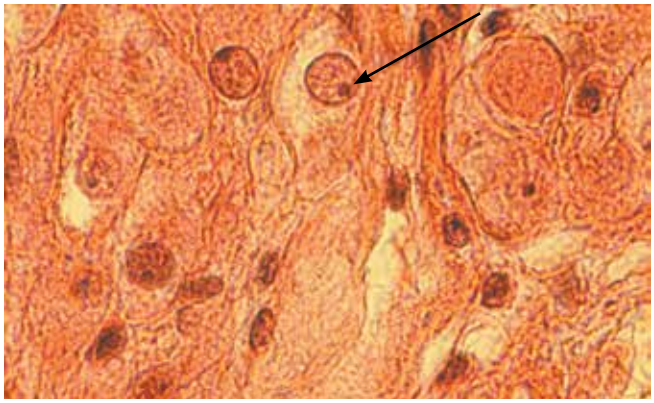

Рис. 4. *Фрагмент гистологического препарата биоптата яичка. У пациента с синдромом Клайнфельтера (20 лет) в интерстициальном пространстве – клетки Лейдига, в их ядрах заметны тельца Барра (указаны стрелкой). Окраска гематоксилином Эрлиха и 1 % эозином. ×400*

Fig. 4. *A fragment of the histological sample of the testis biopsy. Leydig cells in the interstitial space in a 20-year-old patient with Klinefelter syndrome. Ehrlich hematoxylin and 1 % eosin staining. ×400*

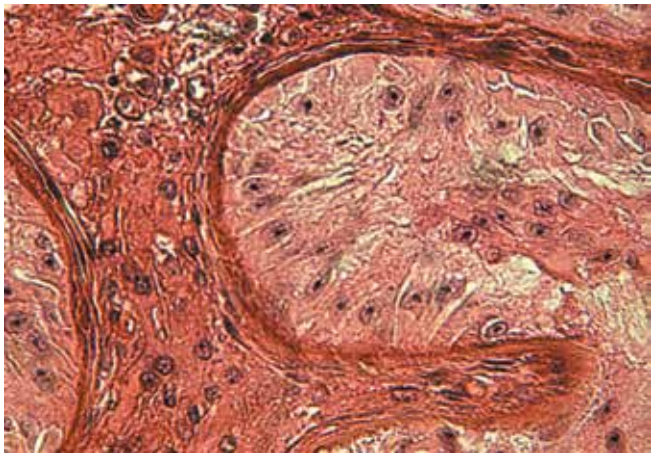

Рис. 5. *Фрагмент гистологического препарата биоптата яичка. Срез извитого семенного канальца пациента с синдромом Клайнфельтера, с азооспермией (28 лет). Внутри извитых семенных канальцев – клетки Сертоли, снаружи, в интерстициальном пространстве, – ядра клеток Лейдига. Половые клетки не обнаружены. Окраска гематоксилином Эрлиха и 1 % эозином. ×400*

Fig. 5. *A fragment of the histological sample of the testis biopsy. Cross section of a seminiferous tubule of a 20-year-old azoospermic Klinefelter syndrome patient. Sertoli cells are visualized inside the tubule, the interstitial space contains Leydig cell nuclei. Germ cell weren't observed. Ehrlich hematoxylin and 1 % eosin staining. ×400*

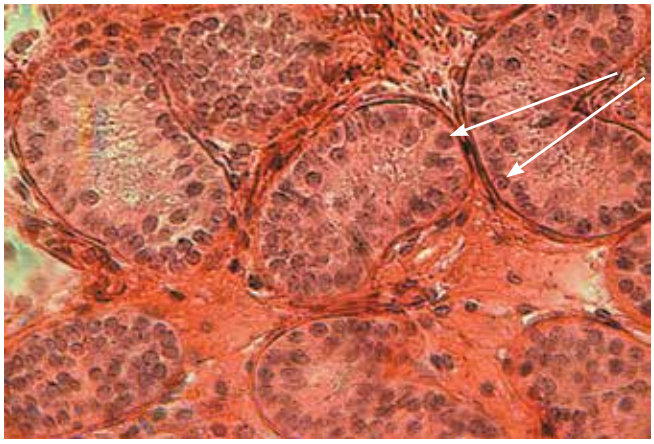

Рис. 6. *Фрагмент гистологического препарата биоптата яичка. Извитые семенные канальца пациента с синдромом Клайнфельтера (13 лет), стрелки указывают на ядра клеток Сертоли. Половые клетки не обнаружены. Окраска гематоксилином Эрлиха и 1 % эозином. ×400*

Fig. 6. *A fragment of the histological sample of the testis biopsy. Seminiferous tubules of a 13-year old patient with Klinefelter syndrome. Arrows point at Sertoli cell nuclei. Germ cell are lack. Ehrlich hematoxylin and 1 % eosin staining. ×400*

в возрасте 13 лет извитые семенные канальцы меньшего размера, половые клетки в них отсутствуют (рис. 6)). Страдают морфологические структуры в клетках Сертоли и Лейдига, их функции, сокращается выделение в среду соответствующих соединений из клеток (рис. 2–6). Нарушение функционирования фетальных клеток Лейдига ведет к недостаточной маскулинизации, что может не сопровождаться видимым нарушением формирования яичек (либо отмечают тестикулярный дисгенез в мягкой

форме). Кроме того, клетки Лейдига влияют на фенотип через синтез антимюллерова гормона.

Группы пациентов с немозаичной и мозаичными формами СК не различались статистически значимо ни по сперматологическим параметрам, ни по количеству сперматозоидов и доле сперматид от общего числа незрелых половых клеток в осадке эякулята; разные степени сохранности сперматогенеза встречались у пациентов и с немозаичной, и с мозаичными формами СК, что, вероятно, объясняется разнородностью исследованной выборки.

Заключение

Степень выраженности нарушений сперматогенеза варьировала от олигозооспермии до азооспермии. Сперматологические показатели и результаты ККА НПК в осадке эякулята у пациентов с мозаичной и немозаичной формами СК статистически значимо не различались. Наличие немногочисленных сперматозоидов (криптозооспермия) и незрелых половых клеток в осадке эякулята указывает на частичное сохранение сперматогенеза.

REFERENCES / ЛИТЕРАТУРА

1. De Braekeleer M., Dao T.N. Cytogenetic studies in male infertility: a review. Hum Reprod 1991;6(2):245–50.
2. Козлова С.И., Демикова Н.С., Семанова Е.В., Блинникова О.Е. Наследственные синдромы и медико-генетическое консультирование. М.: Практика, 1996. 416 с. [Kozlova S.I., Demikova N.S., Semanova E.V., Blinnikova O.E. Hereditary syndromes and medical genetic counseling. Moscow: Praktika, 1996. 416 p. (In Russ.)].
3. McKinlay Gardner R.J., Amor D.J. Chromosomal abnormalities and genetic counseling. 5th edn. Oxford: Oxford University Press, 2018. 728 p.
4. Руководство ВОЗ по исследованию и обработке эякулята человека. Пер. с англ. Н.П. Макарова. Науч. ред. Л.Ф. Курило. 5-е изд. М.: Капитал Принт, 2012. 291 с. [WHO Laboratory manual for the examination and processing of human semen. Transl. from English by N.P. Makarov. Scientific ed. by L.F. Kurilo. 5th edn. Moscow: Kapital Print, 2012. 291 p. (In Russ.)].
5. Патент на изобретение № 2328736/10.07.2008. Бюл. № 19. Курило Л.Ф. Способ цитологической диагностики нарушения сперматогенеза. Доступно по: https://yandex.ru/patents/doc/RU2328736C1_20080710. [Patent RUS № 2328736/10.07.2008. Bull. № 19. Kurilo L.F. Method of cytogenetic diagnosis of spermatogenesis violation. Available at: https://yandex.ru/patents/doc/RU2328736C1_20080710. (In Russ.)].
6. Андреева М.В., Хаят С.Ш., Шилейко Л.В. и др. Количественный кариологический анализ незрелых половых клеток из эякулята как часть протокола обследования мужчин с бесплодием в браке. Андрология и генитальная хирургия 2017;18(1):62–9. [Andreeva M.V., Khayat S.Sh., Schileiko L.V. et al. Quantitative karyological analysis of immature germ cells from ejaculate as part of examination of patients with infertility in marriage. Andrologiya i genital'naya khirurgiya = Andrology and Genital Surgery 2017;18(1):62–9. (In Russ.)]. DOI: 10.17650/2070-9781-2017-18-1-62-69.

Вклад авторов
М.И. Штаут: получение данных для анализа (спермиологическое исследование), анализ полученных данных, написание текста статьи;
Т.М. Сорокина: клиническое обследование пациентов;
Л.Ф. Курило: разработка методов количественного кариологического анализа незрелых половых клеток, научное редактирование текста статьи;
В.Б. Черных: разработка дизайна исследования, клиническое обследование пациентов, анализ полученных данных, обзор публикаций по теме статьи, написание и редактирование текста статьи.

Authors' contributions
M.I. Shtaut: obtaining data for analysis (spermiological examination), analysis of the obtained data, article writing;
T.M. Sorokina: clinical examination of infertile male patients;
L.F. Kurilo: developing the method of quantitative karyological analysis of immature germ cells, scientific editing of the text;
V.B. Chernykh: developing the research design, clinical examination of patients, analysis of the obtained data, reviewing of publications of the article's theme, article writing and editing.

ORCID авторов/ORCID of authors
М.И. Штаут/M.I. Shtaut: https://orcid.org/0000-0002-0580-5575
Т.М. Сорокина/T.M. Sorokina: https://orcid.org/0000-0002-4618-2466
Л.Ф. Курило/L.F. Kurilo: https://orcid.org/0000-0003-3603-4838
В.Б. Черных/V.B. Chernykh: https://orcid.org/0000-0002-7615-8512

Конфликт интересов. Авторы заявляют об отсутствии конфликта интересов.
Conflict of interest. The authors declare no conflict of interest.

Финансирование. Работа выполнена в рамках государственного задания Минобрнауки России.
Financing. The study was performed within work of the state task of the Ministry of Education and Science of Russia.

Информированное согласие. Все пациенты подписали информированное согласие на участие в исследовании.
Informed consent. All patients gave written informed consent to participate in the study.

Статья поступила: 28.08.2019. **Принята к публикации:** 01.11.2019.
Article received: 28.08.2019. **Accepted for publication:** 01.11.2019.

Особенности клинических проявлений вируса папилломы человека у мужчин, практикующих секс с мужчинами

В.Б. Стоянов[1], Т.Б. Семенова[1], В.А. Молочков[2], О.Б. Жуков[3], С.Ю. Фоминых[1]

[1]ООО «Герпетический центр»; Россия, 117292 Москва, ул. Гримау, 10а, стр. 2;
[2]ГБУЗ МО «Московский областной научно-исследовательский клинический институт им. М.Ф. Владимирского»; Россия, 129110 Москва, ул. Щепкина, 61/2, корп. 2;
[3]ФГАОУ ВО «Российский университет дружбы народов»; Россия, 117198 Москва, ул. Миклухо-Маклая, 6

Контакты: *Виктор Борисович Стоянов herpesclinic@mail.ru*

Цель исследования *– изучить особенности клинических проявлений остроконечных кондилом (ОК) у мужчин, практикующих секс с мужчинами (МСМ).*
Материалы и методы. *Под наблюдением находились 8 МСМ: 2 стабильные пары и 4 гомосексуала, не связанных между собой. Из них 5 были в возрасте от 18 до 26 лет, 3 – от 40 до 51 года. В каждом из 8 случаев мужчины обращались с жалобами на наличие узелковых высыпаний в области наружных половых органов или анальной области. Определяли наличие ДНК вируса папилломы человека (ВПЧ) высокого (16, 18, 26, 31, 33, 35, 39, 45, 51, 52, 53, 56, 58, 59, 66, 68, 71, 82-й типы) и низкого (6, 11, 44-й типы) канцерогенного риска.*
Результаты. *У 4 пациентов ОК ранее неоднократно удалялись различными методами деструктивной терапии. Период ремиссии длился от 1 до 9 мес. При первичном осмотре ОК на половом члене обнаружены у каждого из 8 пациентов, причем у 3 одновременно выявлены ОК перианальной области, у 3 наряду с аногенитальным поражением имелись ОК на слизистой оболочке полости рта. ОК появились за 3–6 нед до обращения больных в клинику. Склонность к быстрому распространению и быстрому увеличению размеров и слиянию ОК отмечена всеми обследованными. Ассоциации 2 типов ВПЧ выявлены у 2 пациентов, 3 типов – у 3 пациентов, 4 типов – у 2. При этом обнаруживали типы ВПЧ и высокого, и низкого канцерогенного риска, но в материале из уретры, полости рта и ануса всегда присутствовали маркеры ДНК ВПЧ 6-го и 11-го типов.*
Заключение. *Наибольшему риску заражения ВПЧ подвержены мужчины, практикующие однополый секс. Все формы однополого секса – факторы риска инфицирования ВПЧ. Многоочаговость и многообразие пролиферативных повреждений кожи и слизистых оболочек – характерная особенность инфекции, вызванной ВПЧ, у МСМ. Даже при отсутствии жалоб для исключения вероятного поражения (в том числе бессимптомных форм ВПЧ) необходимо тщательно изучать состояние слизистой оболочки полости рта, миндалин и глотки. ОК у МСМ отличаются склонностью к быстрой диссеминации и ростом очагов поражения. При ОК абсолютно доминируют ВПЧ 6-го и 11-го типов. Вместе с тем несовпадение типов ВПЧ в материале, полученном из уретры, слизистой оболочки полости рта и ануса, может быть связано как с контаминацией, так и с неодинаковой тропностью различных типов ВПЧ к эпителиоцитам дермы и слизистых оболочек.*

Ключевые слова*: папилломавирусная инфекция, вирус папилломы человека, остроконечные кондиломы, мужчины, практикующие секс с мужчинами*

Для цитирования: *Стоянов В.Б., Семенова Т.Б., Молочков В.А. и др. Особенности клинических проявлений вируса папилломы человека у мужчин, практикующих секс с мужчинами. Андрология и генитальная хирургия 2019;20(4):17–23.*

DOI: 10.17650/2070-9781-2019-20-4-17-23

Characteristics of clinical manifestation of pointed condylomas in men practicing sex with men

V.B. Stoyanov[1], T.B. Semenova[1], V.A. Molochkov[2], O.B. Zhukov[3], S.Yu. Fominykh[1]

[1]Herpetic Center; Bld. 2, 10a Grimau St., Moscow 117292, Russia;
[2]M.F. Vladimirsky Moscow Regional Research and Clinical Institute; Bld. 2, 61/2 Shchepkina St., Moscow 129110, Russia;
[3]RUDN University; 6 Miklukho-Maklaya St., Moscow 117198, Russia

The study objective *is to investigate the characteristics of clinical manifestation of pointed condylomas (PCs) in men practicing sex with men (MSM).*
Materials and methods. *Eight MSM were under observation: 2 stable pairs and 4 unrelated homosexuals. Among them, 5 were between the ages of 18 and 26, 3 – between 40 and 51. In every case, men complained of nodular rash in the area of external genitals or anus. A test was performed to determine the presence of human papilloma virus (HPV) of high (16, 18, 26, 31, 33, 35, 39, 45, 51, 52, 53, 56, 58, 59, 66, 68, 71, 82) and low (6, 11, 44) cancerogenic risk.*
Results. *In 4 patients, PCs were previously removed by destructive therapy multiple times. Remission lasted from 1 to 9 months. At the first examination, PCs on the penis were observed in all 8 patients, and in 3 PCs were also observed in the perineal area; 3 patients had PCs*

on the oral mucosa along with anogenital PCs. PCs appeared in the period between 3 weeks and 1.5 months prior to doctor visit. A trend towards rapid dispersion and expansion and fusion of PCs was noted by all patients. Associations of 2 HPV types were observed in 2 patients, of 3 types – in 3 patients, of 4 types – in 2 patients. HPV types of both high and low oncogenic risk were detected, but urethra, mouth and anus materials always contained DNA markers for type 6 and 11 HPV.

Conclusion. *MSM have the highest risk of HPV infection. All forms of homosexual sex are risk factors for HPV infection. Multicentricity and variety of proliferative skin and mucosal lesions are characteristic of the infection caused by HPV in MSM. Even in the absence of complaints, it is necessary to examine oral mucosa, tonsils and throat to rule out possible infection (including asymptomatic forms of HPV). PCs in MSM have a tendency towards rapid dissemination and growth. Type 6 and 11 HPV absolutely dominate in PCs. Meanwhile, different types of HPV in urethral, oral and anal materials can be explained both by contamination and uneven affinity of different HPV types towards epithelial cells of derma and mucosa.*

Key words: *papilloma virus, human papilloma virus, pointed condylomas, men practicing sex with men*

For citation: *Stoyanov V.B., Semenova T.B., Molochkov V.A. et al. Characteristics of clinical manifestation of pointed condylomas in men practicing sex with men. Andrologiya i genital'naya khirurgiya = Andrology and Genital Surgery 2019;20(4):17–23. (In Russ.).*

Введение

Вирус папилломы человека (ВПЧ) – это поливариантная совокупность свыше 190 родственных ДНК-содержащих вирусов, которые входят в группу возбудителей инфекций, передаваемых половым путем (ИППП). Папилломавирусная инфекция (ПВИ) – глобально распространенная эпителиотропная инфекция, вызывающая поражения кожи и слизистых оболочек, в том числе наружных и внутренних половых органов человека. Наиболее часто ПВИ проявляется аногенитальными бородавками (кератотическими, папулезными, плоскими), в том числе самой распространенной их разновидностью – остроконечными кондиломами (ОК) [1, 2].

Актуальность проблемы ОК обусловлена повсеместным нарастанием заболеваемости ПВИ [3, 4], ее частой ассоциацией с другими ИППП, а также с аногенитальными и цервикальными раками, плоскоклеточным раком гортани, предстательной железы, кожи [5]. ПВИ широко распространена как среди гетеросексуалов, ведущих активный полигамный образ жизни, так и среди гомосексуалов обоих полов. ВПЧ передается при тесном контакте инфицированного эпителия с неинфицированным, главным образом при коитусе или иных формах сексуальной активности, а также путем аутоинокуляции. Резервуаром ВПЧ у мужчин может быть уретра или семенная жидкость. ОК у мужчин, как правило, локализуются на коже гениталий, однако могут затрагивать слизистую оболочку уретры и мочевого пузыря, а маркеры ДНК ВПЧ обнаруживаются и в биоптатах предстательной железы. Выявляют также перианальные и анальные очаги поражений, несколько реже – орофарингеальные.

Клинически ОК представляют собой или единичные мягкие бессимптомные, или выраженные фиброэпителиальные разрастания, по внешнему виду напоминающие цветную капусту, часто с мацерированной поверхностью, которые поражают кожные покровы или слизистые оболочки (как правило, головку полового члена, наружное отверстие уретры, внутренний листок крайней плоти, малые половые губы, вход во влагалище, шейку матки, анус и анальный канал), реже – ороговевший эпителий (пах, промежность, перианальную область) [5]. ОК выявляются приблизительно у 1 % сексуально активных людей и в 90 % обусловлены наличием ВПЧ 6-го и 11-го типов [6], реже – других типов ВПЧ (16, 18, 33, 34, 42, 54, 55-го).

Давно известно, что ОК широко распространены среди мужчин, практикующих секс с мужчинами (МСМ). Однако особенности клинических проявлений и течения ПВИ у МСМ в научной литературе освещены недостаточно полно.

Цель исследования – изучить особенности клинических проявлений ОК у МСМ.

Материалы и методы

Наблюдали 8 МСМ (5 в возрасте от 18 до 26 лет, 3 – от 40 до 51 года). Среди них были 2 стабильные пары и 4 гомосексуала, не связанных между собой. Бисексуалов среди них не было. В каждом из 8 случаев мужчины обращались к врачу с жалобами на наличие узелковых высыпаний в области наружных половых органов или анальной области.

Все больные были обследованы на наличие вируса иммунодефицита человека, сифилиса, гепатитов В и С; у 3 мужчин в возрасте от 40 до 51 года также определяли уровень простатического специфического антигена в крови. ИППП идентифицировали методом полимеразной цепной реакции с использованием набора реагентов «Андрофлор Скрин». Маркеры ДНК ВПЧ выявляли методом полимеразной цепной реакции в реальном времени («Квант 21»), который позволяет определить 21 тип ВПЧ высокого (16, 18, 26, 31, 33, 35, 39, 45, 51, 52, 53, 56, 58, 59, 66, 68, 71, 82-й типы) и низкого (6, 11, 44-й типы) канцерогенного риска.

Материал для диагностики ИППП получали из дистального отдела мочеиспускательного канала. Для вирусологического исследования материал (помимо уретры) брали с поверхности очагов поражения,

со слизистой оболочки полости рта (неба, десны, внутренней поверхности щек) и анальной области.

Диагноз ставили на основании клинической картины и результатов молекулярно-биологических исследований.

Результаты

Клиническое обследование. Следует пояснить, что о половой ориентации и формах сексуальной активности каждого конкретного пациента стало известно не при первичном визите в клинику, а лишь в ходе последующих конфиденциальных консультаций. Но даже на условиях анонимности не все пациенты были готовы отвечать на ряд уточняющих вопросов (например, об общем числе половых партнеров, сексуальных предпочтениях, употреблении психоактивных веществ и др.).

Все мужчины были из разных социальных групп. Каждый из них отмечал начало половой жизни в возрасте до 16 лет. Все не отрицали употребления алкоголя, а 4 из них сообщили о периодическом курении марихуаны. В прошлом у 7 из них были диагностированы различные ИППП: у 1 больного – гонорея и уреаплазмоз, у 3 – хламидиоз (причем 1 из них был инфицирован хламидиозом дважды) и микоплазмоз, у 3 – смешанная уреамикоплазменная инфекция; 1 мужчина затруднился вспомнить все перенесенные ИППП.

У 2 мужчин на момент обследования имелся рецидивирующий генитальный герпес. Из 8 обследованных у 1 была выполнена циркумцизия.

Известно, что многие гомосексуальные пары выстраивают долгосрочные стабильные отношения, но в то же время считается, что моногамные пары встречаются реже, чем полигамные. В нашем исследовании продолжительность отношений в 2 парах мужчин составляла соответственно 9 и 14 мес.

В течение последнего года каждый из 4 пациентов, не состоявших в долгосрочных отношениях, имел от 3 до 7 половых партнеров. Отрицали посторонние половые связи в течение года 2 стабильные пары МСМ. Частота половой активности – от 1 до 3 раз в неделю у 3 обследованных, от 3 до 5 раз в месяц – у 5. Постоянно использовали презерватив 3 пациента, периодически – 1, вообще не использовали – 4. Более того, эти 4 мужчины знали о наличии у себя ПВИ, но не считали нужным прибегать к барьерной контрацепции.

Регулярно практиковал оральный секс каждый из 8 мужчин, анальный – 4. У 4 пациентов ОК ранее неоднократно удалялись различными методами деструктивной терапии. При этом период ремиссии варьировал от 1 до 9 мес.

Не обращаясь за врачебной помощью, 3 МСМ безуспешно пытались лечить ОК самостоятельно, исходя из информации, полученной из Интернета.

В нашем исследовании 4 МСМ, не состоящие в долгосрочных отношениях, о своих полоролевых пристрастиях предпочли не распространяться, в отличие от 2 стабильных пар, которые признали, что в их сексуальных отношениях не было разделения партнеров на рецептивного и инсертивного, а роли менялись в зависимости от возникающих предпочтений.

Наружные гениталии. При первичном осмотре ОК на половом члене были обнаружены у каждого из 8 пациентов, причем у 3 одновременно выявлены ОК перианальной области, у 3 наряду с аногенитальным поражением имелись ОК на слизистой оболочке полости рта. У 2 больных ОК располагались только на половом члене.

ОК полового члена выглядели неодинаково и имели различную локализацию. В 3 случаях папилломатозные разрастания по типу «цветной капусты» располагались в области ладьевидной ямки, в 2 случаях сосочкоподобные узелки выявлены на внутреннем листке крайней плоти, в 2 – одновременно на коже полового члена, в области ладьевидной ямки и на лобке; в 1 – изолированные веррукозные разрастания у основания полового члена.

Предъявляли жалобы на периодическую дизурию или диспареунию 2 из 3 пациентов с очагами в области ладьевидной ямки, а 3-й отмечал эпизоды гематоспермии.

Полость рта была поражена у 3 из 8 пациентов, причем в каждом случае поражение было бессимптомным. У 1 обследованного единичная ОК располагалась в области уздечки языка, у 1 были плоские папулы на внутренних поверхностях щек, у 1 выявлены мелкие узелковые высыпания у основания языка.

Перианальная и анальная область. Специфические поражения перианальной области имели место у 3 из 8 МСМ. У 1 пациента единичные папилломатозные очаги с типичной мелкозернистой поверхностью были обнаружены в области заднего прохода, у 2 больных ОК локализовались на анальном сфинктере и прилегающих участках промежности и выглядели как сливающиеся узелки с неровной бугристой поверхностью, местами с мацерацией. Эти 2 пациента были направлены к проктологу для дополнительного обследования и хирургического лечения.

ОК появились за 3–6 нед до обращения больных в клинику. Склонность к быстрому распространению высыпаний по кожному покрову и такому же быстрому увеличению очагов поражения и слиянию их была отмечена всеми обследованными.

Результаты лабораторных исследований. Известно, что ВПЧ часто ассоциированы с урогенитальными инфекциями, а параллельное инфицирование сразу несколькими патогенами – один из важных факторов

риска прогрессирования ПВИ. Результаты обследования на наличие ИППП были отрицательными у всех пациентов. Однако в ходе опроса стало известно, что 3 из 8 мужчин за 4–7 нед до обращения в клинику окончили курс антибактериальной терапии (1 – по поводу микоплазмоза и 2 – по поводу смешанного уреамикоплазмоза). Кроме того, у 2 был диагностирован рецидивирующий герпес гениталий (вне стадии репликации).

Уровень общего простатического специфического антигена у 3 больных был в пределах нормы (до 2 нг/мл).

Методом полимеразной цепной рекции в реальном времени у обследованных верифицировали 9 типов ВПЧ. Ассоциации 2 типов ВПЧ обнаружены у 2 пациентов, 3 типов – у 4 пациентов, 4 типов – у 2. При этом определены типы ВПЧ как высокого, так и низкого канцерогенного риска, но в материале из уретры, полости рта и ануса практически всегда присутствовали маркеры ДНК ВПЧ 6-го и 11-го типов. У 1 пациента выявлены только ВПЧ 6-го и 18-го типов, у 1 – 6-го и 11-го типов, а у 6 наиболее распространенные 6-й и 11-й типы сочетались с 18, 31, 33, 45, 52, 56-м типами (см. таблицу).

Типы вируса папилломы человека, выявленные у мужчин, практикующих секс с мужчинами

Types of human papilloma virus observed in men practicing sex with men

Пациент Patient	Уретра Urethra	Полость рта Oral cavity	Анус Anus
1	6, 11	6, 11	–
2	6, 18	–	–
3	6, 11, 33	6, 11, 18	6, 11, 56
4	6, 11, 18	6, 11, 31	–
5	6, 11, 31	–	6, 11, 52
6	6, 11, 18	–	6, 11, 31, 56
7	6, 11, 18, 45	–	–
8	6, 11, 31	–	–

В образцах, полученных с поверхности ОК слизистой оболочки уретры, выявлены сочетания 2 или 3 типов ВПЧ (16, 11, 18, 31, 33, 45-го). При исследовании соскобов из анального сфинктера у 3 пациентов с клиническими проявлениями заболевания в перианальной области обнаружены маркеры ВПЧ высокого онкогенного риска (31, 52 или 56-го типов). В материале, полученном со слизистой оболочки полости рта, у 3 мужчин с орофарингеальным поражением выявлены ВПЧ низкого (6-й, 11-й типы) и высокого канцерогенного риска (18-й или 31-й тип); у остальных 5 мужчин, также практикующих активную и пассивную фелляцию, маркеры ВПЧ отсутствовали. Меньшая вероятность поражения полости рта по сравнению, например, с анусом, вероятно, обусловлена высокой противовирусной активностью слюны, а также относительной редкостью травм слизистой оболочки полости рта.

Таким образом, на основании результатов клинико-лабораторного обследования 2 МСМ был поставлен диагноз ОК полового члена, 3 – ОК полового члена и полости рта, 3 – ОК полового члена, перианальной и анальной области.

Обсуждение

В современных условиях либерализации половых отношений, меняющихся взглядов общества на сексуальность и сексуальные нормы, дискуссий о приемлемости полового многообразия, свободного доступа к ранее табуированным материалам сексуального характера для некоторых молодых людей стало актуально определение собственной половой идентичности, показались привлекательными сексуальные эксперименты, в том числе в области однополых отношений.

Пересмотр половых ролей, изменение стереотипной гендерной модели поведения у определенной части юношества сегодня может неблагоприятно повлиять на половое и репродуктивное здоровье нации. Хотя ПВИ, как одна из лидирующих вирусных инфекций, одинаково распространена среди всех групп населения (особенно часто у мужчин и женщин сексуально активного возраста) [2, 7–14], но именно МСМ подвержены наибольшему риску заражения ВПЧ (как и другими вирусными ИППП – вирусом иммунодефицита человека, гепатитами В и С, аденовирусами, герпесвирусами) [10, 15, 16]. При этом истинные масштабы распространенности ПВИ остаются неизвестными, что связано как с трудностью диагностики субклинических и латентных форм ПВИ, так с приостановкой в Российской Федерации с 2015 г. обязательной регистрации вновь выявленных случаев ряда ИППП, в том числе аногенитальных бородавок.

Проведенные в разных странах эпидемиологические исследования показали, что частота ПВИ у женщин, профессионально занятых в сфере секс-индустрии, достигает 100 %. Об аналогичных эпидемиологических исследованиях в отношении гомосексуалов, оказывающих секс-услуги, нам неизвестно, однако весьма вероятно, что подобная статистика должна быть верна и для них.

Сегодня в специальной медицинской литературе отношение к проблеме гомосексуальности человека достаточно неоднозначно, и обсуждение этой темы нередко носит спекулятивный характер. Вместе с тем установлено, что гомосексуалам свойственен ряд психосексуальных особенностей [12–14, 17–19]. К ним относятся склонность к рисковому поведению,

гомопромискуитет, одновременная связь с большим числом партнеров, употребление психоактивных веществ, поиск все более молодых партнеров, склонность к спонтанному сексу, анонимный секс, неиспользование презервативов, распространенность мужской проституции.

У МСМ отсутствуют единые формы сексуальной активности. Полоролевое деление в гомосексуальных парах меняется, большинство партнеров предпочитают чередовать роли. Фелляция (активная/пассивная) и мануальная стимуляция – самые практикуемые формы сексуальной активности у этой категории мужчин. Однако для некоторых МСМ неотъемлемой формой сексуальной активности является анальная пенетрация. При анальном сексе вероятность травмирования слизистых оболочек и заражения ИППП значительно выше, чем, например, при вагинальном, что обусловлено гистоморфологическими особенностями тканевых оболочек влагалища и наличием естественной лубрикации во время коитуса.

Среди ИППП, распространенных среди МСМ, особое место после ВИЧ занимает ПВИ [7–11, 15, 16, 20, 21]. К факторам риска, способствующим заражению ВПЧ, относятся высокая контагиозность ВПЧ, осознанные половые контакты с партнерами, имеющими клинические проявления ПВИ, незнание о собственной инфицированности при субклинической форме ПВИ, отсутствие циркумцизии, микропорезы после бритья области гениталий и позднее обращение за медицинской помощью. Все перечисленное способствует многократному реинфицированию и рецидивам, а также распространению вируса среди половых партнеров.

Еще одна особенность ПВИ – пути передачи ВПЧ [15, 16]. Заражение ВПЧ может происходить абсолютно при всех видах однополого секса: генитально-оральном, генитально-анальном, лингвоанальном (rimming), мануально-анальном (fingering/fisting), а также во время непроникающего секса – односторонней или взаимной мануальной мастурбации или генитально-генитального трения (frottage sex). Использование нестерильных фаллоимитаторов – еще один фактор риска передачи ВПЧ. Локализация очагов поражения (анальная, оральная или пенильная/уретральная) может свидетельствовать о сексуальных пристрастиях мужчины.

Как показывают наблюдения, рецептивная фелляция относительно более безопасна, чем рецептивный анальный секс, что, вероятно, связано с высокой противовирусной активностью слюны. Вместе с тем объективно оценить значимость орального секса в заражении ПВИ достаточно трудно, поскольку эта форма сексуальной активности зачастую сопряжена с анальным сексом.

Риски заражения рецептивного и инсертивного партнеров при анальном сексе также разнятся [8, 9, 16, 21]. У мужчин, предпочитающих рецептивную роль, риск инфицирования выше, чем у инсертивных партнеров. Данная ситуация объясняется не только привычным травмированием анального сфинктера и слизистой оболочки прямой кишки, но и длительной задержкой инфицированного эякулята в криптах слизистых оболочек. Кроме того, частые спринцевания и использование лубрикантов на водной основе еще больше увеличивают риск нарушения целостности слизистых мембран ректальных тканей.

Следует особо подчеркнуть, что применение барьерной контрацепции при ПВИ (в отличие от других ИППП) не дает гарантии полной защиты от инфицирования, так как ОК могут быть локализованы на коже и слизистых оболочках половых органов, не защищенных презервативом или латексной салфеткой при анилингусе [11, 20]. В последние годы среди части молодых гомосексуалов также получил распространение бэрбекинг (bareback sex) – осознанный отказ от использования презерватива при анальном сексе, что делает риск заражения непрогнозируемым и неблагоприятно влияет на эпидемиологическую обстановку [14, 15]. Кроме того, известно, что упорная персистенция ПВИ усугубляет нарушения функционирования иммунной системы, вызывает ее супрессорную перестройку, в частности подавляет интерфероновое звено иммунитета и закономерно приводит к вторичному иммунодефициту [8–10]. У МСМ хроническое иммуносупрессивное воздействие спермы разных партнеров во время анального секса может приводить к аллогенной иммунизации, местной приобретенной иммунной дисрегуляции и к продукции антиспермальных антител [15, 16].

Важно еще раз отметить опасность ряда агрессивных типов ВПЧ, способных индуцировать неопластическую трансформацию в пораженных им тканях-мишенях. Так, вирусозависимые (в том числе ассоциированные с ПВИ) злокачественные опухоли полового члена, предстательной железы и дыхательных путей составляют 10–30 % от общего числа случаев злокачественных образований. Установлено, что при обнаружении у мужчин ДНК ВПЧ 16-го и 18-го типов риск рака предстательной железы увеличивается соответственно в 2,6 и 2,4 раза [7, 8]. Также установлено, что у МСМ в 5–6 раз чаще, чем у гетеросексуалов, диагностируются орофарингеальный папилломатоз и перианальные поражения, вызванные ВПЧ высокого канцерогенного риска [7, 8, 20, 21]. Более того, в тканях ануса у гомосексуалов ВПЧ обнаруживают даже чаще, чем в шейке матки у женщин [16].

Заключение

Проблема ПВИ лежит в сфере профессиональных интересов специалистов различных областей

медицины – дерматовенерологии, урологии, андрологии, ларингологии, проктологии и онкологии.

Вирусоспермия, ассоциированная с ВПЧ, – основной, но не обязательный путь передачи инфекции у МСМ. Помимо проникающего секса заражение может происходить при контакте кожи инфицированного партнера с кожей здорового партнера или при контакте инфицированной спермы с участками дермы при эякуляции вне анатомических полостей.

Модель сексуального поведения, высокая контагиозность ВПЧ, половая активность, наличие многочисленных половых партнеров, снижение барьерно-защитных свойств травмированной кожи и слизистых оболочек способствуют как многократному реинфицированию и рецидивам ПВИ, так и распространению ВПЧ среди МСМ.

Все формы гомосексуального секса являются потенциальными факторвми риска инфицирования ВПЧ.

Многоочаговость и многообразие пролиферативных повреждений кожи и слизистых оболочек – особенность протекания ПВИ у МСМ.

Барьерная контрацепция не гарантирует полной защиты от инфицирования ВПЧ.

У МСМ даже при отсутствии жалоб для исключения поражения (бессимптомных форм ПВИ) необходимо тщательно изучать состояние слизистой оболочки полости рта, миндалин и глотки.

ОК у МСМ склонны к быстрой диссеминации и росту очагов поражения. При ОК абсолютно доминируют ВПЧ 6-го и 11-го типов. Вместе с тем выявленное несовпадение ряда типов ВПЧ в материале, полученном из уретры, слизистой оболочки полости рта и ануса, может быть связано как с контаминацией, так и с неодинаковой тропностью различных типов ВПЧ к эпителиоцитам дермы и слизистых оболочек.

Частая смена партнеров – дополнительный отягощающий фактор заражения не только новыми типами ВПЧ, но и другими ИППП, что, в свою очередь, может стимулировать реактивацию длительно персистирующей ПВИ и стать причиной рецидивов ОК.

ЛИТЕРАТУРА / REFERENCES

1. Редди Б.Ю., Ламберт В.К. Остроконечные кондиломы. В кн.: Мрочковски Т.Ф., Милликан Л.Э., Париш Л.Ч. Генитальные и перианальные заболевания. Пер. с англ. под ред. В.А. Молочкова. М.: Гэотар-Медиа, 2019. С. 91–100. [Reddy B.Y., Lambert V.K. Genital warts. In: Mroczkowski T.F., Millikan L.E., Parish L.C. Genital and perianal diseases. Transl. from English. Ed. by V.A. Molochkov. Moscow: Geotar-Media, 2019. Pp. 91–100. (In Russ.)].
2. Молочков В.А., Семенова Т.Б., Киселев В.И., Молочков А.В. Генитальные вирусные инфекции. М.: Бином, 2009. 208 с. [Molochkov V.A., Semenova T.B., Kiselev V.I., Molochkov A.V. Genital viral infections. Moscow: Binom, 2009. 208 p. (In Russ.)].
3. Mayeaux E.J. Jr, Dauton C. Modern management of external genital warts. J Low Genit Tract Dis 2008;12(3):185–92. DOI: 10.1097/LGT.0b013e31815dd4b4.
4. Давыдов М., Демидов Л., Поляков Б. Современное состояние и проблемы онкологии. Врач 2006;(13):3–7. [Davydov M., Demidov L., Polyakov B. The current state and problems of oncology. Vrach = The Doctor 2006;(13):3–7. (In Russ.)].
5. Молочкова Ю.В. Генитальная папилломавирусная инфекция. М.: Бином, 2017. 234 с. [Molochkova Yu.V. Genital papillomavirus infection. Moscow: Binom, 2017. 234 p. (In Russ.)].
6. Forcier M., Musacchio N. An overview of human papillomavirus infection for the dermatologist: disease, diagnosis, management, and prevention. Dermatol Ther 2010;23(5):458–76. DOI: 10.1111/j.1529-8019.2010.01350.x.
7. Баткаев Э.А., Баткаева Н.В. Папилломавирусная инфекция человека. М.: Изд-во РГМУ, 2013. 24 с. [Batkaev E.A., Batkaeva N.V. Human papillomavirus infection. Moscow: RSMU Publishing house, 2013. 24 p. (In Russ.)].
8. Молочков А.В. Иммунотерапия генитальной папилломавирусной инфекции. Лечащий врач 2009;(5):35–9. [Molochkov A.V. Immunotherapy of genital human papillomavirus infection. Lechashchy vrach = The Attending Physician 2009;(5):35–9. (In Russ.)].
9. Молочков А.В., Киселев В.И., Рудых И.В. и др. Папилломавирусная инфекция: клиника, диагностика, лечение. М.: Изд-во РГМУ, 2004. 43 с. [Molochkov A.V., Kiselev V.I., Rudykh I.V. et al. Papillomavirus infection: clinic, diagnosis, treatment. Moscow: RSMU Publishing house, 2004. 43 p. (In Russ.)].
10. Скидан Н.И., Орехов Д.В., Горбунов А.П. и др. Дифференцированный подход к выбору тактики лечения пациентов с вирусно-бактериальными уретритами, ассоциированными с ВПЧ-инфекцией. Международный журнал прикладных и фундаментальных исследований 2014;(10):149–53. [Skidan N.I., Orekhov D.V., Gorbunov A.P. et al. Differential approach in management of patients with viral-bacterial urethritis associated with HPV infection. Mezhdunarodny zhurnal prikladnykh i fundamentalnykh issledovaniy = International Journal of Applied and Fundamental Research 2014;(10):149–53. (In Russ.)].
11. Breeze P.L., Judson F.N., Penley K.A., Douglas J.M. Jr. Anal human papillomavirus infection among homosexual and bisexual men: prevalence of type-specific infection and association with human immunodeficiency virus. Sex Transm Dis 1995;22(1):7–14. DOI: 10.1097/00007435-199501000-00002.
12. Dunne E.F., Nielsen C.M., Stone K.M. et al. Prevalence of HPV infection among men: a systematic review of the literature. J Infect Dis 2006;194(8):1044–57. DOI: 10.1086/507432.
13. Rosenblat A., Gustavo H. Human papillomavirus. A practical guide for urologists. Berlin: Heidelberg Springer Verlag, 2009.
14. Willey D.J., Douglas J., Beutner K. et al. External genital warts diagnosis: treatment and prevention. Clin Infect Dis 2002;35(Suppl 2):210–24. DOI: 10.1086/342109.
15. Laprise C., Trottier H., Monnier P. et al. Prevalence of human papillomaviruses in semen: a systematic review and meta-analysis. Hum Reprod

2014;29(4):640–51.
DOI: 10.1093/humrep/det453.
16. Mullhall B.P., Fieldhouse S., Clark S. et al. Anti-sperm antibodies in homosexual men: prevalence and correlation with sexual behaviour. Genitourin Med 1990;66(1):5–7. DOI: 10.1136/sti.66.1.5.
17. Bell A., Weinberg M. Homosexualities: a study of diversity among men and women. NY: Simon and Shuster, 1978. 505 p.
18. Neiman R. Sexuelle minder sexuelle orientierungim volker und europarecht. Berlin: Berliner Wissenschaftsverlag, 2013. 321 s. (In German).
19. Poynten V., Grulich F. Gay men and anal cancer. Natl AIDS Bull 2013;11(2):33–5.
20. Стоянов В.Б., Фоминых С.Ю., Семенова Т.Б. Генитальная папилломавирусная инфекция у мужчин: особенности клиники, диагностики и перспективы лечения. В сб.: IV Всероссийская научно-практическая конференция с международным участием «Рациональная фармакотерапия в урологии – 2010». Тезисы. М., 2010. С. 126–128. [Stoyanov V.B., Fominykh S.Yu., Semenova T.B. Genital papillomavirus infection in men: features of clinic, diagnostics and prospects of treatment. In: IV Russian scientific and practical conference with international participation "Rational Pharmacotherapy in Urology – 2010". Theses. Moscow, 2010. Pp. 126–128. (In Russ.)].
21. Palevsky J.M., Gulliano A.R., Goldstone S. et al. HPV vaccine against anal HPV infection and anal intraepithelial neoplasia. N Engl J Med 2011;365(17):1576–85. DOI: 10.1056/NEJMoa1010971.

Вклад авторов
В.Б. Стоянов: разработка дизайна исследования, получение данных для анализа, анализ полученных данных, написание текста статьи;
Т.Б. Семенова, В.А. Молочков: анализ полученных данных, написание текста статьи;
О.Б. Жуков: получение данных для анализа, анализ полученных данных;
С.Ю. Фоминых: обзор публикаций по теме статьи, анализ полученных данных.
Authors' contributions
V.B. Stoyanov: development of research design, obtaining data for analysis, analysis of the obtained data, article writing;
T.B. Semenova, V.A. Molochkov: analysis of the obtained data, article writing;
O.B. Zhukov: obtaining data for analysis, analysis of the obtained data;
S.Yu. Fominykh: reviewing of publications on the article's theme, analysis of the obtained data.

ORCID авторов/ORCID of authors
В.Б. Стоянов/V.B. Stoyanov: https://orcid.org/0000-0003-4635-9281
О.Б. Жуков/O.B. Zhukov: https://orcid.org/0000-0003-3872-5392

Конфликт интересов. Авторы заявляют об отсутствии конфликта интересов.
Conflict of interest. The authors declare no conflict of interest.

Финансирование. Исследование проведено без спонсорской поддержки.
Financing. The study was performed without external funding.

Информированное согласие. Все пациенты подписали информированное согласие на участие в исследовании.
Informed consent. All patients gave written informed consent to participate in the study.

Статья поступила: 03.09.2019. **Принята к публикации:** 01.10.2019.
Article received: 03.09.2019. **Accepted for publication:** 01.10.2019.

Фенотип сперматозоидов при варикоцеле

О.Б. Жуков[1, 2], Е.Е. Брагина[3, 4], А.В. Левина[5]

[1]ФГАОУ ВО «Российский университет дружбы народов»; Россия, 117198 Москва, ул. Миклухо-Маклая, 6;
[2]Ассоциация сосудистых урологов и репродуктологов; Россия, 105187 Москва, ул. Мироновская, 18;
[3]Научно-исследовательский институт физико-химической биологии им. А.Н. Белозерского ФГБОУ ВО «Московский государственный университет им. М.В. Ломоносова»; Россия, 119992 Москва, Ленинские горы, 1, стр. 40;
[4]ФГБУН «Медико-генетический научный центр им. Н.П. Бочкова»; Россия, 115522 Москва, ул. Москворечье, 1;
[5]ФГБУН «Институт токсикологии Федерального медико-биологического агентства»; Россия, 192019 Санкт-Петербург, ул. Бехтерева, 1

***Контакты:** Олег Борисович Жуков ob.zhukov@yandex.ru*

***Цель исследования** – оценить морфологию сперматозоидов у пациентов с варикоцеле после его хирургического лечения и после терапии «Простатиленом® АЦ» по данным электронно-микроскопического исследования.*

***Материалы и методы.** В основную группу были включены 20 мужчин в возрасте 26–45 лет (средний возраст 31,6 ± 6,1 года) с различными стадиями варикоцеле и нарушением фертильности; из них 10 больных с субклинической формой варикоцеле проходили консервативное лечение «Простатиленом® АЦ» (1-я группа) и были обследованы до и после него, 10 мужчин с бесплодием, обусловленным в том числе варикозным расширением вен семенного канатика, обследованы в сроки от 6 мес до 3 лет после хирургического лечения (2-я группа). Проведены стандартные клинико-лабораторные тесты, спермиологическое исследование, электронное микроскопическое исследование эякулята. В контрольную группу вошли 65 фертильных мужчин, образцы спермы которых были получены из банка репродуктивных клеток и тканей и использованы при сравнении результатов микроскопического исследования.*

***Результаты.** У пациентов, прошедших консервативную терапию, содержание сперматозоидов с незрелым хроматином было меньше, чем у мужчин контрольной группы (p = 0,045). Различались значения этого показателя и у пациентов 1-й и 2-й групп (после консервативной терапии и после варикоцелэктомии) (p = 0,037). По сравнению с контролем было выше содержание сперматозоидов с избыточной остаточной цитоплазмой на головке и на шейке у пациентов, перенесших варикоцелэктомию (p = 0,011). После консервативной терапии содержание сперматозоидов с избыточной остаточной цитоплазмой было практически равным таковому в контроле и было меньше, чем у пациентов после варикоцелэктомии (p = 0,028).*

***Заключение.** У пациентов с субклинической формой варикоцеле после консервативной терапии «Простатиленом® АЦ» происходит статистически значимое улучшение ультраструктуры сперматозоидов по сравнению с таковой у пациентов, оперированных по поводу данной патологии.*

***Ключевые слова:** варикоцеле, ультраструктура сперматозоидов, электронно-микроскопическое исследование сперматозоидов, варикоцелэктомия, «Простатилен® АЦ»*

***Для цитирования:** Жуков О.Б., Брагина Е.Е., Левина А.В. Фенотип сперматозоидов при варикоцеле. Андрология и генитальная хирургия 2019;20(4):24–33.*

DOI: 10.17650/2070-9781-2019-20-4-24-33

Sperm phenotypes in varicocele

O.B. Zhukov[1, 2], E.E. Bragina[3, 4], A.V. Levina[5]

[1]RUDN University; 6 Miklukho-Maklaya St., Moscow 117198, Russia;
[2]Association of Vascular Urologists and Reproductologists; 18 Mironovskaya St., Moscow 105187, Russia;
[3]A.N. Belozersky Institute of Physico-Chemical Biology, Lomonosov Moscow State University; Bld. 40, 1 Leninskie Gory, Moscow 119992, Russia;
[4]N.P. Bochkov Research Centre for Medical Genetics; 1 Moskvorechye St., Moscow 115522, Russia;
[5]Institute of Toxicology, Federal Medical and Biological Agency of Russia; 1 Bekhtereva St., Saint Petersburg 192019, Russia

***The study objective** is to microscopically evaluate the morphology of sperm in patients with varicocele after surgical treatment and therapy with Prostatilen® AC.*

***Materials and methods.** The treatment group included 20 males between 26 and 45 years of age (mean age 31.6 ± 6.1 years) with various stages of varicocele and fertility problems; among them, 10 patients with subclinical stages of varicocele received conservative treatment with Prostatilen® AC (group 1) and were examined before and after the treatment; 10 males with infertility caused in part by varicocele of the spermatic cord veins were examined 6 months to 3 years after surgical treatment (group 2). Standard clinical and lab tests, sperm analysis,*

electron microscopy of the ejaculate were performed. The control group included 65 fertile males whose sperm samples were obtained from a bank of reproductive cells and tissues and used for comparison in microscopic examination.

Results. *In patients who received conservative treatment the number of sperm with immature chromatin decreased (p = 0.045) compared to the control group. This characteristic differed in patients after varicocelectomy and patients after conservative treatment (p = 0.037). Compared to control, the number of sperm with excess residual cytoplasm in the head and neck was higher in patients after varicocelectomy (p = 0.011). After conservative treatment, the number of sperm with excess residual cytoplasm was close to the control number and lower than in patients after varicocelectomy (p = 0.028).*

Conclusion. *In patients with subclinical varicocele, conservative treatment with Prostatilen® AC leads to significant improvement in sperm ultrastructure compared to patients who underwent surgery to treat this pathology.*

Key words: *varicocele, sperm ultrastructure, electron microscopy, varicocelectomy, Prostatilen® AC*

For citation: *Zhukov O.B., Bragina E.E., Levina A.V. Sperm phenotypes in varicocele. Andrologiya i genital'naya khirurgiya = Andrology and Genital Surgery 2019;20(4):24–33. (In Russ.).*

Введение

Лекарственному лечению больных с варикоцеле в пред- и послеоперационном периоде посвящено множество дискуссионных статей [1–6]. Основным патофизиологическим фактором, нарушающим фертильность сперматозоидов у этих больных, считается гипертермия; возможно, влияние оказывают также венозная ишемия и оксидативный стресс, запускающие каскад компенсаторно-приспособительных реакций на клеточном и органно-системном уровне в некоторых случаях [7–9]. Возникающая венозная гиперволемия или ишемия при варикоцеле активирует продукцию интерлейкинов 1 и 6 и лептина [10, 11]. Эти вещества, в свою очередь, способствуют образованию активных форм кислорода, которые вызывают изменение морфологии сперматозоидов и нарушение их структурно-функциональных параметров. Разорвать связь этих взаимоотягощающих факторов возможно не только хирургическим путем, устраняя рефлюкс, органную гипертермию, улучшая микроциркуляцию, но и путем комплексного воздействия на оксидативный стресс, останавливая каскад патофизиологических реакций при варикоцеле.

Известно, что варикоцеле диагностируется у каждого 6-го мужчины в общей популяции. Варикозное расширение вен семенного канатика в 35 % случаев приводит к первичному бесплодию, а причиной вторичного бесплодия может стать у 80 % больных [12].

Лабораторная диагностика мужского бесплодия у пациентов с варикоцеле основана на стандартном исследовании спермы (с определением концентрации сперматозоидов, их подвижности, жизнеспособности и морфологии) в соответствии с рекомендациями Всемирной организации здравоохранения [13]. Ухудшение параметров спермограммы при варикоцеле, в том числе связанное с изменением морфологии сперматозоидов, продемонстрировано в целом ряде работ [14–16]. При оценке функциональных свойств сперматозоидов при варикоцеле определяют количество активных форм кислорода, уровень антиоксидантной активности семенной жидкости [14], а также количество сперматозоидов с фрагментацией ДНК (с помощью методов TUNEL (terminal deoxynucleotidyl transferase mediated dUTP nick end labeling), SCSA (sperm chromatin structure assay), comet assay (single cell gel electrophoresis)) [16, 17] и анализируют структуру хроматина сперматозоидов [17]. Проводятся исследования молекулярных изменений эякулята на субклеточном уровне, связанных с плохой оплодотворяющей способностью сперматозоидов [18].

Отрицательное воздействие варикоцеле на морфологию сперматозоидов отмечено во многих работах [4, 15–17], однако они касались в основном содержания морфологически нормальных сперматозоидов и не продемонстрировали какого-то специфического для варикоцеле нарушения морфологии половых клеток. Только в единичных исследованиях авторы выявили изменения морфологии сперматозоидов. A. Zini и соавт. считают характерной особенностью морфологии сперматозоидов при варикоцеле повышенное содержание клеток с избыточной остаточной цитоплазмой (по старой терминологии – цитоплазматических капель) на головке и шейке [19, 20]. Однако морфологическое строение сперматозоидов по данным ультраструктурного исследования до и после оперативного лечения или на фоне антиоксидантной терапии до сих пор не изучено.

Следует понимать, что, хотя варикоцеле чаще встречается у мужчин с отклонениями в спермограмме, прямая связь между снижением мужской фертильности и наличием варикоцеле не доказана. Мужчинам с бесплодием и нормальными показателями эякулята или мужчинам с субклинической формой варикоцеле лечение по поводу варикоцеле не показано. Клинически значимым является пальпируемое варикозное расширение вен лозовидного сплетения, т.е. варикоцеле I–III стадии. Субклинической формой варикоцеле, по рекомендациям Европейской ассоциации урологов (European Association of Urology) 2018 г., следует считать отсутствие видимых и пальпаторных изменений вен семенного канатика в покое и при пробе Вальсальвы,

если при ультразвуковой доплерографии выявлен обратный кровоток по этим венам. Оперативное лечение по поводу клинически значимого варикоцеле может привести к улучшению показателей эякулята [19] и снизить степень повреждения ДНК сперматозоидов [21, 22], а также улучшить результаты лечения бесплодия с применением вспомогательных репродуктивных технологий. В то же время варикоцелэктомия при субклиническом варикоцеле не приводит к улучшению параметров эякулята [23].

Метод количественного электронно-микроскопического исследования сперматозоидов (ЭМИС) позволяет исследовать морфологические субстраты, определяющие подвижность сперматозоидов, их пенетрационную способность, компетентность в раннем эмбриогенезе, а также клеточную основу функциональной некомпетентности сперматозоидов [24–29].

В частности, эти исследования дают представление о том, что морфология сперматозоидов – показатель их компетентности как собственно в процессе оплодотворения (проникновения сперматозоида в яйцеклетку), так и в процессе эмбриогенеза.

Цель исследования – оценить морфологию сперматозоидов у пациентов с варикоцеле после его хирургического лечения и после терапии «Простатиленом® АЦ» по данным электронно-микроскопического исследования.

Материалы и методы

В основную группу были включены 20 мужчин в возрасте 26–45 лет (средний возраст 31,6 ± 6,1 года) с различными стадиями варикоцеле и нарушением фертильности; из них 10 больных с субклинической формой варикоцеле (средний возраст 29,2 ± 5,3 года) проходили консервативное лечение «Простатиленом® АЦ» (1-я группа) и были обследованы до и после него; 10 мужчин с сохраняющимся бесплодием, обусловленным в том числе варикозным расширением вен семенного канатика (средний возраст 32,6 ± 3,3 года), обследованы в сроки от 6 мес до 3 лет после хирургического лечения (2-я группа) (табл. 1). Длительность бесплодия колебалась от 1,0 до 5,5 года и в среднем достигала 1,6 ± 0,6 года. Пациентов с концентрацией сперматозоидов <5 млн/мл не включали в исследование. Проведены стандартные клинико-лабораторные тесты, спермиологическое исследование в соответствии с критериями Всемирной организации здравоохранения [13], ЭМИС.

В контрольную группу вошли 65 фертильных мужчин, образцы спермы которых были получены из банка репродуктивных клеток и тканей «Репробанк», удовлетворяли требованиям к донорской сперме и были использованы при сравнении результатов ЭМИС.

Пациенты 1-й группы получали «Простатилен® АЦ» (АО «МБНПК “Цитомед”», Россия) в течение 20 дней. Данные ректальные суппозитории разработаны на основе ранее зарегистрированного препарата «Простатилен» (суппозитории ректальные, 30 мг) путем добавления в композицию L-аргинина (100 мг) и цинка (23 мг). Обследование проводили дважды: до и на 5–6-е сутки после лечения.

Таблица 1. *Распределение пациентов с варикоцеле по возрастным группам, абс.*

Table 1. *Age distribution of patients with varicocele, abs.*

Группа Group	26–35 лет 26–35 years	35–40 лет 35–40 years	40–45 лет 40–45 years
1-я группа Group 1	4	3	3
2-я группа Group 2	4	3	3

Пациенты 2-й группы обследованы однократно в ходе выяснения причин сохраняющегося в послеоперационном периоде бесплодия.

Для проведения ЭМИС образцы эякулята после разжижения фиксировали 2,5 % раствором глутарового альдегида на 0,1 М какодилатном буфере (pH 7,2), постфиксировали 1 % осмиевой кислотой и заливали в эпон. Ультратонкие срезы готовили на ультрамикротоме UltraCut III (Reichert, Германия) алмазным ножом (Diatome, Швейцария) и изучали с помощью электронного микроскопа JEM 1400 (JEOL, Япония).

Для выявления различий между группами использовался непараметрический U-тест (критерий Манна–Уитни–Уилкоксона).

Результаты

Строение головок сперматозоидов оценивали после просмотра не менее 100 клеток (рис. 1). При просмотре и подсчете сперматозоидов предпочтение отдавали продольным срезам, в которые попадали средняя часть головки с базальной частью и структурами шейки.

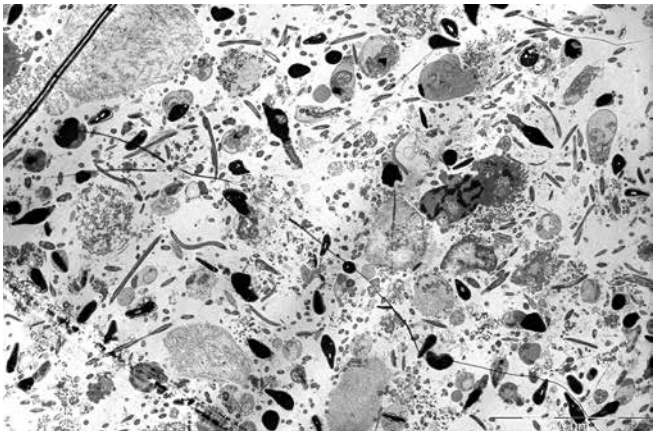

Рис. 1. *Ультратонкий срез взвеси сперматозоидов, используемый для подсчета при электронно-микроскопическом исследовании*

Fig. 1. *Ultrathin section of sperm suspension used for counting in electron microscopy*

Конденсированный хроматин типичных сперматозоидов выглядел как гомогенная структура средней электронной плотности (рис. 2). При нарушениях конденсации хроматина в ядрах был виден гранулярный, так называемый незрелый хроматин, в котором просматривалась хромонемная структура – фибриллы толщиной 40 нм (рис. 3). За нормативный показатель содержания сперматозоидов с незрелым хроматином мы принимали 30 % [28, 30]. Мы также определяли наличие избыточной цитоплазмы на головке и на шейке. У нормальных сперматозоидов присутствует небольшой цитоплазматический остаток на шейке и в среднем

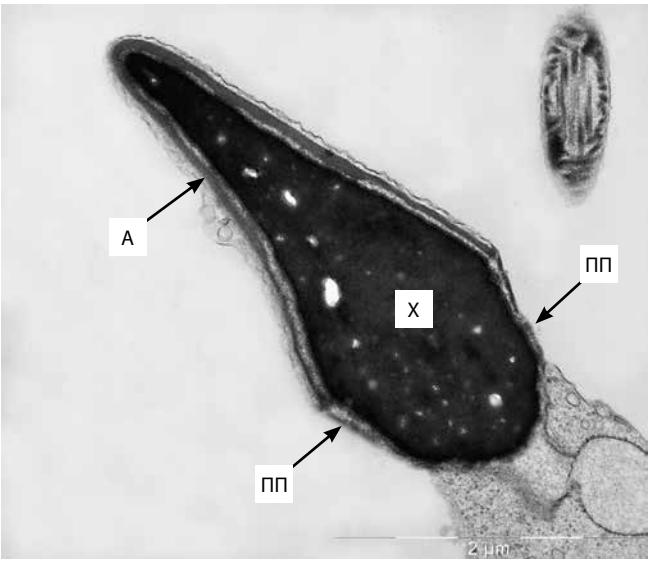

Рис. 2. *Нормальный сперматозоид с конденсированным хроматином (Х). А – акросома; ПП – постакросомная пластина*

Fig. 2. *Normal spermatozoon with condensed chromatin (X). A – acrosome; ПП – post-acrosomal sheath*

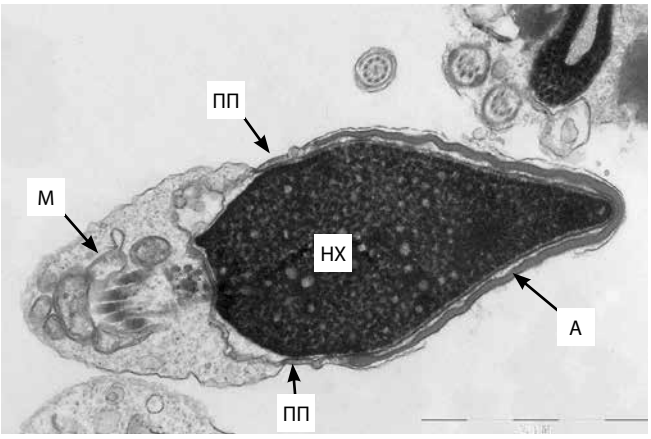

Рис. 3. *Сперматозоид с головкой нормальной формы и незрелым (недостаточно конденсированным) хроматином (НХ). А – акросома; ПП – постакросомная пластина; М – митохондрии*

Fig. 3. *Spermatozoon with a normal head and immature (insufficiently condensed) chromatin (HX). A – acrosome; ПП – post-acrosomal sheath; M – mitochondria*

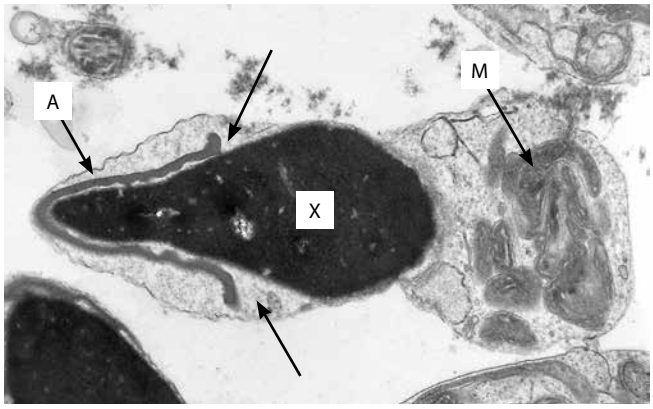

Рис. 4. *Сперматозоид с цитоплазматической каплей на головке. Х – хроматин; А – акросома; М – митохондрии. Стрелки указывают на отсутствие постакросомной пластины*

Fig. 4. *Spermatozoon with cytoplasmic drop (ЦК) in the head. X – chromatin; A – acrosome; M – mitochondria. Arrows show the absence of the post-acrosomal sheath*

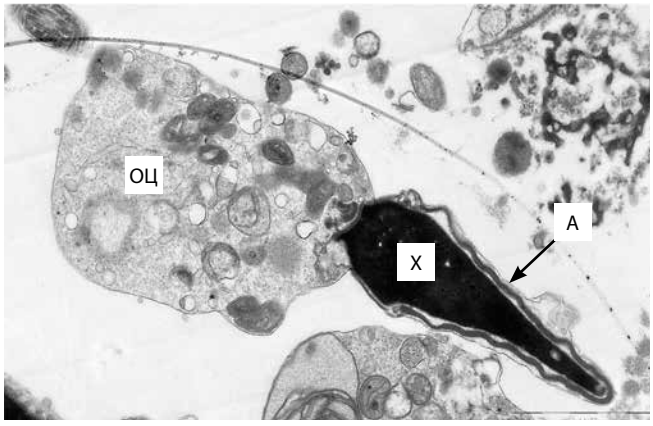

Рис. 5. *Сперматозоид с избыточной остаточной цитоплазмой (ОЦ) на шейке. А – акросома; Х – хроматин*

Fig. 5. *Spermatozoon with excess residual cytoplasm (ОЦ) in the neck. A – acrosome; X – chromatin*

отделе жгутика; аномалией считается увеличенная цитоплазматическая капля, площадь которой превышает 1/3 площади ядра [13].

Наличие избыточной цитоплазмы на головке является атипией, часто сочетающейся с отсутствием перинуклеарной теки, в норме расположенной между ядром и акросомой сперматозоидов. У таких сперматозоидов (рис. 4) отсутствует постакросомный сегмент перинуклеарной теки, присутствующий в нормальных сперматозоидах (см. рис. 2, 3). Нормативное содержание сперматозоидов с гипоплазией акросомы, определенное у фертильных мужчин, составляет 60 %, сперматозоидов с деградацией акросомы – 20 %, аномалией митохондрий – 10 %, атипией аксонемы жгутика – 30 % [28, 30].

В 1-й группе до лечения повышенное (>15 %) содержание избыточной остаточной цитоплазмы выявлено у 5 (50 %) из 10 пациентов, незрелого хроматина –у 3 (30 %), гипоплазии акросомы – у 2 (20 %), аномалий

Таблица 2. *Результаты обследования пациентов с субклиническим варикоцеле до лечения «Простатиленом® АЦ»*

Table 2. *Results of examination of patients with subclinical varicocele before treatment with Prostatilen® AC*

Пациент (№) Patient (No.)	Показатели спермограммы Sperm analysis		Доля сперматозоидов с нарушениями морфологии по данным электронно-микроскопического исследования, % Fraction of sperm with abnormal morphology per electron microscopy, %					
	Количество сперматозоидов, млн Sperm count, millions	Доля прогрессивно-подвижных форм (категорий А и В), % Fraction of progressive motile sperm (grades A and B), %	с незрелым хроматином with immature chromatin	с избыточной цитоплазмой на головке или шейке with excess residual cytoplasm	с гипоплазией акросомы with acrosome hypoplasia	с деградацией акросомы with acrosome degradation	с аномалией митохондрий with mitochondrial abnormalities	с аномалией жгутика with tail abnormalities
1	264	44	5	5	42	7	6	8
2	72	30	47	62	73	7	20	19
3	78	40	4	13	62	10	30	7
4	108	65	29	21	43	13	38	13
5	15	40	5	13	42	8	24	5
6	73	38	20	20	55	11	21	8
7	0,6	0	33	42	51	22	17	37
8	262	18	15	17	53	22	6	8
9	370	24	49	12	36	35	20	9
10	92	40	8	9	56	20	9	17

митохондрий – у 7 (70 %), атипия аксонемы жгутика – у 1 (10 %) (табл. 2).

В контрольной группе (данные не приведены в таблицах) аномальное содержание сперматозоидов с избыточной остаточной цитоплазмой на шейке (рис. 5) и головке (>15 %) выявлено в 15 (23 %) из 65 образцов, повышенное содержание сперматозоидов с незрелым хроматином – в 16 (25 %) из 65.

Во 2-й группе повышенное содержание сперматозоидов с незрелым хроматином выявлено после оперативного лечения в эякуляте 6 (60 %) из 10 пациентов, сперматозоидов с избыточной остаточной цитоплазмой на головке и на шейке – в 7 (70 %) случаях, аномалий митохондрий – в 6 (60 %), атипия аксонемы жгутика – в 1 (табл. 3).

В 1-й группе пациентов после консервативной терапии повышенное содержание сперматозоидов с незрелым хроматином выявлено в эякуляте 3 (30 %) из 10 пациентов, сперматозоидов с избыточной остаточной цитоплазмой на головке и на шейке – в 4 (40 %) случаях, аномалий митохондрий – в 6 (60 %), атипия аксонемы жгутика – в 1 (табл. 4).

Содержание сперматозоидов с незрелым хроматином статистически значимо уменьшено после консервативной терапии по сравнению с таковым в контрольной группе (p = 0,045) (табл. 5). Статистически значимое различие в содержании сперматозоидов с нарушенной конденсацией хроматина наблюдается также между группой пациентов, перенесших варикоцелэктомию, и группой пациентов, прошедших консервативную терапию (p = 0,037).

Статистически значимое по сравнению с контролем повышение содержания сперматозоидов с избыточной остаточной цитоплазмой на головке и на шейке было выявлено у пациентов 2-й группы (p = 0,011). Среднее содержание таких сперматозоидов у пациентов 1-й группы до лечения также было повышено по сравнению с контролем, однако различие не было статистически значимым (p = 0,282). После консервативной терапии содержание сперматозоидов с избыточной остаточной цитоплазмой было практически равно таковому в контроле и статистически значимо меньше, чем во 2-й группе (p = 0,028) (см. табл. 5).

По остальным параметрам структуры акросомы и жгутика сперматозоидов статистически значимых различий не обнаружено.

Обсуждение

В настоящей работе мы показали, что у пациентов с субклинической формой варикоцеле после консервативной терапии происходит статистически значимое уменьшение содержания сперматозоидов с неконденсированным (незрелым) хроматином по сравнению с пациентами, оперированными по поводу данной

Таблица 3. *Результаты обследования пациентов с варикоцеле после хирургического лечения*

Table 3. *Results of examination of patients with varicocele after surgical treatment*

Пациент (№) Patient (No.)	Показатели спермограммы Sperm analysis		Доля сперматозоидов с нарушениями морфологии по данным электронно-микроскопического исследования, % Fraction of sperm with abnormal morphology per electron microscopy, %					
	Количество сперматозоидов, млн Sperm count, millions	Доля прогрессивно-подвижных форм (категорий А и В), % Fraction of progressive motile sperm (grades A and B), %	с незрелым хроматином with immature chromatin	с избыточной цитоплазмой на головке или шейке with excess residual cytoplasm	с гипоплазией акросомы with acrosome hypoplasia	с деградацией акросомы with acrosome degradation	с аномалией митохондрий with mitochondrial abnormalities	с аномалией жгутика with tail abnormalities
1	103	45	52	33	49	13	15	19
2	124	58	43	19	43	4	0	14
3	168	43	24	24	70	10	13	11
4	16	18	15	15	47	37	12	36
5	127	66	16	16	41	22	16	20
6	93	20	15	15	70	20	10	9
7	50	48	40	40	47	11	43	13
8	41	37	18	18	30	22	17	8
9	210	23	11	11	51	17	3	11
10	360	26	35	35	47	11	3	8

Таблица 4. *Результаты обследования пациентов с субклиническим варикоцеле после лечения «Простатиленом® АЦ»*

Table 4. *Results of examination of patients with subclinical varicocele after treatment with Prostatilen® AC*

Пациент (№) Patient (No.)	Показатели спермограммы Sperm analysis		Доля сперматозоидов с нарушениями морфологии по данным электронно-микроскопического исследования, % Fraction of sperm with abnormal morphology per electron microscopy, %					
	Количество сперматозоидов, млн Sperm count, millions	Доля прогрессивно-подвижных форм (категорий А и В), % Fraction of progressive motile sperm (grades A and B), %	с незрелым хроматином with immature chromatin	с избыточной цитоплазмой на головке или шейке with excess residual cytoplasm	с гипоплазией акросомы with acrosome hypoplasia	с деградацией акросомы with acrosome degradation	с аномалией митохондрий with mitochondrial abnormalities	с аномалией жгутика with tail abnormalities
1	605	58	5	5	42	7	6	8
2	93	19	47	62	73	7	20	19
3	162	41	4	13	62	10	30	7
4	255	61	29	21	43	13	38	13
5	48	46	5	13	42	8	24	5
6	71	39	20	20	55	11	21	8
7	3	3	33	42	51	22	17	37
8	312	18	15	17	53	22	6	8
9	573	29	49	12	36	35	20	9
10	132	44	8	9	56	20	9	17

Таблица 5. *Сравнение результатов электронно-микроскопического исследования сперматозоидов у пациентов с варикоцеле после консервативного и хирургического лечения и фертильных мужчин*

Table 5. *Comparison of the results of electron microscopy of sperm in patients with varicocele after conservative and surgical treatment and fertile males*

Группа Group	Доля сперматозоидов с нарушениями морфологии по данным электронно-микроскопического исследования, % Fraction of sperm with abnormal morphology per electron microscopy, %					
	с незрелым хроматином with immature chromatin	с избыточной цитоплазмой на головке или шейке with excess cytoplasm in the head	с гипоплазией акросомы with acrosome hypoplasia	с деградацией акросомы with acrosome degradation	с аномалией митохондрий with mitochondrial abnormalities	с аномалией жгутика with tail abnormalities
1-я группа до лечения Group 1 before treatment	21,5 ± 12,0	21,2 ± 12,0	47,5 ± 7,0	16,5 ± 6,0	19,1 ± 7,0	19,0 ± 7,0
1-я группа после лечения Group 1 after treatment	16,9 ± 14,0*	14,9 ± 8,0*	48,1 ± 9,0	14,2 ± 6,0	16,6 ± 6,0	12,0 ± 6,0
2-я группа Group 2	31,5 ± 11,0*	22,6 ± 7,0*	49,5 ± 8,0	16,7 ± 6,0	13,2 ± 8,0	15,0 ± 6,0
Контрольная группа Control group	25,5 ± 11,0	14,4 ± 7,0	49,4 ± 9,0	20,8 ± 6,0	16,5 ± 6,0	12,1 ± 5,0

**Различия с показателями контрольной группы статистически значимы (p <0,05).*
**Significant differences compared to the control group (p < 0.05).*

нозологии (см. табл. 5). Тенденция к повышению содержания сперматозоидов с незрелым хроматином выявлена у пациентов до лечения.

Наши данные согласуются с данными, полученными при исследовании сперматозоидов пациентов с клинической формой варикоцеле. Повышенное содержание сперматозоидов с нарушенной конденсацией хроматина при клинической форме варикоцеле выявлено с использованием различных методов, в том числе трансмиссионной электронной микроскопии (которая является прямым методом определения конденсации хроматина) [31], окраски анилиновым синим [32, 33] и хромомицином А3 [17]. Продемонстрировано, что у больных с клинической формой варикоцеле повышено содержание сперматозоидов с нарушением статуса протаминизации. Окраска анилиновым синим и хромомицином А3 – метод косвенной оценки, позволяющий выявлять недостаточную протаминизацию и, следовательно, недостаточную конденсацию хроматина сперматозоидов.

Другим параметром неполной дифференцировки сперматозоидов считается наличие цитоплазматических капель на головке и на шейке, или, по новой терминологии, избыточной остаточной цитоплазмы [34]. Повышенное содержание сперматозоидов с избыточной остаточной цитоплазмой может служить показателем того, что эти сперматозоиды являются мишенями оксидативного стресса [35]. Важно и отсутствие постакросомного сегмента перинуклеарной теки у сперматозоидов с цитоплазматической каплей на головке. Именно эта структура – зона локализации фосфолипазы Cζ, которая идентифицирована как фактор активации ооцитов после оплодотворения [36]. E. Janghorban-Laricheh и соавт. установили, что при варикоцеле снижена продукция фосфолипазы Cζ [37]. Недавние исследования показали, что фактор активации ооцитов чувствителен к тепловой обработке или холодовому шоку во время оттаивания [38]. Учитывая, что при варикоцеле наблюдается хронический тепловой стресс гениталий и что данное состояние связано с низким качеством спермы, можно предположить, что изменения морфологии сперматозоидов, приводящие к отсутствию постакросомного сегмента и фактора активации ооцитов, могут быть одним из механизмов нарушения репродуктивной функции сперматозоидов.

Патофизиологический механизм влияния варикоцеле на сперматогенез до конца не изучен. Многие авторы указывают в качестве причин увеличение скротальной температуры, гиперволемию в семенной вене и нарушения микроциркуляции. Опубликованы работы, демонстрирующие повышение уровня активных форм кислорода и маркеров апоптоза в сперме бесплодных мужчин с варикоцеле, но точные сроки восстановления (нормализации) сперматогенеза являются актуальным предметом изучения в настоящий момент. Это причина проведения «агрессивной» антиоксидантной терапии у больных, перенесших варикоцелэктомию и/или не решившихся на операцию по поводу этого заболевания.

Мы показали, что лечение препаратом «Простатилен® АЦ» способствует нормализации показателей ультраструктуры сперматозоидов. Эти данные подтверждают наше предположение о системном влиянии «Простатилена® АЦ» на сперматогенез больных с варикоцеле. Препарат нивелирует действие простатического

фактора у больных с возможной гемодинамической связью варикозного расширения вен семенного канатика и простаты при частичной окклюзии магистральных вен таза. По данным клинических исследований, «Простатилен® АЦ» также способствует нормализации уровня фрагментации ДНК сперматозоидов и обладает способностью снижать уровень антиспермальных антител в эякуляте пациентов с хроническим абактериальным простатитом и сопутствующими нарушениями репродуктивной функции [39–42]. «Простатилен® АЦ» обладает антиагрегантной активностью, препятствует развитию тромбоза венул в репродуктивных органах, оказывает антиоксидантное действие, что подтверждается улучшением фенотипа сперматозоидов на фоне лечения в течение 20 дней. Изменения фенотипа сперматозоидов при субклиническом варикоцеле взаимосвязаны с увеличением числа прогрессивно-подвижных форм и улучшением их морфологии, что уже не раз подтверждалось [43].

Заключение

Варикоцеле является заболеванием, которое после ликвидации патологического рефлюкса, как и других этиотропных факторов, включая повреждающее действие оксидативного стресса, не может завершиться полным выздоровлением больного.

Общие патоморфологические особенности сперматозоидов больных с варикоцеле вне зависимости от стадии заболевания – повышенное содержание незрелого хроматина, избыточная остаточная цитоплазма на головке и шейке сперматозоидов, аномалия митохондрий.

Индукция фенотипа сперматозоидов должна подчиняться законам фармакологического сопровождения этих пациентов до реализации их репродуктивной функции. Необходимо углубленное изучение параметров репродуктивной компетенции структурных компонентов эякулята.

Один из возможных вариантов ведения больных с субклиническим варикоцеле – использование ректальных суппозиториев «Простатилен® АЦ».

Следует и далее разрабатывать стратегию медицинского и фармакологического сопровождения больных с варикоцеле для выявления всех возможностей индукции фенотипа сперматозоидов и повышения их репродуктивного потенциала.

REFERENCES / ЛИТЕРАТУРА

1. Жуков О.Б., Уколов В.А., Жуков А.А. Комплексная терапия патоспермии у больных после рентгеноэндоваскулярной склеротерапии тестикулярных вен. Андрология и генитальная хирургия 2012;13(4):70–7. [Zhukov O.B., Ukolov V.A., Zhukov A.A. Combined therapy pathospermia patients after endovascular sclerotherapy of testicular veins. Andrologiya i genital'naya khirurgiya = Andrology and Genital Surgery 2012;13(4):70–7. (In Russ.)].
2. Гамидов С.И., Попков В.М., Шатылко Т.В. и др. Место медикаментозной терапии в лечении мужчин с варикоцеле. Урология 2018;(5):114–21. [Gamidov S.I., Popkov V.M., Shatylko T.V. et al. The role of drug therapy in the management of varicocele. Urologiya = Urology 2018;(5):114–21. (In Russ.)].
3. Гамидов С.И., Овчинников Р.И., Попова А.Ю. и др. Современный подход к терапии мужского бесплодия у больных с варикоцеле. Терапевтический архив 2012;84(10):56–61. [Gamidov S.I., Ovchinnikov R.I., Popova A.Yu. et al. Current approach to therapy for male infertility in patients with varicocele. Terapevticheskiy arkhiv = Therapeutic Archive 2012;84(10):56–61. (In Russ.)].
4. Евдокимов В.В., Селиванов Т.О. Нарушение сперматогенеза при варикоцеле. Патогенез и прогноз лечения. Андрология и генитальная хирургия 2006;7(3):12–8. [Evdokimov V.V., Selivanov T.O. Spermatogenesis disorders in patients with varicocele. Andrologiya i genital'naya khirurgiya = Andrology and Genital Surgery 2006;7(3):12–8. (In Russ.)].
5. Zavattaro M., Ceruti C., Motta G. et al. Treating varicocele in 2018: current knowledge and treatment options. J Endocrinol Invest 2018;41(12):1365–75. DOI: 10.1007/s40618-018-0952-7.
6. Johnson D., Sandlow J. Treatment of varicoceles: techniques and outcomes. Fertil Steril 2017;108(3):378–84. DOI: 10.1016/j.fertnstert.2017.07.020.
7. Аляев Ю.Г., Глыбочко П.В., Пушкарь Д.Ю. Урология. Российские клинические рекомендации. М.: Гэотар-Медиа, 2015. 480 с. [Alyaev Yu.G., Glybochko P.V., Pushkar D.Yu. Urology. Russian clinical recommendations. Moscow: Geotar-Media, 2015. 480 p. (In Russ.)].
8. Cho C.L., Esteves S.C., Agarwal A. Indications and outcomes of varicocele repair. Panminerva Med 2019;61(2): 152–63. DOI: 10.23736/S0031-0808.18.03528-0.
9. Agarwal A., Rana M., Qiu E. et al. Role of oxidative stress, infection and inflammation in male infertility. Andrologia 2018;50(11):e13126. DOI: 10.1111/and.13126.
10. Shiraishi K., Matsuyama H., Takihara H. Pathophysiology of varicocele in male infertility in the era of assisted reproductive technology. Int J Urol 2012;19(6):538–50. DOI: 10.1111/j.1442-2042.2012.02982.x.
11. Гамидов С.И., Авакян А.Ю. Роль субклинического варикоцеле в патогенезе идиопатической патозооспермии. Медицинский вестник Башкортостана 2017;12(3):13–7. [Gamidov S.I., Avakyan A.Yu. The role of subclinic varicocele in pathogenesis of idiopathic pathospermia. Meditsinskiy vestnik Bashkortostana = Bashkortostan Medical Journal 2017;12(3):13–7. (In Russ.)].
12. Бердников М.А., Антипов Н.В. Варикоцеле: современная проблема. Журнал фундаментальной медицины и биологии 2016;(3):42–50. [Berdnikov M.A., Antipov N.V. Varicocele: the modern problem. Zhurnal fundamentalnoy meditsiny i biologii = Journal of Fundamental Medicine and Biology 2016;(3):42–50. (In Russ.)].
13. WHO laboratory manual for the examination and processing of human semen. 5th edn. Geneva: WHO Press, 2010. 394 p.
14. Alkan İ., Yüksel M., Canat H.L. et al. Superoxide anion production by the spermatozoa of men with varicocele: relationship with varicocele grade and semen parameters. World J Mens

Health 2018;36(3):255–62. DOI: 10.5534/wjmh.180028.
15. Alsaikhan B., Alrabeeah K., Delouya G., Zini A. Epidemiology of varicocele. Asian J Androl 2016;18(2):179–81. DOI: 10.4103/1008-682X.172640.
16. Nork J.J., Berger J.H., Crain D.S., Christman M.S. Youth varicocele and varicocele treatment: a meta-analysis of semen outcomes. Fertil Steril 2014;102(2):381–7.e6. DOI: 10.1016/j.fertnstert.2014.04.049.
17. Dieamant F., Petersen C.G., Mauri A.L. et al. Semen parameters in men with varicocele: DNA fragmentation, chromatin packaging, mitochondrial membrane potential, and apoptosis. JBRA Assist Reprod 2017;21(4):295–301. DOI: 10.5935/1518-0557.20170053.
18. Panner Selvam M.K., Agarwal A. Sperm molecular changes associated with varicocele-mediated male infertility. World J Mens Health 2019 Jul 26. DOI: 10.5534/wjmh.190018.
19. Zini A., Buckspan M., Jamal M., Jarvi K. Effect of varicocelectomy on the abnormal retention of residual cytoplasm by human spermatozoa. Hum Reprod 1999;14(7):1791–3. DOI: 10.1093/humrep/14.7.1791.
20. Zini A., Defreitas G., Freeman M. et al. Varicocele is associated with abnormal retention of cytoplasmic droplets by human spermatozoa. Fertil Steril 2000;74(3):461–4. DOI: 10.1016/s0015-0282(00)00703-2.
21. Roque M., Esteves S.C. Effect of varicocele repair on sperm DNA fragmentation: a review. Int Urol Nephrol 2018;50(4):583–603. DOI: 10.1007/s11255-018-1839-4.
22. Kadioglu T.C., Aliyev E., Celtik M. Microscopic varicocelectomy significantly decreases the sperm DNA fragmentation index in patients with infertility. Biomed Res Int 2014;2014:695713. DOI: 10.1155/2014/695713.
23. García-Peiró A., Ribas-Maynou J., Oliver-Bonet M. et al. Multiple determinations of sperm DNA fragmentation show that varicocelectomy is not indicated for infertile patients with subclinical varicocele. Biomed Res Int 2014;2014:181396. DOI: 10.1155/2014/181396.
24. Baccetti B., Capitani S., Collodel G. et al. Recent advances in human sperm pathology. Contraception 2002;65(4):283–7. DOI: 10.1016/s0010-7824(02)00290-1.
25. Visco V., Raffa S., Elia J. et al. Morphological sperm defects analyzed by light microscopy and transmission electron microscopy and their correlation with sperm motility. Int J Urol 2010;17(3):259–66. DOI: 10.1111/j.1442-2042.2010.02451.x.
26. Collodel G., Iacoponi F., Mazzi L., Terzuoli G. Light, polarizing, and transmission electron microscopy: three methods for the evaluation of sperm quality. Syst Biol Reprod Med 2013;59(1):27–33. DOI: 10.3109/19396368.2012.724518.
27. Moretti E., Sutera G., Collodel G. The importance of transmission electron microscopy analysis of spermatozoa: diagnostic applications and basic research. Syst Biol Reprod Med 2016;62(3):171–83. DOI: 10.3109/19396368.2016.1155242.
28. Брагина Е.Е., Бочарова Е.Н. Количественное электронно-микроскопическое исследование сперматозоидов при диагностике мужского бесплодия. Андрология и генитальная хирургия 2014;15(1):41–50. [Bragina E.E., Bocharova E.N. Quantitative electron microscopic examination of sperm for male infertility diagnosis. Andrologiya i genital'naya khirurgiya = Andrology and Genital Surgery 2014;15(1):41–50. (In Russ.)].
29. Bragina E.E., Bocharova E.N. Ultrastructure of spermatozoa from infertility patients. In: Spermatozoa – facts and perspectives. Ed. by R. Meccariello, R. Chianese. IntechOpen, 2018. Pp. 71–99. DOI: 10.5772/intechopen.71596. Available at: https://www.intechopen.com/books/spermatozoa-facts-and-perspectives/ultrastructure-of-spermatozoa-from-infertility-patients.
30. Bartoov B., Eltes F., Pansky M. et al. Improved diagnosis of male fertility potential via a combination of quantitative ultramorphology and routine semen analyses. Hum Reprod 1994;9(11):2069–75.
31. Reichart M., Eltes F., Soffer Y. et al. Sperm ultramorphology as a pathophysiological indicator of spermatogenesis in males suffering from varicocele. Andrologia 2000;32(3):139–45.
32. Sadek A., Almohamdy A.S., Zaki A. et al. Sperm chromatin condensation in infertile men with varicocele before and after surgical repair. Fertil Steril 2011;95:1705–08. DOI: 10.1016/j.fertnstert.2011.01.008.
33. Talebi A.R., Moein M.R., Tabibnejad N., Ghasemzadeh J. Effect of varicocele on chromatin condensation and DNA integrity of ejaculated spermatozoa using cytochemical tests. Int J Androl 2008;40:245–51. DOI: 10.1111/j.1365-2605.2005.00515.x.
34. Cooper T.G. Cytoplasmic droplets: the good, the bad or just confusing? Hum Reprod 2005;20(1):9–11. DOI: 10.1093/humrep/deh555.
35. Agarwal A., Gupta S., Sharma R. Oxidation-reduction potential measurement in ejaculated semen samples. In: Andrological evaluation of male infertility: a laboratory guide. Ed. by A. Agarwal, S. Gupta, R. Sharma. Cham: Springer International Publishing, 2016. Pp. 165–170.
36. Fujimoto S., Yoshida N., Fukui T. et al. Mammalian phospholipase Czeta induces oocyte activation from the sperm perinuclear matrix. Dev Biol 2004;274(2):370–83. DOI: 10.1016/j.ydbio.2004.07.025.
37. Janghorban-Laricheh E., Ghazavi-Khorasgani N., Tavalaee M. et al. An association between sperm PLCζ levels and varicocele? J Assist Reprod Genet 2016;33(12):1649–55. DOI: 10.1007/s10815-016-0802-5.
38. Sanusi R., Yu Y., Nomikos M. et al. Rescue of failed oocyte activation after ICSI in a mouse model of male factor infertility by recombinant phospholipase Cζ. Mol Hum Reprod 2015;21(10):783–91. DOI: 10.1093/molehr/gav042.
39. Боровец С.Ю., Рыбалов М.А., Горбачев А.Г., Аль-Шукри С.Х. Влияние препарата «Простатилен® АЦ» на фрагментацию ДНК сперматозоидов при лечении пациентов с хроническим абактериальным простатитом и сопутствующими нарушениями репродуктивной функции. Андрология и генитальная хирургия 2017;18(3):54–8. [Borovets S.Yu., Rybalov M.A., Gorbachev A.G., Al-Shukri S.Kh. Effect of Prostatilen® AC on sperm DNA fragmentation during treatment of patients with chronic nonbacterial prostatitis and concomitant disorders of the reproductive function. Andrologiya i genital'naya khirurgiya = Andrology and Genital Surgery 2017;18(3):54–8. (In Russ.)].
40. Боровец С.Ю., Рыбалов М.А., Горбачев А.Г., Аль-Шукри С.Х. Влияние Простатилена АЦ на степень фрагментации ДНК сперматозоидов у больных хроническим абактериальным простатитом. Урологические ведомости 2018;8(спецвып.):24–5. [Borovets S.Yu., Rybalov M.A., Gorbachev A.G., Al-Shukri S.Kh. Influence of Prostatilen AC on the degree of sperm DNA fragmentation in patients with chronic abacterial prostatitis. Urologicheskie vedomosti = Urological Statements 2018;8(Spec. Issue):24–5. (In Russ.)].
41. Боровец С.Ю., Рыбалов М.А., Горбачев А.Г. и др. Отдаленные результаты лечения препаратом Простатилен® АЦ больных хроническим абактериальным простатитом с повышенной степенью фрагментации ДНК сперматозоидов. Андрология и генитальная хирургия 2018;19(2):52–7. [Borovets S.Yu., Rybalov M.A., Gorbachev A.G. et al. Long-term results of treatment of patients with chronic nonbacterial prostatitis and increased level of sperm DNA fragmentation with the Prostatilen® AC drug. Andrologiya i genital'naya khirurgiya = Andrology and Genital Surgery 2018;19(2):52–7. (In Russ.)].

42. Боровец С.Ю., Рыбалов М.А., Горбачев А.Г., Аль-Шукри С.Х. Эффективность Простатилена АЦ в коррекции нарушений копулятивной функции больных хроническим абактериальным простатитом. Урологические ведомости 2019;9(спецвып.):20–1. [Borovets S.Yu., Rybalov M.A., Gorbachev A.G., Al-Shukri S.Kh. Effectiveness of Prostatilen AC in correction of copulatory function disorders in patients with chronic abacterial prostatitis. Urologicheskie vedomosti = Urological Statements 2019;9(Spec. Issue):20–1. (In Russ.)].

43. Agarwal A., Sharma R., Harlev A., Esteves S.C. Effect of varicocele on semen characteristics according to the new 2010 World Health Organization criteria: a systematic review and meta-analysis. Asian J Androl 2016;18(2):163–70. DOI: 10.4103/1008-682X.172638.

Вклад авторов
О.Б. Жуков: разработка дизайна исследования, оперативное лечение больных, получение данных для анализа, анализ полученных данных, написание текста статьи;
Е.Е. Брагина: разработка дизайна исследования, проведение электронно-микроскопического исследования сперматозоидов, получение данных для анализа, анализ полученных данных, написание текста статьи.
А.В. Левина: получение данных для анализа, статистическая обработка материала.

Authors' contributions
O.B. Zhukov: development of study design, surgical treatment, obtaining data for analysis, analysis of the obtained data, article writing;
E.E. Bragina: development of study design, electron microscopy, obtaining data for analysis, analysis of the obtained data, article writing.
A.V. Levina: obtaining data for analysis, statistical analysis of the data.

ORCID авторов/ORCID of authors
О.Б. Жуков/O.B. Zhukov: https://orcid.org/0000-0003-3872-5392
Е.Е. Брагина/E.E. Bragina: https://orcid.org/0000-0002-8422-4962
А.В. Левина/A.V. Levina: https://orcid.org/0000-0002-0395-2184

Конфликт интересов. Авторы заявляют об отсутствии конфликта интересов.
Conflict of interest. The authors declare no conflict of interest.

Финансирование. Исследование проведено без спонсорской поддержки.
Financing. The study was performed without external funding.

Информированное согласие. Все пациенты подписали информированное согласие на участие в исследовании.
Informed consent. All patients gave written informed consent to participate in the study.

Статья поступила: 03.10.2019. **Принята к публикации:** 01.11.2019.
Article received: 03.10.2019. **Accepted for publication:** 01.11.2019

Особенности биохимического профиля семенной жидкости у мужчин с идиопатическим бесплодием

Ю.В. Первова, Т.В. Старикова

ЧУ ОО ВО «Медицинский университет “Реавиз”»; Россия, 443001 Самара, ул. Чапаевская, 227

Контакты: *Татьяна Владимировна Старикова stv1591@gmail.com*

Цель исследования *– сравнить биохимические характеристики семенной жидкости мужчин с астено- и тератозооспермией и мужчин с идиопатическим бесплодием.*

Материалы и методы. *Под наблюдением находилось 207 пациентов в возрасте от 25 до 45 лет. Определяли уровень общего белка, альбумина, аланинаминотрансферазы, аспартатаминотрансферазы, гамма-глутамилтрансферазы в семенной жидкости на автоматическом биохимическом анализаторе.*

Результаты. *У инфертильных мужчин и у мужчин с бесплодием неясного генеза выявлены однонаправленные изменения биохимического профиля семенной жидкости, в частности снижение уровня альбумина.*

Заключение. *Биохимические характеристики семенной жидкости (уровень белков и ферментов) могут служить косвенным маркером мужского бесплодия.*

Ключевые слова: *идиопатическое бесплодие, белковый обмен, ферменты, семенная жидкость*

Для цитирования: *Первова Ю.В., Старикова Т.В. Особенности биохимического профиля семенной жидкости у мужчин с идиопатическим бесплодием. Андрология и генитальная хирургия 2019;20(4):34–8.*

DOI: 10.17650/2070-9781-2019-20-4-34-38

Biochemical profile of seminal fluid in men with idiopathic infertility

Yu.V. Pervova, T.V. Starikova

Medical University “Reaviz”; 227 Chapaevskaya St., Samara 443001, Russia

The study objective *is to compare the biochemical characteristics of seminal fluid in men with astheno- and teratozoospermia and in men with idiopathic infertility.*

Materials and methods. *We examined 207 patients aged 25 to 45 years. The level of total protein, albumin, alanine aminotransferase, aspartate aminotransferase, gamma-glutamyl transferase in seminal fluid was determined on an automatic biochemical analyzer.*

Results. *Similar changes in the biochemical profile of the seminal fluid, in particular, a decrease in the level of albumin, were revealed in infertile men and men with infertility of unclear genesis.*

Conclusion. *Biochemical characteristics of seminal fluid (level of proteins and enzymes) can serve as an indirect marker of male infertility.*

Key words: *idiopathic infertility, protein metabolism, enzymes, seminal fluid*

For citation: *Pervova Yu.V., Starikova T.V. Biochemical profile of seminal fluid in men with idiopathic infertility. Andrologiya i genital’naya khirurgiya = Andrology and Genital Surgery 2019;20(4):34–8. (In Russ.).*

Введение

В последние несколько десятилетий во всем мире отмечается снижение фертильности мужчин [1–3]. Бесплодие – глобальная проблема здравоохранения, затрагивающая 15 % всех пар репродуктивного возраста. Мужские факторы, включая снижение качества спермы, выявляются в 25–60 % случаев бесплодия. При этом около 30 % всех случаев относят к так называемому идиопатическому бесплодию [3–6]. Всемирная организация здравоохранения пересмотрела нормативные значения параметров, характеризующих качество спермы, в течение последних лет: уменьшился объем эякулята, концентрация сперматозоидов, их общее количество и доля сперматозоидов с нормальной морфологией. В связи с актуальностью проблемы ухудшения репродуктивной функции мужчин в настоящее время требуется более детальное изучение морфофункциональных особенностей сперматозоидов и окружающей среды [7].

Изучение параметров спермограммы – основной метод обследования мужчин при репродуктивных нарушениях. Однако параметры спермограммы, хотя

и значительно отличаются у фертильных и инфертильных мужчин, могут не дать полного представления об оплодотворяющей способности сперматозоидов [1]. Роль биохимического исследования семенной жидкости явно недооценивается, но нередко именно исследование семенной жидкости способно выявить причины нарушения репродуктивной функции у мужчин, а значит, обеспечить раннюю диагностику, определение тактики терапии, а возможно, и наметить новые пути лечения [7–9]. Этот вопрос изучен фрагментарно [10–13], в связи с чем актуальны дальнейшие исследования и поиск иных причин патоспермии. Ранее было показано, что уровень аспартатаминотрансферазы коррелирует с количеством сперматозоидов и долей прогрессивно-подвижных форм и может быть использован как индикатор повреждения клеточных мембран при замораживании [11, 12, 14].

Цель исследования – сравнить биохимические характеристики семенной жидкости мужчин с астено- и тератозооспермией и мужчин с идиопатическим бесплодием.

Материалы и методы

Под наблюдением находились 207 пациентов в возрасте от 25 до 45 лет. В группу сравнения включены 25 клинически здоровых мужчин; в основную группу – 57 мужчин, обратившихся за помощью с целью оптимизации репродуктивного здоровья и планирования деторождения, и 22 ВИЧ-инфицированных пациента, желающих иметь детей. Данные пациенты принимали антиретровирусные препараты и имели неопределяемую вирусную нагрузку (40–50 копий в мл).

Биохимические показатели семенной жидкости после стандартной подготовки проб определяли на автоматическом биохимическом анализаторе Cobas Integra 400+ (Roche, США) с использованием реактивов и контрольных материалов Roche. Статистическую обработку результатов осуществляли с использованием компьютерных программ MS Office 2007, SPSS 11.5.

Сравнение количественных признаков проводили с помощью t-критерия Стьюдента. Результаты представлены в виде средней арифметической (M), стандартной ошибки средней арифметической (m). Пороговое значение уровня статистической значимости принимали равным 0,05.

Результаты и обсуждение

Ключевую роль в поддержании морфофункциональной активности сперматозоида играет биохимический профиль семенной жидкости, так как репродуктивные дисфункции у мужчин сопровождаются изменением биохимического гомеостаза.

В исследование были включены как пациенты с астенозооспермией и тератозооспермией, так и пациенты с нормозооспермией, в анамнезе у которых имелись спонтанные аборты. При анализе метаболических особенностей семенной жидкости у инфертильных доноров и у мужчин с бесплодием неясного генеза выявлены схожие изменения. Патологические процессы в мужской репродуктивной системе сопровождаются изменением не только сперматогенеза, но и белкового состава семенной жидкости, вследствие чего нарушается фертильность (см. таблицу).

Семенная жидкость, являясь микроокружением сперматозоидов, должна создавать оптимальные условия для их существования. Характерно, что в семенной жидкости в норме содержание белка достаточно низкое, почти в 2 раза ниже, чем в плазме крови. Содержание альбумина, обусловливающего в крови тоничность среды и выполняющего множество жизненно важных функций, в семенной жидкости почти в 10 раз ниже, чем в плазме крови. Мы установили, что у мужчин с репродуктивными нарушениями уровень белка в семенной жидкости ниже, чем у мужчин контрольной группы. При субфертильности наблюдаются значительные нарушения белкового состава семенной жидкости: типично снижение уровня альбумина до 3,48 г/л. Выявлен также достаточно низкий уровень альбумина у мужчин с идиопатическим бесплодием – 3,75 г/л (см. таблицу). Уровень общего белка в группе бесплодных мужчин и в группе мужчин с идиопатическим бесплодием был ниже, чем у здоровых доноров. Возможно, для поддержания жизнедеятельности сперматозоидов необходим питательный субстрат. Показатели белкового обмена свидетельствуют о нарушении активности сперматозоидов. Таким образом, определение показателей белкового обмена в семенной жидкости позволяет повысить информативность исследования причин нарушения фертильности.

Активность аланинаминотрансферазы (АлАТ) и аспартатаминотрансферазы (АсАТ) значительно выше в группах инфертильных мужчин, чем в контрольной группе. Возможно, усиление продукции ферментов обеспечивает структурную целостность клеток. Активность АсАТ в семенной жидкости в 14 раз превышает таковую в плазме крови. Значительно повышена активность АлАТ, а активность гамма-глутамилтрансферазы (ГГТ) более чем в 200 раз выше, чем в плазме крови. Как известно, ГГТ осуществляет транспорт аминокислот в сперматозоиды [7, 15], поэтому повышение активности ГГТ может свидетельствовать об энергетической роли аминокислот в клетках, что показано в нашем исследовании. У инфертильных мужчин и у пациентов с идиопатическим бесплодием наблюдалось снижение этого фермента, что служит косвенным маркером функциональной несостоятельности сперматозоидов (см. таблицу).

В группах мужчин с репродуктивными нарушениями, включая пациентов с астено- и тератозооспермией и клинически здоровых мужчин с идиопатическим

Сравнительная оценка показателей белкового обмена в семенной жидкости и плазме крови у мужчин с астено- и тератозооспермией и у мужчин с идиопатическим бесплодием

Comparative evaluation of protein metabolism in seminal fluid and blood plasma in men with astheno- and teratozoospermia and in men with idiopathic infertility

Показатель Parameter	Содержание в семенной жидкости In seminal fluid						Содержание в плазме крови In blood plasma					
	Бесплодные мужчины с астено- и тератозооспермией (1) Infertile men with astheno- and teratozoospermia (1)	Мужчины с идиопатическим бесплодием (2) Men with idiopathic infertility (2)	Контрольная группа (3) Control group (3)	Статистическая значимость различий между группами Statistical significance of differences between groups			Бесплодные мужчины с астено- и тератозооспермией (1) Infertile men with astheno- and teratozoospermia (1)	Мужчины с идиопатическим бесплодием (2) Men with idiopathic infertility (2)	Контрольная группа (3) Control group (3)	Статистическая значимость различий между группами Statistical significance of differences between groups		
				1–2	1–3	2–3				1–2	1–3	2–3
Белок общий, г/л Total protein, g/L	14,25 (11,23–16,68)	14,10 (11,23–16,68)	28,35 (15,13–39,00)	0,003	<0,001	0,499	73,50 (31,90–73,50)	75,05 (43,35–76,00)	74,70 (61,55–80,15)	1,000	0,749	0,757
Альбумин, г/л Albumin, g/L	4,45 (3,48–5,53)	4,60 (3,75–5,45)	4,80 (4,13–5,40)	0,006	0,210	0,002	49,35 (47,40–49,35)	45,80 (32,98–46,55)	42,60 (36,10–44,45)	0,157	0,011	0,075
Аланинаминотрансфераза, ед./л Alanine aminotransferase, U/L	71,55 (54,33–116,00)	72,57 (45,10–126,08)	57,20 (39,48–110,5)	0,585	0,108	0,685	12,35 (10,60–12,35)	7,25 (3,68–21,55)	13,70 (11,08–23,20)	0,355	0,568	0,141
Аспартатаминотрансфераза, ед./л Aspartate aminotransferase, U/L	305,85 (197,60–440,93)	325,35 (137,63–320,74)	286,05 (213,33–412,30)	0,726	0,888	0,822	16,80 (0,00–16,80)	26,55 (8,70–43,73)	17,50 (13,53–21,33)	1,000	0,855	0,727
Гамма-глутамилтрансфераза, ед./л Gamma-glutamyl transferase, U/L	7845,50 (5305,30–11908,13)	10342,45 (7342,42–11000,00)	10857,15 (8742,45–12000,00)	0,090	0,001	0,856	100,90 (81,00–100,90)	53,90 (32,38–291,20)	28,55 (20,73–45,40)	0,157	0,011	0,075

бесплодием (рис. 1), наблюдалось увеличение количества общего белка при низкой концентрации сперматозоидов. В контрольной группе уровень общего белка выше (28,35 г/л), чем у мужчин с репродуктивными нарушениями (14,25 г/л).

Функциональная активность сперматозоидов поддерживается семенной жидкостью, в которой содержатся белки и ферменты, поэтому уровень этих метаболитов в семенной жидкости может косвенно свидетельствовать об андрогенной насыщенности организма и функциональном состоянии желез мужской половой системы.

При обследовании мужчин с репродуктивными нарушениями (рис. 2) наблюдается корреляция активности АлАТ с концентрацией сперматозоидов. Активность АлАТ выше в группе бесплодных мужчин, отмечается высокая активность при концентрации сперматозоидов 30–100 млн/мл. У мужчин с нормозооспермией высокая активность АлАТ наблюдается при количестве

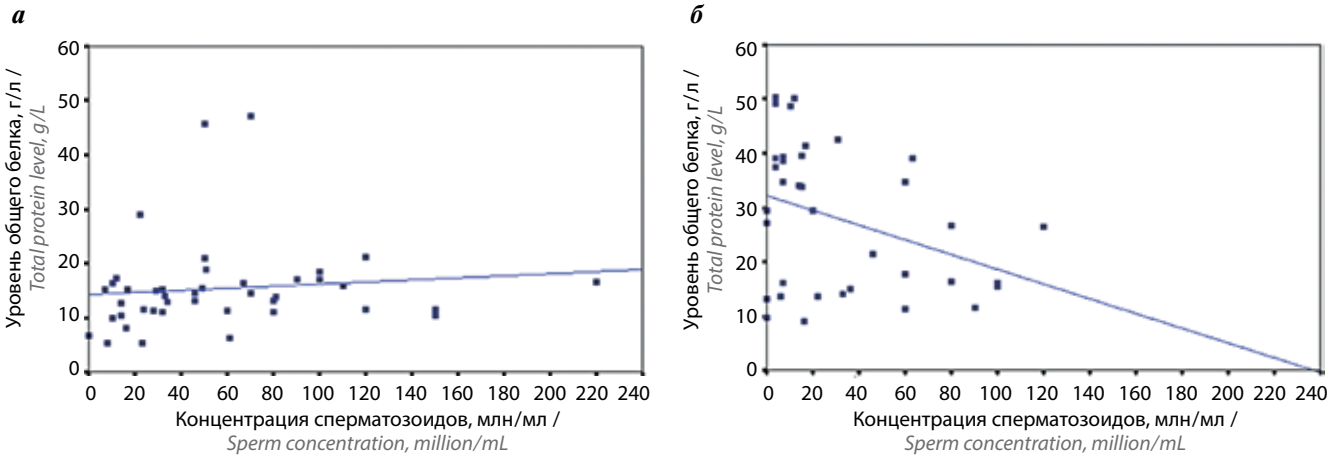

Рис. 1. *Корреляция уровня общего белка и концентрации сперматозоидов у мужчин с репродуктивными нарушениями (а) и мужчин контрольной группы (б)*

Fig. 1. *Correlation of total protein level and sperm concentration in men with reproductive disorders (a) and control group (б)*

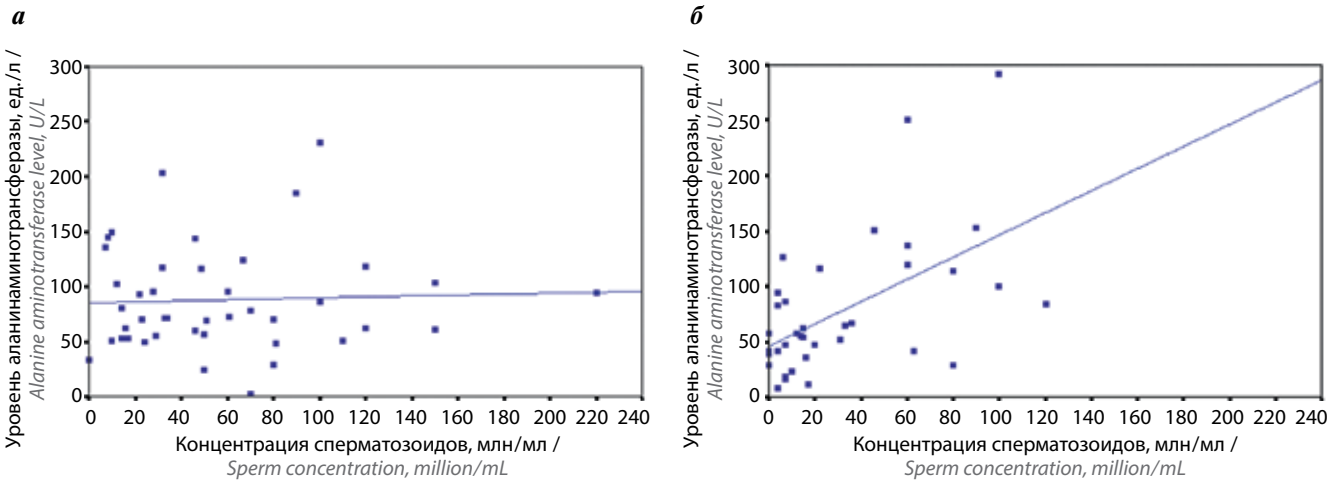

Рис. 2. *Корреляция уровня аланинаминотрансферазы и концентрации сперматозоидов у мужчин с репродуктивными нарушениями (а) и мужчин контрольной группы (б)*

Fig. 2. *Correlation of alanine aminotransferase level and sperm concentration in men with reproductive disorders (a) and control group (б)*

сперматозоидов 60–100 млн/мл. Низкая активность фермента выявлена при концентрации сперматозоидов 20 млн/мл в обеих группах.

Заключение

Таким образом, биохимические методы позволяют получить дополнительную информацию о состоянии репродуктивной системы мужчин, что необходимо для совершенствования методов диагностики бесплодия и разработки патогенетически обоснованных подходов к его коррекции. Такое обследование необходимо для анализа оплодотворяющей способности сперматозоидов, которая считается основным критерием оценки фертильности мужчин. Только комплексная оценка полученных данных и их взаимосвязей позволяет оценить фертильность мужчины.

ЛИТЕРАТУРА / REFERENCES

1. Брагина Е.Е., Абдумаликов Р.А. Руководство по сперматологии. М.: СОРЕК, 2002. 111 с. [Bragina E.E., Abdumalikov R.A. Guide to spermatology. Moscow: SOREK, 2002. 111 p. (In Russ.)].
2. Ojovan M.I., Loshchinin M.B. Heuristic Paradoxes of S.P. Kapitza theoretical demography. European Researcher 2015;92(3):237–48.
3. Рутинский А.И. Особенности диагностики идиопатического мужского бес-

плодия (обзор литературы). Медико-социальные проблемы семьи 2013;18(1):116–21. [Rutinsky A.I. Diagnostic features of idiopathic male infertility (literature review). Mediko-sotsialnye problemy sem'i = Medical and Social Problems of the Family 2013;18(1):116–21. (In Russ.)].
4. Луцкий Д.Л., Николаев А.А., Ложкина Л.В. Белковый спектр эякулятов различной фертильности. Урология и нефрология 1998;(2):48–52. [Lutsky D.L., Nikolaev A.A., Lozhkina L.V. Protein spectrum of ejaculates of different fertility. Urologiya i nefrologiya = Urology and Nephrology 1998;(2):48–52. (In Russ.)].
5. Zhang Z., Zhang Y., Liu C. et al. Serum metabolomic profiling identifies characterization of non-obstructive azoospermic men. Int J Mol Sci 2017;18(2):E238. DOI: 10.3390/ijms18020238.
6. Reame V., Pytlowanciv E.Z., Ribeiro D.L. et al. Obesogenic environment by excess of dietary fats in different phases of development reduces spermatic efficiency of Wistar rats at adulthood: correlations with metabolic status. Biol Reprod 2014;91(6):111–3. DOI: 10.1095/biolreprod.114.121962.
7. Липатова Н.А., Раков С.С., Морозова В.Т. Белковые маркеры спермоплазмы в лабораторной диагностике бесплодия при заболеваниях мужской репродуктивной системы. Клиническая лабораторная диагностика 1998;(2):15–6. [Lipatova N.A., Rakov S.S., Morozova V.T. Protein markers of sperm plasma in laboratory diagnosis of infertility in men with diseases of the reproductive system. Klinicheskaya laboratornaya diagnostika = Clinical Laboratory Diagnostics 1998;(2):15–6. (In Russ.)].
8. Брагина Е.Е. Протокол проведения спермиологического исследования. Андрология и генитальная хирургия 2014;15(1):15–24. [Bragina E.E. Spermiologic examination protocol. Andrologiya i genital'naya khirurgiya = Andrology and Genital Surgery 2014;15(1):15–24. (In Russ.)].
9. Wang Y.-X., Zeng Q., Sun Y. et al. Semen phthalate metabolites, semen quality parameters and serum reproductive hormones: a cross-sectional study in China. Environ Pollut 2016;173(6):173–82. DOI: 10.1016/j.envpol.2015.12.052.
10. Skakkebaek N.E. A brief review of the link between environment and male reproductive health: lessons from studies of testicular germ cell cancer. Horm Res Paediatr 2016;86(4):240–6. DOI: 10.1159/000443400.
11. Евдокимов В.В., Айбятов Д.Т., Туровецкий В.Б. и др. Влияние различных факторов на параметры эякулята человека *in vitro*. Андрология и генитальная хирургия 2015;16(4):40–5. [Evdokimov V.V., Aybyatov D.T., Turovetsky V.B. The *in vitro* influence of different factors on the indicators of human ejaculate. Andrologiya i genital'naya khirurgiya = Andrology and Genital Surgery 2015;16(4):40–5. (In Russ.)]. DOI: 10.17650/2070-9781-2015-16-4-40-45.
12. Хышиктуев Б.С., Кошмелев А.А. Особенности изменений фосфолипидного состава семенной жидкости у мужчин с нарушением фертильности. Клиническая лабораторная диагностика 2010;(7):27–31. [Khyshiktuyev B.S., Koshmelev A.A. Specific features of changes in the phospholipid composition of seminal fluid in male infertility. Klinicheskaya laboratornaya diagnostika = Clinical Laboratory Diagnostics 2010;(7):27–31. (In Russ.)].
13. Овсянникова Т.В. Эпидемиология бесплодного брака. В кн.: Практическая гинекология. Под ред. В.И. Кулакова, В.Н. Прилепской. М.: МЕДпресс-информ, 2001. С. 366–381. [Ovsyannikova T.V. Epidemiology of infertile marriage. In: Practical gynecology. Ed. by V.I. Kulakov, V.N. Prilepskaya. Moscow: MEDpress-inform, 2001. Pp. 366–381. (In Russ.)].
14. Кравцова Н.С., Роживанов Р.В., Курбатов Д.Г. Современные методы гормональной стимулирующей терапии нарушений сперматогенеза у мужчин. Вестник репродуктивного здоровья 2010;(12):9–13. [Kravtsova N.S., Rozhivanov R.V., Kurbatov D.G. Modern methods of hormonal stimulating therapy of spermatogenesis disorders in men. Vestnik reproduktivnogo zdorovya = Bulletin of Reproductive Health 2010;(12):9–13. (In Russ.)].
15. Руководство по клинической урологии. Под ред. Ф.М. Ханно, С.Б. Малковича, А.Дж. Вейна. Пер. с англ. М.: МИА, 2006. С. 402–420. [Clinical Manual of Urology. Ed. by F.M. Hanno, C.B. Malkovich, A.J. Wayne. Transl. from English. Moscow: MIA, 2006. Pp. 402–420. (In Russ.)].

Вклад авторов
Ю.В. Первова: разработка дизайна исследования, получение данных для анализа, анализ полученных данных, обзор публикаций по теме статьи, написание текста статьи;
Т.В. Старикова: разработка дизайна исследования, лабораторные исследования, получение данных для анализа, анализ полученных данных, написание текста статьи.
Authors' contributions
Yu.V. Pervova: development of research design, obtaining data for analysis, analysis of the obtained data, review of publications on the article's theme, article writing;
T.V. Starikova: development of research design, laboratory studies, obtaining data for analysis, analysis of the obtained data, article writing.

ORCID автора/ORCID of author
Т.В. Старикова/T.V. Starikova: https://orcid.org/0000-0002-3811-3807

Конфликт интересов. Авторы заявляют об отсутствии конфликта интересов.
Conflict of interest. The authors declare no conflict of interest.

Финансирование. Исследование проведено без спонсорской поддержки.
Financing. The study was performed without external funding.

Информированное согласие. Все пациенты подписали информированное согласие на участие в исследовании.
Informed consent. All patients gave written informed consent to participate in the study.

Статья поступила: 25.07.2019. **Принята к публикации:** 20.10.2019.
Article received: 25.07.2019. **Accepted for publication:** 20.10.2019.

Фрагментация ДНК сперматозоидов у мужчин разного возраста

С.Ш. Хаят[1], Е.Е. Брагина[1, 2], Е.А. Арифулин[2], Е.М. Лазарева[3], Т.М. Сорокина[1], Л.Ф. Курило[1], В.Б. Черных[1, 4]

[1]ФГБНУ «Медико-генетический научный центр им. Н.П. Бочкова»; Россия, 115522 Москва, ул. Москворечье, 1;
[2]Научно-исследовательский институт физико-химической биологии им. А.Н. Белозерского ФГБОУ ВО «Московский государственный университет им. М.В. Ломоносова»; Россия, 119992 Москва, Ленинские горы, 1, стр. 40;
[3]Биологический факультет ФГБОУ ВО «Московский государственный университет им. М.В. Ломоносова»; Россия 119234 Москва, Ленинские горы, 1, стр. 12;
[4]ФГАОУ ВО «Российский национальный исследовательский медицинский университет им. Н.И. Пирогова» Минздрава России; Россия, 117437 Москва, ул. Островитянова, 1

Контакты: *Елизавета Ефимовна Брагина bragor@mail.ru*

Цель исследования *– определить содержание сперматозоидов с одно- и двунитевыми разрывами ДНК в образцах эякулята у пациентов разных возрастных групп.*
Материалы и методы. *Исследован уровень фрагментации ДНК в 300 образцах эякулята, полученных от 266 пациентов с нарушением фертильности. В 1-ю группу включены 150 образцов, полученных от 131 пациента моложе 45 лет (21–44 лет), во 2-ю группу – 150 образцов, полученных от 135 пациентов старше 45 лет (45–68 лет). Средний возраст мужчин составил 34,8 ± 3,9 и 48,6 ± 3,1 года соответственно. Количество сперматозоидов с фрагментированной ДНК оценивали методом флуоресцентного мечения одно- и двунитевых разрывов ДНК в мазках эякулята (методом TUNEL). Повышенным считали количество сперматозоидов с фрагментированной ДНК >15 %. Стандартное спермиологическое исследование выполняли у 117 и 97 мужчин 1-й и 2-й групп соответственно.*
Результаты. *Количество сперматозоидов с фрагментированной ДНК варьировало в образцах эякулята от 1,5 до 64,5 %. Среднее количество сперматозоидов с разрывами ДНК в 1-й группе (12,0 ± 6,0 %) статистически значимо ниже, чем во 2-й группе (16,1 ± 8,3 %, p <0,05). Среднее количество сперматозоидов в эякуляте в 1-й группе статистически значимо больше (267,0 ± 198,7 млн), чем во 2-й группе (201,0 ± 162,9 млн, p = 0,02).*
Заключение. *У мужчин в возрасте старше 45 лет содержание сперматозоидов с фрагментированной ДНК статистически значимо больше, чем у мужчин моложе 45 лет (p <0,05), что может косвенно свидетельствовать о повышенном уровне активных форм кислорода в семенной плазме.*

Ключевые слова: *бесплодие, репродукция, фрагментация ДНК сперматозоидов, возраст*

Для цитирования: *Хаят С.Ш., Брагина Е.Е., Арифулин Е.А. и др. Фрагментация ДНК сперматозоидов у мужчин разного возраста. Андрология и генитальная хирургия 2019;20(4):39–44.*

DOI: 10.17650/2070-9781-2019-20-4-39-44

Sperm DNA fragmentation in men of different age

S.Sh. Khayat[1], E.E. Bragina[1, 2], E.A. Arifulin[2], E.M. Lazareva[3], T.M. Sorokina[1], L.F. Kurilo[1], V.B. Chernykh[1, 4]

[1]N.P. Bochkov Research Centre for Medical Genetics; 1 Moskvorechye St., Moscow 115522, Russia;
[2]A.N. Belozersky Institute of Physico-Chemical Biology, Lomonosov Moscow State University; Bld. 40, 1 Leninskie Gory, Moscow 119992, Russia;
[3]Faculty of Biology, Lomonosov Moscow State University; Bld. 12, 1 Leninskie Gory, Moscow 119234, Russia;
[4]N.I. Pirogov Russian National Research Medical University, Ministry of Health of Russia; 1 Ostrovityanova St., Moscow 117437, Russia

The study objective *is to analyze the content of spermatozoa with single and double-stranded DNA breaks in different age groups.*
Materials and methods. *The level of DNA fragmentation was studied in 300 ejaculate samples obtained from 266 sub- or infertile men. The group 1 included 150 samples obtained from 131 patients under the age of 45 (21–44 years), the group 2 included 150 samples obtained from 135 patients above the age of 45 (45–68 years). Mean ages were 34.8 ± 3.9 and 48.6 ± 3.1 years, respectively. The number of sperm with fragmented DNA was evaluated using the terminal deoxynucleotidyl transferase dUTP nick end labeling (TUNEL) method on ejaculate smears. The number of spermatozoa with >15 % of fragmented DNA was considered elevated. Standard semen analysis was performed in 117 and 97 men from the groups 1 and 2, respectively.*
Results. *The number of sperm with fragmented DNA varied in ejaculated samples from 1.5 to 64.5 %. Mean number of sperm with DNA breaks in the group 1 (12.0 ± 6.0 %) was significantly lower than in the group 2 (16.1 ± 8.3 %, p <0.05). Mean sperm count in the ejaculate of the group 1 (267.0 ± 198.7 million) was significantly higher than in the group 2 (201.0 ± 162.9 million, p = 0.02).*

Conclusion. *We revealed that in men over the age of 45 years, the percentage of spermatozoa with DNA fragmentation is higher than in men under 45 years of age, it may indirectly indicate an increased level of reactive oxygen species in the seminal plasma in older patients.*

Key words: *male infertility, reproduction, sperm DNA fragmentation, age*

For citation: *Khayat S.Sh., Bragina E.E., Arifulin E.A. et al. Sperm DNA fragmentation in men of different age. Andrologiya i genital'naya khirurgiya = Andrology and Genital Surgery 2019;20(4):39–44. (In Russ.).*

Введение

В последние десятилетия в развитых странах наблюдается тенденция к планированию деторождения в более поздние сроки, а также к неоднократному вступлению в брак, что обусловливает более позднее рождение детей в этих союзах. Все это диктует необходимость исследования факторов, влияющих на фертильность мужчин разного возраста. Мужская репродуктивная система по мере старения претерпевает физиологические изменения, морфологическая перестройка мужских половых желез связана в основном с атрофическими процессами; различные факторы могут нарушать функцию яичек и ухудшать качество спермы. Отрицательно воздействуют на мужскую репродуктивную систему и факторы образа жизни (питание, употребление алкоголя, курение, стресс, неблагоприятные экологические факторы, профессиональные вредности).

Спермиологическое исследование остается основным методом первоначальной оценки фертильности мужчин, отражая текущее состояние репродуктивной системы пациента. Спермограмма может указать на некоторые формы бесплодия (например, азооспермию), однако это исследование не всегда позволяет адекватно оценить фертильность. Известны случаи естественного зачатия при тяжелой степени патозооспермии и случаи бесплодия при нормозооспермии.

На оплодотворяющую способность сперматозоидов влияет ряд факторов, в том числе наличие анеуплоидий, состояние хроматина (конденсированный/незрелый), пенетрационной системы (акросом), строение жгутика и каждого из его компонентов, вирусное и бактериальное инфицирование сперматозоида, а также фрагментация ДНК. В связи с этим наряду со стандартным спермиологическим исследованием в последние годы все большее распространение получают методы, позволяющие исследовать функциональные свойства сперматозоидов.

Фрагментация ДНК сперматозоидов представляет собой разрыв 1 или 2 нитей ДНК. Патофизиологические механизмы, вызывающие фрагментацию ДНК, не вполне ясны, но предполагается, что ее причиной могут быть нерепарированные повреждения ДНК, дефекты ремоделирования хроматина, возникающие в ходе сперматогенеза. Причинами фрагментации хроматина сперматозоидов в настоящее время также считают апоптоз и окислительный стресс.

Проблеме фрагментации ДНК сперматозоидов посвящено большое количество научных исследований, однако данные о влиянии возраста на частоту разрывов ДНК неоднозначны, что объясняется как разнородностью исследуемых групп пациентов, так и гетерогенностью методов исследования. **Цель данного исследования** – определить содержание сперматозоидов с одно- и двунитевыми разрывами ДНК в образцах эякулята у пациентов разных возрастных групп. Для этого использован прямой метод подсчета, позволяющий определять как однонитевые, так и двунитевые разрывы ДНК.

Материалы и методы

Исследован уровень фрагментации ДНК в 300 образцах эякулята, полученных от 266 пациентов с нарушением фертильности. В 1-ю группу включены 150 образцов, полученных от 131 пациента моложе 45 лет (21–44 лет), во 2-ю группу – 150 образцов, полученных от 135 пациентов старше 45 лет (45–68 лет). Средний возраст мужчин составил 34,8 ± 3,9 и 48,6 ± 3,1 года соответственно.

Количество сперматозоидов с фрагментированной ДНК оценивали методом флуоресцентного мечения одно- и двунитевых разрывов ДНК (terminal deoxynucleotidyl transferase mediated dUTP nick end labeling, TUNEL) в мазках эякулята. Мазки наносили на адгезивные стекла HistoBond (Paul Marienfeld, Германия) и обрабатывали реагентом DeadEnd Fluorometric TUNEL System по протоколу изготовителя (Promega, США). Препараты окрашивали DAPI (4,6-diamino-2-phenylidole) (Sigma-Aldrich, США). Для прямого подсчета использовали микроскоп Axiovert 200V (Carl Zeiss, Германия). Повышенным считали количество сперматозоидов с фрагментированной ДНК >15 % [1].

Стандартное спермиологическое исследование выполняли согласно рекомендациям руководства ВОЗ (2010) [2]. Для анализа были доступны образцы эякулята 117 и 97 мужчин 1-й и 2-й групп соответственно. Статистический анализ различий между группами выполняли с помощью t-критерия Стьюдента, принимая уровень значимости $p < 0,05$.

Результаты

Распределение образцов эякулята по содержанию сперматозоидов с фрагментированной ДНК было близким к нормальному (рис. 1). Доля сперматозоидов

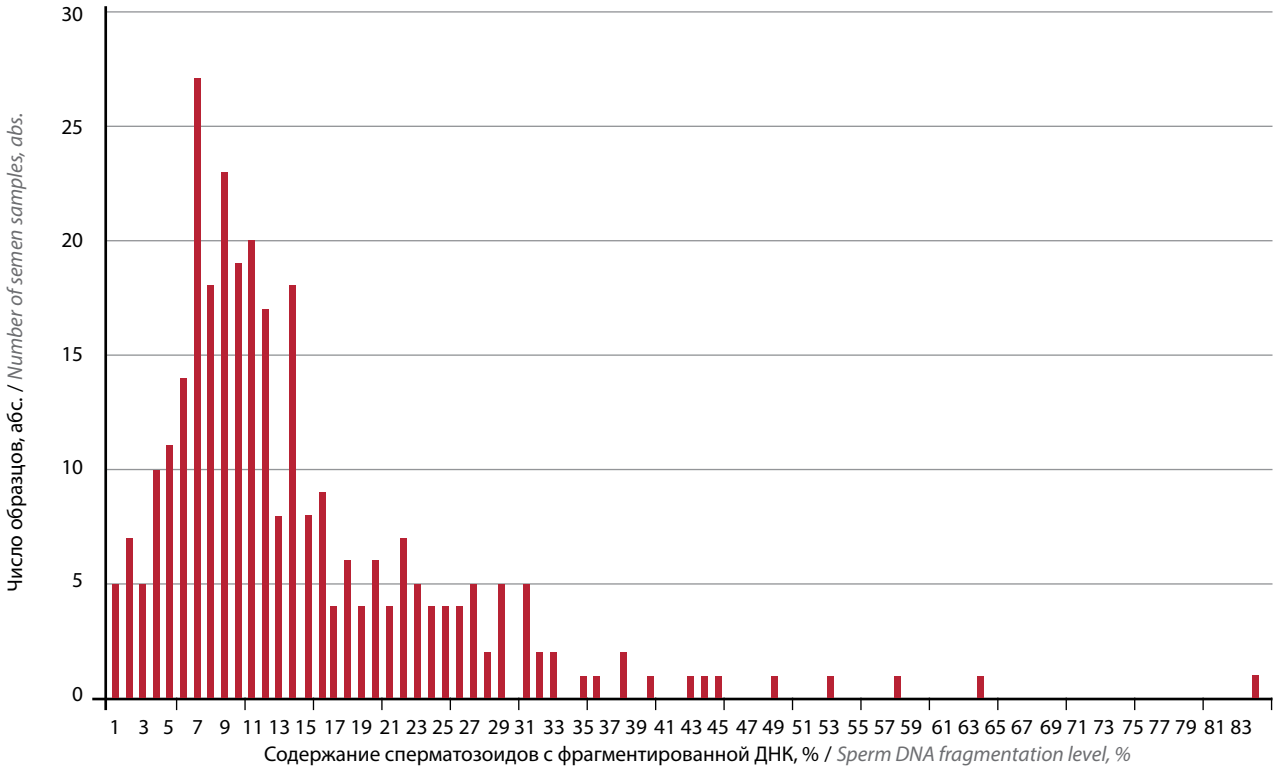

Рис. 1. *Распределение образцов эякулята по содержанию сперматозоидов с фрагментированной ДНК*

Fig. 1. *Semen samples distribution per the level of sperm with fragmented DNA*

с фрагментированной ДНК в образцах эякулята варьировала от 1,5 до 64,5 %. Среднее значение этого показателя в 1-й и 2-й группах составило 12,0 ± 6,0 и 16,1 ± 8,3 % соответственно. Содержание сперматозоидов с фрагментированной ДНК в 1-й группе статистически значимо ниже, чем во 2-й группе (p <0,05) (рис. 2).

Среднее количество сперматозоидов в эякуляте в 1-й и 2-й группах составило 267,0 ± 198,7 и 201,0 ± 162,9 млн соответственно, причем в 1-й группе оно было статистически значимо больше, чем во 2-й группе (p = 0,02) (рис. 3). Среднее содержание прогрессивно-подвижных сперматозоидов составило в 1-й и 2-й группах соответственно 17,5 ± 10,5 и 15,3 ± 9,5 % (рис. 4), среднее содержание атипичных сперматозоидов — 94,9 ± 3,9 и 94,6 ± 4,8 %; между группами не выявлены статистически значимые различия (p >0,05) (рис. 5).

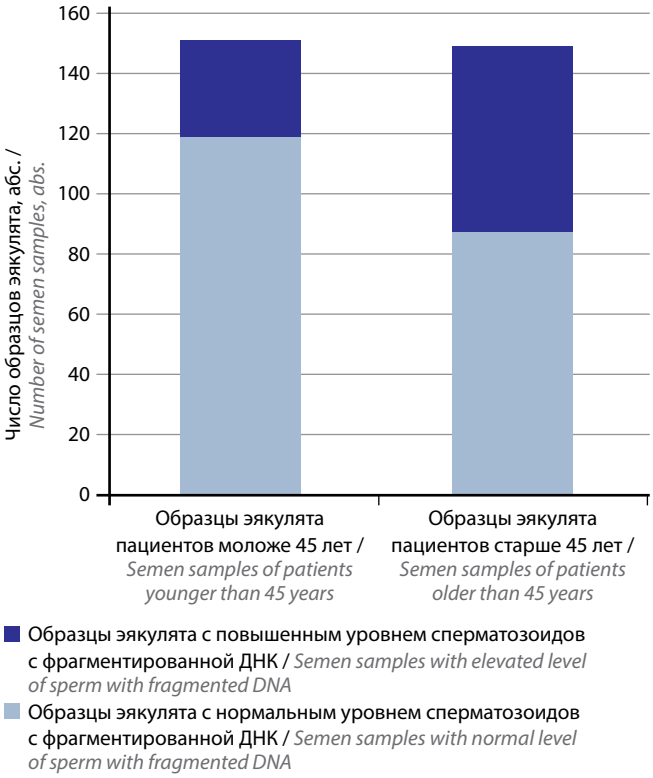

Рис. 2. *Образцы эякулята пациентов разного возраста с фрагментацией ДНК сперматозоидов*

Fig. 2. *Number of semen samples of patients of different ages with fragmented DNA in spermatozoa*

Обсуждение

Проблема целостности генома мужских гамет актуальна для диагностики мужского бесплодия. В большинстве исследований показано, что содержание сперматозоидов с фрагментированной ДНК увеличивается с возрастом, однако имеются и данные об отсутствии влияния возраста на целостность ДНК. Таким образом, вопрос о связи возраста мужчин с уровнем фрагментации ДНК сперматозоидов окончательно не решен, что, в первую очередь, может быть связано с особенностями выборок. Кроме того, результаты разных научных

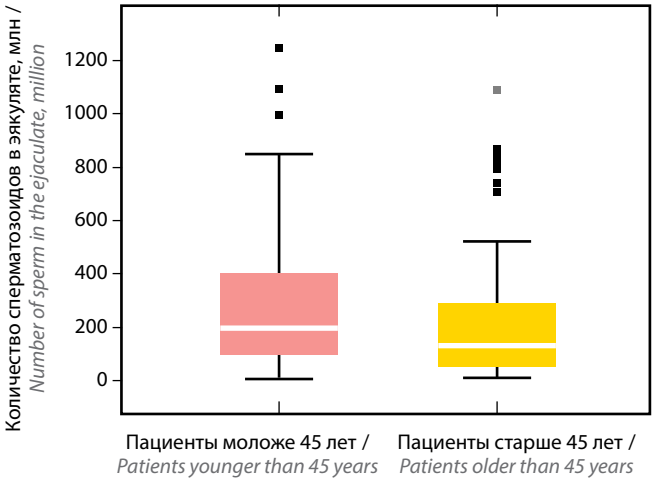

Рис. 3. *Количество сперматозоидов в эякуляте у пациентов разных возрастных групп с нарушением фертильности*

Fig. 3. *Number of sperm in the ejaculate of patients of different age groups with sub- or infertility*

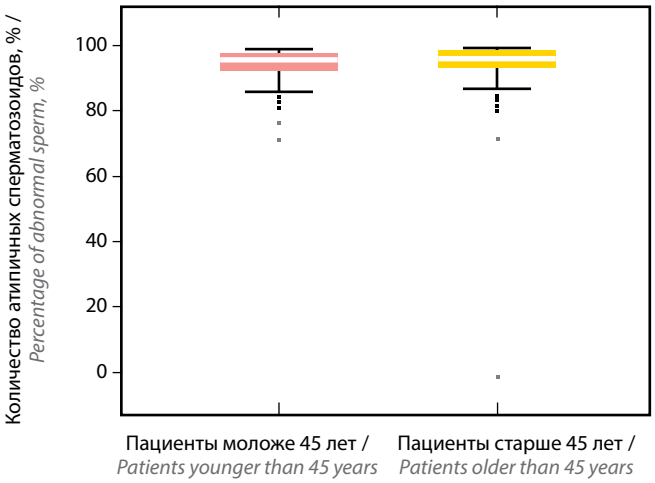

Рис. 5. *Количество атипичных сперматозоидов у пациентов разных возрастных групп с нарушением фертильности*

Fig. 5. *Percentage of abnormal sperm in patients of different age groups with sub- or infertility*

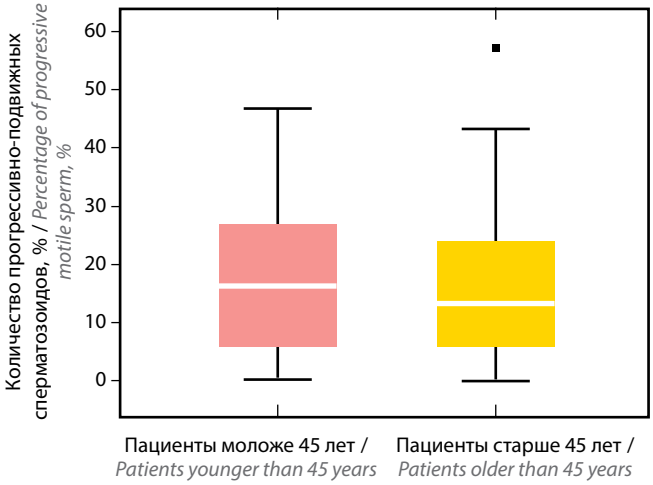

Рис. 4. *Количество прогрессивно-подвижных сперматозоидов у пациентов разных возрастных групп с нарушением фертильности*

Fig. 4. *Percentage of progressive motile sperm in patients of different age groups with sub- or infertility*

исследований сложно сопоставить вследствие различий в методах оценки фрагментации ДНК в мужских половых клетках.

В настоящее время распространено несколько методов, которые позволяют оценить целостность ДНК сперматозоидов. Методы для диагностики фрагментации ДНК сперматозоидов подразделяются на прямые и непрямые. С помощью прямых методов выявляются уже имеющиеся разрывы ДНК, в то время как непрямые методы позволяют оценить подверженность спермальной ДНК разрывам после внешнего неблагоприятного воздействия, например добавления кислот. Наиболее широко применяемые прямые методы – TUNEL, который основан на прямом мечении разрывов ДНК уридином, гель-электрофорез ДНК отдельных клеток (single cell gel electrophoresis, также называемый comet) и анализ смещений разрывов (*in situ* nick translation assay). К наиболее известным непрямым методам относят проточную цитометрию с применением акридинового оранжевого (flow cytometric acridine orange assay), которая основана на метахроматических свойствах этого красителя, по-разному флуоресцирующего при связывании с однонитевыми (флуоресцирует красным) либо двунитевыми (флуоресцирует зеленым) разрывами ДНК. Непрямым методом является и исследование дисперсии хроматина сперматозоидов (sperm chromatin dispersion test). Несмотря на различия методов оценки нарушений, все они направлены на то, чтобы определить общее число сперматозоидов с фрагментацией ДНК независимо от участка генома, где это нарушение имело место [3].

Мы показали, что при оценке уровня фрагментации ДНК в сперматозоидах прямым методом (TUNEL) у мужчин старше 45 лет доля сперматозоидов с фрагментированной ДНК статистически значимо больше, чем у мужчин моложе 45 лет. Это может косвенно свидетельствовать о повышенном уровне окислительного стресса, возникающем при нарушении баланса между количеством активных форм кислорода и концентрацией антиоксидантов в семенной жидкости.

С помощью метода TUNEL в ряде работ выявлена прямая зависимость уровня фрагментации ДНК от возраста мужчин [4–7], что согласуется с данными, полученными в нашем исследовании. Другие авторы не выявили корреляции с целостностью хроматина сперматозоидов [8, 9].

Используя другой базовый метод обнаружения повреждений ДНК сперматозоидов, основанный на метахроматических свойствах акридинового оранжевого, исследователи установили зависимость уровня

фрагментации ДНК сперматозоидов от возраста [10–12].

Подобная тенденция была выявлена N.P. Singh и соавт., использовавшими метод гель-электрофореза ДНК отдельных клеток [13]. Однако в работе T.E. Schmid и соавт. при использовании того же метода не выявили влияния возраста на количество двунитевых разрывов ДНК сперматозоидов [14].

T. Winkle и соавт. провели модифицированный анализ по Nicoletti [15] (после обработки йодидом пропидия фрагментацию ДНК в сперматозоидах оценивали методом проточной цитометрии) и не выявили статистически значимого увеличения уровня фрагментации ДНК сперматозоидов по мере увеличения возраста мужчин [16].

Поскольку процессы дифференцировки половых клеток в сперматогенном эпителии протекают непрерывно, процесс сперматогенеза уязвим на молекулярном, клеточном, тканевом и органном уровнях. Активные формы кислорода могут вызывать ошибки во время репликации ДНК, транскрипции или посттранскрипционных событий (фрагментацию, нарушение конденсации хроматина, дефекты протаминизации) [17]. Такие повреждения связывают со старением многих тканей, в том числе и тканей яичек. Свободнорадикальная теория старения рассматривает этот процесс как результат накопления повреждений ДНК, вызванных окислительным стрессом. Чрезмерное количество активных форм кислорода и снижение антиоксидантной способности в процессе старения могут вызывать апоптоз или окислительное повреждение ДНК [18]. Выявлена положительная корреляция между уровнем H_2O_2 и уровнем фрагментации ДНК сперматозоидов у пациентов с бесплодием [19, 20].

Заключение

У мужчин в возрасте старше 45 лет количество сперматозоидов с фрагментированной ДНК статистически значимо больше, чем у мужчин в возрасте до 45 лет. Фрагментация ДНК отражает нарушение целостности генома сперматозоида и может служить важным диагностическим и прогностическим критерием оценки фертильности мужчин.

REFERENCES / ЛИТЕРАТУРА

1. Брагина Е.Е., Арифулин Е.А., Лазарева Е.М. и др. Нарушение конденсации хроматина сперматозоидов и фрагментация ДНК сперматозоидов: есть ли корреляция? Андрология и генитальная хирургия 2017;18(1):48–61. [Bragina E.E., Arifulin E.A., Lazareva E.M. et al. Abnormal chromatin condensation in spermatozoa and DNA fragmentation in spermatozoa: is there a correlation? Andrologiya i genital'naya khirurgiya = Andrology and Genital Surgery 2017;18(1):48–61. (In Russ.)]. DOI: 10.17650/2070-9781-2017-18-1-48-61.
2. WHO laboratory manual for the examination and processing of human semen. 5th edn. Geneva: World Health Organization, 2010. 271 p.
3. Zini A., Libman J. Sperm DNA damage: clinical significance in the era of assisted reproduction. CMAJ 2006;175(5): 495–500. DOI: 10.1503/cmaj.060218.
4. Vagnini L., Baruffi R.L., Mauri A.L. et al. The effects of male age on sperm DNA damage in an infertile population. Reprod Biomed Online 2007;15(5):514–9. DOI: 10.1016/s1472-6483(10)60382-3.
5. Plastira K., Msaouel P., Angelopoulou R. et al. The effects of age on DNA fragmentation, chromatin packaging and conventional semen parameters in spermatozoa of oligoasthenoteratozoospermic patients. J Assist Reprod Genet 2007;24(10):437–43. DOI: 10.1007/s10815-007-9162-5.
6. Sati L., Ovari L., Bennett D. et al. Double probing of human spermatozoa for persistent histones, surplus cytoplasm, apoptosis and DNA fragmentation. Reprod Biomed Online 2008;16(4):570–9. DOI: 10.1016/s1472-6483(10)60464-6.
7. Petersen C.G., Mauri A.L., Vagnini L.D. et al. The effects of male age on sperm DNA damage: an evaluation of 2,178 semen samples. JBRA Assist Reprod 2018;22(4):323–30. DOI: 10.5935/1518-0557.20180047.
8. Brahem S., Mehdi M., Elghezal H., Saad A. The effects of male aging on semen quality, sperm DNA fragmentation and chromosomal abnormalities in an infertile population. J Assist Reprod Genet 2011;28(5):425–32. DOI: 10.1007/s10815-011-9537-5.
9. Colin A., Barroso G., Gómez-López N. et al. The effect of age on the expression of apoptosis biomarkers in human spermatozoa. Fertil Steril 2010;94(7):2609–14. DOI: 10.1016/j.fertnstert.2010.04.043.
10. Moskovtsev S.I., Willis J., Mullen J.B. Age-related decline in sperm deoxyribonucleic acid integrity in patients evaluated for male infertility. Fertil Steril 2006;85(2): 496–9. DOI: 10.1016/j.fertnstert.2005.05.075.
11. Moskovtsev S.I., Willis J., White J., Mullen J.B. Sperm DNA damage: correlation to severity of semen abnormalities. Urology 2009;74(4):789–93. DOI: 10.1016/j.urology.2009.05.043.
12. Wyrobek A.J., Eskenazi B., Young S. et al. Advancing age has differential effects on DNA damage, chromatin integrity, gene mutations, and aneuploidies in sperm. Proc Natl Acad Sci USA 2006;103(25):9601–6. DOI: 10.1073/pnas.0506468103.
13. Singh N.P., Muller C.H., Berger R.E. Effects of age on DNA double-strand breaks and apoptosis in human sperm. Fertil Steril 2003;80(6):1420–30. DOI: 10.1016/j.fertnstert.2003.04.002.
14. Schmid T.E., Eskenazi B., Baumgartner A. et al. The effects of male age on sperm DNA damage in healthy non-smokers. Hum Reprod 2007;22(1):180–7. DOI: 10.1093/humrep/del338.
15. Nicoletti I., Migliorati G., Pagliacci M.C. et al. A rapid and simple method for measuring thymocyte apoptosis by propidium iodide staining and flow cytometry. J Immunol Methods 1991;139(2):271–9. DOI: 10.1016/0022-1759(91)90198-o.
16. Winkle T., Rosenbusch B., Gagsteiger F. et al. The correlation between male age, sperm quality and sperm DNA fragmentation in 320 men attending a fertility center. J Assist Reprod Genet 2009;26(1):41–6. DOI: 10.1007/s10815-008-9277-3.
17. Agarwal A., Said T.M. Role of sperm chromatin abnormalities and DNA

damage in male infertility. Hum Reprod Update 2003;9(4):331–45. DOI: 10.1093/humupd/dmg027.
18. Aitken R.J., Clarkson J.S., Fishel S. Generation of reactive oxygen species, lipid peroxidation, and human sperm function. Biol Reprod 1989;41(1):183–97. DOI: 10.1095/biolreprod41.1.183.
19. Zandieh Z., Vatannejad A., Doosti M. et al. Comparing reactive oxygen species and DNA fragmentation in semen samples of unexplained infertile and healthy fertile men. Ir J Med Sci 2018; 187(3):657–62. DOI: 10.1007/s11845-017-1708-7.
20. Xie D., Lu C., Zhu Y. et al. Analysis on the association between sperm DNA fragmentation index and conventional semen parameters, blood microelements and seminal plasma ROS in male patients with infertility. Exp Ther Med 2018;15(6):5173–6. DOI: 10.3892/etm.2018.6115.

Вклад авторов
С.Ш. Хаят: обзор публикаций по теме статьи, анализ полученных данных, написание текста статьи;
Е.Е. Брагина: разработка дизайна исследования, критические замечания, научное редактирование текста статьи;
Е.А. Арифулин, Е.М. Лазарева: получение данных для анализа, научное редактирование текста статьи;
Т.М. Сорокина: анализ публикаций по теме статьи, написание текста статьи;
Л.Ф. Курило, В.Б. Черных: анализ публикаций по теме статьи, критические замечания, научное редактирование текста статьи.
Authors' contributions
S.Sh. Khayat: reviewing of publications on the article's theme, analysis of the obtained data, article writing;
E.E. Bragina: development of research design, critical comments, scientific editing of the article;
E.A. Arifulin, E.M. Lazareva: obtaining data for analysis, scientific editing of the article;
T.M. Sorokina: reviewing of publications on the article's theme, article writing;
L.F. Kurilo, V.B. Chernykh: reviewing of publications on the article's theme, critical comments, scientific editing of the article.

ORCID авторов/ORCID of authors
С.Ш. Хаят/S.Sh. Khayat: https://orcid.org/0000-0002-0535-4081
Е.Е. Брагина/E.E. Bragina: https://orcid.org/0000-0002-8422-4962
Е.А. Арифулин/E.A. Arifulin: https://orcid.org/0000-0002-3695-4215
Е.М. Лазарева/E.M. Lazareva: https://orcid.org/0000-0002-0494-483X
Т.М. Сорокина/T.M. Sorokina: https://orcid.org/0000-0002-4618-2466
Л.Ф. Курило/L.F. Kurilo: https://orcid.org/0000-0003-3603-4838
В.Б. Черных/V.B. Chernykh: https://orcid.org/0000-0002-7615-8512

Конфликт интересов. Авторы заявляют об отсутствии конфликта интересов.
Conflict of interest. The authors declare no conflict of interest.

Финансирование. Работа выполнена в рамках государственного задания Минобрнауки России.
Financing. The study was performed in the framework of the state task of the Ministry of Education and Science of Russia.

Информированное согласие. Все пациенты подписали информированное согласие на участие в исследовании.
Informed consent. All patients gave written informed consent to participate in the study.

Статья поступила: 08.08.2019. **Принята к публикации:** 01.10.2019.
Article received: 08.08.2019. **Accepted for publication:** 01.10.2019.

Endovascular correction of venogenic erectile dysfunction in May–Thurner syndrome (clinical case)

E.A. Povelitsa[1], A.V. Bystrenkov[2], A.M. Shesternya[1], O.V. Parkhomenko[1]

[1]Republican Research Center for Radiation Medicine and Human Ecology; 290 Ilyicha St., Gomel 246000, Republic of Belarus;
[2]Gomel Regional Clinical Hospital; 5 Bratyev Lizyukovykh St., Gomel 246000, Republic of Belarus

Contact: *Eduard Anatolievich Povelitsa povelitsaed@gmail.com*

Introduction. *Secondary varicose small pelvic veins with the development of chronic venous insufficiency due to obstruction of the magistral venous vessels, in particular, the left common iliac vein and the right common iliac artery (May–Thurner syndrome), occupy a special place in the structure of the causes of venogenic erectile dysfunction (ED).*

The study objective *is to present the clinical case of arteriovenous conflict (May–Thurner syndrome), leading to the development of secondary varicose small pelvic veins in men and venogenic ED, as well as modern methods of its verification and endovascular surgical repair.*

Clinical case. *A clinical case of successful endovascular correction of venogenic ED is presented. The patient is diagnosed with: May–Thurner syndrome. Pelvic varicose disease C3 (according to CEAP Classification). Condition after endovascular balloon angioplasty and stenting of the left common iliac vein. Bilateral varicocele. Condition after bilateral varicocelectomy in 2018. Severe venogenic ED (pathological venous drainage, proximal type, International Index of Erectile Function (v. 5) – 12 points; Er3 according to the Unem Scale) in accordance with the Comprehensive Classification System for Chronic Venous Disorders. On July 24, 2019 endovascular occlusion of the Santorini's plexus veins was performed with the installation of occlusion spirals in their lumen according to Gianturco. In order to provide visualization of the veins in the Santorini's plexus, given the impossibility of cannulation of the deep vein of the penis, bilateral symmetrical cannulation of the cavernous bodies of the penis was carried out to perform cavernosophlebography. The left common iliac vein was catheterized according to the Crossover technique. Under phlebography control we ensured that the stent in the common iliac vein passed without signs of loss of its lumen. The internal pudental vein on the left was selectively catheterized. Hydrophilic guidewire was introduced through the veins of the periprostatic plexus into the right internal pudental vein. Selective catheterization of the periprostatic venous plexus was not possible due to pronounced tortuosity, valve flaps of the veins and small diameter of the catheterized veins. It was decided to pass the guidewire further through the right iliac vein system with access to the inferior vena cava. Further, the guidewire was again transferred to the left common iliac vein (double crossover). The left common femoral vein was punctured followed by the placement of 5 Fr introducer sheath according to Seldinger. The guidewire tip was fixed by the loop in the left common iliac vein, then captured and brought out through the introducer in the left common femoral vein. A catheter Cobra1 5 Fr was inserted through a crossover guide from the left common femoral vein into the right internal iliac vein and further into the periostatic venous plexus. Gradually veins of the Santorini's plexus were selectively catheterized followed by Gianturco coils embolization.*

Conclusion. *The first choice surgery for verified proximal type ED is endovascular occlusion of the veins in the Santorini's plexus through the deep vein of the penis, which allows to change the hemodynamics in the penis and provide sufficient erection without resorting to endofalloprosthesis of the penis. Single or double-sided transfemoral access is suggested for patients when access through the deep vein of the penis is rather challenging or absent.*

Key words: *May–Thurner syndrome, endovascular occlusion, venogenic erectile dysfunction*

For citation: *Povelitsa E.A., Bystrenkov A.V., Shesternya A.M., Parkhomenko O.V. Endovascular correction of venogenic erectile dysfunction in May–Thurner syndrome (clinical case). Andrologiya i genital'naya khirurgiya = Andrology and Genital Surgery 2019;20(4):45–51.*

DOI: 10.17650/2070-9781-2019-20-4-45-51

Эндоваскулярная коррекция веногенной эректильной дисфункции при синдроме Мея–Тернера (клиническое наблюдение)

Э.А. Повелица[1], А.В. Быстренков[2], А.М. Шестерня[1], О.В. Пархоменко[1]

[1]ГУ «Республиканский научно-практический центр радиационной медицины и экологии человека»;
Республика Беларусь, 246000 Гомель, ул. Ильича, 290;
[2]Гомельская областная клиническая больница; Республика Беларусь, 246000 Гомель, ул. Братьев Лизюковых, 5

Введение. *Особое место в структуре причин веногенной эректильной дисфункции (ЭД) занимает вторичное варикозное расширение вен малого таза с развитием хронической венозной недостаточности вследствие обструкции магистральных венозных сосудов, в частности общей левой подвздошной вены правой общей подвздошной артерией, что называется синдромом Мея–Тернера.*

Цель сообщения *– представить клинический случай артериовенозного конфликта, приводящего к развитию вторичного варикозного расширения вен малого таза у мужчин и веногенной ЭД, а также описать современные методы его верификации и эндоваскулярного хирургического лечения.*

Клиническое наблюдение. *Описан клинический случай успешной эндоваскулярной коррекции веногенной ЭД у пациента с диагнозом: синдром Мея–Тернера, варикозная болезнь малого таза С3 (по Международной классификации хронических заболеваний вен CEAP (Comprehensive Classification System for Chronic Venous Disorders)), состояние после эндоваскулярной баллонной ангиопластики и стентирования левой общей подвздошной вены, двустороннее варикоцеле, состояние после двусторонней варикоцелэктомии (2018 г.), веногенная ЭД тяжелой степени (патологический венозный дренаж, проксимальный тип, международный индекс эректильной функции – 12 баллов; Er3 по шкале Юнема) в соответствии с Международной классификацией хронических заболеваний вен. 24 июля 2019 г. выполнена эндоваскулярная окклюзия вен сплетения Санторини с установкой в их просвет окклюдирующих спиралей Gianturco. С целью обеспечения визуализации вен сплетения Санторини, учитывая невозможность канюляции глубокой вены полового члена, осуществили двустороннюю симметричную канюляцию кавернозных тел полового члена для выполнения кавернозофлебографии. По методике crossover введен катетер в левую общую подвздошную вену. При флебографии подтверждена проходимость стента в общей подвздошной вене, отсутствие признаков сужения просвета. Селективно катетеризирована внутренняя половая вена слева. Через вены перипростатического сплетения в правую внутреннюю половую вену проведен гидрофильный проводник. Селективно катетеризировать перипростатическое венозное сплетение не удалось ввиду выраженной извитости. наличия створок клапанов вен и малого диаметра катетеризированных вен. Принято решение провести проводник далее по правой подвздошной вене с выходом в нижнюю полую вену. Далее проводник был вновь переведен в левую общую подвздошную вену (double crossover). Пунктирована левая общая бедренная вена по Сельдингеру с установкой интродьюсера диаметром 5 Fr. Петлей для захвата проводника в левой общей подвздошной вене фиксирован кончик проводника, захвачен и выведен наружу через интродьюсер в левой общей бедренной вене. По проводнику из левой общей бедренной вены в правую внутреннюю подвздошную вену и далее в перипростатическое венозное сплетение проведен катетер Cobra1 диаметром 5 Fr. Селективно поэтапно катетеризированы основные пути венозной утечки и эмболизированы металлическими спиралями Gianturco.*

Заключение. *Операцией выбора после верификации веногенной ЭД проксимального типа считается эндоваскулярная окклюзия вен сплетения Санторини через глубокую вену полового члена, которая позволяет изменить гемодинамику в половом члене и обеспечить достаточную эрекцию, не прибегая к эндофаллопротезированию. При возникновении технических трудностей – при отсутствии точки доступа через глубокую вену полового члена – применяют одно- или двусторонний трансфеморальный доступ.*

Ключевые слова: *синдром Мея–Тернера, эндоваскулярная окклюзия, веногенная эректильная дисфункция*

Для цитирования: *Повелица Э.А., Быстренков А.В., Шестерня А.М., Пархоменко О.В. Эндоваскулярная коррекция веногенной эректильной дисфункции при синдроме Мея–Тернера (клиническое наблюдение). Андрология и генитальная хирургия 2019;20(4): 45–51. (На англ.).*

Introduction

Venogenic erectile dysfunction (ED) can be also associated with pelvic varicose disease. Secondary varicose small pelvic veins with the development of chronic venous insufficiency due to compression of the main venous vessels, in particular, the left common iliac vein by the right common iliac artery, occupy a special place in the structure of the causes of venogenic ED. This proximal arteriovenous conflict is recognized in the literature as May–Thurner syndrome (MTS). Compression of the left common iliac vein can cause the impaired venous outflow from the left lower extermity and pelvic organs, which leads to venous congestion and subsequent development of varicose small pelvic veins [1–5].

MTS is the leading cause for the development in men of varicocele, venogenic ED, varicose veins of the saphenous veins of the penis and left lower extermity, chronic pelvic and scrotal pain and chronic congestive prostatitis [1, 6].

Such a wide variety of clinical manifestations of MTS can be explained by close relation between the superficial and deep venous systems of the androgenital zone through the communicant veins (scrotal veins, spermatic cord, penis, veins of the internal iliac venous system and the safenofemoral junction). Reported prevalence of MTS ranges from 2.7 to 32.0 % [7–9].

Currently, the main effective approach to treatment for MTS is endovascular balloon angioplasty of the left common iliac vein with stent placement in its lumen in the compression area by the right common iliac artery [1, 3–6].

In the postoperative period in a patient with MTS, after surgical repair of the arteriovenous conflict and the left common iliac vein compression, we observe the improvement of venous outflow from the pelvic organs, and at the same time, the aggravation of venogenic ED symptoms. It occurs due to the previously developed varicose veins in the Santorini's plexus and valve insufficiency of these veins. As a result, it leads to the development of a pronounced venous reflux from the penis, so-called proximal venous leak disease, and in some cases distal venous leak disease, due to the developed multiple venous anastomoses through *vv. obturatoria* with *vv. pudenda externa* in the safenofemoral junctions [7].

According to the European Association of Urology [10] and American Urological Association [11] the current first choice treatment option for venogenic ED is applying phosphodiesterase type 5 (PDE5) inhibitors and endofalloprosthesis.

However, modern topographic and anatomical insight about the venous system of the penis and pelvic varicose disease in men allow one to consider alternative methods of surgical repair of venogenic ED, in particular, endovascular occlusion of veins in the Santorini's plexus as one of the stages of the change in penile hemodynamics. And in the case of pelvic varicose disease progression after endovascular intervention (occlusion of veins in the Santorini's plexus) combined with distal-type venous leak of penis, it is possible to perform combined phlebectomy of *vv. pudendae externae* in the area of saphenofemoral junctions on both sides with obligatory simultaneous circumcision surgery and ligation of the communicant vein in the area of the *sulcus coronarius* of the penis in order to maximize the separation of the superficial and deep venous systems of the penis [7, 9, 12, 13].

In this regard, the surgical repair of venogenic ED by performing endovascular occlusion of the veins in the Santorini's plexus in order to eliminate venous reflux through the deep vein of penis is of some practical interest [12].

The study objective is to present the clinical case of arteriovenous conflict (MTS), leading to the development of secondary varicose small pelvic veins in men and venogenic ED, as well as modern methods of its verification and endovascular surgical repair.

Clinical case

In July 2019, we consulted 30-year-old ***patient Z.*** *with complaints of ED over the past few years, which worsened significantly after endovascular surgery — placement of stent to the left common iliac vein for MTS. From the anamnesis and on the basis of the medical documents provided, digital media with records of previous surgical and diagnostic interventions, the following was determined.*

For an extended period of time, the patient suffered from constant pain in the lumbosacral spine, radiating to the pelvis, constant aching pain in the perineum, scrotum, aggravated during physical activity. In connection with these complaints, the patient repeatedly consulted neurologist, urologist. Based on the results of the examination, the patient was diagnosed with osteochondrosis of the lumbosacral spine, lumbago, and chronic prostatitis. However, the treatment was ineffective as the patient reported about above-mentioned complaints.

Over time, on the background of these complaints, the patient noted a deterioration of erectile function. An erection arose as usual on stimulation, but then it disappeared soon at vaginal penetration.

In this regard, in March 2018, the patient consulted a specialized clinic in Moscow (Russia), where MTS and chronic syndrome of pelvic venous plethora were detected in the result of a comprehensive examination, which included ultrasound duplex scanning of the iliac veins, pelvic veins, scrotum, and penile vessels. The patient was verified with bilateral varicocele, venous dilatation of the prostatic plexus during transrectal ultrasound examination, as well as a significant narrowing of the left common iliac vein due to its compression by the right common iliac artery (fig. 1).

The patient was offered, and then performed, endovascular balloon angioplasty of the left common iliac vein with subsequent installation of a nitinol stent in its lumen for MTS (fig. 2, 3).

After some time, the patient underwent bilateral varicocelectomy for varicose veins of the spermatic cord on both sides. In the postoperative period, the patient noted a significant improvement: the pain in the scrotum, pelvis and perineum practically disappeared, however, the patient did not notice an improvement in erectile function after the surgeries performed.

After 6 months, the patient's erection started to deteriorate progressively and there was noted an increase of ED according to the International Index of Erectile Function (IIEF-5) up to 12–14 points.

Due to the suspicion of venogenic ED, the patient underwent dynamic pharmacocavernous phlebography in June 2019 in Moscow (Russia). Based on the analysis of the obtained images, a significant venous reflux into the veins of the Santorini's plexus was detected in patient. Varicose veins of the small pelvis were 5–6 mm.

At dopplerography of the vessels of penis, the blood flow velocity through the deep vein of the penis was more than 20 cm/s (normal 5–10 cm/s, there were no changes in blood flow in the arteries of the penis and the peak systolic blood flow velocity was normal).

Dopplerography also revealed that the deep vein of the penis in the root area was not of the magistral, but of the finely branched type of structure, which greatly complicated the implementation of the planned endovascular occlusion of the veins

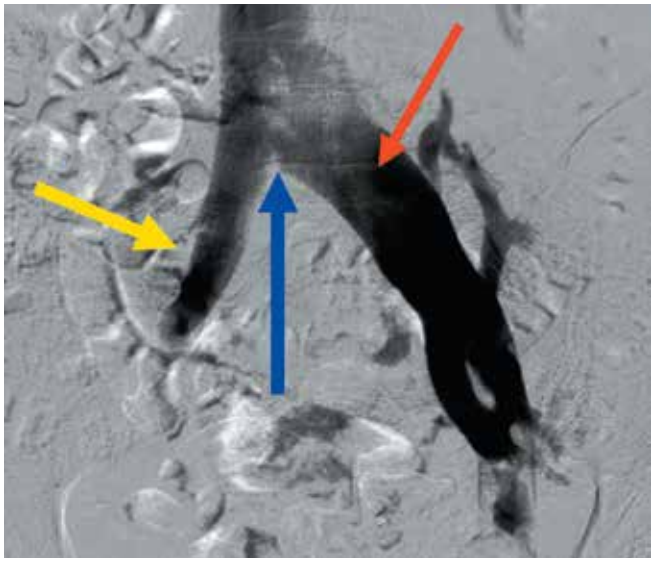

Fig. 1. *Phlebogram of varicose dilated left common iliac vein (red arrow), bifurcation of the inferior vena cava (blue arrow), unchanged right common iliac vein (yellow arrow) in a patient with May–Thurner syndrome. The ratio of the diameters of the right and left common iliac veins 1:2 (photograph by A.A. Kapto, 2018)*

Fig. 2. *Phlebogram, stage of interventional balloon angioplasty of the left common iliac vein (red arrow) in a patient with May–Thurner syndrome (phtotograph by A.A. Kapto, 2018)*

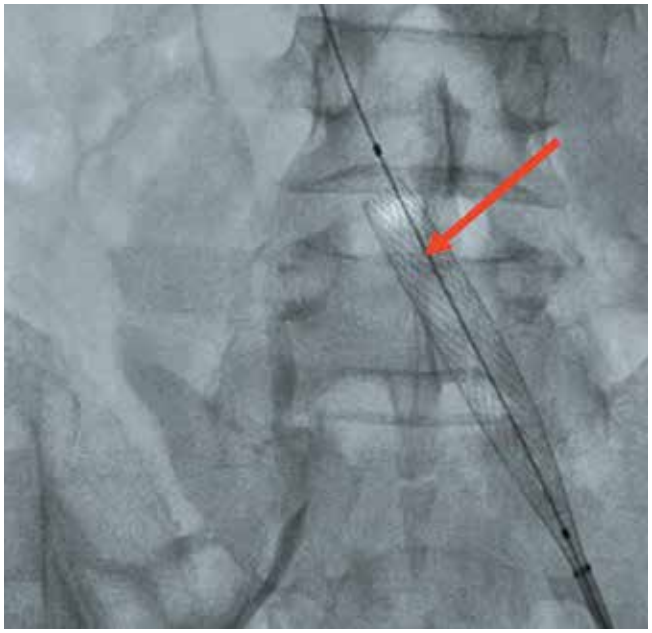

Fig. 3. *Phlebogram, stage of interventional stenting of the left common iliac vein (red arrow) in a patient with May–Thurner syndrome (phtotograph by A.A. Kapto, 2018)*

in Santorini's plexus at access (access point) through the deep vein of the penis.

Subsequently, an attempt to isolate the deep vein of the penis was unsuccessful due to its branched structure type and, as a result, endovascular occlusion of varicose veins in the Santorini's plexus was not possible.

In July 2019, the patient consulted in the Republican Research Center for Radiation Medicine and Human Ecology, Gomel (Republic of Belarus), where, based on review of the provided medical records, complaints (the IIEF-5 ED was 10–12 points), and also taking into account the patient's unwillingness to perform endofalloprosthesis and the inefficiency of PDE5 inhibitors, the patient was diagnosed with: MTS. Pelvic varicose disease C3 (according to CEAP Classification, 10). Condition after endovascular balloon angioplasty and stenting of the left common iliac vein. Bilateral varicocele. Condition after bilateral varicocelectomy in 2018. Severe venogenic ED (pathological venous drainage, proximal type, IIEF-5 – 12 points; Er3 according to the Unem scale) in accordance with the Comprehensive Classification System for Chronic Venous Disorders [14].

Taking into account the lack of access through the deep vein of the penis, the patient was offered an intervention by right-sided transfemoral access to install occlusion spirals in the veins in the Santorini's plexus and, thus, eliminate proximal venous leak. The surgery was performed on the basis of the Gomel Regional Clinical Hospital (Republic of Belarus).

X-ray endovascular examination and surgery were performed on Philips Allura Xper FD20 two-projection angiography system.

Erectile dysfunction was assessed according to the IIEF-5 before and after the surgery.

On July 24, 2019 in X-ray endovascular operating room under local anesthesia endovascular occlusion of the Santorini's plexus veins was performed with the installation of occlusion-spirals in their lumen according to Gianturco.

In order to provide visualization of the veins in the Santorini's plexus, given the impossibility of cannulation of the deep vein of the penis, bilateral symmetrical cannulation of the cavernous bodies of the penis was carried out to perform cavernosophlebography with the permanent administration of an X-ray contrast substance "Tomohexol 350" (Farmak, Ukraine) at a dilution of 1:3 with 0.9 % NaCl solution (fig. 4).

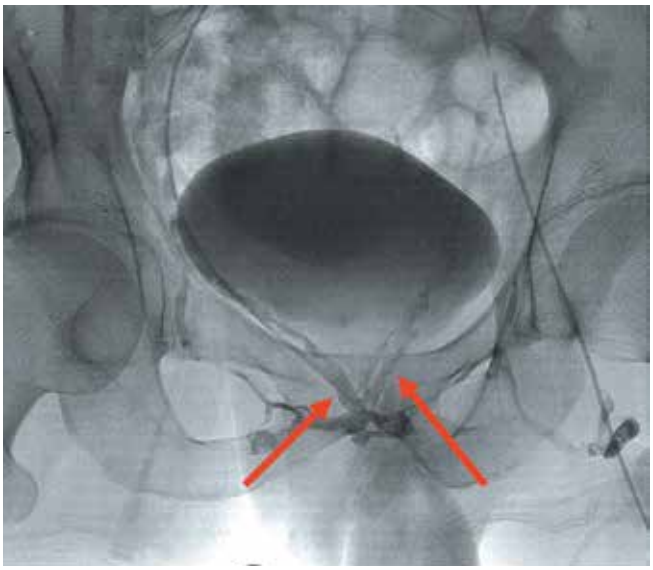

Fig. 4. *Phlebogram, stage of visualization of the Santorini's plexus (red arrows) by performing cavernosography in a patient with May–Thurner syndrome and venogenic erectile dysfunction (photograph by E.A. Povelitsa, 2019)*

Operative report dated 07/24/2019. The start time of the surgery is 15.00; the end time of the surgery is 17.45. The right common femoral vein was punctured followed by the placement of 5 Fr introducer sheath according to Seldinger. The left common iliac vein was catheterized according to the crossover technique. Under phlebography control we ensured that the stent in the common iliac vein passed without signs of loss of its lumen. The internal pudental vein on the left was selectively catheterized. Hydrophilic guidewire ("Radifocus", Terumo, Belgium) was introduced through the veins of the periprostatic plexus into the right internal pudental vein. Localization control of the guidewire was carried out using cavernosography. Selective catheterization of the periprostatic venous plexus was not possible due to pronounced tortuosity, valve flaps of the veins and small diameter of the catheterized veins. It was decided to pass the guidewire further through the right iliac vein system with access to the inferior vena cava. Further, the guidewire was again transferred to the left common iliac vein (double crossover). The left common femoral vein was punctured followed by the placement of 5 Fr introducer sheath according to Seldinger. The guidewire tip was fixed by the loop (Cook Medical, Denmark) in the left common iliac vein, then captured and brought out through the introducer in the left common femoral vein. A catheter Cobra1 5 Fr (Balton, Poland) was inserted through a crossover guide from the left common femoral vein into the right internal iliac vein and further into the periostatic venous plexus. Gradually veins of the Santorini's plexus were selectively catheterized followed by Gianturco coils embolization (fig. 5–7).

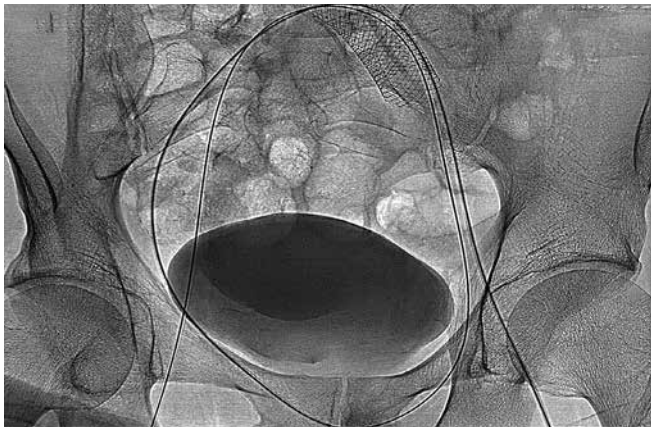

Fig. 5. *Phlebogram, stage of introduction of the guidewire through transfemoral access on the right along the "route" – the femoral vein on the right, the external and common iliac vein on the right, the bifurcation of the inferior vena cava, the common (with the stent installed) and the internal iliac vein on the left, the Santorini's plexus, the internal iliac vein on the right, common iliac vein on the right, bifurcation of the inferior vena cava, common (with a stent installed) and external iliac vein on the left with subsequent capture of the guide loop and leading it out through the left transfemoral access for subsequent retrograde endovascular catheter insertion and introduction of occlusion spirals into the Santorini's venous plexus under the finely branched nature of the structure of the deep vein of the penis in a patient with May–Thurner syndrome and venous erectile dysfunction due to the development of proximal venous leak after elimination of venous obstruction by stenting of common iliac vein on the left in 2018 (photogragh by E.A. Povelitsa, 2019)*

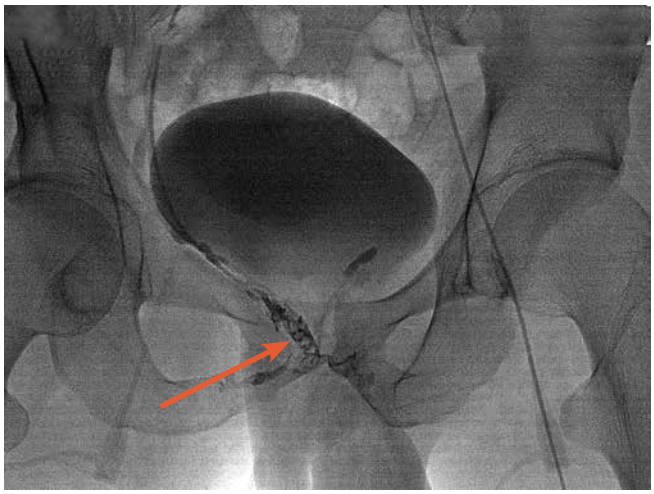

Fig. 6. *Phlebogram, stage of introduction of occlusion spirals (red arrow) in the Santorini's plexus in a patient with May–Thurner syndrome and venogenic erectile dysfunction (photograph by E.A. Povelitsa, 2019)*

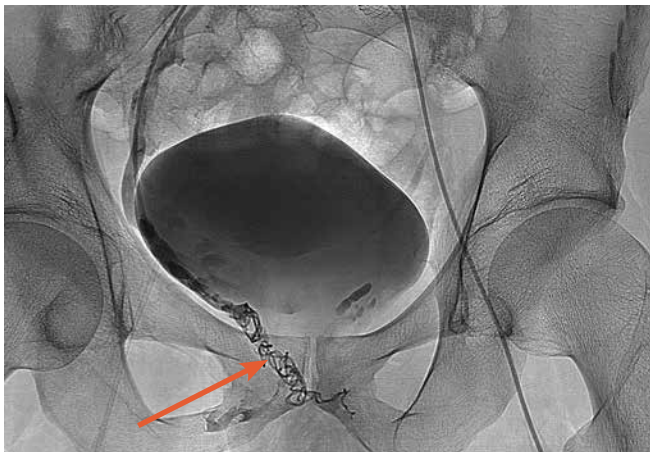

Fig. 7. *Phlebogram, final stage of introduction of 8 occlusion spirals (red arrow) in the Santorini's plexus in a patient with May–Thurner syndrome and venogenic erectile dysfunction (photograph by E.A. Povelitsa, 2019)*

The patient was discharged from the hospital in satisfactory condition the next day after surgery without complications. After 7 days, the patient experienced spontaneous nocturnal penile tumescence, of sufficient tension and of sufficient duration in time, which disappear independently. One month after the endovascular blocking of the veins in the Santorini's plexus, the patient proceeded to a full sexual life satisfied by surgery outcome without applying PDE5 inhibitors.

Conclusion

In a patient with MTS, after surgical repair of the arteriovenous conflict with endovascular balloon angioplasty and stenting of the left common iliac vein in the post-operative period, a marked deterioration in erectile function occurs during the first year, due to the previously developed varicose veins in the Santorini's plexus and valve insufficiency of the veins, which contributes to the development

of venous leak from penis of both proximal and distal types, and due to multiple venous anastomoses between the pelvic vein system and saphenofemoral junctions [1, 8].

The first choice surgery for verified proximal type ED is Kurbatov's operation – endovascular occlusion of the veins in the Santorini's plexus through the deep vein of the penis, which allows to change the hemodynamics in the penis and provide sufficient erection without resorting to endofalloprosthesis of the penis [12].

In the event when it is impossible to catheterize the deep vein of the penis due to its finely branched type of structure and associated technical difficulties in visualizing the pelvic veins for performing an intervention, permanent cavernosography by symmetric cannulation of two cavernous bodies of the penis can be considered as appropriate topographic imagining technique at installing occlusion spirals.

Single or double-sided transfemoral access is suggested for patients when access through the deep vein of the penis is rather challenging or absent.

The installation of occlusion spirals can be performed successfully both orthogradely and retrogradely through contralateral transfemoral access under certain conditions and provided technical equipment.

Previously installed stent in the left common iliac vein does not affect the technical implementation of the endovascular occlusion of veins in the Santorini's plexus.

The presented clinical case demonstrates the possibility of a stepwise approach in correcting the manifestations of pelvic varicose veins in men due to arteriovenous fistula (MTS), as well as the wide possibilities of endovascular surgery for venogenic ED without resorting to penile endofalloprosthesis.

REFERENCES / ЛИТЕРАТУРА

1. Жуков О.Б., Уколов В.А., Сниткин В.М. и др. Синдром Мэя–Тернера у мужчин. Андрология и генитальная хирургия 2017;18(1):39–47. [Zhukov O.B., Ukolov V.A., Snitkin V.M. et al. May–Thurner syndrome in men. Andrologiya i genital'naya khirurgiya = Andrology and Genital Surgery 2017;18(1):39–47. (In Russ.)]. DOI: 10.17650/2070-9781-2017-18-1-39-47.
2. Жуков О.Б., Капто А.А., Михайленко Д.С., Евдокимов В.В. Варикозная болезнь органов таза мужчины. Андрология и генитальная хирургия 2016;17(4):72–7. [Zhukov O.B., Kapto A.A., Mikhaylenko D.S., Evdokimov V.V. Varicose veins of the pelvis men. Andrologiya i genital'naya khirurgiya = Andrology and Genital Surgery 2016;17(4):72–7. (In Russ.)]. DOI: 10.17650/2070-9781-2016-17-4-72-77.
3. Chamarthy M.R., Sutphin P., Anderson M. et al. Evolving concepts in the diagnosis and management of May–Thurner syndrome. J Clin Interv Radiol 2017;1:23–30. DOI: 10.1055/s-0036-1597954.
4. Жуков О.Б., Зубарев А.Р., Кульченко Н.Г. Патологический венозный дренаж кавернозных тел полового члена у больных с варикоцеле. Медицинская визуализация 2006;1:82–9. [Zhukov O.B., Zubarev A.R., Kulchenko N.G. Pathological venous drainage of cavernous bodies in patients with varicocele. Meditsinskaya vizualizatsiya = Medical Visualization 2006;1:82–9. (In Russ.)].
5. Bozkaya H., Cinar C., Ertugay S. et al. Endovascular treatment of iliac vein compression (May–Thurner) syndrome: angioplasty and stenting with or without manual aspiration thrombectomy and catheter-directed thrombolysis. Ann Vasc Dis 2015;8(1):21–8. DOI: 10.3400/avd.oa.14-00110.
6. Goldman R.E., Arendt V.A., Kothary N. et al. Endovascular management of May–Thurner syndrome in adolescents: a single-center experience. J Vasc Interv Radiol 2017;28(1):71–7. DOI: 10.1016/j.jvir.2016.09.005.
7. Страхов С.Н. Варикозное расширение вен гроздевидного сплетения и семенного канатика (варикоцеле). М.: Астра-семь, 2001. 235 с. [Strakhov S.N. Varicose veins of the groin-like plexus and spermatic cord (varicocele). Moscow: Astra-sem, 2001. 235 p. (In Russ.)].
8. Повелица Э.А., Аничкин В.В. Естественные предпосылки возникновения органической эректильной дисфункции. Медико-биологические проблемы жизнедеятельности 2016;(1):186–94. [Povelitsa E.A., Anichkin V.V. Natural preconditions for development of organic erectile dysfunction. Mediko-biologicheskie problemy zhiznedeyatelnosti = Medical and Biological Problems of Life Activity 2016;(1):186–94. (In Russ.)].
9. Цуканов А.Ю., Ляшев Р.В. Варикозная болезнь малого таза как причина патоспермии и пути ее коррекции. Андрология и генитальная хирургия 2014;15(2):74–80. [Tsukanov A.Yu., Lyashev R.V. Small pelvic varices as a cause of pathospermia and ways of its correction. Andrologiya i genital'naya khirurgiya = Andrology and Genital Surgery 2014;15(2):74–80. (In Russ.)]. DOI: 10.17650/2070-9781-2014-2-74-80.
10. European Association of Urology. Male sexual dysfunction. Available at: http://uroweb.org/guideline/male-sexual-dysfunction/#3.
11. Erectile dysfunction: AUA Guideline (2018). Available at: https://www.auanet.org/guidelines/erectile-dysfunction-(ed)-guideline.
12. Диагностика и лечение веногенной эректильной дисфункции. Под ред. Д.Г. Курбатова. М.: Медпрактика-М, 2017. 256 с. [Diagnostics and treatment of venogenic erectile dysfunction. Ed. by D.G. Kurbatov. Moscow: Medpraktika-M, 2017. 256 p. (In Russ.)].
13. Повелица Э.А., Доста Н.И., Шестерня А.М. и др. Комбинированная флебэктомия при андрогенитальной форме варикозной болезни вен малого таза. Андрология и генитальная хирургия 2019;20(1):61–8. [Povelitsa E.A., Dosta N.I., Shesternya A.M. et al. Combined phlebectomy in androgenital form of varicosity veins of small pelvis. Andrologiya i genital'naya khirurgiya = Andrology and Genital Surgery 2019; 20(1):61–8. (In Russ.)]. DOI: 10.17650/2070-9781-2019-20-1-61-68.
14. International Classification of Chronic Lower Vein Disease (CEAP) – prospects for implementation. Available at: http://www.mednovosti.by/journal.aspx?article=229.

Acknowledgment. The authors express their gratitude to H.L. Ivanova, translator at the Republican Research Center for Radiation Medicine and Human Ecology, for editorship and adoption of the article.
Благодарность. Авторы выражают благодарность Е.Л. Ивановой, переводчику Республиканского научно-практического центра радиационной медицины и экологии человека, за редактирование рукописи.

Authors' contributions
E.A. Povelitsa: direct and practical performance of reconstructive surgery, data collection and processing, analysis of the obtained data, preparation and approval of the text with the coauthors, editing the text according to the requirements of the publisher, completion of supporting documents;
A.V. Bystrenkov, A.M. Shesternya: direct and practical performance of surgical intervention;
O.V. Parkhomenko: direct and practical participation in the surgery, writing the article, editorial revision.
Вклад авторов
Э.А. Повелица: непосредственное выполнение реконструктивных операций, сбор и обработка данных, анализ полученных данных, подготовка текста и согласование его с соавторами, редактирование текста в соответствии с требованиями издателя, заполнение сопроводительных документов;
А.В. Быстренков, А.М. Шестерня: выполнение хирургического вмешательства;
О.В. Пархоменко: непосредственное участие в операции, написание статьи, редакционная доработка.

Conflict of interest. The authors declare no conflict of interest.
Конфликт интересов. Авторы заявляют об отсутствии конфликта интересов.

Financing. The study was performed without external funding.
Финансирование. Исследование проведено без спонсорской поддержки.

Informed consent. The patient gave written informed consent to participate in the study.
Информированное согласие. Пациент подписал информированное согласие на участие в исследовании.

Статья поступила: 30.08.2019. **Принята к публикации:** 01.10.2019.
Article received: 30.08.2019. **Accepted for publication:** 01.10.2019.

Органосохраняющая операция при массивном размозжении яичка

Т.Х. Назаров[1], И.В. Рычков[1], К.Е. Трубникова[2], А.С. Лепехина[3], Х.У. Хакназаров[1]

[1]ФГБОУ ВО «Северо-Западный государственный медицинский университет им. И.И. Мечникова» Минздрава России; Россия, 191015 Санкт-Петербург, ул. Кирочная, 41;
[2]СПбГБУЗ «Консультативно-диагностический центр для детей»; Россия, 192289 Санкт-Петербург, ул. Олеко Дундича, 36, корп. 2;
[3]ФГБУ «Национальный медицинский исследовательский центр им. В.А. Алмазова» Минздрава России; Россия, 197341 Санкт-Петербург, ул. Аккуратова, 2

Контакты: *Тоирхон Хакназарович Назаров tair-nazarov@yandex.ru*

Цель *– представить клинический случай тупой травмы мошонки с массивным размозжением яичка, обсудить современные методы диагностики и хирургического лечения.*
Клиническое наблюдение. *Пациент 18 лет поступил в клинику по экстренным показаниям с жалобами на боли и увеличение правой половины мошонки. Из анамнеза стало известно, что 48 ч назад пациент получил тупую травму мошонки. При ультразвуковом исследовании органов мошонки установлено, что в правой половине мошонки яичко четко не дифференцируется, в нижнем полюсе отмечается гипоэхогенный сигнал, в режиме цветного доплеровского картирования кровоток отсутствует, но при осмотре верхнего полюса яичка отмечается слабый кровопоток, придаток яичка дифференцируется частично. Выявлено гематоцеле. Подтвержден диагноз ушиба органов мошонки, травматического повреждения правого яичка. Выполнена экстренная операция: некротизированные участки нижнего полюса яичка иссечены до здоровых тканей, выполнено пластическое ушивание верхнего полюса правого яичка к придатку. Послеоперационный период протекал без осложнений. Больной выписан на 6-е сутки после операции. При контрольном ультразвуковом исследовании через 3 мес установлено, что правое яичко уменьшено в размерах, его эхоструктура однородна, прослеживается кровоток в паренхиме яичка. Гормональный статус, уровень тестостерона в крови, параметры эякулята в норме.*
Заключение. *Приведенное клиническое наблюдение доказывает, что органосохраняющие вмешательства при массивном размозжении яичка с минимальным объемом жизнеспособной ткани яичка возможны, однако при этом должны учитываться возраст пациента и давность травмы.*

Ключевые слова: *травма наружных половых органов, травма мошонки, размозжение яичка, разрыв яичка*

Для цитирования: *Назаров Т.Х., Рычков И.В., Трубникова К.Е. и др. Органосохраняющая операция при массивном размозжении яичка. Андрология и генитальная хирургия 2019;20(4):52–8.*

DOI: 10.17650/2070-9781-2019-20-4-52-58

Organ-preserving operation in case of massive testicular rupture

T.Kh. Nazarov[1], I.V. Rychkov[1], K.E. Trubnikova[2], A.S. Lepekhina[3], Kh.U. Khaknazarov[1]

[1]North-Western State Medical University n. a. I.I. Mechnikov, Ministry of Health of Russia; 41 Kirochnaya St., Saint Petersburg 191015, Russia;
[2]Consultative and Diagnostic Pediatric Center; Bld. 2, 36 Oleko Dundicha St., Saint Petersburg 192289, Russia;
[3]V.A. Almazov National Medical Research Centre, Ministry of Health of Russia; 2 Akkuratova St., Saint Petersburg 197341, Russia

The objective *is to present a clinical case of blunt trauma of the scrotum with a massive testicular crush. The presented nosology, methods of diagnosis and surgical treatment is highlighted.*
Clinical case. *Patient, 18 years old, was admitted to the clinic with acute symptoms and complaints of pain and increased size of the right part of the scrotum. Questioning revealed that 48 hours prior the patient received a blunt injury of the scrotum. Ultrasound of the scrotal organs showed that in the right part of the scrotum testicle is not clearly differentiated, in the lower pole hypoechogenic signal is observed, no blood flow was evident using the color Doppler mode, but examination of the upper pole showed weak blood flow, the epididymis was partially differentiated. Hematocele was observed. The diagnosis of injury of the scrotal organs was confirmed, traumatic injury of the right testicle. Emergency surgery was performed: necrotized areas of the lower pole of the testicle were resected, plastic sealing of the upper pole of the right testicle to the epididymis was performed. Postoperative period was free of complications. The patient was discharged on day 6 after the surgery. Control ultrasound after 3 months showed that the right testicle was smaller, its echostructure was homogenous, blood flow in the testicular parenchyma was observed. Hormonal status, blood testosterone levels, ejaculate parameters were normal.*
Conclusion. *The presented clinical observation confirms that organ-sparing interventions for massive crush injury of the testicle with minimal volume of viable tissue are possible but patient's age and time after injury should be taken into account.*

Key words: *external genital trauma, scrotal injury, testicular crush injury, testicular rupture*

For citation: *Nazarov T.Kh., Rychkov I.V., Trubnikova K.E. et al. Organ-preserving operation in case of massive testicular rupture. Andrologiya i genital'naya khirurgiya = Andrology and Genital Surgery 2019;20(4):52–8. (In Russ.).*

Введение

Травмы органов мошонки составляют менее 1 % от всех случаев травм. Невысокая частота этих повреждений связана с анатомическим расположением мошонки, прочностью белочной оболочки, а также защитным рефлексом кремастерной мышцы, которая быстро поднимает яичко к паху в момент, когда имеется риск травмы. Тем не менее травмы органов мошонки несут серьезную угрозу здоровью, так как разрыв яичка может привести к утрате этого органа, что снизит фертильность, может привести к развитию гипогонадизма и повлиять на психосоциальные аспекты жизни. Помимо этого из-за выработки антиспермальных антител травма яичка приводит к иммуногенному бесплодию, ухудшая качество спермы [1].

Наиболее часто травма органов мошонки встречается у пациентов в возрасте от 16 до 40 лет [2]. Ввиду своего большого социального значения травма мошонки на сегодняшний день считается самой актуальной проблемой в экстренной урологии. По данным статистики, именно травмы органов мошонки занимают 1-е место среди всех повреждений мочеполовой системы у мужчин (их доля составляет 35 %). Так, A.S. Cass и соавт. [3] отметили, что в 98,5 % случаев тупая травма мошонки носит односторонний характер, при этом, по данным J.C. Buckley и соавт., правое яичко травмируется значительно чаще, чем левое, из-за его расположения по отношению к лобку и внутренней поверхности бедра [2].

Физическое насилие, спортивные травмы и дорожно-транспортные происшествия с участием мотоциклистов или велосипедистов становятся причиной тупых травм мошонки в 10–15 % случаев. Согласно результатам исследования С.К. Ярового и соавт., доминируют спортивные и бытовые травмы, суммарная доля которых равняется 74,2 % (37,7 и 36,5 % соответственно); доля дорожно-транспортных происшествий – 12,8 %; еще реже встречались случаи криминальных и производственных травм – 7,0 и 6,0 % соответственно. К редким причинам относят огнестрельные ранения, укусы, термическое или химическое воздействие в быту или на производстве, а также тряску или вибрацию [4]. В рекомендациях Европейской ассоциации урологов (European Association of Urology, EAU) и Американской ассоциации урологов (American Urological Association) указано на необходимость срочной ревизии органов мошонки при подозрении на разрыв яичка [5, 6]. Авторитетные авторы подчеркивают, что раннее хирургическое лечение (в течение 72 ч с момента получения травмы) значимо снижает риск развития осложнений [7]. A.S. Cass и соавт. сообщают, что частота орхиэктомии составляет 6 %, если оперативное лечение было проведено в ближайшее время после травмы, а если оно было отсрочено, то эта цифра возрастает до 45 % [8].

Травмы мошонки подразделяют на проникающие, тупые, дегловирующие и термические [9]. Тупые травмы встречаются чаще, в основном во время полового контакта, спортивных игр или в результате дорожно-транспортных происшествий [2, 9]. Тупая травма яичка приводит к разрыву яичка, гематоме, гематоцеле, перекруту или повреждению семенного канатика [10]. Примерно в половине случаев при тупой травме мошонки диагностируют разрыв яичка, при лечении которого промедление может привести к осложнениям, требующим орхиэктомии.

Под разрывом яичка понимают повреждение белочной оболочки с экструзией содержимого яичка [11]. Ряд авторов указывает, что к разрыву яичка приводит применение силы в 50 кг [12].

Американская ассоциация хирургии травм (The American Association for the Surgery of Trauma) еще в 1996 г. разработала классификацию травм органов мошонки с указанием алгоритмов лечения в зависимости от объема и вида поражения (табл. 1) [13].

Таблица 1. *Классификация травм яичка, предложенная Американской ассоциацией хирургии травм (адаптировано из [13])*

Table 1. *Testis injury scale proposed by The American Association for the Surgery of Trauma (adapted from [13])*

Степень Grade	Описание Description
I	Контузия или гематома Contusion/hematoma
II	Субклиническое повреждение белочной оболочки Subclinical laceration of the *tunica albuginea*
III	Повреждение белочной оболочки с потерей <50 % паренхимы яичка Laceration of the *tunica albuginea* with less than 50 % parenchymal loss
IV	Повреждение белочной оболочки с утратой ≥50 % паренхимы Major laceration of the *tunica albuginea* with ≥50 % parenchymal loss
V	Полное размозжение или отрыв яичка Total testicular destruction or avulsion

Консервативная терапия необходима при I или II степени повреждения, при этом относительными показаниями к хирургическому лечению считаются наличие гематоцеле, объем которого превосходит объем интактного яичка более чем в 3 раза, а также напряженная гематома, вызывающая болевой синдром. Органосохраняющая операция необходима при III или IV степени повреждений, а при V степени рекомендуется удалить яичко.

Британская ассоциация хирургов-урологов (British Association of Urological Surgeons) в 2018 г. выработала консенсус о лечении мужчин с травмами яичка (рис. 1) [14].

При лечении пациентов с тупой травмой мошонки консенсус обращает внимание на следующее:

1. Тупая травма часто бывает односторонней и в большинстве случаев поддается консервативному лечению.
2. Отсутствие отека мошонки или гематомы не исключает травму яичка.
3. Необходимо организовать экстренное ультразвуковое исследование (УЗИ) мошонки для оценки состояния яичка и содержимого мошонки.
4. Наличие большой гематомы или гематоцеле указывает на значительное повреждение яичка или близлежащих структур, и ревизия рекомендуется

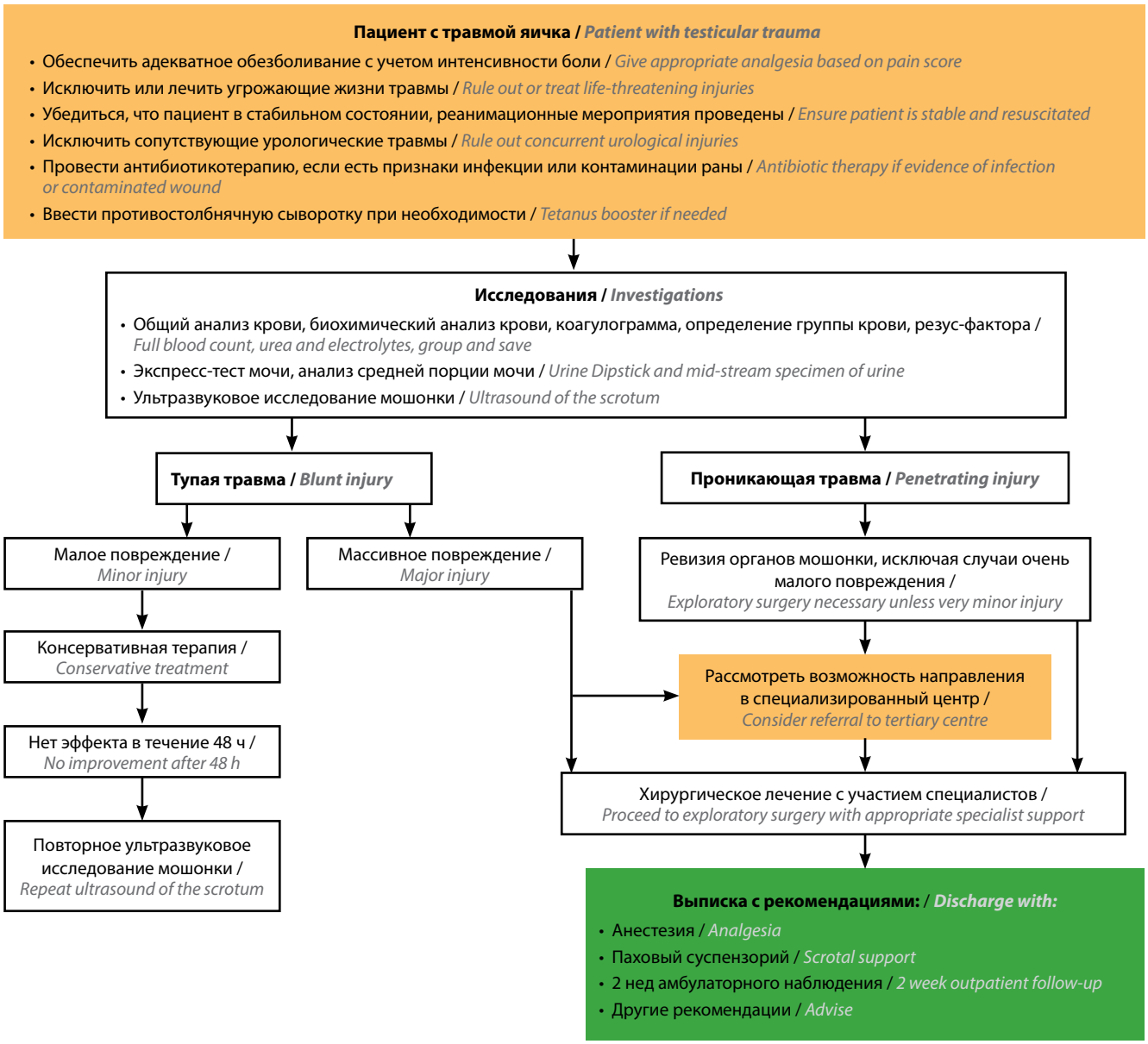

Рис. 1. *Ведение пациентов с тестикулярной травмой в соответствии с рекомендациями Британской ассоциации хирургов-урологов (адаптировано из [14])*

Fig. 1. *Management of patients with testicular injury according to British Association of Urological Surgeons consensus (adapted from [14])*

для спасения яичка и снижения риска послеоперационных осложнений.
5. Разрыв белочной оболочки, выявленный в ходе УЗИ, указывает на разрыв яичка.
6. Если белочная оболочка не повреждена по данным УЗИ и гематома имеет небольшой размер, то рекомендуется консервативная терапия, включающая использование суспензория, противовоспалительных и обезболивающих средств.
7. В случае больших разрывов белочной оболочки яичка требуется экстренное оперативное вмешательство с целью сохранения ткани яичка.

Консервативное лечение включает:
1. Ношение суспензория.
2. Обезболивание, включая прием нестероидных противовоспалительных средств.
3. Холод на мошонку.
4. Постельный режим в течение 24–48 ч.
5. Антибиотикотерапию при подозрении на эпидидимит или инфекцию мочеполовых путей.
6. При неэффективности консервативной терапии необходимо повторное УЗИ органов мошонки с доплерографией.

Показания к ревизии мошонки:
1. Неопределенность диагноза.
2. Наличие клинических признаков травмы яичка.
3. Разрушение белочной оболочки.
4. Расширяющееся или массивное кровотечение.
5. Отсутствие кровотока по данным УЗИ мошонки с использованием цветного доплеровского картирования.

Этапы оперативного вмешательства:
1. Повторная обработка некротических или поврежденных тканей.
2. Обильное орошение, если рана загрязнена.
3. Тщательная остановка кровотечения.
4. Закрытие белочной оболочки рассасывающимися швами (нитью толщиной 4/0 из полиглактина).
5. Если жизнеспособность яичка не определена, его заворачивают в пропитанную физиологическим раствором марлю на 5 мин для улучшения кровотока. После этого следует рассечь белочную оболочку. Интенсивное истечение красной крови свидетельствует об адекватном кровотоке. Истечение темной жидкости свидетельствует об инфаркте яичка и необходимости орхиэктомии.
6. Если яичко разорвано, удаляют нежизнеспособные или экструдированные семенные канальцы.
7. Если первичное ушивание яичка невозможно, необходимо прикрыть большие дефекты участком влагалищной оболочки.
8. В конце операции следует оставить дренаж.
9. Ушивание оболочек яичка и кожи мошонки проводят, используя рассасывающиеся швы (нитью из полиглактина толщиной 3/0 для оболочек и толщиной 4/0 для кожи).

Амбулаторное наблюдение:
1. Пациент должен быть осмотрен через 1–2 нед.
2. Ожидается уменьшение выраженности отека яичка в течение 4 нед после травмы.

Повторное УЗИ мошонки необходимо для решения вопроса о дальнейшей тактике лечения при наличии патологии по данным повторного осмотра. В руководстве Российского общества урологов (2018) рекомендовано в ближайшее время после получения травмы яичка выполнить оперативное вмешательство в объеме первичной хирургической обработки и закрытия дефекта белочной оболочки. Показания к орхиэктомии не оговорены [15].

В рекомендациях EAU (2018) проблема рассматривается в общем виде. Мнение EAU сопоставимо с мнением Российского общества урологов касательно бережного отношения к органам мошонки [16].

Представляем клинический случай тупой травмы мошонки с массивным размозжением яичка.

Клиническое наблюдение

Пациент Ш., *18 лет, поступил в клинику им. Петра Великого Северо-Западного государственного медицинского университета им. И.И. Мечникова 11.01.2019 по экстренным показаниям с жалобами на боли и увеличение правой половины мошонки. Из анамнеза заболевания стало известно, что 08.01.2019 пациент получил тупую травму мошонки, когда перелезал через забор и поскользнулся; через 48 ч в связи с неэффективностью применяемых самостоятельно препаратов (анальгетиков, спазмолитиков) и усилением болей, повышением температуры тела вызвал скорую помощь и был доставлен в клинику.*

Анамнез жизни. Рос и развивался правильно в соответствии с возрастом. Не женат. Детей не имеет. При осмотре общее физическое состояние удовлетворительное. Адекватен. Температура тела 37,5 °С. Живот мягкий, безболезненный при пальпации. Мочеиспускание самостоятельное, безболезненное. При осмотре наружных половых органов установлено, что они развиты по мужскому типу, правая половина мошонки увеличена в размерах, кожа мошонки отечна и гиперемирована. При пальпации отмечается резкая болезненность в правой половине мошонки, яичко и придаток не дифференцируются. При пальпации левой половины мошонки отмечено, что яичко и придаток без особенностей, нормальных размеров. Проведено комплексное обследование. Результат клинико-биохимического анализа крови: уровень гемоглобина – 118 г/л, число эритроцитов – 3,7 × 10^{12}/л, число лейкоцитов – 11,7 × 10^{9}/л, содержание билирубина – 12 ммоль/л, креатинина – 89 мкмоль/л, мочевины – 7,9 ммоль/л. Общий анализ мочи в пределах нормы.

Выполнено УЗИ органов мошонки: в правой половине мошонки яичко четко не дифференцируется, в нижнем полюсе отмечен гипоэхогенный сигнал, в режиме цветного доплеровского картирования кровоток отсутствует,

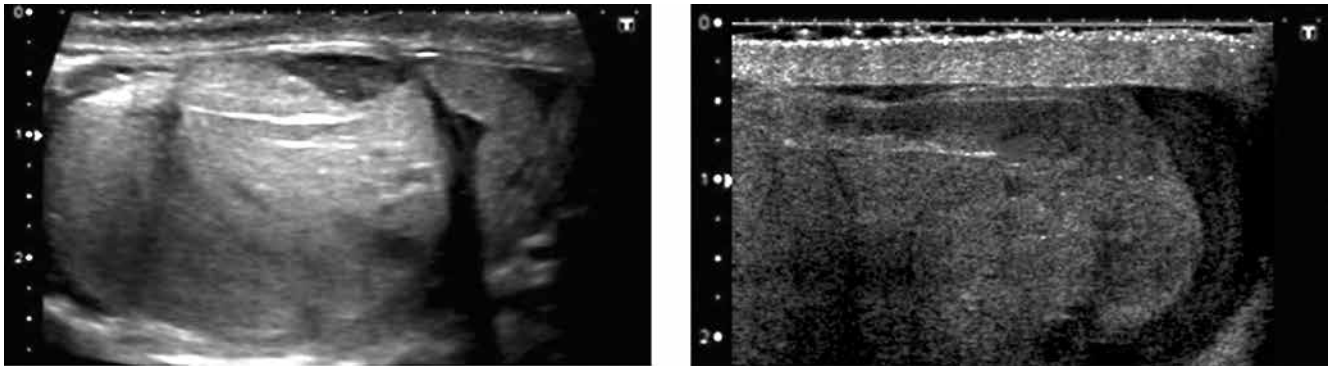

Рис. 2. *Ультразвуковое исследование правого яичка: гетерогенная эхоструктура с неровным контуром и дефектом белочной оболочки нижнего полюса яичка, окруженная гипоэхогенной мелкодисперсной взвесью (гематоцеле)*

Fig. 2. *Ultrasound of the right testicle: heterogenous ultrastructure with uneven outline and defect in the tunica albuginea of the lower pole of the testicle surrounded by hypoechogenic fine suspension (hematocele)*

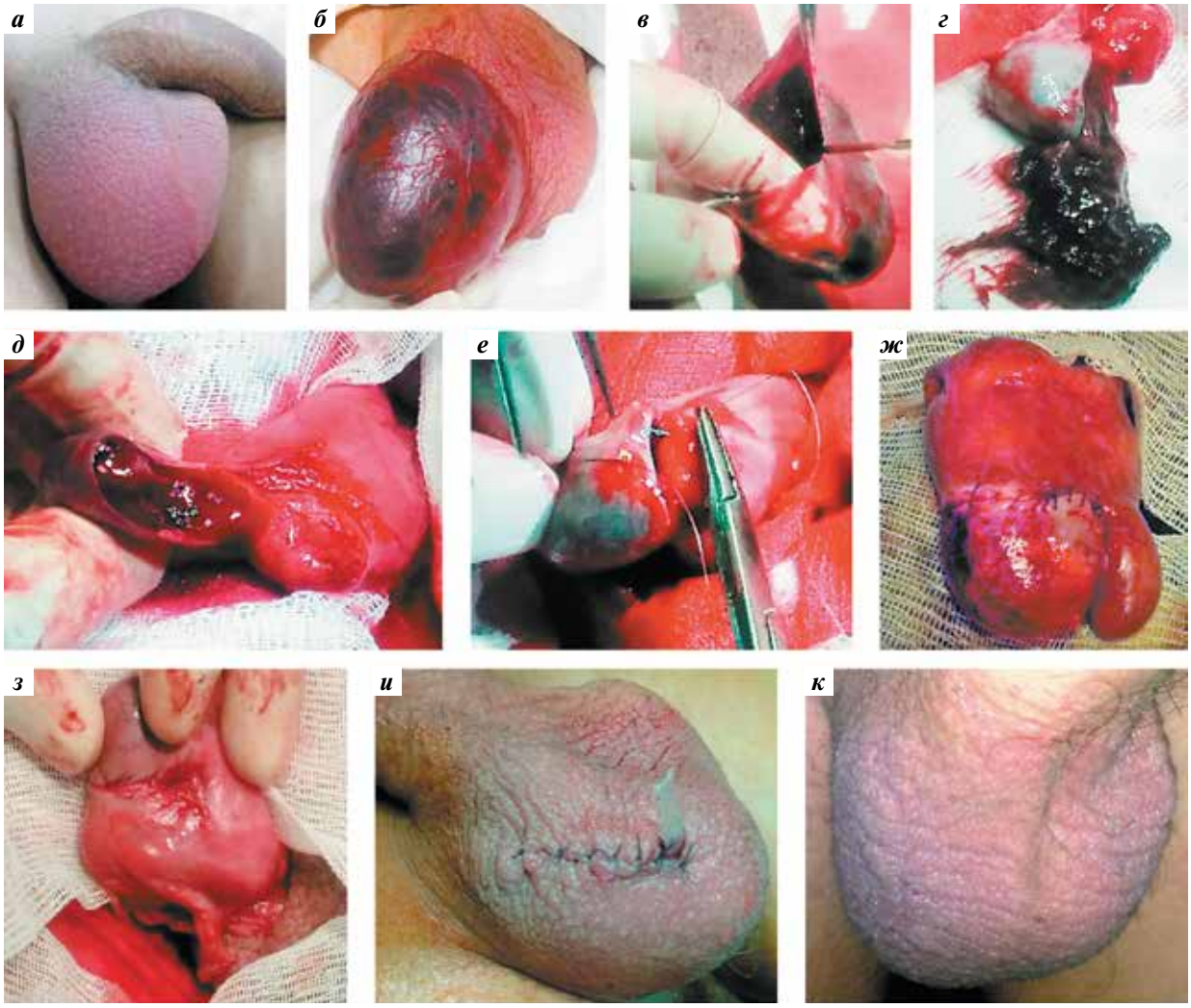

Рис. 3. *Этапы хирургического лечения размозжения яичка: а – вид мошонки до операции; б – выделена влагалищная оболочка яичка, гематоцеле; в – рассечение влагалищной оболочки яичка; г – размозжение нижнего полюса яичка; д – вид яичка после иссечения некротизированных тканей; е – ушивание белочной оболочки яичка; ж, з – вид яичка после пластики; и – вид послеоперационной раны, дренаж в нижнем углу раны; к – вид мошонки через 3 мес после операции*

Fig. 3. *Stages of surgical treatment of crush injury of the testicle: a – scrotum prior to surgery; б – isolation of the tunica vaginalis of the testicle, hematocele; в – dissection of the tunica vaginalis of the testicle; г – crush injury of the lower pole of the testicle; д – testicle after resection of necrotized tissue; e – sealing of the tunica albuginea of the testicle; ж, з – testicle after plastic surgery; и – postoperative wound, drainage in the lower corner of the wound; к – scrotum 3 months after surgery*

обнаружено гематоцеле; при осмотре верхнего полюса яичка в режиме цветного доплеровского картирования выявлен некоторый кровоток, придаток яичка дифференцируется частично (рис. 2).

По результатам УЗИ органов мошонки подтвержден диагноз: ушиб органов мошонки, травматическое повреждение правого яичка (см. рис. 2).

По результатам обследования решено выполнить экстренную ревизию органов мошонки справа (рис. 3). 11.01.2019 под внутривенным наркозом после обработки операционного поля выполнен разрез в правой половине мошонки. Кожа правой половины мошонки гиперемирована, отечна. Оболочки правого яичка рассекли до влагалищной. Яичко вывихнули в рану. Вскрыли париетальный листок влагалищной оболочки правого яичка. Получено около 70 мл крови со сгустками (гематоцеле). При осмотре визуализирован разрыв белочной оболочки и размозжение правого яичка до верхнего полюса. Некротизированные участки нижнего полюса иссекли до здоровых тканей. Придаток яичка напряжен, гиперемирован. Выполнили пластическое ушивание верхнего полюса правого яичка к придатку. Осуществили остановку кровотечения. Яичко погрузили в мошонку, в правой половине мошонки оставили полудренаж. Наложили швы на рану послойно, провели туалет раны, наложили асептическую повязку. Удаленные препараты (размозженные ткани правого яичка) отправили на патогистологическое исследование.

Послеоперационный период протекал без осложнений. Контрольные клинико-биохимические анализы крови и мочи перед выпиской были без отклонений. Больной выписан на 6-е сутки после операции.

Результаты патогистологического исследования (от 21.01.2019): в ткани яичка крупные свежие кровоизлияния, очаги некроза канальцев и интерстиция местами со слабой нейтрофильной инфильтрацией, в интерстиции отек и мелкие очаги нейтрофильной инфильтрации (рис. 4).

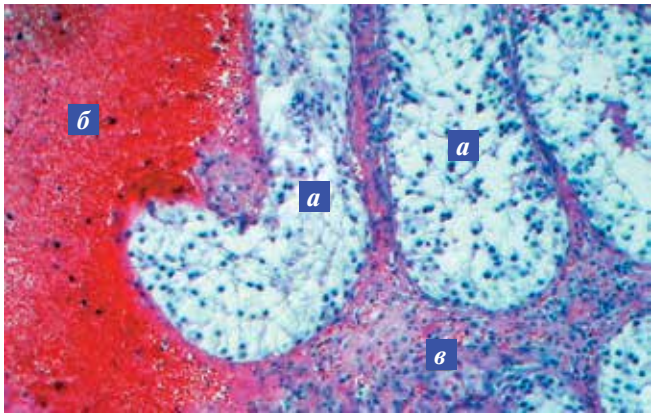

Рис. 4. *Результаты патогистологического исследования от 21.01.2019: а – извитые семенные канальцы; б – кровоизлияния; в – рыхлая волокнистая соединительная ткань с воспалительной инфильтрацией. Окраска гематоксилином и эозином. ×100*

Fig. 4. *Results of pathohistological examination performed on 21.01.2019: a – convoluted seminiferous tubules; б – hematomas; в – loose areolar connective tissue with inflammatory infiltration. Hematoxylin and eosin staining. ×100*

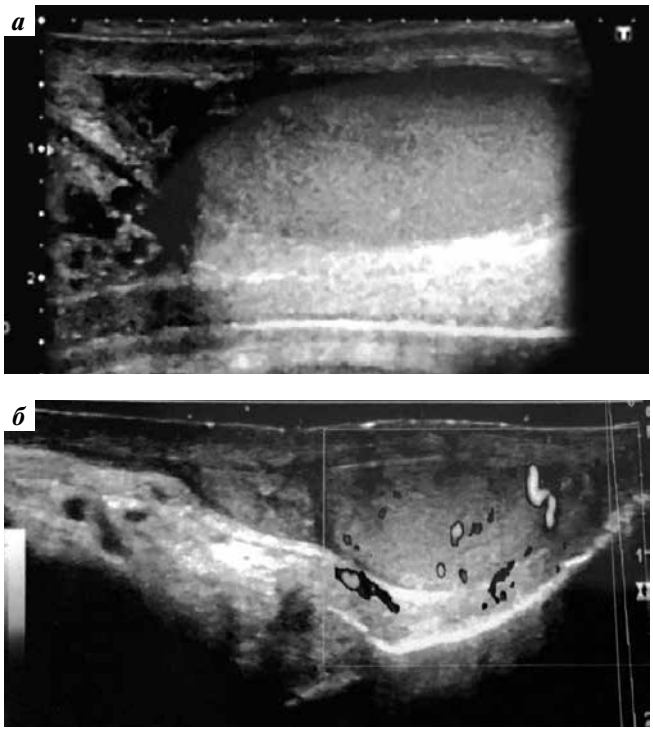

Рис. 5. *Ультразвуковое исследование правого яичка через 3 мес после операции: а – эхоструктура яичка; б – цветное доплеровское картирование*

Fig. 5. *Ultrasound examination of the right testicle 3 months after the surgery: a – echostructure of the testicle; б – color Doppler mapping*

При контрольном обследовании через 3 мес выполнено УЗИ органов мошонки. Правое яичко уменьшено в размерах, эхоструктура однородная, при цветном доплеровском картировании прослеживается кровоток в паренхиме яичка, придаток несколько увеличен, левое яичко без особенностей (рис. 5).

Уровень тестостерона в крови находился в пределах референсных значений, параметры эякулята не имели отклонений от нормы.

Заключение

Приведенное клиническое наблюдение показывает, что травма наружных половых органов как нозология не теряет своей актуальности в связи с появлением новых случаев, приводящих к серьезным осложнениям. Своевременный и правильный выбор методов диагностики и лечения уменьшает риск развития осложнений и вторичных изменений. При этом сбор подробного анамнеза и осмотр имеют первостепенное значение и позволяют установить точный диагноз, а УЗИ с цветным доплеровским картированием дает достоверные данные о наличии разрыва белочной оболочки и может использоваться как основной метод диагностики, а при контрольном исследовании наличие кровотока свидетельствует о жизнеспособ-

ности сохраненной паренхимы. Описанное нами клиническое наблюдение доказывает, что органосохраняющие вмешательства при массивном размозжении яичка с минимальным объемом жизнеспособной ткани яичка (IV степени по классификации Американской ассоциации хирургии травм) возможны, однако при их планировании следует учитывать возраст пациента и давность травмы.

ЛИТЕРАТУРА / REFERENCES

1. Aghamir S.M., Salavati A., Yousefie R. et al. Does bone marrow-derived mesenchymal stem cell transfusion prevent antisperm antibody production after traumatic testis rupture? Urology 2014;84(1):82–6. DOI: 10.1016/j.urology.2014.03.009.
2. Buckley J.C., McAninch J.W. Use of ultrasonography for the diagnosis of testicular injuries in blunt scrotal trauma. J Urol 2006;175(1):175–8. DOI: 10.1016/S0022-5347(05)00048-0.
3. Cass A.S., Luxenberg M. Value of early operation in blunt testicular contusion with hematocele. J Urol 1988;139(4):746–7. DOI: 10.1016/s0022-5347(17)42620-6.
4. Яровой С.К., Хромов Р.А., Восканян Ш.Л. Эпидемиологические аспекты травмы мошонки и яичка в условиях современного мегаполиса. Исследования и практика в медицине 2018;5(3):85–95. [Yarovoy S.K., Khromov R.A., Voskanyan Sh.L. Epidemiological aspects of scrotal and testicle trauma in modern metropolis. Issledovaniya i praktika v meditsine = Research'n Practical Medicine Journal 2018;5(3):85–95. (In Russ.)]. DOI: 10.17709/2409-2231-2018-5-3-8.
5. Lynch T.H., Martínez-Piñeiro L., Plas E. et al. EAU guidelines on urological trauma. Eur Urol 2005;47(1):1–15. DOI: 10.1016/j.eururo.2004.07.028.
6. Morey A.F., Brandes S., Dugi D.D. et al. Urotrauma: AUA guideline. J Urol 2014;192(2):327–35. DOI: 10.1016/j.juro.2014.05.004.
7. Fahlbusch B., Fahlbusch M., Thon W.F. [Blunt testicular injury – conservative or surgical treatment? (In German)]. Aktuelle Urol 2003;34(3):176–8. DOI: 10.1055/s-2003-40234.
8. Cass A.S., Luxenberg M. Testicular injuries. Urology 1991;37(6):528–30. DOI: 10.1016/0090-4295(91)80317-z.
9. Deurdulian C., Mittelstaedt C.A., Chong W.K., Fielding J.R. US of acute scrotal trauma: optimal technique, imaging findings, and management. Radiographics 2007;27(2):357–69. DOI: 10.1148/rg.272065117.
10. Akay S., Kaygisiz M., Oztas M., Turgut M.S. Surgically confirmed intra- and extratesticular hematoma clinically mimicing epididymo-orchitis and radiologically mimicing traumatic torsion. Pol J Radiol 2015;80:486–9. DOI: 10.12659/PJR.895138.
11. Ballestero R., Correas Gomez M.A., Lastra Garcia-Baron P. et al. Testicular reconstruction after testicular rupture and review of the literature. Arch Esp Urol 2013;66(4):372–6.
12. Freehill M.T., Gorbachinsky I., Lavender J.D. et al. Presumed testicular rupture during a college baseball game: a case report and review of the literature for on-field recognition and management. Sports Health 2015;7(2):177–80. DOI: 10.1177/1941738114537786.
13. Moore E.E., Malangoni M.A., Cogbill T.H. et al. Organ injury scaling VII: cervical vascular, peripheral vascular, adrenal, penis, testis, and scrotum. J Trauma 1996;41(3):523–4. DOI: 10.1097/00005373-199609000-00023.
14. Lucky M., Brown G., Dorkin T. et al. British Association of Urological Surgeons (BAUS) consensus document for the management of male genital emergencies – testicular trauma. BJU Int 2018;121(6):841–4. DOI: 10.1111/bju.14163.
15. Урология. Российские клинические рекомендации. Под ред. Ю.Г. Аляева, П.В. Глыбочко, Д.Ю. Пушкаря. М., 2017. 544 с. [Urology. Russian clinical guidelines. Ed. by Yu.G. Alyaev, P.V. Glybochko, D.Yu. Pushkar. Moscow, 2017. 544 p. (In Russ.)].
16. Kitrey N.D., Djakovic N., Kuehhas F.E. et al. Urological trauma. EAU guidelines. 2018. P. 1282. Available at: https://uroweb.org/guideline/urological-trauma.

Вклад авторов
Т.Х. Назаров: разработка дизайна исследования, получение данных для анализа, обзор публикаций по теме статьи, написание текста статьи;
И.В. Рычков: разработка дизайна исследования, написание текста статьи;
К.Е. Трубникова: анализ полученных данных, обзор публикаций по теме статьи;
А.С. Лепехина: обзор публикаций по теме статьи, написание текста статьи;
Х.У. Хакназаров: разработка дизайна исследования, получение данных для анализа.

Authors' contributions
T.Kh. Nazarov: development of research design, obtaining data for analysis, review of publications on the topic of the article, writing the text of the article;
I.V. Rychkov: development of research design, writing the text of the article;
K.E. Trubnikova: analysis of the data obtained, review of publications on the topic of the article;
A.S. Lepekhina: review of publications on the topic of the article, writing the text of the article;
Kh.U. Khaknazarov: development of research design, obtaining data for analysis.

ORCID авторов/ORCID of authors
Т.Х. Назаров/T.Kh. Nazarov: https://orcid.org/0000-0001-9644-720X
И.В. Рычков/I.V. Rychkov: https://orcid.org/0000-0001-9120-6896
К.Е. Трубникова/K.E. Trubnikova: https://orcid.org/0000-0002-8685-3631
А.С. Лепехина/A.S. Lepekhina: https://orcid.org/0000-0002-3805-8430
Х.У. Хакназаров/Kh.U. Khaknazarov: https://orcid.org/0000-0001-5989-7367

Конфликт интересов. Авторы заявляют об отсутствии конфликта интересов.
Conflict of interest. The authors declare no conflict of interest.

Информированное согласие. Пациент подписал информированное согласие на публикацию своих данных.
Informed consent. The patient gave written informed consent to the publication of his data.

Статья поступила: 19.06.2019. **Принята к публикации:** 01.10.2019.
Article received: 19.06.2019. **Accepted for publication:** 01.10.2019.

Любови Федоровне Курило – 80 лет!

8 ноября 2019 г. исполнилось 80 лет заслуженному деятелю науки РФ, академику РАЕН, доктору биологических наук, профессору Любови Федоровне Курило

Любовь Федоровна Курило – ведущий специалист в области репродуктивной медицины и генетики, эмбриологии и гаметогенеза человека и других млекопитающих, а также биоэтики, основатель лаборатории генетики нарушений репродукции Медико-генетического научного центра им. Н.П. Бочкова.

Более чем за 60 лет научной работы и 25 лет руководства лабораторией Л.Ф. Курило внесла весомый вклад в российскую и мировую науку. Любовь Федоровна впервые исследовала хронологию и динамику гаметогенеза млекопитающих, разработала научные принципы и критерии оценки количественного тестирования гамето- и гонадотоксического эффекта повреждающих факторов на половые клетки в процессе их развития *in vivo* и *in vitro*, изучила роль хромосомных и генных мутаций в нарушении развития и функционирования органов репродуктивной системы.

Деятельность проф. Л.Ф. Курило неразрывно связана с этическими и правовыми вопросами биомедицинских технологий: она эксперт рабочей группы по защите эмбриона и плода человека Руководящего комитета по биоэтике Совета Европы, один из авторов федеральных законов «О временном запрете клонирования человека», «Об основах охраны здоровья граждан в Российской Федерации».

Многочисленные заслуги Л.Ф. Курило перед отечественной и мировой наукой отмечены медалями «Ветеран труда» (1990), «В память 850-летия Москвы» (1997); серебряной медалью им. И.П. Павлова «За развитие медицины и здравоохранения» (2001); почетной медалью им. И.И. Мечникова «За практический вклад в укрепление здоровья нации» (2009), медалью им. Грегора Менделя Европейской академии естественных наук (2014).

Л.Ф. Курило – создатель целой научной школы: под ее руководством защищены 4 докторских и 27 кандидатских диссертаций. Она автор более 500 публикаций и 3 патентов, ведет научную и педагогическую работу, активно участвует в подготовке медицинских кадров, читая лекции для врачей, ординаторов, аспирантов и студентов, результаты ее исследований включены в российские руководства по цитологии, гистологии и эмбриологии.

Л.Ф. Курило – признанный авторитет для коллег, учеников и членов семьи.

Коллектив лаборатории генетики нарушений репродукции Медико-генетического научного центра им. Н.П. Бочкова и редакционная коллегия журнала от всего сердца поздравляют Любовь Федоровну с юбилеем, желают ей крепкого здоровья, счастья, новых свершений, успехов и благополучия, быть такой же обаятельной, жизнерадостной, энергичной, испытывающей неугасаемую тягу к знаниям!

Список статей, опубликованных в 2019 году

№ 1-2019

Бердичевский В.Б., Бердичевский Б.А.
Ритм мочеиспускания: физиологические вариации, клинические особенности. Андрология и генитальная хирургия 2019;20(1):55–60. DOI: 10.17650/2070-9781-2019-20-1-55-60.

Божедомов В.А., Камалов А.А., Божедомова Г.Е., Козлова В.И., Камарина Р.А., Епанчинцева Е.А.
Влияние биологически активной добавки «АндроДоз»® на показатели спермограммы у мужчин с идиопатическим бесплодием в форме олигозооспермии в сочетании с астено- и/или тератозооспермией: данные открытого рандомизированного многоцентрового проспективного исследования. Андрология и генитальная хирургия 2019;20(1):108–19. DOI: 10.17650/2070-9781-2019-20-1-108-119.

Брагина Е.Е., Витязева И.И., Лелекова М.А., Кашинцова А.А., Боголюбов С.В., Габлия М.Ю., Виноградов И.В., Спангенберг В.Е., Коломиец О.Л.
Мейоз, сперматогенез и ультраструктура базальной мембраны семенных канальцев у пациентов с азооспермией. Андрология и генитальная хирургия 2019;20(1):43–54. DOI: 10.17650/2070-9781-2019-20-1-43-54.

Гамидов С.И., Попова А.Ю., Гасанов Н.Г., Овчинников Р.И., Шатылко Т.В.
Оценка влияния комплекса «БЕСТФертил» на показатели спермограммы, оксидативного стресса и фрагментации ДНК сперматозоидов у мужчин с бесплодием. Андрология и генитальная хирургия 2019;20(1):91–8. DOI: 10.17650/2070-9781-2019-20-1-91-98.

Жуков О.Б., Васильев А.Э., Шеховцов С.Ю., Новиков М.Е.
Хирургическая ангиоандрология: рентгеноэндоваскулярные принципы диагностики и лечения тазовой венозной конгестии. Андрология и генитальная хирургия 2019;20(1):30–42. DOI: 10.17650/2070-9781-2019-20-1-30-42.

Землянский В.В., Жуков О.Б., Табынбаев Н.Б., Тен И.Э., Жумагазин Ж.Д., Курманов Т.А., Оразбаева Р.
Радиочастотная абляция опухолей почек. Клинический пример применения при опухоли трансплантированной почки. Андрология и генитальная хирургия 2019;20(1):120–6. DOI: 10.17650/2070-9781-2019-20-1-120-126.

Казаков Р.Е., Роживанов Р.В., Ших Е.В.
Генетические причины нарушения половой дифференциации у мужчин при нормальном уровне тестостерона: участие андрогенных рецепторов. Андрология и генитальная хирургия 2019;20(1):13–21. DOI: 10.17650/2070-9781-2019-20-1-13-21.

Митюрина Е.В., Перминова С.Г., Селимова Ф.Н., Попова А.Ю., Абубакиров А.Н., Назаренко Т.А.
Негативное влияние антиретровирусной терапии на показатели спермограммы у мужчин, инфицированных ВИЧ. Андрология и генитальная хирургия 2019;20(1):99–107. DOI: 10.17650/2070-9781-2019-20-1-99-107.

Наумов Н.П., Щеплев П.А., Полозов В.В.
Роль антиоксидантов в профилактике мужского бесплодия. Андрология и генитальная хирургия 2019;20(1):22–9. DOI: 10.17650/2070-9781-2019-20-1-22-29.

Повелица Э.А., Доста Н.И., Шестерня А.М., Пархоменко О.В., Сосновская А.С., Гогонов А.В.
Комбинированная флебэктомия при андрогенитальной форме варикозной болезни вен малого таза. Андрология и генитальная хирургия 2019;20(1):61–8. DOI: 10.17650/2070-9781-2019-20-1-61-68.

Почерников Д.Г., Герасимов А.М., Гусейнова С.Г., Наумов Н.П.
Повышенное содержание антиспермальных антител как предиктор неблагоприятного исхода беременности после применения вспомогательных репродуктивных технологий. Андрология и генитальная хирургия 2019;20(1):69–74. DOI: 10.17650/2070-9781-2019-20-1-69-74.

Сорокина Т.М., Андреева М.В., Штаут М.И., Черных В.Б., Курило Л.Ф.
Оценка состояния сперматогенеза у пациентов с азооспермией или криптозооспермией с помощью метода количественного кариологического анализа незрелых половых клеток. Андрология и генитальная хирургия 2019;20(1):75–81. DOI: 10.17650/2070-9781-2019-20-1-75-81.

Штаут М.И., Сорокина Т.М., Курило Л.Ф., Шмарина Г.В., Марнат Е.Г., Репина С.А., Красовский С.А., Черных В.Б.
Сравнительный анализ результатов спермиологического исследования у пациентов с азооспермией, вызванной муковисцидозом и синдромом врожденной двусторонней аплазии семявыносящих протоков. Андрология и генитальная хирургия 2019;20(1):82–90. DOI: 10.17650/2070-9781-2019-20-1-82-90.

№ 2-2019

Меликян Л.П., Черных В.Б.
Полиморфизм CAG-повторов гена андрогенного рецептора, болезнь Кеннеди и мужское бесплодие. Андрология и генитальная хирургия 2019;20(2):35–9. DOI: 10.17650/2070-9781-2019-20-2-35-39.

Назаров Т.Х., Шарвадзе К.О., Рычков И.В., Трубникова К.Е., Винничук С.А.
Результаты хирургического лечения пролапса уретры у женщин. Андрология и генитальная хирургия 2019;20(2):56–63. DOI: 10.17650/2070-9781-2019-20-2-56-63.

Повелица Э.А., Дорошевич Р.В., Доста Н.И., Пархоменко О.В.
Корпоропластика при болезни Пейрони с использованием ксенографта и синтетического графта. Андрология и генитальная хирургия 2019;20(2):48–55. DOI: 10.17650/2070-9781-2019-20-2-48-55.

Почерников Д.Г., Постовойтенко Н.Т., Стрельников А.И.
Сравнительный анализ культурального и молекулярно-генетического методов в исследовании микробиоты эякулята при мужской инфертильности. Андрология и генитальная хирургия 2019;20(2):40–7. DOI: 10.17650/2070-9781-2019-20-2-40-47.

Рустамов М.Н., Гусейнов Г.Р., Ахмедов И.С.
Ишемический приапизм как первая манифестация хронического миелоидного лейкоза. Андрология и генитальная хирургия 2019;20(2):76–8. DOI: 10.17650/2070-9781-2019-20-2-76-78.

Седова А.О.
Влияние химических и мелкодисперсных поллютантов атмосферного воздуха на сперматогенез и параметры эякулята. Андрология и генитальная хирургия 2019;20(2):29–34. DOI: 10.17650/2070-9781-2019-20-2-29-34.

Соловова О.А., Черных В.Б.
Гены несиндромальных форм азооспермии и олигозооспермии тяжелой степени. Андрология и генитальная хирургия 2019;20(2):16–28. DOI: 10.17650/2070-9781-2019-20-2-16-28.

Хаят С.Ш., Курило Л.Ф., Черных В.Б.
Вспомогательные репродуктивные технологии и правовая проблема выбора пола плода. Андрология и генитальная хирургия 2019;20(2):64–8. DOI: 10.17650/2070-9781-2019-20-2-64-68.

Ягубов М.И., Кан И.Ю., Кибрик Н.Д.
Клинико-психопатологические особенности оргазмической ангедонии у мужчин. Андрология и генитальная хирургия 2019;20(2):69–75. DOI: 10.17650/2070-9781-2019-20-2-69-75.

№ 3-2019

Братчиков О.И., Дубонос П.А., Тюзиков И.А.
Оксидативный статус предстательной железы и его динамика на фоне этиотропной антимикробной химиотерапии у больных хроническим бактериальным простатитом. Андрология и генитальная хирургия 2019; 20(3):56–65. DOI: 10.17650/2070-9781-2019-20-3-56-65.

Гамидов С.И., Гасанов Н.Г., Шатылко Т.В.
Хирургическая коррекция ассоциированного с оргазмом недержания мочи (климактурии) с помощью установки компрессионного графта (случаи из практики). Андрология и генитальная хирургия 2019;20(3):86–92. DOI: 10.17650/2070-9781-2019-20-3-86-92.

Гамидов С.И., Шатылко Т.В., Гасанов Н.Г., Наумов Н.А.
Новые подходы к терапии эректильной дисфункции и симптомов со стороны нижних мочевыводящих путей на фоне доброкачественной гиперплазии предстательной железы. Андрология и генитальная хирургия 2019;20(3):21–5. DOI: 10.17650/2070-9781-2019-20-3-21-25.

Евдокимов В.В., Сатыбалдыев Ш.Р., Сатыбалдыева Э.Ш.
Реабилитационный комплекс для лечения синдрома хронической тазовой боли с эректильной дисфункцией. Андрология и генитальная хирургия 2019;20(3):66–71. DOI: 10.17650/2070-9781-2019-20-3-66-71.

Жуков О.Б., Алекян Б.Г., Васильев А.Э.
Осложнения рентгеноэндоваскулярного лечения синдрома Мея–Тернера. Андрология и генитальная хирургия 2019;20(3):93–100. DOI: 10.17650/2070-9781-2019-20-3-93-100.

Жуков О.Б., Щеплев П.А., Игнатьев А.В.
Искусственный интеллект в медицине: от гибридных исследований и клинической валидизации до разработки моделей применения. Андрология и генитальная хирургия 2019;20(3):15–9. DOI: 10.17650/2070-9781-2019-20-3-15-19.

Кадыров З.А., Степанов В.С., Рамишвили Ш.В., Машанеишвили Ш.Г.
Диагностика хронического абактериального простатита. Андрология и генитальная хирургия 2019;20(3):36–42. DOI: 10.17650/2070-9781-2019-20-3-36-42.

Кибрик Н.Д., Айриянц И.Р.
Психосексуальные особенности женщин – партнеров мужчин, страдающих сексуальными дисфункциями. Андрология и генитальная хирургия 2019;20(3):52–5. DOI: 10.17650/2070-9781-2019-20-3-52-55.

Литвинов В.В., Сулима А.Н., Харитонова М.А., Клепуков А.А., Ермилова И.Ю., Маклыгина Ю.Ю.
Клинический случай преодоления бесплодия, обусловленного мужским фактором (глобозооспермией 1-го типа), методом интрацитоплазматической инъекции морфологически нормального сперматозоида с активацией ооцитов Ca^{2+}-ионофором. Андрология и генитальная хирургия 2019;20(3):78–85. DOI: 10.17650/2070-9781-2019-20-3-78-85.

Назаров Т.Х., Ахмедов М.А., Рычков И.В., Трубникова К.Е., Николаев В.А., Турсунов А.И.
Мочекаменная болезнь: этиопатогенез, диагностика и лечение. Андрология и генитальная хирургия 2019;20(3):43–51. DOI: 10.17650/2070-9781-2019-20-3-43-51.

Сорокина Т.М., Андреева М.В., Черных В.Б., Курило Л.Ф.
Варикоцеле как одна из причин снижения мужской фертильности. Андрология и генитальная хирургия 2019;20(3):27–35. DOI: 10.17650/2070-9781-2019-20-3-27-35.

Спивак Л.Г., Евдокимов М.С., Цариченко Д.Г., Демидко Ю.Л., Ягудаев Д.Д., Королев Д.О., Рапопорт Л.М.
Эффективность и безопасность применения «Тадалафила-СЗ» (НАО «Северная звезда») в дозе 5 мг/сут у больных с симптомами нарушенного мочеиспускания, обусловленными гиперплазией предстательной железы. Андрология и генитальная хирургия 2019;20(3):72–7. DOI: 10.17650/2070-9781-2019-20-3-72-77.

№ 4-2019

Povelitsa E.A., Bystrenkov A.V., Shesternya A.M., Parkhomenko O.V.
Endovascular correction of venogenic erectile dysfunction in May–Thurner syndrome (clinical case). Andrologiya i genital'naya khirurgiya = Andrology and Genital Surgery 2019;20(4):45–51. DOI: 10.17650/2070-9781-2019-20-4-45-51.

Жуков О.Б., Брагина Е.Е., Левина А.В.
Фенотип сперматозоидов при варикоцеле. Андрология и генитальная хирургия 2019;20(4):24–33. DOI: 10.17650/2070-9781-2019-20-4-24-33.

Назаров Т.Х., Рычков И.В., Трубникова К.Е., Лепехина А.С., Хакназаров Х.У.
Органосохраняющая операция при массивном размозжении яичка. Андрология и генитальная хирургия 2019;20(4):52–8. DOI: 10.17650/2070-9781-2019-20-4-52-58.

Первова Ю.В., Старикова Т.В.
Особенности биохимического профиля семенной жидкости у мужчин с идиопатическим бесплодием. Андрология и генитальная хирургия 2019;20(4):34–8. DOI: 10.17650/2070-9781-2019-20-4-34-38.

Стоянов В.Б., Семенова Т.Б., Молочков В.А., Жуков О.Б., Фоминых С.Ю.
Особенности клинических проявлений вируса папилломы человека у мужчин, практикующих секс с мужчинами. Андрология и генитальная хирургия 2019;20(4):17–23. DOI: 10.17650/2070-9781-2019-20-4-17-23.

Хаят С.Ш., Брагина Е.Е., Арифулин Е.А., Лазарева Е.М., Сорокина Т.М., Курило Л.Ф., Черных В.Б.
Фрагментация ДНК сперматозоидов у мужчин разного возраста. Андрология и генитальная хирургия 2019;20(4):39–44. DOI: 10.17650/2070-9781-2019-20-4-39-44.

Штаут М.И., Сорокина Т.М., Курило Л.Ф., Черных В.Б.
Сперматологическая характеристика мозаичной и немозаичной формы синдрома Клайнфельтера. Андрология и генитальная хирургия 2019;20(4):12–6. DOI: 10.17650/2070-9781-2019-20-4-12-16.