

НАУЧНО-ПРАКТИЧЕСКИЙ
ЕЖЕКВАРТАЛЬНЫЙ РЕЦЕНЗИРУЕМЫЙ ЖУРНАЛ

ISSN 2782-3202 (Print)
ISSN 2782-6171 (Online)

MD-ONCO

**СЕЛЕЗЕНОЧНАЯ ЛИМФОМА МАРГИНАЛЬНОЙ ЗОНЫ:
ОСОБЕННОСТИ ТАКТИКИ ВЕДЕНИЯ**

**ВОЗМОЖНОСТИ ТЕРАПИИ РЕФРАКТЕРНОЙ
ИММУННОЙ ТРОМБОЦИТОПЕНИИ**

**ДЛИТЕЛЬНЫЙ ЭФФЕКТ ПОДДЕРЖИВАЮЩЕЙ
ИММУНОТЕРАПИИ У ПАЦИЕНТА С МЕТАСТАТИЧЕСКИМ
МЕЛКОКЛЕТОЧНЫМ РАКОМ ЛЕГКОГО**

**ОШИБКИ ДИАГНОСТИКИ ПРИ ПОДОЗРЕНИИ
НА ОПУХОЛИ ЛЕГКОГО**

**ЭТАПНОЕ ЛЕЧЕНИЕ КРИТИЧЕСКОГО АОРТАЛЬНОГО
СТЕНОЗА И ПРОГРЕССИРУЮЩЕГО АТЕРОСКЛЕРОЗА
КОРОНАРНЫХ АРТЕРИЙ, ВОЗНИКШИХ
ЧЕРЕЗ ТРИ ДЕСЯТИЛЕТИЯ ПОСЛЕ ЛУЧЕВОЙ ТЕРАПИИ
ЛИМФОМЫ ХОДЖКИНА**

3 TOM 4 / VOLUME 4
2024

Журнал «MD-Onco» входит в перечень ведущих рецензируемых научных периодических изданий, рекомендованных Высшей аттестационной комиссией (ВАК) для публикации основных научных результатов диссертаций на соискание ученых степеней кандидата и доктора наук. Журнал включен в Научную электронную библиотеку и Российский индекс научного цитирования (РИНЦ), в CrossRef, статьи индексируются с помощью идентификатора цифрового объекта (DOI).

НАУЧНО-ПРАКТИЧЕСКИЙ
ЕЖЕКВАРТАЛЬНЫЙ РЕЦЕНЗИРУЕМЫЙ ЖУРНАЛ

MD-ONCO

Главная задача журнала «MD-Onco» – публикация современной информации о проведенных клинических, клинико-экспериментальных и фундаментальных научных работах, диагностике и лечении онкологических заболеваний, а также вспомогательных материалов по всем актуальным проблемам, лежащим в плоскости тематики журнала.

Цель издания – информировать врачей разных специальностей, которые оказывают консультативную и лечебную помощь больным с онкологическими заболеваниями, о современных достижениях в этой области, включая новейшие методы диагностики и лечения опухолей, а также злокачественных заболеваний системы крови. Журнал является междисциплинарным научным изданием, объединяющим врачей различных специальностей – онкологов, хирургов, лучевых терапевтов, анестезиологов-реаниматологов, гематологов, клинических фармакологов, патологов, молекулярных биологов и др. – для создания комплексного междисциплинарного подхода к терапии в целях повышения эффективности лечения пациентов с онкологическими заболеваниями.

3 TOM 4
2024

Основан в 2021 г.

Учредитель: М.М. Давыдов

Издатель:
ООО «ИД «АБВ-пресс»
115478 Москва,
Каширское шоссе, 24, стр. 15

Адрес редакции:
115478 Москва,
Каширское шоссе, 24, стр. 15,
НИИ канцерогенеза,
3-й этаж.
Тел.: +7 (499) 929-96-19
e-mail: abv@abvpress.ru
www.abvpress.ru

Статьи направлять по адресу:
larionova1951@yandex.ru
Ларионовой Вере Борисовне
Редактор **Е.М. Печерская**
Корректор **Е.С. Самойлова**
Дизайн и верстка: **Е.В. Степанова**
Служба подписки
и распространения
И.В. Шургаева
base@abvpress.ru
Руководитель проекта
А.В. Донских
a.donskih@abvpress.ru

Журнал зарегистрирован в Федеральной службе по надзору в сфере связи, информационных технологий и массовых коммуникаций, ПИ № ФС 77-81466 от 03.08.2021.

Условия использования статей в соответствии с лицензией СС BY 4.0.

Редакция не несет ответственности за содержание публикуемых рекламных материалов. В статьях представлена точка зрения авторов, которая может не совпадать с мнением редакции.

ISSN 2782-3202 (Print)
ISSN 2782-6171 (Online)
MD-Onco. 2024.
Том 4, № 3. 1–120.

Периодичность: 4 выпуска в год
© Оформление, верстка.
ООО «ИД «АБВ-пресс», 2024
Подписной индекс в каталоге
«Пресса России» – 85727

Отпечатано в типографии
ООО «Медиаколор». 127273, Москва,
Сигнальный проезд, 19
Тираж 3500 экз. Бесплатно.

ГЛАВНЫЙ РЕДАКТОР

Давыдов Михаил Михайлович, д.м.н., хирург-онколог, член-корреспондент РАН, заведующий кафедрой онкологии ФГАОУ ВО «Первый Московский государственный медицинский университет им. И.М. Сеченова» Минздрава России (Сеченовский Университет), руководитель онкологического центра Клинического госпиталя «Лапино 2» группы компаний «Мать и дитя» (Москва, Россия)

ЗАМЕСТИТЕЛИ ГЛАВНОГО РЕДАКТОРА

Зейналова Первин Айдыновна, д.м.н., профессор кафедры онкологии ФГАОУ ВО «Первый Московский государственный медицинский университет им. И.М. Сеченова» Минздрава России (Сеченовский Университет), заместитель директора онкологического центра, заведующая отделением онкогематологии Клинического госпиталя «Лапино 2» группы компаний «Мать и дитя», член Многонациональной ассоциации поддерживающей помощи при раке (MASCC), член правления региональной общественной организации «Общество специалистов поддерживающей терапии в онкологии» (RASSC) (Москва, Россия)

Мудунов Али Мурадович, д.м.н., онколог, нейрохирург, хирург-онколог, профессор РАН, профессор кафедры онкологии ФГАОУ ВО «Первый Московский государственный медицинский университет им. И.М. Сеченова» Минздрава России (Сеченовский Университет), заведующий отделением опухолей головы и шеи Клинического госпиталя «Лапино 2» группы компаний «Мать и дитя» (Москва, Россия)

Феденко Александр Александрович, д.м.н., заместитель директора по лекарственному лечению Клинического госпиталя «Лапино 2» группы компаний «Мать и дитя», исполнительный директор Восточно-Европейской группы по изучению сарком (EESG), эксперт Европейского общества клинических онкологов (ESMO) по лечению сарком и GIST, Российского общества клинических онкологов (RUSSCO), член Американского общества клинических онкологов (ASCO) и Онкологического общества по опухолям соединительной ткани (CTOS) (Москва, Россия)

ОТВЕТСТВЕННЫЙ СЕКРЕТАРЬ

Ларионова Вера Борисовна, д.м.н., профессор, член Многонациональной ассоциации поддерживающей помощи при раке (MASCC), заместитель председателя ассоциации по научному и перспективному развитию региональной общественной организации «Общество специалистов поддерживающей терапии в онкологии» (RASSC) (Москва, Россия)

ПОМОЩНИК ОТВЕТСТВЕННОГО СЕКРЕТАРЯ

Рябухина Юлия Евгеньевна, к.м.н., врач-гематолог, онколог онкологического центра Клинического госпиталя «Лапино 2» группы компаний «Мать и дитя» (Москва, Россия)

РЕДАКЦИОННАЯ КОЛЛЕГИЯ**Онкология головы и шеи**

Кутукова Светлана Игоревна, к.м.н., доцент кафедры стоматологии хирургической и челюстно-лицевой хирургии ФГБОУ ВО «Первый Санкт-Петербургский государственный медицинский университет им. акад. И.П. Павлова» Минздрава России (Санкт-Петербург, Россия)

Пужеду Роберто, профессор, оториноларинголог, Clinica ORL (Кальяри, Италия)

Торакоабдоминальная онкология

Акбаров Алек Н., доктор медицины, торакальный хирург, медицинский директор по торакальной хирургии, Caromont Heart (Гастония, США)

Аллахвердиев Ариф Керимович, д.м.н., профессор, заведующий отделом торакоабдоминальной хирургии ГБУЗ «Московский клинический научный центр им. А.С. Логинова Департамента здравоохранения города Москвы» (Москва, Россия)

Онкогинекология

Аминова Лиана Назимовна, к.м.н., заслуженный врач Республики Башкортостан, заведующая отделением онкогинекологии Клинического госпиталя «Лапино» группы компаний «Мать и дитя» (ООО «Хавен») (Москва, Россия)

Галлямов Эдуард Абдулхаевич, д.м.н., профессор, заведующий кафедрой факультетской хирургии ФГАОУ ВО «Первый Московский государственный медицинский университет им. И.М. Сеченова» Минздрава России (Сеченовский Университет) (Москва, Россия)

Гущин Вадим Викторович, доктор медицины, хирург, Медицинский центр Мерсу (Балтимор, США)

Онкоурология

Панахов Анар Давудович, к.м.н., заведующий отделением онкоурологии Клинического госпиталя «Лапино» группы компаний «Мать и дитя» (ООО «Хавен») (Москва, Россия)

Фигурин Константин Михайлович, д.м.н., профессор, ведущий научный сотрудник отделения онкоурологии ФГБУ «Национальный медицинский исследовательский центр онкологии им. Н.Н. Блохина» Минздрава России (Москва, Россия)

Гшвенд Юрген, профессор, Университетская клиника Рехтс дер Изар (Мюнхен, Германия)

Онкоколопроктология

Невольских Алексей Алексеевич, д.м.н., профессор, заместитель директора по лечебной работе Медицинского радиологического научного центра им. А.Ф. Цыба – филиала ФГБУ «Национальный медицинский исследовательский центр радиологии» Минздрава России (Москва, Россия)

Расулов Арсен Османович, д.м.н., профессор, лауреат премии Правительства Российской Федерации в области науки и техники, заведующий отделением колопроктологии Клинического госпиталя «Лапино» группы компаний «Мать и дитя» (ООО «Хавен») (Москва, Россия)

Теккис Пэрис, профессор, хирург, консультант по колопроктологии, Royal Marsden (Лондон, Великобритания)

Онкология костных тканей и кожных покровов

Кулага Андрей Владимирович, к.м.н., врач-хирург 3-го хирургического отделения общей онкологии ГБУЗ «Московская городская онкологическая больница №62 Департамента здравоохранения города Москвы» (Москва, Россия)

Мусаев Эльмар Расимович, д.м.н., профессор, член-корреспондент РАН, заведующий отделением опухолей костей, кожи, мягких тканей Клинического госпиталя «Лапино» группы компаний «Мать и дитя» (ООО «Хавен») (Москва, Россия)

Тепляков Валерий Вячеславович, д.м.н., профессор, заведующий отделением онкологической ортопедии комбинированных методов лечения ФГБУ «Российский научный центр рентгенорадиологии» Минздрава России (Москва, Россия)

Онкогематология

Исхаков Эльдор Джасурович, д.м.н., профессор, главный гематолог Министерства здравоохранения Республики Узбекистан, заместитель директора по лечебной работе Республиканского специализированного научно-практического медицинского центра гематологии Министерства здравоохранения Республики Узбекистан (Ташкент, Узбекистан)

Клясова Галина Александровна, д.м.н., профессор, заведующая научно-клинической лабораторией клинической бактериологии, микологии и антибиотической терапии ФГБУ «Национальный медицинский исследовательский центр гематологии» Минздрава России (Москва, Россия)

Муглу Арат, профессор, директор отделения ТГСК для взрослых группы больниц Флоренс Найтингейл (Турция)

Анестезиология и реанимация

Горобец Евгений Соломонович, д.м.н., профессор, главный научный консультант отделения реанимации ФГБУ «Национальный медицинский исследовательский центр онкологии им. Н.Н. Блохина» Минздрава России (Москва, Россия)

Кричевский Лев Анатольевич, д.м.н., заведующий отделением анестезиологии и реанимации ГБУЗ «Городская клиническая больница им. С.С. Юдина Департамента здравоохранения города Москвы» (Москва, Россия)

Груздев Вадим Евгеньевич, к.м.н., врач высшей категории, заведующий отделением анестезиологии и реанимации Клинического госпиталя «Лапино» группы компаний «Мать и дитя» (ООО «Хавен») (Москва, Россия)

Ультразвуковая диагностика

Аллахвердиева Гонча Фарид Кызы, д.м.н., врач ультразвуковой диагностики Клинического госпиталя «Лапино» группы компаний «Мать и дитя» (ООО «Хавен») (Москва, Россия)

Куайя Эмилио, доктор медицины, профессор, радиолог, заведующий кафедрой радиологии Университета Падуи (Италия), директор программы резидентуры по радиологии в Университете Падуи (Италия), почетный консультант по радиологии Эдинбургского университета (Великобритания)

Чекалова Марина Альбертовна, д.м.н., профессор кафедры рентгенологии и ультразвуковой диагностики Академии постдипломного образования ФГБУ «Федеральный научно-клинический центр специализированных видов медицинской помощи и медицинских технологий Федерального медико-биологического агентства» (Москва, Россия)

Противоопухолевая терапия

Мария Дель Гранде, врач-онколог, Институт онкологии Южной Швейцарии (Швейцария)

Чекини Дженнет Ашировна, к.м.н., врач-онколог, заведующая онкологическим отделением противоопухолевой лекарственной терапии Клинического госпиталя «Лапино» группы компаний «Мать и дитя» (ООО «Хавен») (Москва, Россия)

Клиническая иммунология

Гривцова Людмила Юрьевна, д.б.н., д.м.н., руководитель отдела лабораторной медицины Медицинского радиологического научного центра им. А.Ф. Цыба – филиала ФГБУ «Национальный медицинский исследовательский центр радиологии» Минздрава России (Москва, Россия)

Молекулярная генетика и клеточные технологии

Любченко Людмила Николаевна, д.м.н., заведующая отделом молекулярной генетики и клеточных технологий ФГБУ «Национальный медицинский исследовательский центр радиологии» Минздрава России (Москва, Россия)

Детская онкология

Ахаладзе Дмитрий Гурамович, к.м.н., врач-хирург, заведующий отделом торакоабдоминальной хирургии Института онкологии и детской хирургии ФГБУ «Национальный медицинский исследовательский центр детской гематологии, онкологии и иммунологии им. Дмитрия Рогачева» Минздрава России (Москва, Россия)

Валиев Тимур Теймуразович, д.м.н., заведующий детским отделением химиотерапии гемобластозов отдела гематологии и трансплантации костного мозга НИИ клинической онкологии им. Н.Н. Трапезникова ФГБУ «Национальный медицинский исследовательский центр онкологии им. Н.Н. Блохина» Минздрава России (Москва, Россия)

Керимов Полад Акшин оглы, д.м.н., ведущий научный сотрудник хирургического отделения №2 отдела общей онкологии НИИ детской онкологии и гематологии ФГБУ «Национальный медицинский исследовательский центр онкологии им. Н.Н. Блохина» Минздрава России (Москва, Россия)

РЕДАКЦИОННЫЙ СОВЕТ

Алиев Мамед Багир Джавад оглы, д.м.н., профессор, академик РАН, заслуженный деятель науки Российской Федерации, советник ФГБУ «Национальный медицинский исследовательский центр радиологии» Минздрава России (Москва, Россия)

Давыдов Михаил Иванович, д.м.н., хирург-онколог, профессор, академик РАН, главный онколог клиники «МЕДСИ», член Европейского и Американского обществ хирургов, Международного общества хирургов (Москва, Россия)

Канер Дмитрий Юрьевич, к.м.н., главный врач ГБУЗ «Московская городская онкологическая больница № 62 Департамента здравоохранения города Москвы», член Московского онкологического общества (Москва, Россия)

Каприн Андрей Дмитриевич, д.м.н., профессор, академик РАН, заслуженный врач Российской Федерации, академик РАО, генеральный директор ФГБУ «Национальный медицинский исследовательский центр радиологии» Минздрава России, директор Московского научно-исследовательского онкологического института им. П.А. Герцена – филиала ФГБУ «Национальный медицинский исследовательский центр радиологии» Минздрава России, главный внештатный онколог Минздрава России (Москва, Россия)

Кит Олег Иванович, д.м.н., профессор, врач-хирург, онколог, член-корреспондент РАН, генеральный директор ФГБУ «Национальный медицинский исследовательский центр онкологии» Минздрава России (Ростов-на-Дону, Россия)

Левченко Евгений Владимирович, д.м.н., профессор, член-корреспондент РАН, онколог, торакальный хирург, детский хирург, заведующий хирургическим торакальным отделением, заведующий научным отделением торакальной онкологии ФГБУ «Национальный медицинский исследовательский центр онкологии им. Н.Н. Петрова» Минздрава России (Санкт-Петербург, Россия)

Парханов Владимир Алексеевич, д.м.н., академик РАН, российский хирург, Герой Труда Российской Федерации, заслуженный врач Российской Федерации, лауреат Государственной премии Российской Федерации, главный врач ГБУЗ «Научно-исследовательский институт – Краевая клиническая больница № 1 им. профессора С.В. Очаповского» Минздрава Краснодарского края (Краснодар, Россия)

Строяковский Даниил Львович, к.м.н., заведующий отделением химиотерапии ГБУЗ «Московская городская онкологическая больница № 62 Департамента здравоохранения города Москвы» (Москва, Россия)

Чойнзонев Евгений Лхаматцуренович, д.м.н., профессор, академик РАН, член Президиума РАН, ученый-клиницист, общественный деятель, лауреат Государственной премии Российской Федерации в области науки и технологий, директор НИИ онкологии ФГБНУ «Томский национальный исследовательский медицинский центр Российской академии наук», заведующий кафедрой онкологии ФГБОУ «Сибирский государственный медицинский университет» Минздрава России (Томск, Россия)

The journal "MD-Onco" is put on the Higher Attestation Commission (HAC) list of leading peer-reviewed scientific periodicals recommended to publish the basic research results of candidate's and doctor's theses. The journal is included in the Scientific Electronic Library and the Russian Index of Science Citation, CrossRef, its papers are indexed with the digital object identifier (DOI).

QUARTERLY PEER-REVIEWED
SCIENTIFIC AND PRACTICAL JOURNAL

MD-ONCO

The main objective of the MD-Onco journal is publication of up-to-date information on clinical, experimental and basic scientific research, diagnosis and treatment of oncological diseases, as well as supportive materials on all current problems associated with the scope of the journal.

The purpose of the journal is to inform doctors in various fields who provide consulting and treatment care for patients with oncological diseases on current advancements in this area including the newest methods of diagnosis and treatment of solid tumors, as well as malignant disorders of the blood. The journal is an interdisciplinary scientific publication and brings together doctors of various specialties: oncologists, surgeons, radiologists, anesthesiologists, hematologists, clinical pharmacologists, pathologists, molecular biologists et al. to create integrated interdisciplinary approach to therapy with the goal of improved treatment effectiveness for patients with oncological diseases.

3 VOL. 4
2024

Founded in 2021

Founder: M.M. Davydov

Publisher: PH "ABV-Press"
24 Kashirskoe Shosse, Build. 15,
Moscow 115478

Editorial Office:
Research Institute of Carcinogenesis,
Floor 3, 24 Kashirskoe Shosse,
Build. 15, Moscow 115478.
Tel: +7 (499) 929-96-19
e-mail: abv@abvpress.ru
www.abvpress.ru

Articles should be sent
to Vera B. Larionova by e-mail:
larionova1951@yandex.ru
Editor **E.M. Pecherskaya**
Proofreader **E.S. Samoylova**
Designer and maker-up
E.V. Stepanova
Subscription & Distribution Service
I.V. Shurgaeva
base@abvpress.ru
Project Manager **A.V. Donskih**
a.donskih@abvpress.ru

The journal was registered
at the Federal Service for Surveillance
of Communications, Information
Technologies, and Mass Media
(PI No. FS77-81466 dated 03 August 2021).

Terms of use of articles in accordance with CC BY 4.0 license.

The editorial board is not responsible
for advertising content. The authors'
point of view given in the articles may
not coincide with the opinion of the
editorial board.

ISSN 2782-3202 (Print)
ISSN 2782-6171 (Online)

MD-Onco. 2024.
Volume 4, No. 3. 1–120.

Periodicity: 4 issues per year.

© Design, layout
PH "ABV-Press", 2024

Pressa Rossii catalogue index: 85727
Printed at the Mediicolor LLC.
19, Signalny Proezd, Moscow, 127273.
3,500 copies. Free distribution.

EDITOR-IN-CHIEF

Davydov, Mikhail M., DSc, MD, oncological surgeon, corresponding member of the Russian Academy of Sciences, head of the Oncology Department, I.M. Sechenov First Moscow State Medial University (Sechenov University), Ministry of Health of Russia; head of the Oncology Center, Clinical Hospital Lapino 2, Mother and Child Group (Moscow, Russia)

DEPUTIES OF EDITOR-IN-CHIEF

Zeynalova, Pervin A., DSc, MD, Professor of the Oncology Department, I.M. Sechenov First Moscow State Medial University (Sechenov University), Ministry of Health of Russia; vice-president of the Oncology Center, head of the Oncological Hematology Division, Clinical Hospital Lapino 2, Mother and Child Group; member of the Multinational Association of Supportive Care in Cancer (MASCC); member of the board of the regional community organization Russian Association of Supportive Care in Cancer (RASCC) (Moscow, Russia)

Mudunov, Ali M., DSc, MD, oncologist, neurosurgeon, oncological surgeon, Professor of the Russian Academy of Sciences, Professor of the Oncology Department, I.M. Sechenov First Moscow State Medial University (Sechenov University), Ministry of Health of Russia; head of the Head Tumors Division, Clinical Hospital Lapino 2, Mother and Child Group (Moscow, Russia)

Fedenko, Aleksandr A., DSc, MD, deputy director for drug treatment, Clinical Hospital Lapino 2, Mother and Child Group, executive director of the East European Sarcoma Group (EESG), expert on treatment of sarcomas and GIST of the European Society of Medical Oncology (ESMO), Russian Society of Clinical Oncologists (RUSSCO); member of the American Society of Clinical Oncology (ASCO) and Connective Tissue Oncology Society (CTOS) (Moscow, Russia)

EXECUTIVE SECRETARY

Larionova, Vera B., DSc, MD, Professor, member of the Multinational Association of Supportive Care in Cancer (MASCC); deputy chairman of the Association for scientific and long-term development of the regional community organization Russian Association of Supportive Care in Cancer (RASCC) (Moscow, Russia)

ASSISTANT OF EXECUTIVE SECRETARY

Ryabukhina, Yulia E., PhD, MD, hematologist, oncologist, Oncology Center, Clinical Hospital Lapino 2, Mother and Child Group (Moscow, Russia)

EDITORIAL BOARD**Oncology of the head and neck**

Kutukova, Svetlana I., PhD, Associate Professor of the Surgical Dentistry and Maxillo-Facial Surgery, Pavlov First Saint Petersburg State Medical University, Ministry of Health of Russia (Saint Petersburg, Russia)

Puxeddu, Roberto, Professor of otolaryngology, Clinica ORL (Cagliari, Italy)

Thoracoabdominal oncology

Akbarov, Alek N., DSc, MD, medical director of thoracic surgery, Caromont Heart (Gastonia, USA)

Allakhverdiev, Arif K., DSc, MD, Professor, head of the Thoracoabdominal Surgery Division, Loginov Moscow Clinical Scientific Center, Moscow Healthcare Department (Moscow, Russia)

Oncological gynecology

Aminova, Liana N., PhD, MD, Honored Physician of the Bashkortostan Republic, head of the Oncological Gynecology Division, Clinical Hospital Lapino 2, Mother and Child Group (Moscow, Russia)

Gallyamov, Eduard A., DSc, Professor, head of the Faculty Surgery Department, I.M. Sechenov First Moscow State Medial University (Sechenov University), Ministry of Health of Russia (Moscow, Russia)

Guschin, Vadim V., DSc, MD, surgeon, Mercy Medical Center (Baltimore, USA)

Oncological urology

Panakhov, Anar D., PhD, MD, head of the Oncological Urology Division, Clinical Hospital Lapino 2, Mother and Child Group (Moscow, Russia)

Figurin, Konstantin M., DSc, MD, Professor, leading researcher, Oncological Urology Division, N.N. Blokhin National Medical Research Center of Oncology, Ministry of Health of Russia (Moscow, Russia)

Gschwend, Jürgen, DSc, MD, Professor, Rechts der Isar university clinic (Munich, Germany)

Oncological proctology

Nevolskikh, Aleksei A., DSc, MD, Professor, deputy director of medical treatment, A. Tsyb Medical Radiological Research Center – branch of the National Medical Research Radiological Center, Ministry of Health of Russia (Moscow, Russia)

Rasulov, Arsen O., DSc, MD, Professor, laureate of the Award of the Government of the Russian Federation for Science and Technology, head of the Coloproctology Division, Clinical Hospital Lapino 2, Mother and Child Group (Moscow, Russia)

Tekkis, Paris, Professor of colorectal surgery, consultant surgeon, Royal Marsden (London, UK)

Oncology of the bones and skin

Kulaga, Andrei V., PhD, MD, surgeon of the 3rd General Oncology Surgical Division, Moscow City Oncological Hospital No. 62, Moscow Healthcare Department (Moscow, Russia)

Musaev, Elmar R., DSc, MD, Professor, corresponding member of the Russian Academy of Sciences, head of the Bone, Skin, Soft Tissue Tumors Division, Clinical Hospital Lapino 2, Mother and Child Group (Moscow, Russia)

Teplyakov, Valeriy V., DSc, MD, Professor, head of the Oncological Orthopedy Combination Treatment Methods Division, Russian Scientific Center for Roentgen Radiology, Ministry of Health of Russia (Moscow, Russia)

Oncological hematology

Iskhakov, Eldor D., DSc, MD, Professor, head hematologist of the Uzbekistan Republic Ministry of Healthcare, deputy director of medical treatment, Republican Specialized Scientific Practical Center of Hematology, Ministry of Healthcare of the Uzbekistan Republic (Tashkent, Uzbekistan)

Klyasova, Galina A., DSc, MD, Professor, head of the Clinical Bacteriology Scientific Clinical Laboratory, National Medical Research Center for Hematology, Ministry of Health of Russia (Moscow, Russia)

Mutlu, Arat, DSc, MD, Professor, director of the HPCT in Adults Division, Group Florence Nightingale Hospitals (Turkey)

Anesthesiology and resuscitation

Gorobetz, Evgeny S., DSc, MD, Professor, head research consultant, Resuscitation Division, N.N. Blokhin National Medical Research Center of Oncology, Ministry of Health of Russia (Moscow, Russia)

Krichevskiy, Lev A., DSc, MD, head of the Anesthesiology and Resuscitation Division, S.S. Yudin City Clinical Hospital, Moscow Healthcare Department (Moscow, Russia)

Gruzdev, Vadim E., PhD, MD, Doctor of the Highest Category, head of the Anesthesiology and Resuscitation Division, Clinical Hospital Lapino 2, Mother and Child Group (Moscow, Russia)

Ultrasound diagnostics

Allakhverdieva, Goncha F., DSc, MD, doctor of ultrasound diagnostics, Clinical Hospital Lapino 2, Mother and Child Group (Moscow, Russia)

Quaia, Emilio, DSc, MD, Full Professor of Radiology, Chief of Department of Radiology, Padua University (Italy); director of Radiology Residency Program, Padua University (Italy); honorary consultant on radiology, Edinburgh University (UK)

Chekalova, Marina A., DSc, MD, Professor of the X-ray and Ultrasound Diagnostics Department, Academy of Postgraduate Education, Federal Research Clinical Center for Specialized Types of Health Care and Medical Technologies, Federal Medical-Biological Agency (Moscow, Russia)

Antitumor therapy

Maria Del Grande, oncologist, Oncology Institute of Southern Switzerland (Switzerland)

Chekini, Jennet A., PhD, MD, oncologist, head of the Oncology Division of Antitumor Drug Therapy, Clinical Hospital Lapino, Mother and Child Group (Haven LLC) (Moscow, Russia)

Clinical immunology

Gritsova, Ludmila Y., DSc, MD, head of the Laboratory Medicine Division, A. Tsyb Medical Radiological Research Center – branch of the National Medical Research Radiological Center, Ministry of Health of Russia (Moscow, Russia)

Molecular genetics and cell technologies

Lubchenko, Ludmila N., DSc, MD, head of the Molecular Genetics and Cell Technologies Department, National Medical Research Radiological Center, Ministry of Health of Russia (Moscow, Russia)

Pediatric oncology

Akhaladze, Dmitry G., PhD, MD, surgeon, head of the Thoracoabdominal Surgery Division, Institute of Oncology and Pediatric Surgery, National Scientific and Practical Center of Pediatric Hematology, Oncology and Immunology named after Dmitry Rogachev, Ministry of Health of Russia (Moscow, Russia)

Valiev, Timur T., DSc, MD, head of the Chemotherapy of Hemoblastoses Pediatric Department, Hematology and Bone Marrow Transplantation Division, N.N. Trapeznikov Research Institute of Clinical Oncology, N.N. Blokhin National Medical Research Center of Oncology, Ministry of Health of Russia (Moscow, Russia)

Kerimov, Polad A., DSc, MD, lead researcher of the Surgical Department No. 2, General Oncology Division, Scientific Research Institute of Pediatric Oncology and Hematology, N.N. Blokhin National Medical Research Center of Oncology, Ministry of Health of Russia (Moscow, Russia)

EDITORIAL COUNCIL

Aliev, Mamed Bagir D., DSc, MD, Professor, academician of the Russian Academy of Sciences, National Medical Research Radiological Center, Ministry of Health of Russia (Moscow, Russia)

Davydov, Mikhail I., DSc, MD, oncological surgeon, Professor, academician of the Russian Academy of Sciences, head oncologist, MEDSI clinic, member of the European and American Surgical Associations, International Society of Surgery (Moscow, Russia)

Kaner, Dmitry Y., PhD, MD, head doctor, Moscow City Oncological Hospital No. 62, Moscow Healthcare Department, member of the Moscow Oncological Society (Moscow, Russia)

Kaprin, Andrey D., DSc, Professor, academician of the Russian Academy of Sciences, Honored Physician of the Russian Federation, academician of the Russian Academy of Education, executive director of the National Medical Research Radiological Center, Ministry of Health of Russia; director of the P. Hertsen Moscow Oncology Research Institute – branch of the National Medical Research Radiological Center, Ministry of Health of Russia; chief non-staff oncologist of the Ministry of Health of Russia (Moscow, Russia)

Kit, Oleg I., DSc, MD, Professor, surgeon, oncologist, corresponding member of the Russian Academy of Sciences, executive director of the National Medical Research Center of Oncology, Ministry of Health of Russia (Rostov-on-Don, Russia)

Levchenko, Evgeny V., DSc, MD, Professor, corresponding member of the Russian Academy of Sciences, oncologist, thoracic surgeon, pediatric surgeon, head of the Pediatric Thoracic Division, head of the Thoracic Oncology Scientific Division, N.N. Petrov Research Institute of Oncology, Ministry of Health of Russia (Saint Petersburg, Russia)

Parkhanov, Vladimir A., DSc, academician of the Russian Academy of Sciences, Russian surgeon, Hero of Labor of the Russian Federation, Honored Physician of the Russian Federation, laureate of the State Award of the Russian Federation, chief doctor of the Scientific Research Institute – Regional Clinical Hospital No. 1 named after Professor C.V. Ochapovsky, Ministry of Health of Krasnodar Region (Krasnodar, Russia)

Stroyakovsky, Daniil L., PhD, head of the Chemotherapy Division, Moscow City Oncological Hospital No. 62, Moscow Healthcare Department (Moscow, Russia)

Choynzonov, Evgeny L., DSc, MD, Professor, academician of the Russian Academy of Sciences, board member of the Russian Academy of Sciences, clinician, community leader, laureate of the State Award of the Russian Federation for Science and Technology, director of the Scientific Research Institute of Oncology, Tomsk National Research Medical Center of the Russian Academy of Sciences, head of the Oncology Department, Siberian State Medical University, Ministry of Health of Russia (Tomsk, Russia)

ИНФОРМАЦИЯ ДЛЯ АВТОРОВ

При направлении статьи в редакцию журнала «МД-Онко» авторам необходимо руководствоваться следующими правилами.

1. Общие правила

При первичном направлении рукописи в редакцию в копии электронного письма должны быть указаны все авторы данной статьи. Обратную связь с редакцией будет поддерживать ответственный автор, обозначенный в статье (см. пункт 2).

Представление в редакцию ранее опубликованных статей не допускается.

Для рассмотрения рукописи редакции требуется письменное согласие каждого автора на обработку и распространение персональных данных в печатном и цифровом виде. Скан подписанного согласия необходимо загрузить как дополнительный файл в разделе «описание» при подаче статьи. Печатный подписанный вариант согласия необходимо отправить на адрес редакции.

2. Оформление данных о статье и авторах

Первая страница должна содержать:

- название статьи,
- инициалы и фамилии всех авторов,
- ученые степени, звания, должности, место работы каждого из авторов, а также их ORCID (при наличии),
- полное название учреждения (учреждений), в котором (которых) выполнена работа,
- адрес учреждения (учреждений) с указанием индекса.

Последняя страница должна содержать сведения об авторе, ответственном за связь с редакцией:

- фамилия, имя, отчество полностью,
- занимаемая должность,
- ученая степень, ученое звание,
- персональный международный идентификатор ORCID (подробнее: <http://orcid.org/>),
- персональный идентификатор в РИНЦ (подробнее: http://elibrary.ru/projects/science_index/author_tutorial.asp),
- контактный телефон,
- адрес электронной почты.

3. Оформление текста

Статьи принимаются в форматах doc, docx, rtf.

Шрифт – Times New Roman, кегль 14, межстрочный интервал 1,5. Все страницы должны быть пронумерованы. Текст статьи начинается со второй страницы.

4. Объем статей (без учета иллюстраций и списка литературы)

Оригинальная статья – не более 12 страниц (большой объем допускается в индивидуальном порядке, по решению редакции).

Описание клинических случаев – не более 8 страниц.

Обзор литературы – не более 20 страниц.

Краткие сообщения и письма в редакцию – 3 страницы.

5. Резюме

Ко всем видам статей на отдельной странице должно быть приложено резюме на русском и английском (по возможности) языках. Резюме должно кратко повторять структуру статьи, независимо от ее тематики.

Объем резюме – не более 2500 знаков, включая пробелы. Резюме не должно содержать ссылки на источники литературы и иллюстративный материал.

На этой же странице помещаются ключевые слова на русском и английском (по возможности) языках в количестве от 3 до 10.

6. Структура статей

Оригинальная статья должна содержать следующие разделы:

- введение,
- цель,
- материалы и методы,
- результаты,
- обсуждение,
- заключение (выводы),
- вклад всех авторов в работу,
- конфликт интересов для всех авторов (в случае его отсутствия необходимо указать: «Авторы заявляют об отсутствии конфликта интересов»),
- одобрение протокола исследования комитетом по биоэтике (с указанием номера и даты протокола),

- информированное согласие пациентов (для статей с авторскими исследованиями и описаниями клинических случаев),
- при наличии финансирования исследования – указать его источник (грант и т.д.),
- благодарности (раздел не является обязательным).

7. Иллюстративный материал

Иллюстративный материал должен быть представлен в виде отдельных файлов и не фигурировать в тексте статьи. Данные таблиц не должны повторять данные рисунков и текста и наоборот.

Фотографии представляются в форматах TIFF, JPG с разрешением не менее 300 dpi (точек на дюйм).

Рисунки, графики, схемы, диаграммы должны быть редактируемыми, выполненными средствами Microsoft Office Excel или Office Word.

Все **рисунки** должны быть пронумерованы и снабжены подрисуночными подписями. Фрагменты рисунка обозначаются строчными буквами русского алфавита – «а», «б» и т.д. Все сокращения, обозначения в виде кривых, букв, цифр и т.д., использованные на рисунке, должны быть расшифрованы в подрисуночной подписи. Подписи к рисункам даются на отдельном листе после текста статьи в одном с ней файле.

Таблицы должны быть наглядными, иметь название и порядковый номер. Заголовки граф должны соответствовать их содержанию. Все сокращения расшифровываются в примечании к таблице.

8. Единицы измерения и сокращения

Единицы измерения даются в Международной системе единиц (СИ).

Сокращения слов не допускаются, кроме общепринятых. Все аббревиатуры в тексте статьи должны быть полностью расшифрованы при первом упоминании (например, онкогематология (ОГ)).

9. Список литературы

На следующей после текста странице статьи должен располагаться список цитируемой литературы.

Все источники должны быть пронумерованы, нумерация осуществляется строго по порядку цитирования в тексте статьи, не в алфавитном порядке. Все ссылки на источники литературы в тексте статьи обозначаются арабскими цифрами в квадратных скобках начиная с 1 (например, [5]). Количество цитируемых работ: в оригинальных статьях – не более 20–25, в обзорах литературы – не более 60.

Ссылки должны даваться на первоисточники, цитирование одного автора по работе другого недопустимо.

Включение в список литературы тезисов возможно исключительно при ссылке на иностранные (англоязычные) источники.

Ссылки на диссертации и авторефераты, неопубликованные работы, а также на данные, полученные из неофициальных интернет-источников, не допускаются.

Для каждого источника необходимо указать: фамилии и инициалы авторов (если авторов более 4, указываются первые 3 автора, затем ставится «и др.» в русском или “et al.” в английском в тексте). Авторы цитируемых источников должны быть указаны в том же порядке, что и в первоисточнике.

При ссылке на **статьи из журналов** после авторов указывают название статьи, название журнала, год, том, номер выпуска, страницы, DOI статьи (при наличии). При ссылке на **монографии** указывают также полное название книги, место издания, название издательства, год издания, число страниц.

Статьи, не соответствующие данным требованиям, к рассмотрению не принимаются.

Общие положения:

- Рассмотрение статьи на предмет публикации занимает не менее 8 недель.
- Все поступающие статьи рецензируются. Рецензия является анонимной.
- Редакция оставляет за собой право на редактирование статей, представленных к публикации.
- Редакция не предоставляет авторские экземпляры журнала. Номер журнала можно получить на общих основаниях (см. информацию на сайте).

Материалы для публикации принимаются по адресу larionova1951@yandex.ru с пометкой «Ответственному секретарю. Публикация в МД-Онко».

Полная версия требований представлена на сайте журнала.

НОВЫЕ НАПРАВЛЕНИЯ И УСПЕХИ В ЛЕЧЕНИИ ОНКОЛОГИЧЕСКИХ БОЛЬНЫХ НА СОВРЕМЕННОМ ЭТАПЕ

М.М. Панкрашкина, О.Ю. Виноградова, М.В. Черников, Л.А. Муха, А.Л. Неверова, Д.И. Шихбабаева, В.В. Птушкин
Возможности терапии рефрактерной иммунной тромбоцитопении.16

Н.А. Степанов, Д.А. Стоян, В.В. Митрофанова, О.С. Лещева, Г.Р. Кутлуахметова, Ю.В. Батухтина, Э.В. Семенов, Н.В. Безматерных, Р.А. Зуков
Влияние консолидирующей лучевой терапии на результаты лечения лимфомы Ходжкина ранних стадий с благоприятным прогнозом27

Е.А. Рассказова, А.Д. Зикиряходжаев
Онкологические результаты лечения рака молочной железы I–II стадии после подкожных/кожесохранных мастэктомий с реконструкцией37

А.А. Филимонов, Н.М. Кутаков, Д.А. Чекини
Длительный эффект поддерживающей иммунотерапии у пациента с метастатическим мелкоклеточным раком легкого45

Ю.Е. Рябухина, П.А. Зейналова
Акалабрутиниб в терапии хронического лимфолейкоза: обзор литературы и опыт поликлинического отделения лечебно-диагностического центра Клинического госпиталя «Лапино»50

Ц. Чжао, А.М. Мудунов, С.Б. Алиева, И.М. Гельфанд, Ф.Ш. Камолова
Факторы, влияющие на эффективность консервативного лечения местно-распространенного плоскоклеточного рака полости носа и околоносовых пазух61

А.А. Марьенко, А.М. Мудунов, М.В. Болотин, Б.Г. Пхешхова, А.Ф. Бацев
Проблемы тотального протезирования височно-нижнечелюстного сустава у онкологических пациентов: обзор литературы68

РЕДКИЕ И СЛОЖНЫЕ КЛИНИЧЕСКИЕ СИТУАЦИИ: ДИАГНОСТИКА И ВЫБОР ТАКТИКИ ЛЕЧЕНИЯ

Л.В. Черкес, Р.С. Савосин, В.А. Комарова, А.О. Богданова
Ошибки диагностики при подозрении на опухоли легкого76

В.Н. Сипки, М.Ю. Власова, М.В. Мошурова, Е.А. Занозина, А.Д. Зикиряходжаев
Повторная реконструкция молочной железы: варианты хирургической коррекции. Обзор литературы80

И.Н. Юричев, В.В. Верещак
Тонкоигольная чреспищеводная пункция лимфатического узла средостения под контролем эндоскопической ультрасонографии. Клинический случай86

П.А. Зейналова, М.М. Давыдов, Ю.Е. Рябухина, М.С. Шогенов, А.Г. Жуков, Э.Р. Нигматуллина
Селезеночная лимфома маргинальной зоны: особенности тактики ведения. Клиническое наблюдение.93

К.А. Вилижинская, Е.П. Евсеев, Я.А. Айдамиров, Э.В. Балакин, М.А. Фомин, В.А. Иванов, Б.А. Руденко, Ю.В. Фролова
Этапное лечение критического аортального стеноза и прогрессирующего атеросклероза коронарных артерий, возникших через три десятилетия после лучевой терапии лимфомы Ходжкина. Клинический случай.99

Ю.И. Ключагина, П.А. Зейналова, Е.Г. Громова, Т.Т. Валиев
Результаты лечения больных впервые диагностированной множественной миеломой, осложненной гемодиализзависимой почечной недостаточностью.104

АСПЕКТЫ ПОДДЕРЖИВАЮЩЕЙ ТЕРАПИИ

А.Л. Жаров
Особенности послеоперационной санации брюшной полости и анестезиологического обеспечения у больных с острым разлитым перитонитом: обзор литературы114

NEW APPROACHES AND SUCCESSES IN TREATMENT OF ONCOLOGICAL PATIENTS AT THE CURRENT STAGE

M.M. Pankraskina, O.Yu. Vinogradova, M.V. Chernikov, L.A. Mukha, A.L. Neverova, D.I. Shikhbabaeva, V.V. Ptushkin
Treatment opportunities for refractory immune thrombocytopenia16

N.A. Stepanov, D.A. Stoyan, V.V. Mitrofanova, O.S. Leshcheva, G.R. Kutluakhmetova, Yu.V. Batukhtina, E.V. Semenov, N.V. Bezmaternykh, R.A. Zukov
Effect of consolidation radiation therapy on treatment outcomes of early-stage favorable Hodgkin lymphoma.27

E.A. Rasskazova, A.D. Zikiryakhodzhaev
Oncological outcomes of stage I–II breast cancer treatment after subcutaneous/skin-sparing mastectomies with reconstruction37

A.A. Filimonov, N.M. Kutakov, D.A. Chekini
Long-term effect of supporting immunotherapy in a patient with metastatic small cell lung cancer45

Yu.E. Ryabukhina, P.A. Zeynalova
Acalabrutinib in chronic lymphocytic leukemia therapy: literature review and experience of the Clinical and Diagnostic Center of the Lapino Clinical Hospital50

J. Zhao, A.M. Mudunov, S.B. Aliyeva, I.M. Gelfand, F.Sh. Kamolova
Factors affecting the effectiveness of conservative treatment of locally advanced squamous cell carcinoma of the nasal cavity and paranasal sinuses61

A.A. Marienko, A.M. Mudunov, M.V. Bolotin, B.G. Pkheshkhova, A.F. Batsev
Problems of total temporomandibular joint prosthesis in oncologic patients: literature review68

RARE CONGENITAL SURGICAL PATHOLOGIES: DIAGNOSTIC CHALLENGES AND TREATMENT SELECTION

L.V. Cherkes, R.S. Savosin, V.A. Komarova, A.O. Bogdanova
Diagnostic errors in suspicion for lung tumor.76

V.N. Sipki, M.Yu. Vlasova, M.V. Moshurova, E.A. Zanozina, A.D. Zikiryakhodzhaev
Repeated breast reconstruction: surgical treatment options. A review80

I.N. Iurichev, V.V. Vereshchak
Transesophageal endoscopic ultrasound-guided aspiration of mediastinal lymph node. Clinical case86

P.A. Zeynalova, M.M. Davydov, Yu.E. Ryabukhina, M.S. Shogenov, A.G. Zhukov, E.R. Nigmatullina
Splenic marginal zone lymphoma: management specifics. Clinical observation93

K.A. Vilzhinskaya, E.P. Evseev, Ya.A. Aidamirov, E.V. Balakin, M.A. Fomin, V.A. Ivanov, B.A. Rudenko, Yu.V. Frolova
The stage-by-stage treatment of critical aortic stenosis and progressive atherosclerosis of the coronary arteries that occurred three decades after radiation therapy for Hodgkin’s lymphoma Clinical case99

Yu.I. Kliuchagina, P.A. Zeynalova, E.G. Gromova, T.T. Valiev
Treatment outcomes in patients with newly diagnosed multiple myeloma complicated by severe renal failure requiring hemodialysis.104

SUPPORTING THERAPY ASPECTS

A.L. Zharov
Characteristics of postoperative abdominal drainage and anesthesia in patients with acute generalized peritonitis: literature review.114

DOI: <https://doi.org/10.17650/2782-3202-2024-4-3-16-26>

ВОЗМОЖНОСТИ ТЕРАПИИ РЕФРАКТЕРНОЙ ИММУННОЙ ТРОМБОЦИТОПЕНИИ

М.М. Панкрашкина¹, О.Ю. Виноградова¹⁻³, М.В. Черников¹, Л.А. Муха¹, А.Л. Неверова¹,
Д.И. Шихбабаева¹, В.В. Птушкин¹⁻⁴

¹ГБУЗ г. Москвы «Московский многопрофильный научно-клинический центр им. С.П. Боткина» Департамента здравоохранения г. Москвы; Россия, 125284 Москва, 2-й Боткинский пр-д, 5;

²ФГБУ «Национальный медицинский исследовательский центр детской гематологии, онкологии и иммунологии им. Дмитрия Рогачева» Минздрава России; Россия, 117997 Москва, ул. Саморы Машела, 1;

³кафедра гематологии, онкологии и лучевой терапии ФГАОУ ВО «Российский национальный исследовательский медицинский университет им. Н.И. Пирогова» Минздрава России; Россия, 117997 Москва, ул. Островитянова, 1;

⁴кафедра гематологии и трансфузиологии им. акад. И.А. Кассирского и А.И. Воробьева ФГБОУ ДПО «Российская медицинская академия непрерывного профессионального образования» Минздрава России; Россия, 123242 Москва, ул. Баррикадная, 2/1

Контакты: Мария Михайловна Панкрашкина bobkowa.hematol@mail.ru

Введение. Первичная иммунная тромбоцитопения (ИТП) — орфанное заболевание, характерный симптом которого — снижение числа тромбоцитов в крови, что в ряде случаев вызывает кровотечения различной степени. В настоящее время в качестве 2-й линии терапии ИТП рекомендовано применение агонистов тромбоэпителиальных рецепторов (аТПОр), которые позволяют достигнуть высокого уровня тромбоцитарного ответа (ТО), в том числе полного, в 73 % случаев при хронической ИТП и в 87 % — у вновь диагностированных пациентов. Механизм действия различных аТПОр различается. С учетом этого в случаях резистентности или непереносимости терапии одним из аТПОр проводятся попытки переключения на другой. Эффективность такого подхода при резистентности ИТП варьирует от 50 до 93 % по данным различных публикаций.

Цель исследования — оценить возможность достижения и сохранения ТО при переключении с одного аТПОр на другой в случае резистентности к предыдущему препарату, применяемому в качестве 2-й или последующих линий терапии.

Материалы и методы. В анализ включены 59 пациентов, имевших резистентность (в 2 случаях также непереносимость) к терапии аТПОр (получаемой после стандартной), которым назначали лечение аТПОр с другим механизмом действия: переключение с ромиплостима на элтромбопаг (25 пациентов) или наоборот (34 пациента). Обе группы сопоставимы между собой по демографическим характеристикам, медиане уровня тромбоцитов на момент переключения аТПОр.

Результаты. При переключении терапии у 59 больных получен ТО в 76 % случаев, в том числе полный ТО — в 54 %. Из 34 пациентов, переключенных с элтромбопага на ромиплостим, ТО достигнут у 31 (91 %), из них полный ТО — у 22 (65 %). Из 25 пациентов, переключенных с ромиплостима на элтромбопаг, ТО достигнут у 14 (56 %), из них полный ТО — у 10 (40 %).

Заключение. При переключении с одного аТПОр на альтернативный продемонстрирована возможность достижения и сохранения ТО.

Ключевые слова: иммунная тромбоцитопения, агонист тромбоэпителиальных рецепторов, ромиплостим, элтромбопаг, аватромбопаг, переключение

Для цитирования: Панкрашкина М.М., Виноградова О.Ю., Черников М.В. и др. Возможности терапии рефрактерной иммунной тромбоцитопении. MD-Оnco 2024;4(3):16–26.

DOI: <https://doi.org/10.17650/2782-3202-2024-4-3-16-26>

TREATMENT OPPORTUNITIES FOR REFRACTORY IMMUNE THROMBOCYTOPENIA

M.M. Pankraskina¹, O.Yu. Vinogradova¹⁻³, M.V. Chernikov¹, L.A. Mukha¹, A.L. Neverova¹, D.I. Shikhbabaeva¹, V.V. Ptushkin¹⁻⁴

¹S.P. Botkin Moscow Multidisciplinary Scientific and Clinical Center, Moscow Healthcare Department; 5th Botkinskiy Proezd, Moscow 125284, Russia;

²Dmitry Rogachev National Medical Research Center of Pediatric Hematology, Oncology and Immunology, Ministry of Health of Russia; 1 Samory Mashela St., Moscow 117997, Russia;

³Department of Oncology, Hematology and Radiation Therapy, N.I. Pirogov Russian National Research Medical University, Ministry of Health of Russia; 1 Ostrovityanova St., Moscow 117997, Russia;

⁴Department of Hematology and Transfusiology named after acad. I.A. Kassirskiy and A.I. Vorobyov, Russian Medical Academy of Continuing Professional Education, Ministry of Health of Russia; 2/1 BARRIKADNAYA St., Moscow 123242, Russia

Contacts: Maria Mikhailovna Pankraskina bobkowa.hematol@mail.ru

Background. Primary immune thrombocytopenia (ITP) is an orphan disease characterized by decreased platelet count in the peripheral blood which in some cases can cause bleeding of varying severity. Currently, the use of thrombopoietin receptor agonists (TPO-RAs) is recommended as the second line therapy for ITP as it allows to achieve high platelet response (PR), including complete, in 73 % of cases of chronic ITP and in 87 % of cases of newly diagnosed disease. The mechanism of action differs for different TPO-RAs. Given this fact, in cases of resistance or intolerance to therapy with one TPO-RA, attempts are made to switch to another. The effectiveness of this approach for overcoming ITP resistance varies from 50 to 93 % according to various publications.

Aim. To assess the ability to achieve and maintain PR by switching from one TPO-RA to another in cases of resistance to the previous TPO-RA used in the second or subsequent lines of therapy.

Materials and methods. The analysis included 59 patients who were resistant (in 2 cases intolerance was also noted) to TPO-RA therapy (received after standard therapy) who were prescribed TPO-RA treatment with a different mechanism of action: switch from romiplostim to eltrombopag (25 patients) or vice versa (34 patients). Both groups were comparable in terms of demographic characteristics and median platelet level at the time of TPO-RA switching.

Results. PR was obtained in 76 % of cases, including complete response in 54 %, as a result of switching from one TPO-RA to another in 59 patients. Among 34 patients switched from eltrombopag to romiplostim, PR was achieved in 31 (91 %) patients, including complete response in 22 (65 %). Romiplostim was switched to eltrombopag in 25 patients, PR was achieved in 14 (56 %) with complete response in 10 (40 %).

Conclusion. The study showed that PR can be achieved and maintained through switching from one TPO-RA to an alternative.

Keywords: immune thrombocytopenia, thrombopoietin receptor agonist, romiplostim, eltrombopag, avatrombopag, switching

For citation: Pankraskina M.M., Vinogradova O.Yu., Chernikov M.V. et al. Treatment opportunities for refractory immune thrombocytopenia. MD-Onco 2024;4(3):16–26. (In Russ.).

DOI: <https://doi.org/10.17650/2782-3202-2024-4-3-16-26>

ВВЕДЕНИЕ

Иммунная тромбоцитопения (ИТП) – гематологическое заболевание, обусловленное иммуноопосредованным разрушением тромбоцитов, с возможным развитием геморрагического синдрома [1]. У взрослых пациентов ИТП, как правило, является приобретенным заболеванием с хроническим течением [2]. В последние годы подробно изучены механизмы заболевания, продемонстрированы различные алгоритмы диагностики, достигнуты значительные успехи в его лечении.

В качестве 1-й линии принято использовать кортикостероидную терапию. При массивных кровотечениях, беременности предпочтение при выборе терапии отдают иммуноглобулинам [3, 4]. Основной подход во 2-й линии терапии – применение агонистов тромбопоэтиновых рецепторов (аТПОр), что позволяет достигнуть тромбоцитарного ответа (ТО) у 60–90 % пациентов, при этом в 40–60 % случаев ответ сохраняется в течение долгого времени [5, 6].

В клинической практике применяются 3 аТПОр: 2 из них – ромиплоstim и элтромбопаг – активно используются с 2014 г., а 3-й – аватромбопаг – зарегистрирован в России сравнительно недавно и пока не имеет широкого применения. Препараты обладают сходной клинической эффективностью [5, 6], предикторы ответа на терапию тем или иным из них пока не найдены (исключение – позитивная роль раннего назначения [7]), рандомизированных исследований по сравнению аТПОр до настоящего времени не проводилось. Возможности применения аТПОр продолжают активно изучаться, что наглядно продемонстрировали результаты недавно опубликованного библиометрического исследования [8].

Элтромбопаг – пероральный низкомолекулярный тромбопоэтин (ТПО) с уникальным трансмембранным сайтом связывания рецептора. Может оказывать аддитивное действие, не конкурируя с эндогенным ТПО за связывание, даже у пациентов с повышенным уровнем эндогенного ТПО. Препарат активирует пути STAT3/5, АКТ и ERK пропорционально, но на более высоком уровне, чем ТПО, и, следовательно, обеспечивает заметное повышение регуляции как тромбопоэза, так и мегакариопоэза [9]. Кроме того, элтромбопаг может помочь избежать γ -опосредованной интерфероновой блокады, которая, как считается, участвует в потере стволовых клеток при апластической анемии. Это объясняет его эффективность при данном заболевании, когда эндогенные уровни ТПО значительно повышены [10]. Независимо от своей активности в отношении рецептора ТПО элтромбопаг также является сильным хелатором железа, способным снижать окислительный стресс. Однако доказательств, четко указывающих на терапевтическую роль элтромбопаг-опосредованного хелатирования железа, пока нет [11].

Ромиплоstim представляет собой пептид, состоящее из 4 связывающих доменов с высоким сродством к рецептору ТПО. Связывание ромиплоstimа с рецептором происходит во внеклеточном сайте связывания и приводит к фосфорилированию тирозина и последующей активации нисходящих сигнальных путей $Mp1$, JAK2-STAT5, ERK1/2 и АКТ, что ведет к усиленной транскрипции генов и увеличению пролиферации и дифференцировки мегакариоцитов. Подобно эндогенному ТПО ромиплоstim стимулирует рост колониеобразующих клеток мегакариоцитов и увеличивает число, размер и плоидность мегакариоцитов [9]. Ромиплоstim индуцирует более сильную

активацию пути АКТ, чем путей STAT и ERK, что приводит к пролиферации незрелых мегакариоцитов, которые имеют более низкую способность к выработке тромбоцитов. Препарат связывается таким же образом, как и эндогенный ТПО, что может повлечь за собой вытеснение эндогенного ТПО из рецептора. Доклинические и клинические данные свидетельствуют о том, что ромиплостим также обладает иммуномодулирующим действием. Исследование на мышах показало, что препарат не только значительно повышает число тромбоцитов, но и снижает уровень антитромбоцитарных антител [12].

Аватромбопаг, как и элтромбопаг, связывается с трансмембранным доменом рецептора ТПО, одновременно с эндогенным ТПО воздействует на рецептор и проявляет аддитивное действие на мегакариопоэз. В отличие от ромиплостима, который в большей степени вызывает активацию пути АКТ, аватромбопаг и элтромбопаг активируют путь JAK-STAT [13].

Несмотря на современные возможности терапии, существует проблема резистентности и непереносимости у ряда больных. По данным исследования В. Psaila и соавт., около 10 % пациентов с ИТП проявляют резистентность к лечению уже в течение 1 года терапии [14]. Конечно, следует учитывать, что нередко среди этих 10 % рефрактерных случаев при более тщательном обследовании возможно выявление других нозологических форм (вторичная ИТП). Это связано с тем, что диагностика ИТП по-прежнему не основывается на конкретных специфичных маркерах, а строится на исключении других заболеваний, и именно опыт клиницистов играет важную роль в правильной диагностике [5]. Истинно рефрактерная к терапии ИТП связана со значительным ухудшением качества жизни и очень трудным клиническим ведением пациентов [15].

Понятие рефрактерности претерпело ряд изменений и до настоящего момента продолжает оставаться спорным. Ранее рефрактерными было принято считать пациентов с неэффективностью спленэктомии [16]. В 2016 г. содержание данного термина расширилось, и сегодня оно включает пациентов с необходимостью проведения терапии после нескольких линий терапии без привязки к спленэктомии при невозможности ее проведения [17].

Вопрос преодоления резистентности при ИТП крайне актуален. Продолжаются исследование патогенетических механизмов ИТП, поиск мишеней для таргетного воздействия, разработка новых агентов. В настоящее время в мире активно проводятся более 10 клинических исследований в этом направлении [18]. За последние десятилетия данные, собранные в клинической практике, указывают на многообещающую роль комбинированной терапии, особенно если она одновременно воздействует на несколько биологических механизмов [19, 20]. Однако такой подход может иметь ограничения, в том числе с точки зрения токсичности.

Поэтому, учитывая различия механизмов воздействия различных аТПОр, для преодоления резистентности к терапии ИТП можно использовать их последовательное переключение с одного на другой [21].

Наиболее ранняя работа по переключению аТПОр относится к 2012 г. В статье японских авторов упоминается клинический случай успешного переключения пациентки с элтромбопага на ромиплостим с достижением ТО [22]. В дальнейшем в статье J.R. González-Pogras и соавт. проанализированы и обобщены данные 18 публикаций, касающиеся успешного переключения с одного аТПОр на другой и подтверждающие эффективность данного метода [21]. Обзор обобщенных ретроспективных данных в этой работе показал, что 78 % пациентов, сменивших элтромбопаг на ромиплостим или наоборот, достигли или сохранили ТО после смены препарата: при переключении на элтромбопаг – в 76 % случаев, на ромиплостим – в 80 %.

Результаты многоцентрового наблюдательного исследования Н. Al-Samkari и соавт. позволяют проследить эволюцию данного подхода с переключением уже на следующий аТПОр – аватромбопаг, что также оказалось крайне эффективным [13]. В данной работе у 93 % пациентов с ИТП, которым назначили аватромбопаг после ромиплостима или элтромбопага, удалось добиться ТО.

Цель исследования – оценить возможности достижения и сохранения ТО при переключении с одного аТПОр на другой в случае резистентности к предыдущему препарату, применяемому в качестве 2-й или последующих линий терапии.

МАТЕРИАЛЫ И МЕТОДЫ

Исследование проведено в Московском городском гематологическом центре Городской клинической больницы им. С.П. Боткина, где аТПОр в качестве 2-й и последующих линий терапии получали 456 пациентов с первичной ИТП (ромиплостим – 339, элтромбопаг – 117).

Среди пациентов, потерявших достигнутый ТО, выделена группа из 59 больных (содержание тромбоцитов в крови $<30 \times 10^9/\text{л}$, геморрагический синдром), в 2 случаях также наблюдалась гепатотоксичность высокой степени. Гендерный состав выделенной группы: 24 (41 %) мужчины, 35 (59 %) женщин (табл. 1). Медиана возраста при верификации ИТП составила 52 (1–80) года, на момент начала исследования (назначение последнего аТПОр) – 57 (12–81) лет. Медиана длительности терапии 1-м аТПОр (аТПОр-1) – 31 (1–259) неделя. Медиана уровня тромбоцитов на момент переключения на другой аТПОр (аТПОр-2) – $24 (2–456) \times 10^9/\text{л}$.

Помимо аТПОр, ранее получали 1 линию терапии 44 (75 %) пациента, >1 линий – 15 (25 %). В качестве 1-й линии применялись кортикостероиды (преднизолон, дексаметазон). В качестве другой терапии у 15 пациентов использовались ритуксимаб ($n = 2$),

иммуноглобулин ($n = 6$), винкристин ($n = 1$), интерферон α ($n = 1$), циклофосфамид ($n = 1$). В 10 (17 %) случаях проведена спленэктомия.

Начальная доза аТПОр-1 и аТПОр-2 назначалась по единой схеме. Для ромиплостима она составила 1–3 мкг/кг, препарат назначался еженедельно подкожно с возможным постепенным повышением дозы до 10 мкг/кг при недостижении целевого уровня тромбоцитов $>50 \times 10^9/\text{л}$. Элтромбопаг применялся перорально 1 раз в день в дозе 50 мг с последующим ее повышением в случае отсутствия эффекта до 75 мг. Согласно общепринятым критериям под ТО понимали содержание тромбоцитов в крови $>30 \times 10^9/\text{л}$, под полным ТО – $\geq 100 \times 10^9/\text{л}$.

Переключение аТПОр осуществлялось в зависимости от инициально назначенного препарата: с ромиплостима на элтромбопаг – у 25 (42 %) пациентов, с элтромбопага на ромиплостим – у 34 (58 %). Эти группы были сопоставимы между собой по демографическим характеристикам, длительности терапии аТПОр-1, числу тромбоцитов на начало терапии аТПОр-2 (см. табл. 1). Медиана возраста перед переключением на ромиплостим составила 57 (12–81) лет, на элтромбопаг – 57 (17–78) лет. В обеих группах преобладали женщины. Медиана длительности терапии аТПОр-1 перед переключением на ромиплостим составляла 32 (1–259) нед, на элтромбопаг – 29 (2–256) нед. Меди-

ана содержания тромбоцитов в крови перед началом терапии ромиплостимом составляла $28 (2–238) \times 10^9/\text{л}$, при назначении элтромбопага – $18 (3–456) \times 10^9/\text{л}$.

Пациенты обеих групп в качестве 1-й линии лечения получали кортикостероиды. Среди больных, переключенных на ромиплостим до назначения аТПОр-1, несколько линий терапии получили 7 (20 %), а на элтромбопаг – 8 (32 %). Спленэктомия в 1-й группе выполнена у 4 (12 %) больных, во 2-й – у 6 (24 %). Таким образом, группа больных, переключенных на элтромбопаг, отличалась несколько большей предлеченностью. Основной причиной смены аТПОр была потеря ранее достигнутого ТО, дополнительной – развитие нежелательных явлений – гепатотоксичности (повышение уровня трансаминаз).

Под бессобытийной выживаемостью понимали показатель вероятности дожития при отсутствии следующих событий: отмены терапии из-за неэффективности препарата, серьезных нежелательных явлений, сопутствующего заболевания, смерти. Под общей выживаемостью подразумевали показатель вероятности дожития от момента назначения аТПОр-2.

Сбор и анализ данных проведены в программе Microsoft Excel 14 в составе пакета Microsoft Office 2010. Для оценки характеристик исследуемых групп, длительности терапии, частоты достижения ТО использованы методы описательной статистики (среднее зна-

Таблица 1. Характеристика пациентов с первичной иммунной тромбоцитопенией перед сменой агониста тромбопоэтиновых рецепторов

Table 1. Characteristics of the patients with primary immune thrombocytopenia before switching of thrombopoietin receptor agonist

Показатель Parameter	Все пациенты ($n = 59$) All patients ($n = 59$)	Группа ромиплостима ($n = 34$) Romiplostim group ($n = 34$)	Группа элтромбопага ($n = 25$) Eltrombopag group ($n = 25$)
Пол, n (%): Gender, n (%): мужской male женский female	24 (41) 35 (59)	13 (38) 21 (62)	11 (44) 14 (56)
Медиана возраста на начало терапии аТПОр-1 (диапазон), лет Median age at the start of TPO-RA-1 therapy (range), years	57 (12–81)	57 (12–81)	57 (17–78)
Медиана длительности терапии аТПОр-1, (диапазон), нед Median duration of TPO-RA-1 therapy (range), weeks	31 (1–259)	32 (1–259)	29 (2–256)
Медиана числа тромбоцитов на начало терапии аТПОр-2 (диапазон), $\times 10^9/\text{л}$ Median platelet count at the start of TPO-RA-2 therapy (range), $\times 10^9/\text{L}$	24 (2–456)	28 (2–238)	18 (3–456)
Число пациентов, n (%), получавших до начала терапии аТПОр-2: Number of patients, n (%), receiving before TPO-RA-2 therapy:			
2 линии терапии 2 therapy lines	44 (75)	27 (80)	17 (68)
≥ 3 линий терапии ≥ 3 therapy lines	15 (25)	7 (20)	8 (32)

Окончание табл. 1
End of table 1

Показатель Parameter	Все пациенты (n = 59) All patients (n = 59)	Группа ромиплостима (n = 34) Romiplostim group (n = 34)	Группа элтромбопага (n = 25) Eltrombopag group (n = 25)
Терапия, проводившаяся до аТПОр-2, n (%): Therapy performed prior to TPO-RA-2 therapy, n (%):			
глюкокортикостероиды (преднизолон, дексаметазон) corticosteroids (prednisolone, dexamethasone)	59 (100)	34 (100)	25 (100)
аТПОр: TPO-RA:	59 (100)	34 (100)	25 (100)
элтромбопаг eltrombopag	34 (58)	34 (100)	—
ромиплостим romiplostim	25 (42)	—	25 (100)
гемостатики hemostatics	1 (2)	1 (3)	—
иммуноглобулин immunoglobulin	6 (10)	3 (9)	3 (12)
ритуксимаб rituximab	2 (3)	—	2 (8)
интерферон α interferon α	1 (2)	1 (3)	—
винкристин vincristine	1 (2)	—	1 (4)
циклофосфамид cyclophosphamide	1 (2)	—	1 (4)
спленэктомия splenectomy	10 (17)	4 (12)	6 (24)

Примечание. аТПОр — агонист тромбопоэтиновых рецепторов; аТПОр-1 — впервые применяемый агонист тромбопоэтиновых рецепторов; аТПОр-2 — агонист тромбопоэтиновых рецепторов, применяемый после переключения.
Note. TPO-RA — thrombopoetin receptor agonist; TPO-RA-1 — first prescribed thrombopoetin receptor agonist; TPO-RA-2 — thrombopoetin receptor agonist prescribed after the switch.

чение, медиана, минимум, максимум, интервал). Для сравнения показателей использован непараметрический U-критерий Манна–Уитни. Графики выживаемости построены методом Каплана–Майера. Графики достижения ТО построены обратной функцией метода Каплана–Майера. Проверка статистической значимости (p) показателей, характеризующих сравнительную эффективность терапии, проводилась методом log-rank-теста с расчетом χ^2 -критерия Пирсона.

РЕЗУЛЬТАТЫ

Медиана длительности терапии после переключения на другой аТПОр в общей группе составила 56 (2–457) нед, в группе ромиплостима – 108 (3–457) нед, элтромбопага – 30 (2–252) нед.

В результате терапии аТПОр-2 в общей группе ТО достигли 44 (76 %) пациента, из них полный ТО наблюдали у 31 (54 %). Не получен ответ на терапию у 15 (24 %) пациентов. При переключении с элтромбопага на ромиплостим ТО достигнут у 31 (91 %) пациента, из них полный ТО – у 22 (65 %). Имели резистентность к переключению 3 (9 %) больных. При переключении с ромиплостима на элтромбопаг ТО достигли 14 (56 %) пациентов, из них полный ТО – у 10 (40 %). Не получен ответ на лечение у 11 (44 %) пациентов (рис. 1).

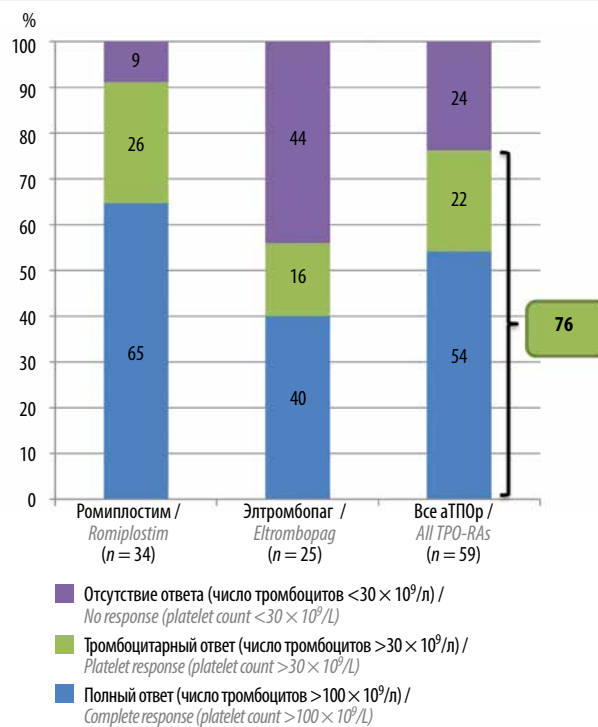


Рис. 1. Частота достижения ответа после смены агониста тромбопоэтиновых рецепторов (аТПОр)

Fig. 1. Frequency of response achieving after changing thrombopoietin receptor agonist (TPO-RA)

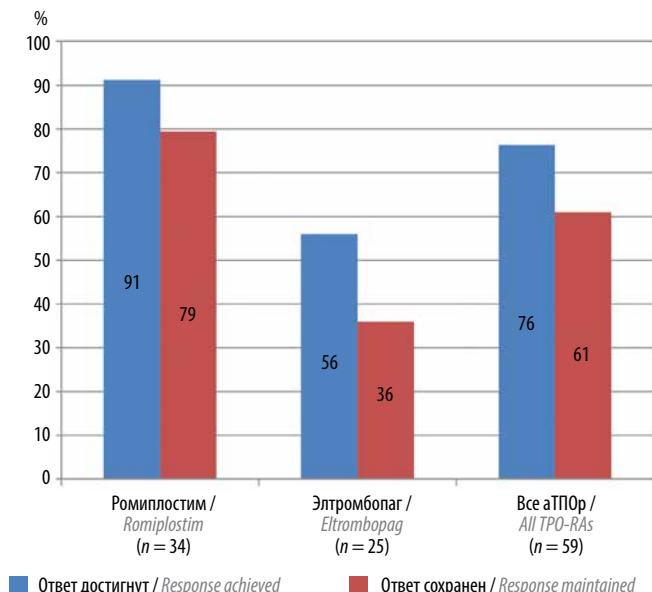


Рис. 2. Достижение и сохранение тромбоцитарного ответа на терапию после переключения на другой агонист тромбоэтиновых рецепторов (аТПОр)

Fig. 2. Achievement and maintenance of platelet response to therapy after switching to another thrombopoietin receptor agonist (TPO-RA)

Ко времени анализа данных в общей группе ТО сохранился у 41 (61 %) из 59 больных (рис. 2).

В группе пациентов, переключенных на ромиплостим, ТО сохранился у 27 (79 %), из них 18 (53 %) продолжали терапию, а у 3 (9 %) она остановлена по причине достижения стойкого ТО (табл. 2). У остальных пациентов с сохраненным ответом терапия была отменена по различным причинам: у 1 (3 %) – из-за нежелательных явлений, у 1 (3 %) – по причине развития сопутствующего заболевания, у 2 (6 %) – по административным причинам (отсутствие препарата), у 2 (6 %) – по причине смерти, не связанной с ИТП.

В группе пациентов, переключенных на эльтромбопаг, достигнутый ТО сохранился в 9 (36 %) случаях, в полной ремиссии терапия отменена у 4 (16 %). У остальных 5 пациентов с сохраненным ответом препарат отменен по другой причине: у 1 (4 %) – из-за отказа от лечения, у 2 (8 %) – по административным причинам (отсутствие препарата), у 2 (8 %) – по причине смерти, не связанной с ИТП.

По причине неудачи лечения терапия аТПОр-2 прекращена у 19 (32 %) пациентов. Среди больных, переключенных на ромиплостим, отмена терапии

Таблица 2. Итоги наблюдения больных после переключения на другой агонист тромбоэтиновых рецепторов

Table 2. Results of observation of the patients after switching to another thrombopoietin receptor agonist

Показатель Parameter	Все пациенты (n = 59) All patients (n = 59)	Группа ромиплостима (n = 34) Romiplostim group (n = 34)	Группа эльтромбопага (n = 25) Eltrombopag group (n = 25)
Прекращение терапии, n (%) Cancellation of therapy, n (%)	30 (51)	13 (38)	17 (68)
Неудача терапии, n (%): Therapy failure, n (%):	19 (32)	7 (20)	12 (48)
двойная резистентность double resistance	10 (17)	3 (9)	7 (28)
потеря ответа loss of response	9 (15)	4 (11)	5 (20)
Дополнительные причины прекращения терапии, n (%): Additional causes of therapy cancellation, n (%):			
нежелательные явления adverse events	1 (2)	1 (3)	–
сопутствующие заболевания concomitant disorders	1 (2)	1 (3)	–
отказ от терапии therapy refusal	1 (2)	–	1 (4)
отсутствие препарата absence of the drug	4 (7)	2 (6)	2 (8)
смерть death	4 (7)	2 (6)	2 (8)
Продолжение терапии тем же агонистом тромбоэтиновых рецепторов, n (%) Continued therapy with the same thrombopoietin receptor agonist, n (%)	22 (37)	18 (53)	4 (16)
Прекращение терапии при стойкой ремиссии, n (%) Therapy cancellation with stable remission, n (%)	7 (12)	3 (9)	4 (16)
Медиана длительности терапии (диапазон), нед Median therapy duration (range), weeks	56 (2–457)	108 (3–457)	30 (2–252)

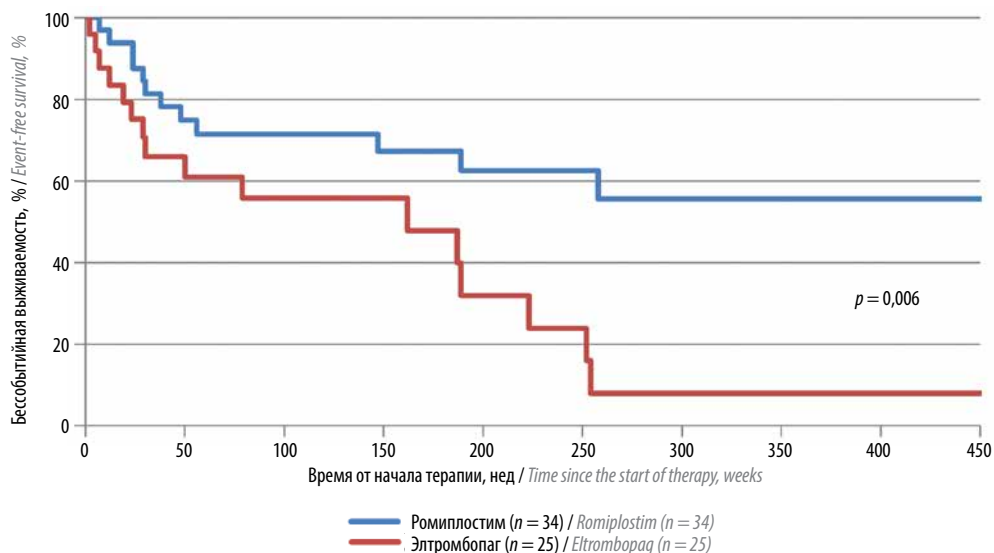


Рис. 3. Бессобытийная выживаемость после переключения на другой агонист тромбопоэтиновых рецепторов

Fig. 3. Event-free survival after switching to another thrombopoietin receptor agonist

из-за ее неудачи потребовалась у 7 (20 %) пациентов (у 3 (9 %) – в связи с отсутствием ответа, у 4 (11 %) – в связи с его потерей). В группе больных, переключенных на эльтромбопаг, терапию из-за ее неудачи прекратили 12 (48 %) пациентов, из них 7 (28 %) – в связи с отсутствием ответа, 5 (20 %) – в связи с его потерей.

Получено статистически значимое различие показателя бессобытийной выживаемости после смены терапии между группами, при этом бессобытийная выживаемость после переключения на ромиплостим была значимо выше (рис. 3). Вероятно, данные различия связаны с неоднородностью исследуемых когорт, а именно большим числом среди пациентов, переключенных на эльтромбопаг, случаев со спленэкто-

мией в анамнезе и большим числом линий предыдущей терапии.

Статистически значимых различий показателей общей выживаемости после смены терапии на альтернативный ТПО не выявлено (рис. 4).

ОБСУЖДЕНИЕ

В настоящее время в России зарегистрированы 3 аТПО, при этом активно используются ромиплостим и эльтромбопаг, а аватромбопаг пока не имеет широкого применения. Различные механизмы действия этих препаратов позволяют клиницистам для преодоления резистентности использовать их последовательно, переключая с одного на другой [21].

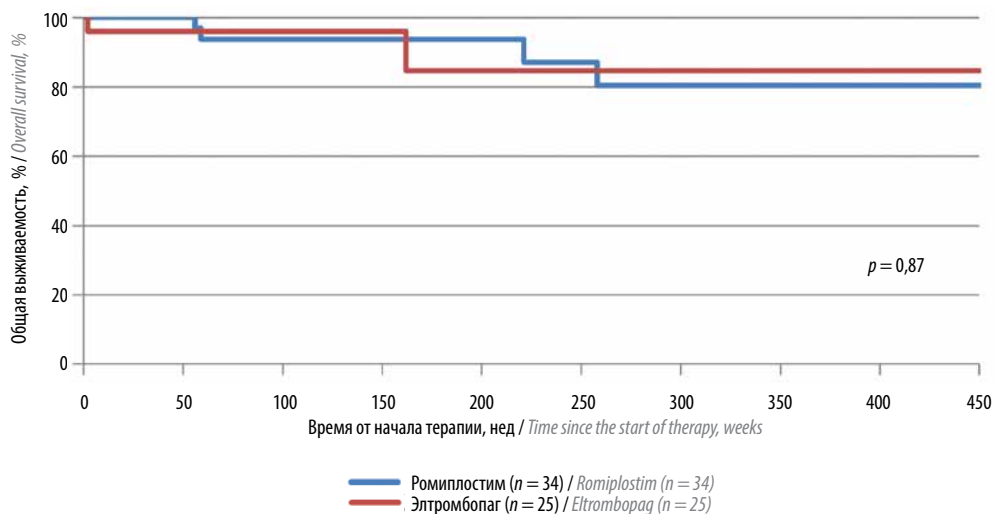


Рис. 4. Общая выживаемость после переключения на другой агонист тромбопоэтиновых рецепторов

Fig. 4. Overall survival after switching to another thrombopoietin receptor agonist

Первое упоминание о клиническом случае успешного переключения пациентки с элтромбопага на ромиплостим приведено в статье японских исследователей [22]. Авторы сделали вывод, что достижение ответа при переключении с одного аТПОр на другой свидетельствует об отсутствии перекрестной резистентности между 2 аТПОр и различиях механизмов действия препаратов.

Первое крупное исследование в этой области выполнено во Франции [23]. Ретроспективное многоцентровое пилотное исследование охватывало всю сеть французских национальных центров по лечению ИТП у взрослых. В него включены 46 пациентов, которые последовательно получали ромиплостим и элтромбопаг ($n = 35$) или наоборот ($n = 11$). Причинами переключения были недостаточная эффективность ($n = 23$), колебания числа тромбоцитов ($n = 11$), побочные эффекты ($n = 4$) и предпочтения пациентов ($n = 8$). В 23 случаях, когда причиной переключения была резистентность к 1-й линии терапии аТПОр, получен ответ на ромиплостим у 8 пациентов (80 % от имеющих резистентность к элтромбопагу), на элтромбопаг — у 6 (46 % от имеющих резистентность к ромиплостиму). При этом полный ТО достигнут в указанных группах в 5 (50 %) и 1 (8 %) случае соответственно [23].

В недавно опубликованном ретроспективном observational исследовании TRAIT авторы из Великобритании оценивали ТО и профиль токсичности аТПОр у 267 взрослых пациентов с первичной ИТП, получавших элтромбопаг или ромиплостим. При отсутствии адекватного ответа пациентов переключали на аТПОр-2: 25 больным назначен ромиплостим, 36 — элтромбопаг. В 1-м случае ТО достигнут у 23 (92 %) пациентов, во 2-м — у 28 (78 %) [24].

С учетом идентичного принципа формирования групп данные французских и британских авторов сопоставимы с результатами нашего исследования. В настоящей работе после переключения аТПОр ТО достигнут у 31 (91 %) пациента, стойкий ответ — у 27 (79 %) пациентов, переключенных на ромиплостим, а также у 14 (56 %) и 9 (36 %) пациентов, переключенных на элтромбопаг, соответственно. Как видно из всех 3 работ, лучший ТО достигнут при применении ромиплостима. Возможно, это связано с большей приверженностью пациентов к лечению при применении нетаблетированных форм препаратов. Кроме того, в настоящей работе группа пациентов, изначально имеющих резистентность к ромиплостиму и переключенных на элтромбопаг, несколько менее благоприятна, так как включала большее число пациентов, подвергшихся спленэктомии, а также больных с большим числом линий предшествующей терапии. Кроме того, при использовании ромиплостима в качестве 2-й линии терапии аТПОр наблюдалось статистически значимое улучшение показателей бессобытийной выживаемости, что, скорее всего, связано с теми же причинами. На показателях общей выживаемости это не сказалось.

В ретроспективном анализе, проведенном в 4 центрах Испании и включавшем 26 пациентов, напротив, в случае резистентности к предыдущему аТПОр продемонстрирована большая эффективность при переключении с ромиплостима на элтромбопаг (100 % случаев; $n = 17$), чем с элтромбопага на ромиплостим (66 % случаев; $n = 9$) [25].

В исследовании J.R. González-Porrás и соавт. ретроспективно проанализирован 51 взрослый пациент с первичной ИТП, получавший ромиплостим с последующим переключением на элтромбопаг [26]. У 25 больных этой группы причиной смены аТПОр была недостаточная эффективность ромиплостима. В остальных случаях причинами послужили предпочтения пациента, колебания числа тромбоцитов и побочные эффекты. Частота ответа на элтромбопаг в общей группе составила 41 (80 %) из 51 случаев, включая 67 % полных ответов. После медианы наблюдения 14 мес у 31 пациента сохранялся ответ, причем в 100 % случаев, когда переключение не было связано с неэффективностью аТПОр-1. У пациентов, имеющих резистентность, частота стойкого ответа была значительно ниже — 20 %, что на 16 % меньше, чем в настоящей работе.

Другой результат продемонстрирован в крупном итальянском исследовании, включавшем 106 больных [27]. Причинами смены аТПОр были неэффективность (неудача терапии и потеря ответа), предпочтения пациента, колебания числа тромбоцитов и побочные эффекты. Также достигнут высокий уровень ТО (у 65 % больных), но, в отличие от упомянутых работ и настоящего исследования, эффективность ТО не зависела от последовательности переключения аТПОр. Кроме того, в работе итальянских авторов показано, что эффективность аТПОр-2 не коррелировала с полом или возрастом, но была негативно связана с числом линий предыдущей терапии, а также длительностью заболевания.

Данные наблюдательного исследования D.J. Kuter и соавт. также продемонстрировали, что при сравнении клинических результатов между группами больных, имеющих резистентность к терапии аТПОр-1, не отмечено существенных различий в эффективности 2 препаратов независимо от последовательности их применения во 2-й линии аТПОр [28].

В отличие от предыдущих работ, в исследовании американских авторов пациентов ($n = 45$) переключали с 1-й линии терапии аТПОр элтромбопагом или ромиплостимом на другой аТПОр — аватромбопаг, причем в 14 (32 %) случаях — по причине неэффективности предшествующего аТПОр [13]. ТО достигнут у 12 (86 %) из 14 пациентов, при этом у 10 (71 %) — полный ТО. Результаты данного исследования показывают возможность использования аватромбопага во 2-й линии терапии аТПОр, в том числе в случаях резистентности.

Данные метаанализа авторов из Китая, где рассмотрены 1688 статей и включены 2207 пациентов с первичной ИТП из 20 исследований методом непрямой

мого сравнительного анализа эффективности 4 различных аТПОр, показали, что лусутромбопаг (в настоящее время находится на стадии клинических исследований) и аватромбопаг с точки зрения получения ТО более эффективны, чем ромиплостим и элтромбопаг [29]. Однако при применении аватромбопага наблюдался более высокий риск кровотечений.

В работе D.J. Kuter и соавт. также продемонстрирована более высокая эффективность аватромбопага в сравнении с элтромбопагом и ромиплостимом [30].

Таким образом, данные литературы, с одной стороны, свидетельствуют о необходимости смены аТПОр при отсутствии целесообразности продолжения использования 1-го препарата и возможности при такой тактике достижения ТО, а с другой — не дают однозначного представления о различиях эффективности аТПОр при использовании во 2-й линии. Отчасти это связано с отсутствием прямых сравнительных исследований эффективности различной последовательности переключения с одного аТПОр на другой. Непрямые сравнения не совсем корректны: их усложняют различия условий протоколов (критерии включения, соотношение причин переключения препаратов и т. д.), относительно небольшие группы пациентов, ретроспективный, а не проспективный характер исследований в большинстве случаев. Кроме того, по-разному проводится оценка ТО в зависимости от причины переключения: одни авторы при анализе данных оценивают ответ, объединяя пациентов с резистентностью к предыдущему аТПОр и целым рядом других причин, другие, так же как и в настоящем исследовании, анализируют только больных с резистентностью. В некоторых случаях дан-

ных пациентов разделяют по группам: не достигшие ТО и потерявшие его.

Таким образом, выбор нового аТПОр в случае неудачи терапии предыдущим — вопрос, не решенный до настоящего времени. Пока его решение в основном базируется на доступности какого-либо из препаратов или предпочтениях доктора и пациента. Задача на будущее — определение предикторов целесообразности и выбора назначения нового аТПОр после неудачи предыдущего препарата.

На сегодняшний день в основном проводятся попытки выявления предикторов эффективности впервые назначенного аТПОр. Недавно появились данные, демонстрирующие обратную зависимость между уровнем эндогенного ТПО и ответом на лечение элтромбопагом и ромиплостимом у пациентов с ИТП. Более низкие уровни эндогенного ТПО предсказывают улучшение вероятности и глубины ответа на воздействие этих препаратов. При ТПО >200 пг/мл достижение ТО маловероятно, соответственно, в таких случаях, возможно, лучше прибегать к другим методам лечения [30, 31]. В работе H. Al-Samkari и соавт. также предлагается использовать уровень эндогенного ТПО в качестве предиктора ТО [32].

ЗАКЛЮЧЕНИЕ

В нашей работе продемонстрирована высокая эффективность применения ромиплостима и элтромбопага во 2-й линии терапии аТПОр при первичной ИТП. Важен тот факт, что в высоком проценте случаев этот ответ оказался стабильным. Несомненно, требуются дальнейшие исследования на больших когортах пациентов, прежде всего для отработки предикторов эффективности такой тактики терапии.

ЛИТЕРАТУРА / REFERENCES

- Cooper N., Ghanima W. Immune thrombocytopenia. *N Engl J Med* 2019;381(10):945–55. DOI: 10.1056/NEJMcп1810479
- Terrell D.R., Beebe L.A., Vesely S.K. et al. The incidence of immune thrombocytopenic purpura in children and adults: a critical review of published reports. *Am J Hematol* 2010;85(3):174–80. DOI: 10.1002/ajh.21616
- Масчан А.А., Румянцев А.Г., Ковалева Л.Г. и др. Рекомендации Российского Совета экспертов по диагностике и лечению больных первичной иммунной тромбоцитопенией. *Онкогематология* 2010;(3):36–45. Maschan A.A., Romyantsev A.G., Kovaleva L.G. et al. Recommendations of the Russian Expert Council on diagnostic and therapy of patients with primary immune thrombocytopenia. *Onkogematologiya = Oncohematology* 2010;(3):36–45. (In Russ.).
- Клинические рекомендации. Идиопатическая тромбоцитопеническая пурпура (ИТП) у взрослых. 2021. Доступно по: https://npngo.ru/uploads/media_document/631/4a7a26c4-0f1b-4588-b2db-4b99d54d72e5.pdf Clinical recommendations. Idiopathic thrombocytopenic purpura (ITP) in adults. 2021. Available at: https://npngo.ru/uploads/media_document/631/4a7a26c4-0f1b-4588-b2db-4b99d54d72e5.pdf (In Russ.).
- Ghanima W., Cooper N., Rodeghiero F. et al. Thrombopoietin receptor agonists: ten years later. *Haematologica* 2019;104(6):1112–23. DOI: 10.3324/haematol.2018.212845
- Rodeghiero F., Ruggeri M. Treatment of immune thrombocytopenia in adults: the role of thrombopoietin-receptor agonists. *Semin Hematol* 2015;52(1):16–24. DOI: 10.1053/j.seminhematol.2014.10.006
- Mazzucconi M.G., Santoro C., Baldacci E. et al. TPO-RA in pITP: description of a case series and analysis of predictive factors for response. *Eur J Haematol* 2017;98(3):242–9. DOI: 10.1111/ejh.12822
- Hu R., Guo S., Liu M. Knowledge map of thrombopoietin receptor agonists: a bibliometric analysis. *Heliyon* 2024;10(1):e24051. DOI: 10.1016/j.heliyon.2024.e24051
- Raslova H., Vainchenker W., Plo I. Eltrombopag, a potent stimulator of megakaryopoiesis. *Haematologica* 2016;101(12):1443–5. DOI: 10.3324/haematol.2016.153668
- Alvarado L.J., Andreoni A., Huntsman H.D. et al. Heterodimerization of TPO and IFN γ impairs human hematopoietic stem/progenitor cell signaling and survival in chronic inflammation. *Blood* 2017;130(Suppl 1):4. DOI: 10.1182/blood.V130.Suppl_1.4.4
- Koumoutsea E.V., Cooper N., Psaila B. et al. Eltrombopag mobilizes intracellular iron stores at concentrations lower than those required with other clinically available iron chelators. *Blood* 2014;124(21):1353. DOI: 10.1182/blood.V124.21.1353.1353
- Kapur R., Aslam R., Speck E.R. et al. Thrombopoietin receptor agonist (TPO-RA) treatment raises platelet counts and reduces

- anti-platelet antibody levels in mice with immune thrombocytopenia (ITP). *Platelets* 2020;31(3):399–402. DOI: 10.1080/09537104.2019.1624709
13. Al-Samkari H., Jiang D., Gernsheimer T. et al. Adults with immune thrombocytopenia who switched to avatrombopag following prior treatment with eltrombopag or romiplostim: a multicentre US study. *Br J Haematol* 2022;197(3):359–66. DOI: 10.1111/bjh.18081
 14. Psaila B., Bussel J.B. Refractory immune thrombocytopenic purpura: current strategies for investigation and management. *Br J Haematol* 2008;143(1):16–26. DOI: 10.1111/j.1365-2141.2008.07275.x
 15. Ионова Т.И., Виноградова О.Ю., Шелехова Т.В. и др. Изменения качества жизни у пациентов с хронической иммунной тромбоцитопенией в процессе терапии ромиплостимом, его эффективность и безопасность в условиях реальной клинической практики: результаты многоцентрового наблюдательного исследования. *Клиническая онкогематология* 2024;16(2):154–65. DOI: 10.21320/2500-2139-2023-16-2-154-165
 - Ionova T.I., Vinogradova O.Yu., Shelekhova T.V. et al. Quality of life changes in patients with chronic immune thrombocytopenia in the process of romiplostim therapy, its efficacy and safety in the real-world setting: results of a multi-center observational study. *Klinicheskaya onkogematologiya = Clinical Oncohematology* 2024;16(2):154–65. (In Russ.). DOI: 10.21320/2500-2139-2023-16-2-154-165
 16. Rodeghiero F., Stasi R., Gernsheimer T. et al. Standardization of terminology, definitions and outcome criteria in immune thrombocytopenic purpura of adults and children: report from an international working group. *Blood* 2009;113(11):2386–93. DOI: 10.1182/blood-2008-07-162503
 17. Cuker A., Neunert C.E. How I treat refractory immune thrombocytopenia. *Blood* 2016;128(12):1547–54. DOI: 10.1182/blood-2016-03-603365
 18. Lv Y., Shi H., Liu H., Zhou L. Current therapeutic strategies and perspectives in refractory ITP: what have we learned recently? *Front Immunol* 2022;13:953716. DOI:10.3389/fimmu.2022.953716
 19. Miltiadiou O., Hou M., Bussel J.B. Identifying and treating refractory ITP: difficulty in diagnosis and role of combination treatment [published correction appears in *Blood* 2020;135(25):2325]. *Blood* 2020;135(7):472–90. DOI: 10.1182/blood.2019003599
 20. Vianelli N., Auteri G., Buccisano F. et al. Refractory primary immune thrombocytopenia (ITP): current clinical challenges and therapeutic perspectives. *Ann Hematol* 2022;101(5):963–78. DOI: 10.1007/s00277-022-04786-y
 21. González-Porrás J.R., Godeau B., Carpenedo M. Switching thrombopoietin receptor agonist treatments in patients with primary immune thrombocytopenia. *Ther Adv Hematol* 2019;10:2040620719837906. DOI: 10.1177/2040620719837906
 22. Aoki T., Harada Y., Matsubara E. et al. Thrombopoietin receptor agonists in refractory immune thrombocytopenia: differential responses to eltrombopag and romiplostim: a case report and possible explanations. *J Clin Pharm Ther* 2012;37(6):729–32. DOI: 10.1111/j.1365-2710.2012.01353
 23. Khellaf M., Viillard J.F., Hamidou M. et al. A retrospective pilot evaluation of switching thrombopoietic receptor-agonists in immune thrombocytopenia. *Haematologica* 2013;98(6):881–7. DOI: 10.3324/haematol.2012.074633
 24. Cooper N., Scully M., Percy C. et al. Real-world use of thrombopoietin receptor agonists for the management of immune thrombocytopenia in adult patients in the United Kingdom: results from the TRAIT study. *Br J Haematol* 2024;204(6):2442–52. DOI: 10.1111/bjh.19345
 25. Lakhwani S., Perera M., Fernández-Fuertes F. et al. Thrombopoietin receptor agonist switch in adult primary immune thrombocytopenia patients: a retrospective collaborative survey involving 4 Spanish centres. *Eur J Haematol* 2017;99(4):372–7. DOI: 10.1111/ejh.12932
 26. González-Porrás J.R., Mingot-Castellano M.E., Andrade M.M. et al. Use of eltrombopag after romiplostim in primary immune thrombocytopenia. *Br J Haematol* 2015;169(1):111–6. DOI: 10.1111/bjh.13266
 27. Cantoni S., Carpenedo M., Mazzucconi M.G. et al. Alternate use of thrombopoietin receptor agonists in adult primary immune thrombocytopenia patients: a retrospective collaborative survey from Italian hematology centers. *Am J Hematol* 2018;93(1):58–64. DOI: 10.1002/ajh.24935
 28. Kuter D.J., Macahilig C., Grotzinger K.M. et al. Treatment patterns and clinical outcomes in patients with chronic immune thrombocytopenia (ITP) switched to eltrombopag or romiplostim. *Int J Hematol* 2015;101(3):255–63. DOI: 10.1007/s12185-014-1731-7
 29. Deng J., Hu H., Huang F. et al. Comparative efficacy and safety of thrombopoietin receptor agonists in adults with thrombocytopenia: a systematic review and network meta-analysis of randomized controlled trial. *Front Pharmacol* 2021;12:704093. DOI: 10.3389/fphar.2021.704093
 30. Kuter D.J., Meibohm A., Lopez A. TPO concentrations and response to romiplostim. *Am J Hematol* 2014;89(12):1155–6. DOI: 10.1002/ajh.23818
 31. Al-Samkari H., Kuter D.J. Optimal use of thrombopoietin receptor agonists in immune thrombocytopenia. *Ther Adv Hematol* 2019;10:2040620719841735. DOI: 10.1177/2040620719841735
 32. Al-Samkari H., Kuter D.J. Thrombopoietin level predicts response to treatment with eltrombopag and romiplostim in immune thrombocytopenia. *Am J Hematol* 2018;93(12):1501–8. DOI: 10.1002/ajh.25275

Вклад авторов

М.М. Панкрашкина: разработка концепции и дизайна исследования, сбор и обработка данных, ведение больных, анализ и интерпретация данных, написание статьи;

О.Ю. Виноградова: разработка концепции и дизайна исследования, ведение больных, анализ и интерпретация данных, написание статьи, окончательное одобрение статьи, административная поддержка;

М.В. Черников: сбор и обработка данных, анализ и интерпретация данных;

Л.А. Муха, Д.И. Шихбабаева: сбор и обработка данных, ведение больных, анализ и интерпретация данных;

А.Л. Неверова: сбор и обработка данных, написание статьи;

В.В. Птушкин: окончательное одобрение статьи, административная поддержка.

Authors' contributions

M.M. Pankrashkina: concept and design development, data collection and processing, patient management, data analysis and interpretation, article writing;

O.Yu. Vinogradova: concept and design development, patient management, data analysis and interpretation, article writing, final article approval, administrative support;

M.V. Chernikov: data collection and processing, data analysis and interpretation;

L.A. Mukha, D.I. Shikhbaeva: data collection and processing, patient management, data analysis and interpretation;

A.L. Neverova: data collection and processing, article writing;

V.V. Ptushkin: final article approval, administrative support.

ORCID авторов / ORCID of authors

М.М. Панкрашкина / M.M. Pankrashkina: <https://orcid.org/0000-0002-5658-9729>

О.Ю. Виноградова / O.Yu. Vinogradova: <https://orcid.org/0000-0002-3669-0141>

М.В. Черников / M.V. Chernikov: <https://orcid.org/0000-0002-7869-209X>

Л.А. Муха / L.A. Mukha: <https://orcid.org/0009-0003-2318-6864>

А.Л. Неверова / A.L. Neverova: <https://orcid.org/0000-0001-9524-7070>

Д.И. Шихбабаева / D.I. Shikhababaeva: <https://orcid.org/0000-0002-1384-1621>

В.В. Птушкин / V.V. Ptushkin: <https://orcid.org/0000-0002-9368-6050>

Конфликт интересов

М.М. Панкрашкина, О.Ю. Виноградова: лекторские гонорары, участие в клинических исследованиях ООО «Новартис фарма» и ООО «Амджен».

Д.И. Шихбабаева: лекторские гонорары, участие в клинических исследованиях ООО «Новартис фарма».

В.В. Птушкин: лекторские гонорары ООО «Новартис фарма», лекторские гонорары и участие в клинических исследованиях ООО «Амджен».

Остальные авторы заявляют об отсутствии конфликта интересов.

Conflict of interest

M.M. Pankrashkina, O.Yu. Vinogradova: lecturer fees, participation in Novartis and Amgen clinical trials.

D.I. Shikhababaeva: lecturer fees, participation in Novartis clinical trials.

V.V. Ptushkin: lecturer fees from Novartis, Amgen lecturer fees and participation in clinical trials.

The rest of the authors state the absence of conflicts of interest.

Финансирование. Статья подготовлена по результатам исследований, выполненных за счет бюджетных средств в ГБУЗ г. Москвы «Московский многопрофильный научно-клинический центр им. С.П. Боткина» Департамента здравоохранения г. Москвы.

Funding. The article was prepared based on the studies performed using the budgetary funds at the S.P. Botkin Moscow Multidisciplinary Scientific and Clinical Center, Moscow Healthcare Department.

Соблюдение прав пациентов и правил биоэтики

Протокол исследования одобрен локальным этическим комитетом ГБУЗ г. Москвы «Московский многопрофильный научно-клинический центр им. С.П. Боткина» Департамента здравоохранения г. Москвы.

Все пациенты подписали информированное согласие на участие в исследовании.

Compliance with patient rights and principles of bioethics

The study protocol was approved by the local ethics committee of S.P. Botkin Moscow Multidisciplinary Scientific and Clinical Center, Moscow Healthcare Department.

All patients gave written informed consent to participate in the study.

DOI: <https://doi.org/10.17650/2782-3202-2024-4-3-27-36>

ВЛИЯНИЕ КОНСОЛИДИРУЮЩЕЙ ЛУЧЕВОЙ ТЕРАПИИ НА РЕЗУЛЬТАТЫ ЛЕЧЕНИЯ ЛИМФОМЫ ХОДЖКИНА РАННИХ СТАДИЙ С БЛАГОПРИЯТНЫМ ПРОГНОЗОМ

Н.А. Степанов¹, Д.А. Стоян¹, В.В. Митрофанова¹, О.С. Лещева¹, Г.Р. Кутлуахметова¹, Ю.В. Батухтина^{1,2},
Э.В. Семенов^{1,2}, Н.В. Безматерных¹, Р.А. Зукров^{1,2}

¹ФГБОУ ВО «Красноярский государственный медицинский университет им. проф. В.Ф. Войно-Ясенецкого» Минздрава
России; Россия, 660022 Красноярск, ул. Партизана Железняка, 1;

²КГБУЗ «Красноярский краевой клинический онкологический диспансер им. А.И. Крыжановского»; Россия, 660133
Красноярск, ул. 1-я Смоленская, 16

Контакты: Дмитрий Анатольевич Стоян ddolphins715@mail.ru, Юлия Валерьевна Батухтина y.batukhtina@mail.ru

Введение. Классическая лимфома Ходжкина ранних стадий (I–II) – высокоизлечимое злокачественное новообразование. В течение многих лет стандартное лечение ранних стадий – комбинированная терапия: сочетание полихимиотерапии и последующей консолидирующей лучевой терапии.

Цель исследования – ретроспективно оценить результаты лечения классической лимфомы Ходжкина I–II стадий в группе благоприятного прогноза с использованием химиотерапии в монорежиме и комбинированной терапии (химиотерапия с последующей консолидирующей лучевой терапией).

Материалы и методы. В исследование включены 58 пациентов с диагнозом классической лимфомы Ходжкина I–II стадий группы благоприятного прогноза. Медиана возраста составила 36 (19–81) лет, 23 (39,7 %) пациента – мужчины, 35 (60,3 %) – женщины. В зависимости от полученного лечения все пациенты разделены на 2 группы: полихимиотерапию по схеме ABVD получали 40 (69 %) пациентов, полихимиотерапию с последующей консолидирующей лучевой терапией на зоны исходного поражения в режиме стандартного фракционирования (суммарная очаговая доза 30 Гр) – 18 (31 %). По методу Каплана–Майера оценены общая выживаемость, выживаемость без прогрессирования, безрецидивная и бессобытийная выживаемость. Также рассчитаны отношения шансов и 95 % доверительные интервалы. Статистическую значимость различий в выживаемости оценивали с помощью log-rank-теста. Уровень статистической значимости – 0,05. Статистическую обработку данных проводили с помощью прикладного статистического пакета IBM SPSS Statistics 27 и Microsoft Excel.

Результаты. В общей группе пациентов при явном численном преимуществе в выживаемости (общая, выживаемость без прогрессирования, безрецидивная и бессобытийная) в группе комбинированной терапии в сравнении с химиотерапией (5,5; 13,2; 9,2 и 23,9 % соответственно) предпочтительной тактики не выявлено. Однако в подгруппе пациентов с вовлеченным в опухолевый процесс средостением при 2-летней бессобытийной выживаемости определено статистически значимое преимущество комбинированного лечения перед химиотерапией в монорежиме (92,9 ± 6,9 % против 62,5 ± 9,9 % соответственно, $p = 0,046$). Риск возникновения неблагоприятного события при использовании консолидирующей лучевой терапии после химиотерапии уменьшается на >80 % (отношение шансов 0,197; 95 % доверительный интервал 0,036–0,977).

Ключевые слова: классическая лимфома Ходжкина, химиотерапия, консолидирующая лучевая терапия, выживаемость

Для цитирования: Степанов Н.А., Стоян Д.А., Митрофанова В.В. и др. Влияние консолидирующей лучевой терапии на результаты лечения лимфомы Ходжкина ранних стадий с благоприятным прогнозом. MD-Оnco 2024;4(3):27–36.

DOI: <https://doi.org/10.17650/2782-3202-2024-4-3-27-36>

EFFECT OF CONSOLIDATION RADIATION THERAPY ON TREATMENT OUTCOMES OF EARLY-STAGE FAVORABLE HODGKIN LYMPHOMA

N.A. Stepanov¹, D.A. Stoyan¹, V.V. Mitrofanova¹, O.S. Leshcheva¹, G.R. Kutluakhmetova¹, Yu.V. Batukhtina^{1,2}, E.V. Semenov^{1,2},
N.V. Bezmaternykh¹, R.A. Zukov^{1,2}

¹V.F. Voyno-Yasenetsky Krasnoyarsk State Medical University, Ministry of Health of Russia; 1 Partizana Zheleznyaka St., Krasnoyarsk
660022, Russia;

²A.I. Kryzhanovsky Krasnoyarsk Regional Clinical Oncology Dispensary; 16 1st Smolenskaya St., Krasnoyarsk 660133, Russia

Contacts: Dmitriy Anatol'evich Stoyan ddolphins715@mail.ru, Yulia Valer'evna Batukhtina y.batukhtina@mail.ru

Background. Early (stage I–II) classical Hodgkin lymphoma is a highly treatable malignant neoplasm. For many years, the standard treatment of early Hodgkin lymphoma has been combination therapy: polychemotherapy with subsequent consolidating radiation therapy.

Aim. To retrospectively evaluate the results of treatment of stage I–II classical Hodgkin lymphoma in a favorable prognosis group using monotherapy and combination therapy (chemotherapy followed by consolidating radiotherapy).

Materials and methods. The study included 58 patients aged 19–81 years (median age 36 years) diagnosed with stage I–II classical Hodgkin lymphoma with favorable prognosis; 23 (39.7 %) patients were men, 35 (60.3 %) were women. Depending on the treatment received, the patients were divided into two groups: 40 (69 %) patients received ABVD polychemotherapy, and 18 (31 %) patients received polychemotherapy followed by consolidating radiation therapy to the initial lesion zones with standard fractionation regimen (total dose 30 Gy). The Kaplan–Mayer method was used to evaluate overall, progression-free, recurrence-free, and event-free survival. Odds ratios and their 95 % confidence intervals were also calculated. The statistical significance of differences in survival was assessed using the log-rank test. The level of statistical significance was 0.05. Statistical data processing was carried out using the IBM SPSS Statistics 27 software and Microsoft Excel.

Results. According to the results of our study, while in the total patient group a clear numerical advantage in survival (overall, progression-free, relapse-free and event-free survival) was observed in the combination therapy group compared to chemotherapy group (5.5, 13.2, 9.2 and 23.9 %, respectively), no preferred tactics were identified in the total patient group. However, considering a subgroup of patients with mediastinum involved in the tumor process, a statistically significant advantage of combined treatment over single-mode chemotherapy was determined for 2-year event-free survival (92.9 ± 6.9 % vs. 62.5 ± 9.9 %, respectively, $p = 0.046$). The risk of an adverse event is reduced by >80 % (odds ratio 0.197; 95 % confidence interval 0.036–0.977) when using consolidating radiation therapy after chemotherapy.

Keywords: Hodgkin lymphoma, chemotherapy, consolidating radiation therapy, survival rate

For citation: Stepanov N.A., Stoyan D.A., Mitrofanova V.V. et al. Effect of consolidation radiation therapy on treatment outcomes of early-stage favorable Hodgkin lymphoma. MD-Onco 2024;4(3):27–36. (In Russ.).

DOI: <https://doi.org/10.17650/2782-3202-2024-4-3-27-36>

ВВЕДЕНИЕ

Классическая лимфома Ходжкина (ЛХ) ранних стадий (I–II) – высокоизлечимое злокачественное новообразование. Исторически применение лучевой терапии расширенного поля показало не только отличные показатели излечения, но и риск токсичности. Впоследствии лучевая терапия получила дальнейшее развитие со значительным снижением дозы и размера поля и в настоящее время ограничена только задействованными участками. В течение многих лет стандартное лечение ранних стадий – комбинированная терапия: сочетание полихимиотерапии, в основном ABVD (доксорубин, блеомицин, винбластин и дакарбазин), с последующей консолидирующей лучевой терапией [1].

Исторически сложившийся комплексный подход в лечении ЛХ позволяет достигать высоких показателей общей выживаемости (ОВ) и выживаемости без прогрессирования (ВБП). Как известно, у пациентов, которые достигли полной ремиссии после лечения лимфомы и уже долгое время находятся в состоянии ремиссии, значительно возрастает риск развития различных поздних осложнений: лучевого пневмонита, фиброза легочной ткани, кардиоваскулярных заболеваний, возникновения радиоиндуцированных опухолей [2]. Для более безопасного лечения таких больных остается открытым вопрос о назначении лучевой терапии лишь тем пациентам, у которых невозможно достичь полного излечения с использованием только химиотерапии. Для этого после 2 циклов полихимиотерапии выполняется контрольное обследование – позитронно-эмиссионная томография, совмещенная с компьютерной томографией (ПЭТ/КТ), с ^{18}F -фтордезоксиглюкозой (^{18}F -ФДГ)

в целях выявления пациентов с полным метаболическим ответом, которым возможно не проводить консолидирующую лучевую терапию [3].

Во многих исследованиях риск развития рецидива заболевания был выше при исключении лучевой терапии, при этом различий в ОВ не наблюдалось [4–8]. Однако недавние Кокрановский и объединенный анализы предполагают худшую ОВ при отказе от консолидирующей лучевой терапии у пациентов с классической ЛХ ранних стадий [9–10].

На данный момент при выборе лечебной тактики у пациента с классической ЛХ ранней стадии остается актуальным вопрос о необходимости деэскалации интенсивности лечения.

Цель исследования – ретроспективно оценить результаты лечения классической ЛХ I–II стадий в группе благоприятного прогноза с использованием химиотерапии в монорежиме и комбинированной терапии (химиотерапия с последующей консолидирующей лучевой терапией).

МАТЕРИАЛЫ И МЕТОДЫ

В исследование включены 58 пациентов с диагнозом классической ЛХ I–II стадий группы благоприятного прогноза, получавших лечение на базе Красноярского краевого клинического онкологического диспансера им. А.И. Крыжановского в период с 2018 по 2021 г. (табл. 1). Медиана возраста составила 36 (19–81) 36 лет, 23 (39,7 %) пациента – мужчины, 35 (60,3 %) – женщины. У всех пациентов, включенных в исследование, отсутствовали факторы неблагоприятного прогноза: экстранодальные очаги поражения, вовлечение в опухолевый процесс >3 лимфатических коллекторов, массивные (>10 см) опухолевые конгломераты.

Таблица 1. Характеристики пациентов

Table 1. Characteristics of the patients

Характеристика Characteristic	Химиотерапия (ABVD), n = 40 Chemotherapy (ABVD), n = 40	Комбинированная терапия (ABVD + cRT), n = 18 Combination therapy (ABVD + cRT), n = 18
Возраст (медиана), лет Age (median), years	19–81 (37)	20–69 (33)
Мужчины, n (%) Males, n (%)	16 (40,0)	7 (38,9)
Женщины, n (%) Females, n (%)	24 (60,0)	11 (61,1)
Стадия, n (%): Stage, n (%):		
I	6 (15,0)	3 (16,7)
II	34 (85,0)	15 (83,3)
Наличие симптомов опухолевой интоксикации (B-симптомы), n (%) Presence of symptoms of tumor intoxication (B symptoms), n (%)	14 (35,0)	1 (5,6)
Размер пораженных отдельно лежащих лимфатических узлов по короткой оси (медиана), см Size of affected distinct lymph nodes per the short axis (median), cm	1,0–2,2 (1,5)	1,4–2,2 (1,5)
Поражение шейных лимфатических узлов, n (%) Lesions in the cervical lymph nodes, n (%)	23 (57,5)	11 (61,1)
Поражение надключичных лимфатических узлов, n (%) Lesions in the supraclavicular lymph nodes, n (%)	18 (45,0)	12 (66,7)
Поражение подключичных лимфатических узлов, n (%) Lesions in the infraclavicular lymph nodes, n (%)	7 (17,5)	4 (22,2)
Поражение лимфатических узлов подмышечной области, n (%) Lesions in the axillary lymph nodes, n (%)	14 (35,0)	2 (11,1)
Поражение средостения, n (%): Lesions in the mediastinum, n (%):	24 (60,0)	14 (77,8)
опухолевый конгломерат в средостении, n (%) tumor conglomerate in the mediastinum, n (%)	0	11 (61,1)
размер опухолевого конгломерата (медиана), см size of tumor conglomerate in the mediastinum (median), cm	0	3,2–8,8 (6,9)

По результатам инструментальных исследований у 34 (58,6 %) пациентов в опухолевый процесс были вовлечены шейные лимфатические узлы, у 30 (51,7 %) – надключичные, у 11 (19,0 %) – подключичные, у 38 (65,5 %) – медиастинальные. Размер пораженных лимфатических узлов по короткой оси составлял 1,0–2,2 см (медиана 1,5 см). У 11 (18,9 %) пациентов с поражением медиастинальных лимфатических узлов определялись опухолевые конгломераты, однако ни один из них не подходил под критерий bulky disease: медиастинально-торакальный индекс <0,33, размер опухолевых конгломератов в наибольшем измерении 3,2–8,8 см (медиана 6,9 см). Жалобы на ночное профузное потоотделение, снижение массы тела >10 % за последние полгода, повышение температуры тела до 38 °С предъявляли 15 (25,9 %) пациентов.

Ввиду отсутствия неблагоприятных факторов прогноза всем пациентам проводились 2–6 курсов проти-

воопухолевой лекарственной терапии по схеме ABVD с последующей консолидирующей лучевой терапией на зоны исходного поражения суммарной очаговой дозой 30 Гр (18 (69,0 %) пациентов) или без нее (40 (31,0 %) пациентов). Шесть курсов противоопухолевой лекарственной терапии проведены 18 пациентам ввиду отсутствия возможности проведения ПЭТ/КТ с ¹⁸F-ФДГ по различным причинам после 2 и 4 курсов химиотерапии.

По методу Каплана–Майера оценены ОВ, ВБП, безрецидивная (БРВ) и бессобытийная выживаемость (БСВ). Также рассчитаны отношения шансов (ОШ) и 95 % доверительные интервалы (ДИ). Статистическую значимость различий в выживаемости оценивали с помощью log-rank-теста. Уровень статистической значимости – 0,05. Статистическую обработку данных проводили с помощью прикладного статистического пакета IBM SPSS Statistics 27 и Microsoft Excel.

РЕЗУЛЬТАТЫ

В течение всего периода наблюдения 3–65 мес (медиана 38 мес) неблагоприятное течение заболевания (неблагоприятное событие) отмечалось в 19 (36,2 %) случаях. Рецидив заболевания отмечен у 7 (12,1 %) пациентов, у 1 из которых он был ранним (<12 мес после окончания противоопухолевого лечения); прогрессирование – у 10 (17,2 %), 8 из которых – в группе химиотерапии. Смерть пациентов на фоне первичной химиорезистентности произошла в 2 случаях (табл. 2).

Проведен ретроспективный анализ результатов терапии классической ЛХ (I–II стадии, благоприятный прогноз) в группах пациентов, которые получали химиотерапию и комбинированную терапию. Также отдельное внимание уделено подгруппе пациентов, у которых в опухолевый процесс было вовлечено средостение, поскольку применение лучевой терапии на эту область значительно увеличивает риск возникновения осложнений, связанных с ишемической болезнью сердца.

Двухлетняя ОВ в группе пациентов, получавших химиотерапию, составила 94,5 ± 3,8 %, что несколько ниже, чем в группе комбинированной терапии (100 %). При этом статистически значимых различий 2-летней ОВ в данных группах не выявлено ($p = 0,315$) (рис. 1).

Аналогичная ситуация определялась при оценке 2-летней ВБП и БРВ. Двухлетняя ВБП в группе химиотерапии составила 81,2 ± 6,4 % против 94,4 ± 5,4 % в группе комбинированного лечения. Шансы прогрессирования при получении только химиотерапии оказались в 2 раза выше, чем при добавлении последующей консолидирующей лучевой терапии (ОШ 0,5; 95 % ДИ 0,095–2,634; $p = 0,313$) (рис. 2).

Двухлетняя БРВ при комбинированной терапии составила 94,1 ± 5,7 %, при химиотерапии – 84,9 ± 6,2 %. Риск рецидива заболевания при использовании комбинированного лечения снизился на 67 % по сравнению с химиотерапией в монорежиме (ОШ 0,33; 95 % ДИ 0,037–2,995; $p = 0,227$) (рис. 3).

Однако, несмотря на нумерическое преимущество в 2-летней ВБП и БРВ (13,2 и 9,2 % соответственно), в группе комбинированной терапии различия оказались статистически незначимыми ($p = 0,313$ и $0,227$ соответственно).

Оценка результатов 2-летней БСВ также показала преимущество комбинированной терапии: 88,9 ± 7,4 % против 65,0 ± 7,5 % в группах комбинированной терапии и химиотерапии соответственно (ОШ 0,3; 95 % ДИ 0,075–1,206; $p = 0,073$) (рис. 4).

При подгрупповом анализе, в частности в подгруппе пациентов, у которых в опухолевый процесс было вовлечено средостение, ситуация была почти идентична. Двухлетняя ОВ при комбинированной терапии составила 100 % против 90,5 ± 6,5 % в группе химиотерапии ($p = 0,244$) (рис. 5).

Двухлетняя ВБП у пациентов с поражением средостения также показала нумерическое преимущество комбинированного лечения перед химиотерапией: 94,4 ± 5,4 % против 72,9 ± 9,5 % соответственно (ОШ 0,187; 95 % ДИ 0,02–1,714; $p = 0,085$) (рис. 6).

Обращает на себя внимание 2-летняя БРВ в подгруппе пациентов с пораженным средостением: по результатам анализа получено преимущество химиотерапии перед комбинированным лечением (95,0 ± 4,9 % против 92,9 ± 6,9 % соответственно). При этом ОШ составило 0,846 (95 % ДИ 0,07–10,272), что позволяет сделать вывод о том, что использование комбинированной терапии снижает риск рецидива у пациентов с поражением средостения почти на 15 %. Также стоит учесть, что при сравнении БРВ 2 подгрупп статистическая значимость не достигнута ($p = 0,697$) (рис. 7).

Статистически значимое преимущество комбинированной терапии перед химиотерапией в подгруппе пациентов с вовлечением средостения получено только для 2-летней БСВ: 92,9 ± 6,9 % против 62,5 ± 9,9 % соответственно ($p = 0,046$). Риск возникновения неблагоприятного события при консолидирующей лучевой терапии после химиотерапии уменьшается на >80 % (ОШ 0,197; 95 % ДИ 0,036–0,977; $p = 0,046$) (рис. 8).

Таблица 2. Неблагоприятные исходы противоопухолевой терапии, n (%)

Table 2. Unfavorable outcomes of antitumor therapy, n (%)

Исход Outcome	Химиотерапия, n = 40 Chemotherapy, n = 40	Комбинированная терапия, n = 18 Combination therapy, n = 18	Всего, n = 58 Total, n = 58
Смерть Death	2 (5,0)	0	2 (3,4)
Прогрессирование Progression	8 (20,0)	2 (11,1)	10 (17,2)
Рецидив Recurrence	6 (15,0)	1 (5,6)	7 (12,1)
Неблагоприятное событие Adverse event	16 (40,0)	3 (16,7)	19 (32,8)

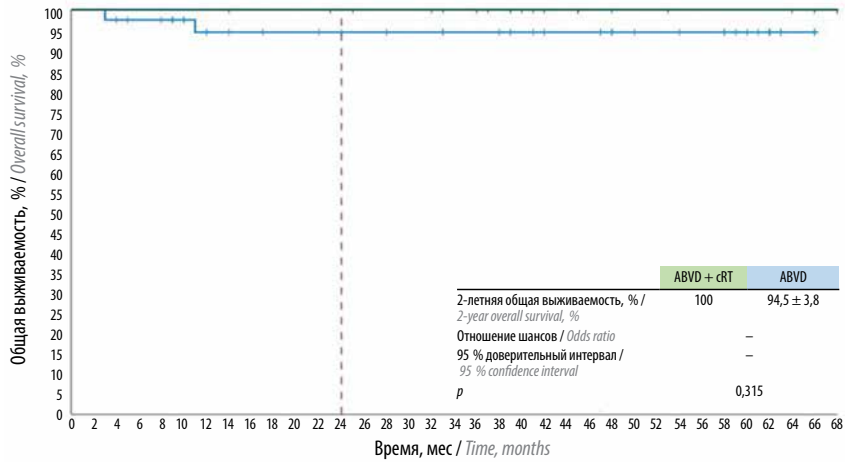


Рис. 1. Общая выживаемость пациентов, получавших химиотерапию (ABVD) и комбинированную терапию (ABVD + cRT). Здесь и на рис. 2–8: ABVD – доксорубин, блеомицин, винбластин, дакарбазин; cRT – консолидирующая лучевая терапия

Fig. 1. Overall survival of patients receiving chemotherapy (ABVD) and combination therapy (ABVD + cRT). Here and in Fig. 2–8: ABVD – doxorubicin, bleomycin, vinblastine, dacarbazine; cRT – consolidating radiation therapy

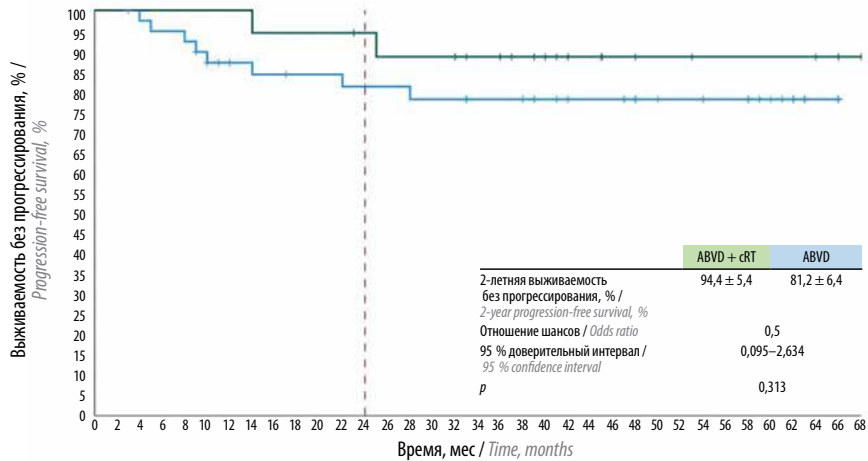


Рис. 2. Выживаемость без прогрессирования пациентов, получавших химиотерапию (ABVD) и комбинированную терапию (ABVD + cRT)

Fig. 2. Progression-free survival of patients with involvement of mediastinum in the tumor process receiving chemotherapy (ABVD) and combination therapy (ABVD + cRT)

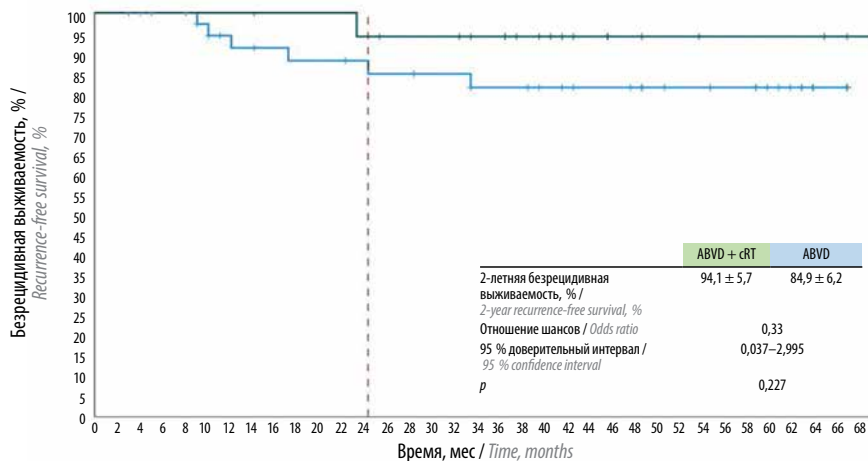


Рис. 3. Безрецидивная выживаемость пациентов, получавших химиотерапию (ABVD) и комбинированную терапию (ABVD + cRT)

Fig. 3. Recurrence-free survival of patients with involvement of mediastinum in the tumor process receiving chemotherapy (ABVD) and combination therapy (ABVD + cRT)

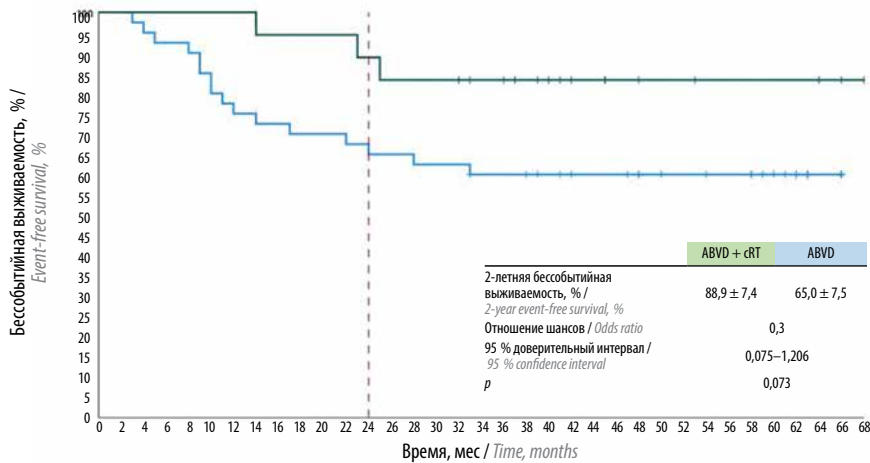


Рис. 4. Бессобытийная выживаемость пациентов, получавших химиотерапию (ABVD) и комбинированную терапию (ABVD + cRT)

Fig. 4. Event-free survival of patients with involvement of mediastinum in the tumor process receiving chemotherapy (ABVD) and combination therapy (ABVD + cRT)

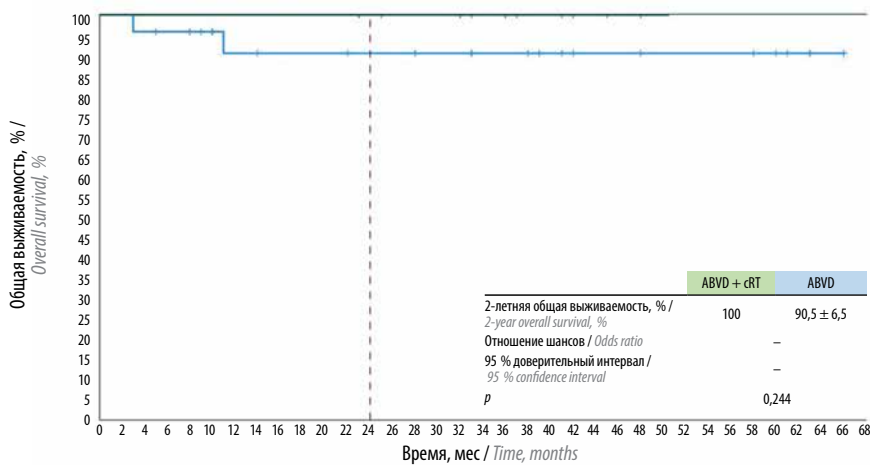


Рис. 5. Общая выживаемость пациентов с вовлеченным в опухолевый процесс средостением, получавших химиотерапию (ABVD) и комбинированную терапию (ABVD + cRT)

Fig. 5. Overall survival of patients with involvement of mediastinum in the tumor process receiving chemotherapy (ABVD) and combination therapy (ABVD + cRT)

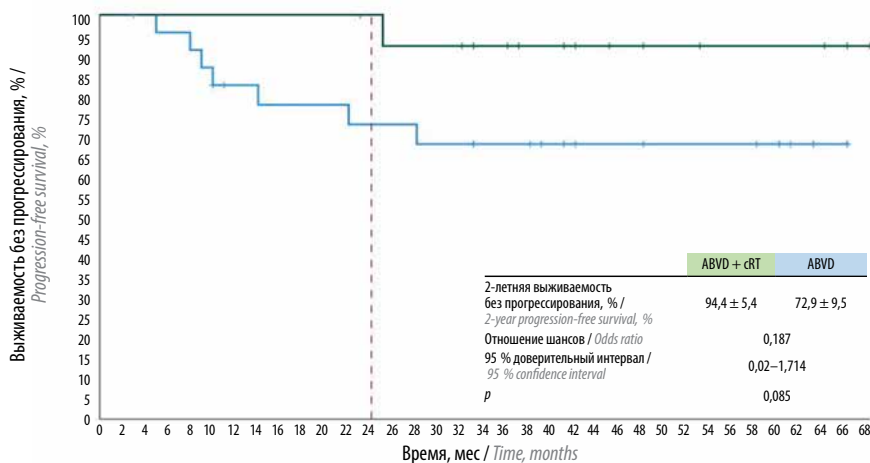


Рис. 6. Выживаемость без прогрессирования пациентов с вовлеченным в опухолевый процесс средостением, получавших химиотерапию (ABVD) и комбинированную терапию (ABVD + cRT)

Fig. 6. Progression-free survival of patients with involvement of mediastinum in the tumor process receiving chemotherapy (ABVD) and combination therapy (ABVD + cRT)

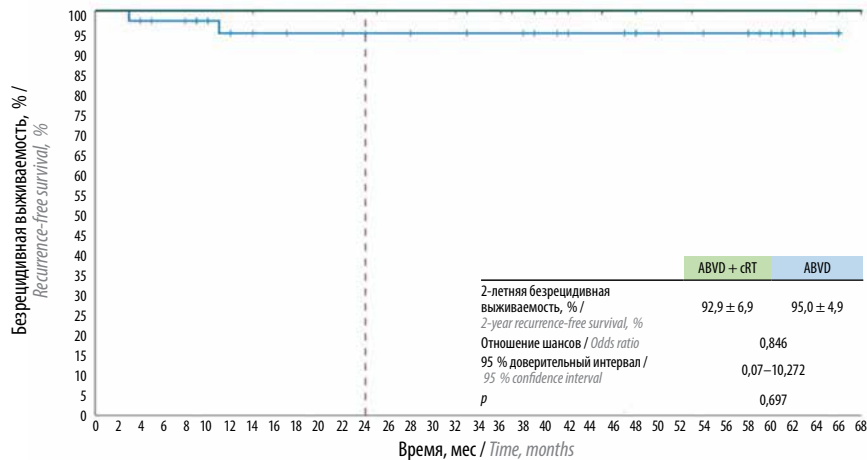


Рис. 7. Безрецидивная выживаемость пациентов с вовлеченным в опухолевый процесс средостением, получавших химиотерапию (ABVD) и комбинированную терапию (ABVD + cRT)

Fig. 7. Recurrence-free survival of patients with involvement of mediastinum in the tumor process receiving chemotherapy (ABVD) and combination therapy (ABVD + cRT)

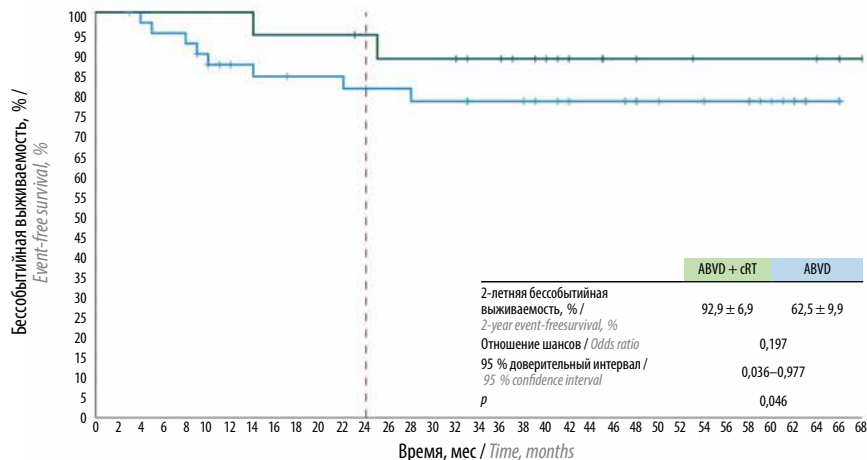


Рис. 8. Бессобытийная выживаемость пациентов с вовлеченным в опухолевый процесс средостением, получавших химиотерапию (ABVD) и комбинированную терапию (ABVD + cRT)

Fig. 8. Event-free survival of patients with involvement of mediastinum in the tumor process receiving chemotherapy (ABVD) and combination therapy (ABVD + cRT)

ОБСУЖДЕНИЕ

Ретроспективный анализ результатов лечения классической ЛХ I–II стадий группы благоприятного прогноза показал нумерическое преимущество в выживаемости (ОВ, ВБП, БРВ и БСВ) комбинированного лечения перед химиотерапией (5,5; 13,2; 9,2 и 23,9 % соответственно). Также определено значительное уменьшение риска возникновения рецидива, прогрессирования и неблагоприятного события при использовании консолидирующей лучевой терапии после химиотерапии (на 67, 50 и 70 % соответственно). Но несмотря на это, статистически значимых различий не выявлено, что позволяет сделать вывод о том, что предпочтительную тактику лечения данных пациентов определить не удалось.

Однако при анализе подгруппы пациентов, у которых в опухолевый процесс было вовлечено средостение, обнаружено преимущество комбинированной терапии перед химиотерапией в 2-летней БСВ (92,9 ± 6,9 % против 62,5 ± 9,9 % соответственно; p = 0,046). Это указывает на необходимость проведения лучевой терапии на область средостения, несмотря на возможные отдаленные осложнения.

Малочисленность выборки и относительно короткое время наблюдения за пациентами ставят перед нами задачу дальнейшего увеличения срока и числа наблюдений для более точного определения роли лучевой терапии в лечении пациентов с ранними стадиями ЛХ.

В попытке избежать лучевой терапии исследователи изучили подходы к лечению классической ЛХ I–II стадий с использованием результатов промежуточной ПЭТ/КТ с ^{18}F -ФДГ. Результаты 2 исследований у пациентов с благоприятным прогнозом (UK RAPID и Европейской организации по исследованию и лечению рака (EORTC) N10F) и 1 исследования у пациентов с неблагоприятным прогнозом (EORTC N10U) позволили предположить, что отсутствие лучевой терапии у пациентов с отрицательным промежуточным ответом на ПЭТ/КТ со значением ≤ 2 по Довилу дает несколько худшие результаты в ВБП по сравнению с комбинированной терапией, но без различий в ОВ, хотя и при краткосрочном наблюдении [11].

Рандомизированное межгрупповое исследование N10, инициированное в 2006 г. объединенной группой исследователей EORTC и Ассоциации по изучению лимфомы (LYSA), было нацелено на определение целесообразности применения консолидирующей лучевой терапии у пациентов с ЛХ I–II стадий [10]. В общей сложности в исследование включено 1137 пациентов. Основным критерием оценки являлась 1-летняя ВБП. Результаты наблюдения вновь определили лидерство комбинированного метода: ВБП за 1 год составила 97,3 и 94,7 % в стандартной и экспериментальной группах соответственно (ОШ 2,42; 95 % ДИ 1,35–4,36; $p = 0,026$).

J.M. Raemaekers и соавт. представили результаты рандомизированного межгруппового исследования EORTC/LYSA/FIL N10, в котором оценивалась возможность отказа от консолидирующей лучевой терапии без ущерба для БСВ у пациентов с классической ЛХ I–II стадий. После проведения 2 циклов химиотерапии по схеме ABVD пациентам с отрицательными результатами позитронно-эмиссионной томографии исследователи обнаружили, что раннее прогрессирование чаще наблюдалось в группе, где пациенты получали только химиотерапию, по сравнению с группой комбинированной терапии. Это отмечено для пациентов как с благоприятным, так и с неблагоприятным прогнозом. Таким образом, отказ от консолидирующей лучевой терапии приводил к более высокому проценту ранних рецидивов [1].

Результаты 2 исследований пациентов с благоприятным прогнозом (UK RAPID и EORTC N10F) и 1 исследования у пациентов с неблагоприятным (EORTC N10U) показали, что отсутствие лучевой терапии у пациентов с промежуточным ответом на ПЭТ/КТ < 2 баллов дает несколько худшие результаты по ВБП по сравнению с традиционной комбинированной терапией, но без различий в ОВ [1]. Авторы пришли

к выводу, что комбинированная терапия остается стандартом лечения для большинства пациентов с ранней стадией классической ЛХ, а лучевая терапия является неотъемлемой частью терапии пациентов с обширным поражением.

D.J. Iberri и соавт. представили результаты исследования, в которое включены 405 пациентов с классической ЛХ стадий IA–IIA [12]. Пациенты получали терапию либо по схеме ABVD, либо комбинированную. Первичной конечной точкой была 12-летняя ОВ. Авторы отметили, что прогностические факторы еще не позволяют идентифицировать тех, кого можно лечить только химиотерапией. Пациенты, получавшие только химиотерапию, имеют значительно более высокий риск рецидива по сравнению с пациентами, получавшими комбинированное лечение, но ОВ в группах существенно не отличалась. ПЭТ/КТ с ^{18}F -ФДГ после 2 циклов химиотерапии дает прогностическую информацию об окончательном исходе. Пациенты, у которых результаты ранней позитронно-эмиссионной томографии были отрицательными после 2 циклов химиотерапии ABVD, имели лучшую ВБП, чем пациенты с положительными результатами.

ЗАКЛЮЧЕНИЕ

Полученные нами в реальной клинической практике данные о результатах лечения классической ЛХ ранних стадий соответствуют данным литературы. На сегодняшний день комбинированная терапия остается стандартом лечения. Прогноз окончательного исхода после 2 циклов химиотерапии может дать ПЭТ/КТ с ^{18}F -ФДГ. В ходе ретроспективного анализа определено, что применение последующей консолидирующей лучевой терапии после химиотерапии позволило улучшить результаты лечения, которые выражаются в явном нумерическом превосходстве этого метода в выживаемости (ОВ, ВБП, БРВ, БСВ) над химиотерапией в монорежиме (5,5; 13,2; 9,2 и 23,9 % соответственно). Однако статистически значимых различий не выявлено.

Единственное статистически значимое преимущество комбинированной терапии перед химиотерапией выявлено в 2-летней БСВ в подгруппе пациентов, у которых в опухолевый процесс было вовлечено средостение ($92,9 \pm 6,9$ % против $62,5 \pm 9,9$ % соответственно; $p = 0,046$).

Полученные результаты свидетельствуют о целесообразности продолжения наблюдательного исследования для получения более отдаленных данных о безопасности и эффективности применения консолидирующей лучевой терапии.

ЛИТЕРАТУРА / REFERENCES

1. Raemaekers J.M., André M.P., Federico M. et al. Omitting radiotherapy in early positron emission tomography-negative stage I/II Hodgkin lymphoma is associated with an increased risk of early relapse: clinical results of the preplanned interim analysis of the randomized EORTC/LYSA/FIL H10 trial. *J Clin Oncol* 2014;32(12):1188–94. DOI: 10.1200/JCO.2013.51.9298
2. Ng A.K., Mauch P.M. Late complications of therapy of Hodgkin's disease: prevention and management. *Curr Hematol Rep* 2004;3(1):27–33.
3. Weil C.R., Parsons M.J., Hutten R.J. et al. Patterns of care and outcomes of early stage I–II Hodgkin lymphoma treated with or without radiation therapy. *Leuk Lymphoma* 2022;63(12):2847–57. DOI: 10.1080/10428194.2022.2105325
4. André M.P.E., Girinsky T., Federico M. et al. Early positron emission tomography response-adapted treatment in stage I and II Hodgkin lymphoma: final results of the randomized EORTC/LYSA/FIL H10 trial. *J Clin Oncol* 2017;35(16):1786–94. DOI: 10.1200/JCO.2016.68.6394
5. Borchmann P., Plütschow A., Kobe C. et al. PET-guided omission of radiotherapy in early-stage unfavourable Hodgkin lymphoma (GHSG HD17): a multicentre, open-label, randomised, phase 3 trial. *Lancet Oncol* 2021;22(2):223–34. DOI: 10.1016/S1470-2045(20)30601-X
6. Fuchs M., Goergen H., Kobe C. et al. Positron emission tomography-guided treatment in early-stage favorable Hodgkin lymphoma: final results of the international, randomized phase III HD16 trial by the German Hodgkin Study Group. *J Clin Oncol* 2019;37(31):2835–45. DOI: 10.1200/JCO.19.00964
7. Picardi M., De Renzo A., Pane F. et al. Randomized comparison of consolidation radiation *versus* observation in bulky Hodgkin's lymphoma with post-chemotherapy negative positron emission tomography scans. *Leuk Lymphoma* 2007;48(9):1721–7. DOI: 10.1080/10428190701559140
8. Radford J., Illidge T., Counsell N. et al. Results of a trial of PET-directed therapy for early-stage Hodgkin's lymphoma. *N Engl J Med* 2015;372(17):1598–607. DOI: 10.1056/NEJMoa1408648
9. Blank O., von Tresckow B., Monsef I. et al. Chemotherapy alone *versus* chemotherapy plus radiotherapy for adults with early-stage Hodgkin lymphoma. *Cochrane Database Syst Rev* 2017;4(4):CD007110. DOI: 10.1002/14651858.CD007110.pub3
10. Shaikh M.P., Pugliese N., Alite F. et al. A pooled analysis of differences in salvage therapy for early-stage Hodgkin's lymphoma with PET directed of omission of radiotherapy. *Int J Radiat Oncol Biol Phys* 2020;108(3):S114. DOI: 10.1016/j.ijrobp.2020.07.2306
11. Meyer R.M., Gospodarowicz M.K., Connors J.M. et al. ABVD alone *versus* radiation-based therapy in limited-stage Hodgkin's lymphoma. *N Engl J Med* 2012;366(5):399–408. DOI: 10.1056/NEJMoa1111961
12. Ibbert D.J., Hoppe R.T., Advani R.H. Hodgkin lymphoma: the changing role of radiation therapy in early-stage disease – the role of functional imaging. *Curr Treat Options Oncol* 2015;16(9):45. DOI: 10.1007/s11864-015-0360-6

Вклад авторов

Н.А. Степанов: разработка ключевых целей и задач, формирование выводов исследования;
 Д.А. Стоян: статистический анализ, анализ и интерпретация полученных данных, формирование выводов исследования;
 В.В. Митрофанова, О.С. Лещева: сбор статистических данных, критический анализ данных литературы;
 Г.Р. Кутлуахметова: сбор статистических данных, табличное и графическое представление результатов;
 Ю.В. Батухтина: научное руководство, разработка ключевых целей и задач, разработка концепции статьи, критический пересмотр текста рукописи;
 Э.В. Семенов: ресурсное обеспечение исследования;
 Н.В. Безматерных: написание текста рукописи;
 Р.А. Зуков: научное руководство, разработка идеи, концепции статьи, критический пересмотр текста рукописи, утверждение окончательного варианта статьи.

Authors' contributions

N.A. Stepanov: development of the key goals and aims, formulation of study conclusions;
 D.A. Stoyan: statistical analysis, analysis and interpretation of the obtained data, formulation of study conclusions;
 V.V. Mitrofanova, O.S. Leshcheva: statistical data gathering, critical analysis of the literature data;
 G.R. Kutluakhmetova: statistical data gathering, tabular and graphic presentation of the results;
 Yu.V. Batukhtina: scientific mentoring, development of the key goals and aims, article concept development, critical editing of article;
 E.V. Semenov: provision of the resources for the study;
 N.V. Bezmaternykh: article writing;
 R.A. Zukov: scientific mentoring, idea development, article concept, critical editing of article, final article approval.

ORCID авторов / ORCID of authors

Н.А. Степанов / N.A. Stepanov: <https://orcid.org/0000-0002-6370-2865>
 Д.А. Стоян / D.A. Stoyan: <https://orcid.org/0009-0003-2729-4678>
 В.В. Митрофанова / V.V. Mitrofanova: <https://orcid.org/0009-0000-3293-384X>
 О.С. Лещева / O.S. Leshcheva: <https://orcid.org/0009-0008-1238-3439>
 Г.Р. Кутлуахметова / G.R. Kutluakhmetova: <https://orcid.org/0009-0002-6771-8650>
 Ю.В. Батухтина / Yu.V. Batukhtina: <https://orcid.org/0009-0008-0155-0510>
 Э.В. Семенов / E.V. Semenov: <https://orcid.org/0000-0002-4849-1940>
 Н.В. Безматерных / N.V. Bezmaternykh: <https://orcid.org/0009-0001-6101-5316>
 Р.А. Зуков / R.A. Zukov: <https://orcid.org/0000-0002-7210-3020>

Конфликт интересов. Авторы заявляют об отсутствии конфликта интересов.

Conflict of interest. The authors declare no conflict of interest.

Финансирование. Исследование проведено без спонсорской поддержки.

Funding. The study was performed without external funding.

Соблюдение прав пациентов и правил биоэтики

Протокол исследования одобрен комитетом по биомедицинской этике ФГБОУ ВО «Красноярский государственный медицинский университет им. проф. В.Ф. Войно-Ясенецкого» Минздрава России.

Compliance with patient rights and principles of bioethics

The study protocol was approved by the biomedical ethics committee of V.F. Voyno-Yasenytsky Krasnoyarsk State Medical University, Ministry of Health of Russia.

DOI: <https://doi.org/10.17650/2782-3202-2024-4-3-37-44>

ОНКОЛОГИЧЕСКИЕ РЕЗУЛЬТАТЫ ЛЕЧЕНИЯ РАКА МОЛОЧНОЙ ЖЕЛЕЗЫ I–II СТАДИИ ПОСЛЕ ПОДКОЖНЫХ/КОЖЕСОХРАННЫХ МАСТЭКТОМИЙ С РЕКОНСТРУКЦИЕЙ

Е.А. Рассказова¹, А.Д. Зикирходжаев^{1–3}¹Московский научно-исследовательский онкологический институт им. П.А. Герцена – филиал ФГБУ «Национальный медицинский исследовательский центр радиологии» Минздрава России; Россия, 125284 Москва, 2-й Боткинский проезд, 3;²кафедра онкологии и рентгенодиагностики Медицинского института ФГАОУ ВО «Российский университет дружбы народов им. Патриса Лумумбы»; Россия, 117198 Москва, ул. Миклухо-Маклая, 6;³кафедра онкологии и радиотерапии Института профессионального образования ФГАОУ ВО «Первый Московский государственный медицинский университет им. И.М. Сеченова» Минздрава России (Сеченовский университет); Россия, 125284 Москва, 2-й Боткинский проезд, 3**Контакты:** Елена Александровна Рассказова rasskaz2@yandex.ru

Цель исследования – изучение рецидивов рака молочной железы (РМЖ) I–II стадии после подкожных/кожесохранных мастэктомий с реконструкцией с лучевой терапией или без нее.

Материалы и методы. В МНИОИ им. П.А. Герцена с 2013 по 2022 г. 984 пациенткам с диагнозом РМЖ выполнены 1020 подкожных/кожесохранных мастэктомий с реконструкцией. Выявленные гистологические типы: cancer in situ – 7 случаев, инвазивный рак без признаков специфичности – 818, инвазивный дольковый рак – 105, комбинированный рак – 40, редкие формы – 50. Подкожная мастэктомия с реконструкцией выполнена в 617 (60,5 %) случаях, кожесохранный мастэктомия – в 403 (39,5 %) случаях. Реконструкция собственными тканями выполнена у 5,7 % пациенток, экспандерами/имплантатами – у 94,3 %.

Мутации в генах BRCA1, 2, CHEK2 выявлены у 208 (21,1 %) пациенток, при этом среди пациенток с первично-множественным синхронным раком мутации выявлены в 25 % случаев.

Результаты. В изучаемой группе пациенток рецидивы РМЖ зафиксированы в 40 (4,1 ± 0,1 %) случаях, отдаленные метастазы – в 52 (5,3 ± 0,1 %). Минимальное время до возникновения рецидива составило 36 мес, максимальное – 108 мес.

При однофакторном анализе взаимосвязи рецидивов и стадии заболевания выявлено: при I стадии рецидив развился в 25 (5,8 %) случаях, при стадии IIA (T2N0M0) – в 5 (2,0 %), при стадии IIB (T1N1M0) – в 6 (4,2 %), при стадии IIV (T2N1M0) – в 4 (2,1 %) случаях ($p > 0,05$).

Частота рецидивов при проведении лучевой терапии составила $2,5 \pm 0,6$ % (отношение шансов 0,98; 95 % доверительный интервал 1,52–3,48), без лучевой терапии – 5,1 % (отношение шансов 2,13 %; 95 % доверительный интервал 0,92–5,18) вне зависимости от стадии РМЖ (t -критерий > 2 , $p < 0,05$).

При крае резекции R1 рецидив РМЖ выявлен в $6,8 \pm 2,5$ % случаев, при крае R0 – в $3 \pm 0,6$ % ($p > 0,05$).

Не выявлено зависимости риска развития рецидива от возраста: у пациенток в возрасте до 40 лет вероятность рецидива составляет $4,3 \pm 1$ %, после 40 лет – $3,3 \pm 0,7$ % (t -критерий 0,44; $p > 0,05$).

Выявлена следующая зависимость степени злокачественности опухолевого узла и частоты возникновения рецидива: G_1 – $2,3 \pm 2,3$ %, G_2 – $3 \pm 0,7$ %, G_3 – $3,9 \pm 1$ %, при сравнении G_3 с G_1 – t -критерий 0,52 ($p > 0,05$), при сравнении G_3 с G_2 – t -критерий 0,49 ($p > 0,05$).

Рецидивы РМЖ при тройном негативном подтипе диагностированы в $2,5 \pm 0,9$ % случаев по отношению к остальным молекулярно-биологическим типам (t -критерий 1,49, $p > 0,05$). Мы проанализировали зависимость развития рецидива от нелюминального и люминального HER2+ подтипов: частота рецидива составила $5,4 \pm 1,5$ % ($p > 0,05$); от уровня Ki-67: при уровне Ki-67 < 40 % вероятность рецидива составила $4 \pm 0,8$ %, при уровне Ki-67 > 40 % – $2 \pm 0,8$ % (t -критерий 1,77; $p > 0,05$).

Статистически значимая разница в частоте развития рецидивов в нашем исследовании была связана с проведением не только лучевой терапии, но и неoadъювантной полихимиотерапии. Так, в группе пациенток, получивших неoadъювантную полихимиотерапию, число рецидивов составило $2 \pm 0,8$ %, в группе не получивших данную терапию – $4,1 \pm 0,7$ % (t -критерий 2,16; $p < 0,05$).

Заключение. Выявлена зависимость рецидива РМЖ от морфологических особенностей (край резекции R1, лимфоваскулярная инвазия, раковая эмболия в лимфатических сосудах, HER2+–подтип люминальный и нелюминальный, G_3) и клинических характеристик (наличие мутаций, локализация узла в железе, стадии). Необходим дальнейший поиск предикторов, которые влияют на риск развития рецидива РМЖ после комбинированного или комплексного лечения.

Ключевые слова: рак молочной железы, рецидив, кожесохранный мастэктомия, подкожная мастэктомия, лучевая терапия, реконструкция, имплантат

Для цитирования: Рассказова Е.А., Зикирходжаев А.Д. Онкологические результаты лечения рака молочной железы I–II стадии после подкожных/кожесохранных мастэктомий с реконструкцией. MD-ONCO 2024;4(3):37–44.

DOI: <https://doi.org/10.17650/2782-3202-2024-4-3-37-44>

ONCOLOGICAL OUTCOMES OF STAGE I–II BREAST CANCER TREATMENT AFTER SUBCUTANEOUS/SKIN-SPARING MASTECTOMIES WITH RECONSTRUCTION

E.A. Rasskazova¹, A.D. Zikiryakhodzhaev^{1–3}

¹P.A. Herzen Moscow Scientific Research Oncological Institute – branch of the National Medical Research Radiological Center, Ministry of Health of Russia; 3 2nd Botkinskiy Proezd, Moscow 125284, Russia;

²Department of Oncology and Radiotherapy, Peoples' Friendship University of Russia named after Patrice Lumumba; 6 Miklukho-Maklaya St., Moscow 117198, Russia;

³Department of Oncology and Radiology, Medical Institute, I.M. Sechenov First Moscow State Medical University, Ministry of Health of Russia (Sechenov University); 3 2nd Botkinskiy Proezd, Moscow 125284, Russia

Contacts: Elena Aleksandrovna Rasskazova rasskaz2@yandex.ru

Aim. To study the recurrence of stage I–II breast cancer after subcutaneous/skin-sparing mastectomies with reconstruction with or without radiation therapy.

Materials and methods. From 2013 to 2022, 984 patients diagnosed with breast cancer underwent 1020 subcutaneous/skin-sparing mastectomies with reconstruction at the P.A. Herzen Moscow State Medical Institute. Histological types are presented: cancer in situ – 7, invasive cancer without signs of specificity – 818, invasive lobular cancer – 105, combined cancer – 40, rare forms – 50.

Subcutaneous mastectomy with reconstruction was performed in 617 (60.5 %), skin-sparing mastectomy in 403 (39.5 %) cases. Reconstruction with own tissues was performed in 5.7 %, expanders/implants in 94.3 % of patients.

Patients with diagnosed mutations in the genes BRCA1, 2, CHEK2 amounted to 208 (21.1 %), while among patients with primary multiple synchronous cancer, the percentage with mutations was 25 %.

Results. In the studied group of patients, recurrence of breast cancer was diagnosed in 40 (4.1 ± 0.1 %) cases, distant metastases – in 52 (5.3 ± 0.1 %) cases. The minimum time to relapse was 36 months, and the maximum was 108 months. In a single-factor analysis of the stage of the disease: at stage I, relapse was diagnosed in 25 (5.8 %) cases, at stage IIA (T2N0M0) – in 5 (2.0 %), at stage IIA (T1N1M0) – in 6 (4.2 %), at stage IIB T2N1M0 – in 4 (2.1 %) ($p > 0.05$).

The recurrence in the group with radiation therapy was 2.5 ± 0.6 (odd ratio 0.98, 95 % confidential interval 1.52–3.48), without radiation therapy 5.1 % (odd ratio 2.13, 95 % confidential interval 0.92–5.18) regardless of the stage of breast cancer (t -criterion > 2 , $p > 0.05$).

In our study, the recurrence of breast cancer at the edge of R1 was 6.8 ± 2.5 %, at R0 – 3 ± 0.6 % ($p > 0.05$).

When analyzing age and risk of recurrence, we did not identify age dependence, up to 40 years the probability of recurrence is 4.3 ± 1 %, after 40 years – 3.3 ± 0.7 % (t -criterion 0.44, $p > 0.05$).

The dependence of the degree of malignancy of the tumor node and the frequency of recurrence is as follows: G₁ – 2.3 ± 2.3 %, G₂ – 3 ± 0.7 %, G₃ – 3.9 ± 1 %, when compared G₃ c G₁ (t -criterion 0.52, $p > 0.05$), when comparing G₃ from G₂ (t -criterion 0.49, $p > 0.05$).

Recurrence of breast cancer with triple negative type was diagnosed in 2.5 ± 0.9 % relative to other molecular biological types (t -criterion 1.49, $p > 0.05$).

We analyzed the dependence of relapse on the non-luminal and luminal HER2 positive types; the relapse was 5.4 ± 1.5 % ($p > 0.05$); the dependence on the level of Ki-67; at a level of 40 %, the probability of recurrence is 4 ± 0.8 %, at a level > 40 %, recurrence is 2 ± 0.8 % (t -criterion 1.77, $p > 0.05$).

A statistically significant difference in our study was revealed, in addition to radiation therapy, during neoadjuvant polychemotherapy, so in the group with neoadjuvant polychemotherapy, the recurrence was 2 ± 0.8 %, without neoadjuvant polychemotherapy – 4.1 ± 0.7 % (t -criterion 2.16, $p < 0.05$).

Conclusion. A link between breast cancer recurrence and morphological features (R1 resection margin, lymphovascular invasion, lymphatic tumor emboli, luminal and non-luminal HER2+ subtype, G₃) and clinical characteristics (presence of mutations, location of a lesion in the gland, stages) was found. Further search for predictors of breast cancer recurrence after combination or integrated treatment is necessary.

Keywords: breast cancer, recurrence, skin-sparing mastectomy, subcutaneous mastectomy, radiation therapy, reconstruction, implant

For citation: Rasskazova E.A., Zikiryakhodzhaev A.D. Oncological outcomes of stage I–II breast cancer treatment after subcutaneous/skin-sparing mastectomies with reconstruction. MD-Onco 2024;4(3):37–44. (In Russ.).

DOI: <https://doi.org/10.17650/2782-3202-2024-4-3-37-44>

ВВЕДЕНИЕ

Рак молочной железы (РМЖ) занимает 1-е место среди онкологических заболеваний у женщин. В 2022 г. в России выявлено 75 789 больных, при этом I–II стадии составили 73,8 % [1]. Лечение РМЖ подразумевает комбинированный/комплексный метод с обязательным включением хирургического этапа.

Мы проанализировали развитие рецидивов после подкожных/кожесохранных мастэктомий с одно-

ментной реконструкцией, выполненных у пациенток при I–II стадии РМЖ, а именно влияние лучевой терапии (ЛТ) на частоту рецидивов.

Подкожные или кожесохранные мастэктомии относят к мастэктомиям по объему удаляемой железистой ткани молочной железы: сохраняют только кожный покров с сосковоареолярным комплексом или без него.

Местные рецидивы – возобновление опухолевого роста в ранее оперированной молочной железе через

6 и более месяцев, при этом морфологические характеристики рецидива и изначальной опухоли идентичны, а иммуногистохимические параметры могут быть различны [2, 3]. Несмотря на удаление всей железистой ткани молочной железы, частота возникновения рецидивов составляет 3,7–7,5 % при выполнении подкожных мастэктомий. Реконструктивный этап не влияет на рецидивы РМЖ [4–8].

Лучевая терапия в послеоперационном периоде снижает риск возникновения рецидивов, но не является единственным фактором, влияющим на риск рецидива [9–13]. Рецидивы связывают с гистологическими особенностями опухоли, молекулярно-биологическим подтипом, возрастом пациентки, наличием мутаций [14–15].

Цель исследования – изучение рецидивов РМЖ при I–II стадиях заболевания после подкожных/кожесохранных мастэктомий с реконструкцией с проведением ЛТ или без ЛТ.

МАТЕРИАЛЫ И МЕТОДЫ

В МНИОИ им. П.А. Герцена с 2013 по 2022 г. 984 пациенткам с диагнозом РМЖ выполнены 1020 подкожных/кожесохранных мастэктомий с реконструкцией. Число хирургических вмешательств в исследованной группе больше числа пациенток, поскольку у 36 пациенток выполнено двустороннее вмешательство из-за первично-множественного синхронного РМЖ. Средний возраст пациенток составил $42 \pm 1,2$ года. Распределение пациенток в зависимости от стадии заболевания представлено в табл. 1. Стадия 0 диагностирована за счет синхронного рака молочных желез: в одной молочной железе у таких пациенток определена изучаемая в исследовании стадия, а в другой молочной железе – pTisN0M0.

Локализация опухолевых узлов по квадрантам молочной железы представлена в табл. 2. Чаще всего опухолевый узел локализовался в верхненаружном квадранте (36,1 %), а самая редкая локализация – на границе внутренних квадрантов (3,8 %).

Таблица 1. Распределение пациенток в зависимости от стадий рака молочной железы

Table 1. Distribution of patients depending on the stages of breast cancer

Стадия Stage	n (%)
0	7 (0,7)
I	431 (42,3)
IIA (T1N0M0)	142 (13,9)
IIA (T2N0M0)	253 (24,8)
IIIB (T2N1M0)	187 (18,3)

Таблица 2. Распределение опухолевых узлов по локализации в квадрантах молочных желез

Table 2. Distribution of tumor lesions per location in the breast quadrants

Локализация опухоли в молочной железе Tumor location in the breast	n (%)
Верхненаружный квадрант Upper outer quadrant	368 (36,1)
Нижненаружный квадрант Lower outer quadrant	82 (8)
Нижневнутренний квадрант Lower inner quadrant	72 (7,1)
Верхневнутренний квадрант Upper inner quadrant	91 (8,9)
Центральный квадрант Central portion	61 (6)
Граница верхних квадрантов Border between the upper quadrants	149 (14,6)
Граница нижних квадрантов Border between the lower quadrants	53 (5,2)
Граница внутренних квадрантов Border between the inner quadrants	39 (3,8)
Граница наружных квадрантов Border between the outer quadrants	105 (10,3)

У пациенток были выявлены следующие гистологические типы РМЖ: cancer *in situ* – 7 (0,7 %) случаев, инвазивный рак без признаков специфичности – 818 (80,2 %), инвазивный дольковый рак – 105 (10,3 %), комбинированный рак – 40 (3,9 %), редкие формы – 50 (4,9 %) случаев.

Мультицентричность опухолевых узлов диагностирована в 197 (19,3 ± 1,3 %) случаях.

Такие морфологические характеристики, как раковая эмболия в лимфатических сосудах, лимфоваскулярная инвазия, периневральный рост, диагностированы в 126 (12,4 %), 100 (9,8 %) и 29 (2,8 %) случаях соответственно.

Распределение пациенток в зависимости от иммуногистохимического подтипа РМЖ представлено на рис. 1. Люминальный В HER2– подтип выявлен в 342 (33,8 %) случаях, люминальный А – в 267 (26,5 %), тройной негативный подтип – в 197 (19,4 %), люминальный В HER2+ – в 120 (11,8 %), нелюминальный HER2+ – в 86 (8,5 %) случаях.

По степени злокачественности новообразования распределение было следующим: G₁ – 42 (4,5 %), G₂ – 596 (61,2 %), G₃ – 333 (34,3 %) случая.

При плановом гистологическом исследовании положительный край по линии резекции опухолевого узла (R1) диагностирован у 103 (10,1 %) пациенток, в дальнейшем в данной группе были проведены хирургическое досечение положительного края или ЛТ.

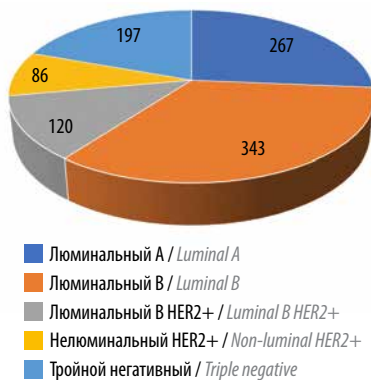


Рис. 1. Распределение пациенток с раком молочной железы I–II стадий в зависимости от иммуногистохимических типов рака

Fig. 1. Distribution of patients with stage I–II breast cancer depending on immunohistochemical types of cancer

Неoadъювантная полихимиотерапия (НАПХТ) проведена 276 (28 %) пациенткам.

Подкожная мастэктомия с реконструкцией (рис. 2) выполнена в 617 (60,5 %) случаях, кожесохранная мастэктомия (рис. 3) – в 403 (39,5 %) случаях. Отличием подкожной мастэктомии от кожесохранной является сохранение сосковоареолярного комплекса и проекционного

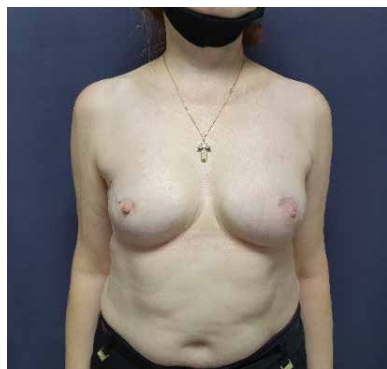

Рис. 2. Двухсторонняя подкожная мастэктомия с одномоментной реконструкцией имплантатами

Fig. 2. Bilateral subcutaneous mastectomy with single-step reconstruction with implants

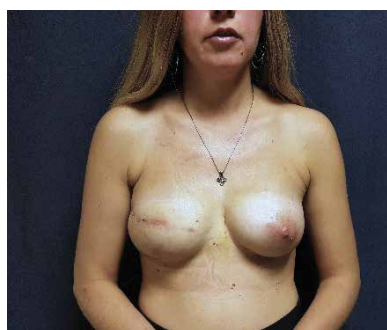

Рис. 3. Кожесохранная мастэктомия справа с реконструкцией имплантатом

Fig. 3. Skin-sparing mastectomy on the right with reconstruction with an implant

кожного лоскута, при этом объем удаляемой железистой ткани одинаков. Для реконструкции собственные ткани использованы у 5,7 % пациенток, алломатериалы – у 94,3 %.

Пациентки с диагностированными мутациями в генах *BRCA1, 2, CHEK2* составили 21,1 % ($n = 208$), при этом среди пациенток с первично-множественным синхронным раком мутации выявлены в 25 % случаев.

Помимо хирургического лечения проведены адъювантная полихимиотерапия (40 % пациенток), ЛТ (62,3 %), таргетная терапия (17,2 %), гормональная терапия (70,1 %), выключение функции яичников (8,3 %).

РЕЗУЛЬТАТЫ

Проанализированы клиничко-морфологические особенности рецидивов РМЖ после подкожных/кожесохранных мастэктомий с реконструкцией при I–II стадиях заболевания: в изучаемой группе пациенток рецидивы развились в 40 (4,1 %) случаях, отдаленные метастазы – в 52 (5,3 %); минимальное время до возникновения рецидива составило 36 мес, максимальное – 108 мес.

При однофакторном анализе зависимости рецидивов от стадии заболевания получены следующие результаты: при I стадии рецидив диагностирован в 25 (5,8 %) случаях, при стадии IА (T2N0M0) – в 5 (2,0 %), при стадии IА (T1N1M0) – в 6 (4,2 %), при стадии IВ (T2N1M0) – в 4 (2,1 %) ($p > 0,05$). Зависимость возникновения рецидивов от стадии РМЖ представлена на рис. 4.

Полученные при многофакторном анализе данные о проценте рецидивов в зависимости от проведения или непроведения ЛТ в послеоперационном периоде представлены в табл. 3. В группе с ЛТ рецидивы составили 2,5 % (отношение шансов (ОШ) 0,98; 95 % доверительный интервал (ДИ) 1,52–3,48), без ЛТ – 4,9 % (ОШ 2,13; 95 % ДИ 0,92–5,18) вне зависимости от стадии РМЖ.

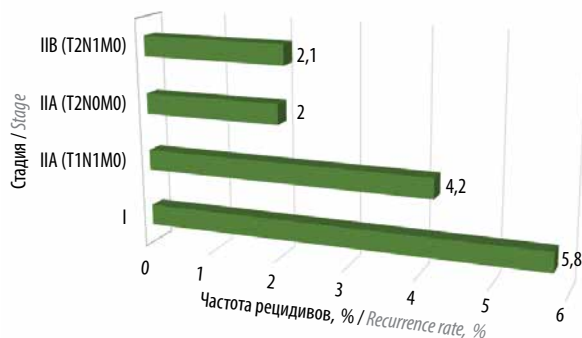

Рис. 4. Частота рецидивов после подкожной/кожесохранной мастэктомии при I–II стадиях рака молочной железы

Fig. 4. Recurrence rate after subcutaneous/skin-sparing mastectomy for stage I–II breast cancer

Таблица 3. Частота рецидивов рака молочной железы (РМЖ) при проведении или непроведении лучевой терапии (ЛТ) в послеоперационном периоде, %

Table 3. Recurrence rate of breast cancer (BC) in case of radiation therapy (RT) in the postoperative period or without radiation therapy, %

Стадия РМЖ Stage of BC	ЛТ (n = 613) With RT (n = 613)	Без ЛТ (n = 407) Without RT (n = 407)
I (T1N0M0)	4,5	6,7
IIA (T1N1M0)	2,1	8,7
IIA (T2N0M0)	1,7	2,6
IIВ (T2N1M0)	1,8	4,5
Всего Total	2,6	5,9
N0	3,1	5,7
N1	1,9	7,9

В табл. 4 представлены результаты анализа частоты рецидивов в зависимости от вида хирургического вмешательства, возраста пациентки, наличия мутаций, гистологических особенностей опухоли и иммуногистохимических характеристик. Выявлена статистически достоверная зависимость частоты рецидивов от края резекции R1, HER2+-подтипа РМЖ, наличия раковой эмболии в лимфатических сосудах, степени злокачественности.

Зависимость частоты рецидивов РМЖ от поражения лимфатических узлов следующая: при N0 – 3,9 %, при метастатическом поражении 1 лимфатического узла – 3,1 %, при метастатическом поражении 2 лимфатических узлов – 2,6 %, при поражении 3 лимфатических узлов рецидивы не диагностированы (рис. 5). Данные о частоте рецидивов в зависимости от числа измененных лимфатических узлов можно объяснить проведением ЛТ при pN1.

Наиболее часто в анализируемой группе рецидив диагностировали при локализации опухолевого узла в нижневнутреннем квадранте (5,6 %), а минимальная частота рецидива (1,7 %) отмечена при центральной локализации (табл. 5).

На рис. 6 отражена зависимость размера опухолевого узла и частоты рецидивов. Оказалось, что чем меньше размер узла, тем выше частота рецидива. Мы объясняем эти данные следующими причинами: 1) при размере опухолевого узла 1 см только в 40,7 % случаев назначена ЛТ в послеоперационном периоде; 2) при размере опухолевого узла ≥2 см и неблагоприятных прогностических молекулярно-биологических подтипах РМЖ (тройной негативный и HER2+) назначают курсы НАПХТ.

Частота рецидивов в группе с проведением НАПХТ составила 2 % (ОШ 0,54; 95 % ДИ 1,46–2,54), без

Таблица 4. Частота рецидивов рака молочной железы (РМЖ) I–II стадий в зависимости от клинико-морфологических характеристик пациенток (n = 984)

Table 4. Recurrence rate of stage I–II breast cancer depending on clinical and morphological characteristics of the patients (n = 984)

Характеристика Characteristic	Частота рецидивов, % Recurrence rate, %
Наличие мутаций Presence of mutations	1,4
Вид мастэктомии: Mastectomy type: подкожная subcutaneous кожесохранная skin-sparing	3,2 / 3,4
Мультицентричность Multicentricity	2
Степень злокачественности: Malignancy grade: G ₁ G ₂ G ₃	2,3 3,0 3,9
Край резекции: Resection margin: R1 R0	6,8 3
Гистологический тип опухоли: Histological type of the tumor: инвазивный рак без признаков специфичности invasive cancer without signs of specificity инвазивный дольковый рак invasive lobular carcinoma комбинированный mixed редкие формы rare types	3,3 2,8 2,6 5,8
Морфологические характеристики опухоли: Morphological characteristics of the tumor: раковая эмболия в лимфатических сосудах lymphatic tumor emboli лимфоваскулярная инвазия lymphovascular invasion периваскулярная инвазия perivascular invasion	6,3 4 3,6
Подтип РМЖ: Breast cancer subtype: люминальный А luminal A люминальный В luminal B люминальный В HER2+ luminal B HER2+ HER2+ тройной негативный triple negative	4,5 2,3 5,9 4,7 2,5

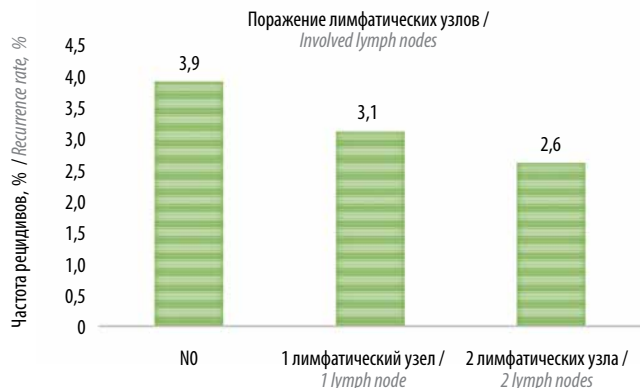

Рис. 5. Частота развития рецидива рака молочной железы I–II стадий после подкожной/кожесохранной мастэктомии в зависимости от поражения лимфатических узлов (статуса N) (n = 984)

Fig. 5. Recurrence rate of stage I–II breast cancer after subcutaneous/skin-sparing mastectomy depending on the lymph node involvement (N stage) (n = 984)

НАПХТ – 4,1 % (ОШ 2,35; 95 % ДИ 2,27–2,43). Все случаи рецидивов разделены на регионарные (n = 6) и местные (n = 34). При динамическом наблюдении у 9 (22,5 %) пациенток с рецидивами развились отдаленные метастазы.

После диагностики рецидива в 8 случаях выполнено удаление реконструированной молочной железы, в 20 случаях – иссечение рецидивной опухоли, из которых

Таблица 5. Частота рецидивов рака молочной железы I–II стадий после подкожной/кожесохранной мастэктомии в зависимости от локализации опухолевого узла

Table 5. Recurrence rate of stage I–II breast cancer after subcutaneous/skin-sparing mastectomy depending on tumor lesion location

Локализация опухоли в молочной железе Tumor location in the breast	Частота рецидивов, % Recurrence rate, %
Верхненаружный квадрант Upper outer quadrant	2,5
Нижненаружный квадрант Lower outer quadrant	4,9
Граница наружных квадрантов Border between the outer quadrants	2,9
Центральный квадрант Central portion	1,7
Верхневнутренний квадрант Upper inner quadrant	2,2
Нижневнутренний квадрант Lower inner quadrant	5,6
Граница внутренних квадрантов Border between the inner quadrants	5,1
Граница нижних квадрантов Border between the lower quadrants	3,8
Граница верхних квадрантов Border between the upper quadrants	5,4

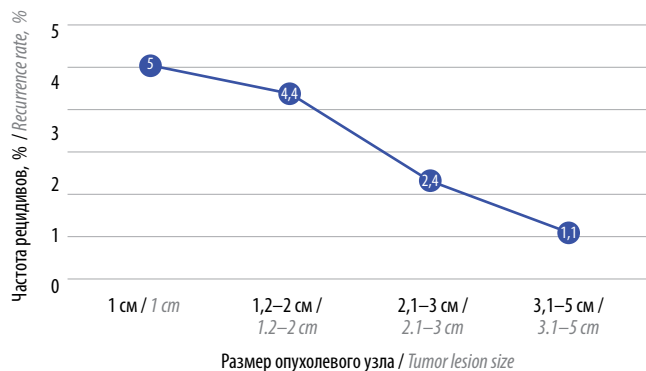


Рис. 6. Зависимость частоты рецидивов от размера опухолевого узла

Fig. 6. Dependence of recurrence rate on tumor lesion size

в 4 случаях выполнено удаление рецидивной опухоли с повторной реконструкцией, лимфаденэктомия – в 3 случаях.

ОБСУЖДЕНИЕ

Анализ данных пациенток с I–II стадией РМЖ за 10-летний период после выполнения подкожной/кожесохранной мастэктомии с реконструкцией показал, что рецидивы диагностированы в 4,1 ± 0,1 % случаев.

Лучевая терапия после хирургического лечения является фактором, снижающим риск развития рецидива. Частота рецидивов в группе с проведением ЛТ составила 2,5 % (ОШ 0,98; 95 % ДИ 1,52–3,48), без ЛТ – 4,9 % (ОШ 2,13; 95 % ДИ 0,92–5,18) вне зависимости от стадии РМЖ. Согласно клиническим рекомендациям показаниями к назначению ЛТ после мастэктомии или подкожной/кожесохранной мастэктомии являются размер опухолевого узла >5 см и статус N1, также вопрос о назначении ЛТ рассматривают при крае резекции R1, молодом возрасте пациенток, степени злокачественности G₃, отрицательном рецепторном статусе по эстрогенам, тройном негативном подтипе РМЖ [16]. По данным литературы, критерий края резекции R1 является показанием к обязательному назначению ЛТ в послеоперационном периоде. В нашем исследовании рецидив РМЖ при крае резекции R1 составил 6,8 ± 2,5 %, при R0 – 3 ± 0,6 % (p > 0,05).

При анализе взаимосвязи возраста пациенток и риска рецидива мы не выявили зависимости от возраста: у пациенток в возрасте до 40 лет вероятность рецидива составила 4,3 ± 1 %, после 40 лет – 3,3 ± 0,7 % (t-критерий 0,44; p > 0,05).

Зависимость частоты рецидивов от степени злокачественности опухолевого узла следующая: G₁ – 2,3 ± 2,3 %, G₂ – 3 ± 0,7 %, G₃ – 3,9 ± 1 %; при сравнении G₃ и G₁ – t-критерий 0,52 (p > 0,05); при сравнении G₃ и G₂ – t-критерий 0,49 (p > 0,05).

Рецидивы РМЖ при тройном негативном подтипе диагностированы в 2,5 ± 0,9 % случаев по отношению к остальным молекулярно-биологическим типам

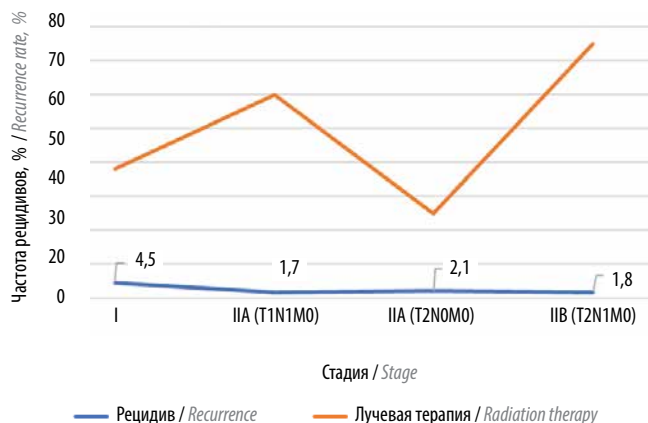


Рис. 7. Зависимость развития рецидива рака молочной железы от стадии заболевания и проведения лучевой терапии

Fig. 7. Dependence of breast cancer recurrence on disease stage and administration of radiotherapy

(t-критерий 1,49; $p > 0,05$). Мы проанализировали зависимость развития рецидивов от нелюминального и люминального HER2+ подтипов РМЖ: частота рецидивов составила $5,4 \pm 1,5$ % ($p > 0,05$); от уровня Ki-67: при уровне Ki-67 < 40 % вероятность рецидива составила $4 \pm 0,8$ %, при уровне > 40 % – $2 \pm 0,8$ % (t-критерий 1,77; $p > 0,05$).

При сравнении данных пациенток с люминальным В подтипом и люминальным В HER2+ рецидивы выявлены в $2,3 \pm 0,8$ и $5,9 \pm 2,2$ % случаев соответственно (t-критерий 1,67; $p = 0,09$).

Статистически значимая разница в частоте рецидивов в нашем исследовании выявлена не только в зависимости от проведения ЛТ, но и в зависимости от НАПХТ. Так, в группе с НАПХТ частота рецидивов составила $2 \pm 0,8$ %, без НАПХТ – $4,1 \pm 0,7$ % (t-критерий 2,16; $p < 0,05$).

Интересна зависимость рецидивов от стадии РМЖ и проведения ЛТ: при I стадии – 4,5 %, при этом ЛТ проведена в 38 % случаев; при IIA стадии (T2N0M0) – 1,7 %, ЛТ проведена в 60 % случаев; при IIA стадии (T1N1M0) – 2,1 %, ЛТ проведена в 25 % случаев; при IIB стадии (T2N1M0) – 1,8 %, у данных пациенток ЛТ

проведена в 75 % случаев и НАПХТ – в 50 % (поэтому частота рецидивов при данной стадии меньше, чем при I стадии, – за счет сочетания ЛТ и НАПХТ) (рис. 7). Также важным фактором является достижение полной регрессии опухоли у пациенток после НАПХТ: в группе IIB стадии (T2N1M0) конверсия в урT0N0M0CR выявлена у всех пациенток.

В группе pN1 без ЛТ риск развития рецидива составил 7,9 %, с ЛТ – 1,9 % (t-критерий 3,96; $p < 0,05$), разница статистически значима.

Общая 5-летняя выживаемость в нашем исследовании составила 98,3 %, бессобытийная выживаемость – 90,6 %, частота развития рецидивов РМЖ – 4,1 %, метастазирования – 5,3 %.

Необходим дальнейший поиск предикторов, которые влияют на риск рецидива РМЖ после комбинированного или комплексного лечения.

ЗАКЛЮЧЕНИЕ

При анализе данных пациенток с I–II стадией РМЖ за 10-летний период после подкожных/кожесохраняющих мастэктомий с реконструкцией рецидивы диагностированы в $4,1 \pm 0,1$ % случаев.

Частота рецидивов при проведении ЛТ составила $2,5 \pm 0,6$ % (ОШ 0,98, 95 % ДИ 1,52–3,48), без ЛТ – 5,1 % (ОШ 2,13, 95 % ДИ 0,92–5,18) вне зависимости от стадии РМЖ (t-критерий > 2 ; $p < 0,05$).

При проведении НАПХТ частота рецидивов составила $2 \pm 0,8$ % (ОШ 0,54, 95 % ДИ 1,46–2,54), без проведения НАПХТ – $4,1 \pm 0,7$ % (ОШ 2,35, 95 % ДИ 2,27–2,43) (t-критерий 2,16; $p < 0,05$).

В группе pN1 без ЛТ риск развития рецидива составил 7,9 %, с ЛТ – 1,9 % (t-критерий 3,96; $p < 0,05$), разница статистически значима.

Выявлена зависимость рецидива РМЖ от морфологических особенностей (край резекции R1, лимфоваскулярная инвазия, раковая эмболия в лимфатических сосудах, HER2+-подтип люминальный и нелюминальный, G₃) и клинических характеристик (наличие мутаций, локализация узла в железе, стадии). Необходимо дальнейший поиск предикторов, которые влияют на риск рецидива РМЖ после комбинированного или комплексного лечения.

ЛИТЕРАТУРА / REFERENCES

1. Состояние онкологической помощи населению России в 2022 году. Под ред. А.Д. Каприна, В.В. Старинского, А.О. Шахзадовой. М.: МНИОИ им. П.А. Герцена – филиал ФГБУ «НМИЦ радиологии» Минздрава России, 2022. 239 с. State of oncological care in Russia in 2022. Ed. by A.D. Kaprin, V.V. Starinskiy, A.O. Shakhzadova. Moscow: MNIIOI im. P.A. Gertsena – filial FGBU “NMITS radiologii” Minzdrava Rossii, 2022. 239 p. (In Russ.).
2. Демидов С.М., Демидов Д.А., Сазонов С.В., Чуракова Е.И. Иммуногистохимические характеристики рака молочной железы, увеличивающие риск локального рецидива после органосохраняющего лечения. Опухоли женской репродуктивной системы 2018;15(3):10–4. Demidov S.M., Demidov D.A., Sazonov S.V., Churakova E.I. Immunohistochemical characteristics of breast cancer that increase the risk of local recurrence after organ-preserving treatment. Opuholi zhenskoy reproduktivnoy sistemy = Tumors of the female reproductive system 2018;15(3):10–4. (In Russ.).
3. Дружков М.О., Гатауллин И.Г., Дружков О.Б. Динамика иммунофенотипа рака молочной железы от первичной опухоли к локальному рецидиву. Онкохирургия 2011;3(2):26. Druzhkov M.O., Gataullin I.G., Druzhkov O.B. Dynamics of breast cancer immunophenotype from primary tumor to local recurrence. Onkohirurgiya = Oncosurgery 2011;3(2):S26. (In Russ.).
4. Малыгин С.Е., Малыгин Е.Н., Петерсон С.Б. Местные и региональные рецидивы после мастэктомии с одномоментной реконструкцией при раке молочной железы. Вестник Российского государственного медицинского университета 2013;4:24–7. Malygin S.E., Malygin E.N., Peterson S.B. Local and regional recurrence after mastectomy with simultaneous reconstruction in breast cancer. Vestnik Rossijskogo gosudarstvennogo medicinskogo universiteta = Bulletin of the Russian State Medical University 2013;4:24–7. (In Russ.).
5. Wu Z.Y., Han H.H., Han J. et al. Impact of local breast cancer recurrence on reconstructed breast in nipple-sparing mastectomy with immediate reconstruction. J Plast Reconstr Aesthet Surg 2022;75(8):2535–41. DOI: 10.1016/j.bjps.2021.05.030
6. Vuong B., Darbinian J., Savitz A. et al. Breast cancer recurrence by subtype in a diverse, contemporary cohort of young women. J Am Coll Surg 2023;237(1):13–23. DOI: 10.1097/XCS.0000000000000714
7. Christopher A.N., Morris M.P., Jia H. et al. Managing locoregional breast cancer recurrence after autologous free flap reconstruction: a retrospective review of 2,734 procedures. J Plast Reconstr Aesthet Surg 2022;75(2):562–70. DOI: 10.1016/j.bjps.2021.09.078
8. Woodward S., Willis A., Lazar M. et al. Nipple-sparing mastectomy: a review of outcomes at a single institution. Breast J 2020;26(11): 2183–7. DOI: 10.1111/tbj.14088
9. Adra J., Lundstedt D., Killander F. et al. Distribution of locoregional breast cancer recurrence in relation to postoperative radiation fields and biological subtypes. Int J Radiat Oncol Biol Phys 2019;105(2):285–95. DOI: 10.1016/j.ijrobp.2019.06.013
10. Wang J., Luo J., Jin K. et al. Biological subtype predicts locoregional recurrence after postmastectomy radiotherapy in Chinese breast cancer patients. Cancer Med 2020;9(7):2427–34. DOI: 10.1002/cam4.2904
11. Chen S.Y., Sun G.Y., Tang Y. Timing of postmastectomy radiotherapy following adjuvant chemotherapy for high-risk breast cancer: a post hoc analysis of a randomised controlled clinical trial. Eur J Cancer 2022;174:153–64. DOI: 10.1016/j.ejca.2022.07.023
12. Jaggi R., Barlow W.E., Woodward W.A. et al. Radiotherapy use and incidence of locoregional recurrence in patients with favorable-risk, node-positive breast cancer enrolled in the SWOG S1007 Trial. JAMA Oncol 2023;9(8):1083–9. DOI: 10.1001/jamaoncol.2023.1984
13. Kim D., Kim J.H., Kim I.A. et al. Impact of postmastectomy radiation therapy on breast cancer patients according to pathologic nodal status after modern neoadjuvant chemotherapy. Cancer Res Treat 2023;55(2):592–602. DOI: 10.4143/crt.2022.998
14. Brett J.O., Mayer E.L. New developments in systemic management for high-risk early-stage hormone-receptor-positive, HER2-negative breast cancer. Curr Treat Options Oncol 2023;24(6):594–610. DOI: 10.1007/s11864-023-01082-3
15. Chen B.F., Tsai Y.F., Lien P.J. et al. Clinical characteristics and treatment outcomes of invasive ductal and lobular carcinoma: analyses of 54,832 taiwan cancer registry index cases. Breast Cancer Res Treat 2023;201(3):547–60. DOI: 10.1007/s10549-023-07044-5
16. Рак молочной железы. Клинические рекомендации Минздрава России 2021–2023. Breast cancer. Clinical recommendations. Ministry of Health of Russia. 2021–2023. (In Russ.).

Вклад авторов

Е.А. Рассказова: разработка концепции и дизайна исследования, написание текста статьи;
А.Д. Зикиряходжаев: редактирование статьи.

Authors' contributions

E.A. Rasskazova: research design development, article writing;
A.D. Zikiryakhodjaev: article editing.

ORCID авторов / ORCID of authors

Е.А. Рассказова / A.E. Rasskszova: <https://orcid.org/0000-0003-0307-8252>
А.Д. Зикиряходжаев / A.D. Zikiryakhodzhaev: <https://orcid.org/0000-0001-7141-2502>

Конфликт интересов. Авторы заявляют об отсутствии конфликта интересов.

Conflict of interest. The authors declare no conflict of interest.

Финансирование. Работа выполнена без спонсорской поддержки.

Funding. The work was performed without external funding.

Соблюдение прав пациентов и правил биоэтики. Исследование одобрено этическим комитетом Московского научно-исследовательского онкологического института им. П.А. Герцена – филиала ФГБУ «Национальный медицинский исследовательский центр радиологии» Минздрава России (протокол № 17 от 12.11.2023). Пациентки подписали информированные согласия на публикацию их данных.

Compliance with patient rights and principles of bioethics. The study was approved by the Ethics Committee of the P.A. Herzen Moscow Scientific Research Oncological Institute – branch of the National Medical Research Radiological Center, Ministry of Health of Russia (Protocol No. 17 dated 12.11.2023). Patients signed a voluntary informed consent to the publication of their data.

Статья поступила: 03.06.2024. **Принята к публикации:** 24.06.2024. **Опубликована онлайн:** 11.09.2024.

Article submitted: 03.06.2024. **Accepted for publication:** 24.06.2024. **Published online:** 11.09.2024.

DOI: <https://doi.org/10.17650/2782-3202-2024-4-3-45-49>

ДЛИТЕЛЬНЫЙ ЭФФЕКТ ПОДДЕРЖИВАЮЩЕЙ ИММУНОТЕРАПИИ У ПАЦИЕНТА С МЕТАСТАТИЧЕСКИМ МЕЛКОКЛЕТОЧНЫМ РАКОМ ЛЕГКОГО

А.А. Филимонов, Н.М. Кутаков, Д.А. Чекини*Клинический госпиталь «Лапино» группы компаний «Мать и дитя»; Россия, 143081 Московская обл., д. Лапино, 1-е Успенское шоссе, 111***Контакты:** Алексей Алексеевич Филимонов aleksii.f.cz@gmail.com

На долю мелкоклеточного рака легкого приходится до 15 % случаев всех злокачественных опухолей легкого. Из-за крайне неблагоприятного прогноза с медианой общей выживаемости 10 мес, а также отсутствия новых опций лечения, помимо комбинации препаратов платины и этопозид (EP), внедрение иммунотерапии стало значимым событием в лечении данного заболевания. Клиническое исследование IMpower133 – первое исследование, продемонстрировавшее статистически значимое увеличение медианы общей выживаемости в группе пациентов, получавших атезолизумаб, – с 10,3 до 12,3 мес.

Представленный нами клинический случай демонстрирует эффективность и безопасность режима EP с атезолизумабом. Пациент получил 6 курсов терапии EP с атезолизумабом и 29 курсов поддерживающей иммунотерапии атезолизумабом, что говорит об эффективности и удовлетворительной переносимости данной комбинации.

Ключевые слова: мелкоклеточный рак легкого, иммунотерапия, химиотерапия

Для цитирования: Филимонов А.А., Кутаков Н.М., Чекини Д.А. Длительный эффект поддерживающей иммунотерапии у пациента с метастатическим мелкоклеточным раком легкого. MD-Онко 2024;4(3):45–9.

DOI: <https://doi.org/10.17650/2782-3202-2024-4-3-45-49>

LONG-TERM EFFECT OF SUPPORTING IMMUNOTHERAPY IN A PATIENT WITH METASTATIC SMALL CELL LUNG CANCER

A.A. Filimonov, N.M. Kutakov, D.A. Chekini*Clinical Hospital “Lapino” of the “Mother and Child” Group of companies; 111 1st Uspenskoe Shosse, Lapino, Moscow region 143081, Russia***Contacts:** Aleksii Alekseevich Filimonov aleksii.f.cz@gmail.com

About 15 % of lung tumors are small cell lung cancer. Because of its extremely poor prognosis with a median overall survival of 10 months, and the long absence of new treatment options beyond the combination of platinum and etoposide (EP), the introduction of immunotherapy has been a significant development in the treatment of this disease. IMpower133 was the first phase III trial demonstrated a statistically significant increase in median overall survival in the atezolizumab group from 10.3 to 12.3 months.

Our clinical case demonstrates the efficacy of an EP with atezolizumab. The patient got 6 courses of EP with atezolizumab and 29 courses of atezolizumab maintenance immunotherapy, indicating the efficacy and tolerability of this combination.

Keywords: small cell lung cancer, immunotherapy, chemotherapy

For citation: Filimonov A.A., Kutakov N.M., Chekini D.A. Long-term effect of supporting immunotherapy in a patient with metastatic small cell lung cancer. MD-Onco 2024;4(3):45–9. (In Russ.).

DOI: <https://doi.org/10.17650/2782-3202-2024-4-3-45-49>

ВВЕДЕНИЕ

Каждый год в мире впервые диагностируется около 2,2 млн случаев рака легкого, из них около 13–15 % приходится на мелкоклеточный рак легкого (МРЛ) [1, 2]. Основным фактором риска развития МРЛ остается табакокурение: 95 % пациентов с данным диагнозом являются настоящими или бывшими курильщиками. МРЛ относится к одним из самых прогностически

неблагоприятных опухолей. У подавляющего большинства пациентов (до 70 %) МРЛ выявляют на распространенных стадиях заболевания ввиду отсутствия специфических клинических симптомов.

С середины 1980-х годов комбинация препаратов платины с этопозидом (EP) принята за стандарт лечения распространенного МРЛ и оставалась им на протяжении многих лет. Высокая частота ответа на терапию

(до 60–65 %) нивелировалась быстрым прогрессирующим с медианой общей выживаемости (ОВ) 10 мес [3]. Долгое время новых препаратов для терапии МРЛ, которые позволили бы улучшить выживаемость пациентов, не было зарегистрировано.

Мелкоклеточный рак легкого всегда рассматривался как высокоиммуногенная опухоль из-за большой мутационной нагрузки [4]. Одной из первых попыток внедрения иммунотерапии в лечение МРЛ было исследование II фазы, в котором изучали активность ипилимумаба (моноклональное антитело к рецептору CTLA4) в комбинации с химиотерапией (ХТ) у больных диссеминированным МРЛ [5]. ОВ составила 12,9 мес в группе ипилимумаба в комбинации с ХТ и 9,9 мес в группе ХТ, но различия оказались статистически незначимыми (отношение рисков (ОР) 0,75; $p = 0,13$). Тем не менее эти данные способствовали продолжению изучения иммунотерапии в лечении МРЛ. В клиническом исследовании III фазы комбинация ипилимумаба, этопозида и препаратов производных платины сравнивали с плацебо, этопозидом и платиной [6]. Медиана выживаемости без прогрессирувания (ВБП) составила 4,6 мес в группе ипилимумаба по сравнению с 4,4 мес в группе плацебо (ОР 0,85; $p = 0,016$), также не было существенной разницы в медиане ОВ между 2 группами – 11,0 и 10,9 мес соответственно (ОР 0,94; $p = 0,38$).

Среди ингибиторов иммунных контрольных точек эффективность в лечении МРЛ продемонстрировал атезолизумаб – моноклональное антитело к рецептору PD-L1. В регистрационном исследовании III фазы IMpower133 оценивали комбинацию атезолизумаба с этопозидом и карбоплатином с дальнейшей поддерживающей терапией атезолизумабом в сравнении с плацебо в сочетании с платиновым дуплетом у не получавших ранее противоопухолевой терапии пациентов с распространенным МРЛ [7]. Всего в исследовании приняли участие 403 пациента с рандомизацией 1:1 в группы атезолизумаба и плацебо. В качестве первичных конечных точек выбраны ВБП и ОВ. Медианы ВБП составили 5,2 и 4,3 мес соответственно (ОР 0,77; 95 % доверительный интервал (ДИ) 0,62–0,96; $p = 0,02$) в пользу атезолизумаба. Медиана ОВ также была выше при использовании атезолизумаба – 12,3 мес против 10,3 мес (ОР 0,70; 95 % ДИ 0,54–0,91; $p = 0,007$). Таким образом, IMpower133 является первым исследованием III фазы за последние 3 десятилетия, в котором удалось продемонстрировать статистически значимое увеличение ОВ больных распространенным МРЛ.

В исследовании III фазы CASPIAN изучали эффективность добавления к платиновому дуплету с этопозидом (EP) иммуноонкологических препаратов дурвалумаба и тремелиумаба в сравнении с EP [8]. В качестве платинового агента мог быть выбран как карбоплатин, так и цисплатин на усмотрение врача. Первичной конечной точкой исследования была ОВ, вторичными

конечными точками – ВБП и частота объективного ответа. Пациентов рандомизировали в соотношении 1:1:1 в 3 группы: EP + дурвалумаб; EP + дурвалумаб + тремелиумаб; EP. По результатам работы получены данные о статистически значимом улучшении ОВ в группе EP + дурвалумаб по сравнению с группой EP: медиана ОВ 13 мес (95 % ДИ 11,5–14,8) против 10,3 мес (95 % ДИ 9,3–11,2), ОР 0,73 (95 % ДИ 0,59–0,91), $p = 0,0047$. Добавление анти-CTLA4-агента тремелиумаба к платиновому дуплету и дурвалумабу достоверно не улучшило показатели выживаемости в общей популяции пациентов в исследовании. На основании результатов исследований IMpower133 и CASPIAN режимы EP в комбинации с атезолизумабом или дурвалумабом заняли место стандартных опций 1-й линии терапии распространенного МРЛ.

Мы представляем описание клинического случая лечения пациента с распространенным МРЛ комбинацией атезолизумаба и платиносодержащей ХТ.

КЛИНИЧЕСКИЙ СЛУЧАЙ

Пациент Н., 57 лет, обратился с жалобами на сухой кашель, одышку при физической нагрузке и слабость. В анамнезе – курение в течение 30 лет, последние 10 лет не курит. В ходе обследования по месту жительства выполнена компьютерная томография (КТ) органов грудной клетки, по результатам которой заподозрен центральный рак левого легкого. Для верификации диагноза проведена фибробронхоскопия с биопсией. По данным гистологического исследования: мелкоклеточный нейроэндокринный рак.

Результаты иммуногистохимического исследования: TTF1 – диффузная выраженная ядерная реакция в опухолевых клетках, synaptophysin – очаговая цитоплазматическая реакция dot-like в опухолевых клетках, INSM1 – диффузная выраженная ядерная реакция в опухолевых клетках, CD45 – отрицательная реакция в опухолевых клетках, уровень Ki-67 – 70 %. Таким образом, морфологическая картина и иммунофенотип опухоли соответствовали мелкоклеточному нейроэндокринному раку.

Для оценки распространенности процесса выполнена КТ органов грудной клетки, брюшной полости и малого таза с внутривенным контрастированием, по данным которой выявлены центральный рак левого легкого (размеры образования 97 × 85 мм) с вовлечением лимфатических узлов средостения, метастатическое поражение левого легкого и обоих надпочечников (рис. 1, 2).

По данным остеосцинтиграфии метастатического поражения костей скелета не обнаружено, при магнитно-резонансной томографии головного мозга – без очаговой патологии.

Таким образом, в сентябре 2020 г. установлен и верифицирован диагноз: мелкоклеточный рак левого легкого T4N1M1, метастатическое поражение левого легкого и обоих надпочечников.

На момент начала противоопухолевой лекарственной терапии функциональный статус пациента по шкале

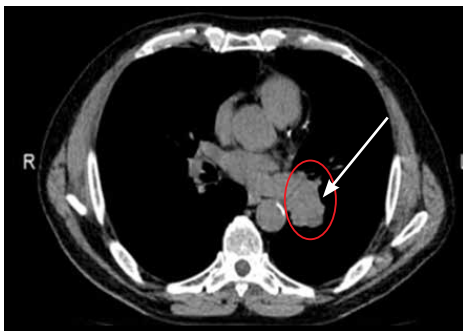


Рис. 1. Компьютерная томограмма органов грудной клетки: центральное образование левого легкого (указано стрелкой)

Fig. 1. Computed tomography of the thoracic organs: central lesion in the left lung (arrow)

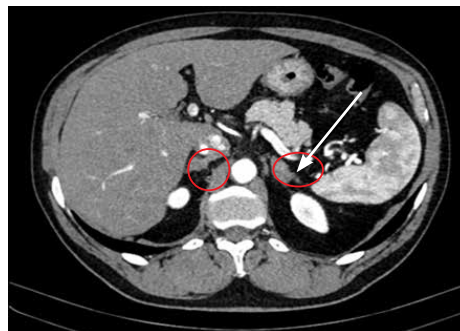


Рис. 2. Компьютерная томограмма органов брюшной полости: метастатическое поражение надпочечников (указано стрелкой)

Fig. 2. Computed tomography of the abdominal organs: metastatic lesions in the adrenal glands (arrow)

ECOG – 1 балл. В анализах крови – без клинически значимых отклонений. Сопутствующая патология: гипертоническая болезнь II степени, II стадии, риск – 4.

Начата лекарственная терапия по схеме: атезолизумаб 1200 мг в 1-й день внутривенно (в/в) капельно + этопозид 100 мг/м² в 1–3-й дни в/в капельно + карбоплатин AUC5 в 1-й день в/в капельно (цикл 21 день) (далее EP + атезолизумаб). В период с октября 2019 г. по декабрь 2020 г. проведено 4 курса. По данным контрольного обследования от декабря 2020 г. наблюдалась положительная динамика в виде уменьшения размеров опухоли левого легкого с 97 × 85 до 27 × 22 мм. Также отмечено уменьшение размеров лимфатических узлов средостения. В отношении метастатического поражения обоих надпочечников – стабилизация (рис. 3).

В связи с нарастающим положительным эффектом решено провести еще 2 курса ХТ в прежнем режиме с последующим решением вопроса о поддерживающей терапии атезолизумабом.

В январе–феврале 2021 г. проведены 5–6-й курсы терапии комбинацией EP + атезолизумаб. Отмечены дальнейшая положительная динамика в виде уменьшения размеров первичной опухоли левого легкого с 27 × 22 до 18 × 14 мм и размеров лимфатических узлов средостения, дальнейший

регресс образования в нижней доле левого легкого. Образования надпочечников – без динамики. На фоне проводимой противоопухолевой лекарственной терапии состояние пациента значительно улучшилось. Сохранялась умеренно выраженная слабость. Отмечены следующие нежелательные явления: нейтропения II степени, алопеция II степени, тошнота I степени. Иммуноопосредованных нежелательных явлений не зафиксировано. Таким образом, профиль безопасности комбинации EP + атезолизумаб соответствовал описанному в исследовании IMpower133.

С марта 2021 г. пациент переведен на поддерживающую терапию атезолизумабом в дозе 1200 мг в/в капельно 1 раз в 21 день.

По данным контрольных обследований максимальное уменьшение размеров целевых очагов по RECIST 1.1 (надир) зафиксировано в январе 2022 г., что соответствует частичному ответу (уменьшение на 30 %). Далее до декабря 2022 г. достигнут контроль над заболеванием в рамках стабилизации. Всего до декабря 2022 г. проведено 29 курсов поддерживающей терапии атезолизумабом с удовлетворительной переносимостью. По данным контрольного обследования от января 2023 г. зафиксировано увеличение размеров целевых очагов в левом легком на 24 %, что соответствует прогрессированию заболевания (рис. 4).

В связи с длительным промежутком без ХТ после обсуждения случая на онкологическом консилиуме принято решение о реиндукции лекарственной терапии по схеме EP. Кроме того, с учетом равной эффективности иммуноонкологических препаратов дурвалумаб и атезолизумаб, а также с учетом доступности препарата предпочтение отдано дурвалумабу. Начата терапия по схеме: этопозид 100 мг/м² в 1–3-й дни в/в капельно + карбоплатин AUC5 в 1-й день в/в капельно + дурвалумаб 1500 мг в 1-й день в/в капельно (цикл 21 день).

С января 2023 г. по июнь 2023 г. проведено 6 курсов. При контрольном обследовании в июне 2023 г. отмечена стабилизация процесса. На онкологическом консилиуме принято решение о проведении поддерживающей терапии по схеме: дурвалумаб 1500 мг в 1-й день в/в капельно.

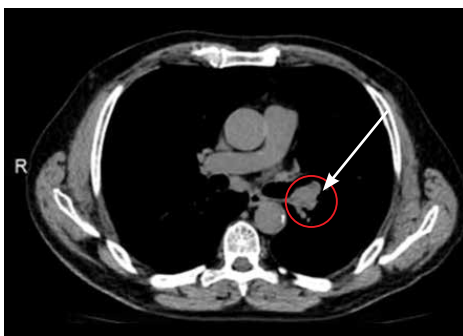


Рис. 3. Компьютерная томограмма органов грудной клетки после 4 курсов химиотерапии (образование легкого указано стрелкой)

Fig. 3. Computed tomography of the thoracic organs after 4 courses of chemotherapy (arrow shows lung lesion)

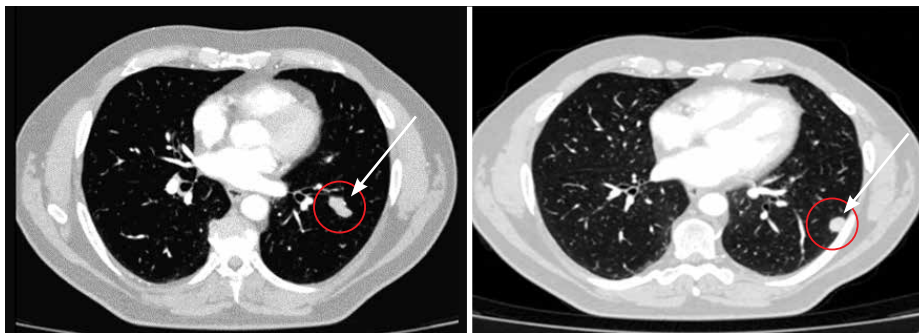


Рис. 4. Компьютерные томограммы органов грудной клетки от января 2023 г. (образования левого легкого указаны стрелками)

Fig. 4. Computed tomography images of the thoracic organs from January 2023 (arrows show lesions in the left lung)

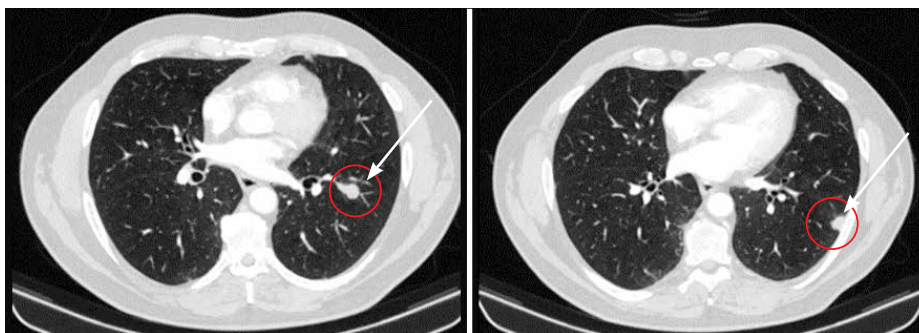


Рис. 5. Компьютерные томограммы органов грудной клетки от октября 2023 г. (образования левого легкого указаны стрелками)

Fig. 5. Computed tomography images of the thoracic organs from October 2023 (arrows show lesions in the left lung)

С июля 2023 г. по настоящее время проводится иммунотерапия дурвалумабом. При контрольном обследовании в октябре 2023 г. отмечена стабилизация процесса (рис. 5).

Переносимость проводимой терапии удовлетворительная. Иммуноопосредованных нежелательных явлений не зафиксировано.

ОБСУЖДЕНИЕ

Представленный клинический случай, как и данные вышеуказанных регистрационных исследований IMpower133 и CASPIAN, безусловно, не отражают прогноз большинства больных диссеминированным МРЛ, который представляет собой гетерогенную группу опухолей с различной чувствительностью к иммунотерапии. Проведение иммунохимиотерапии в сравнении с ХТ увеличивает выживаемость пациентов в общей популяции не более чем на 2 мес. При этом отсутствуют известные предиктивные биомаркеры эффективности иммунохимиотерапии, и она рекомендована всем пациентам в 1-й линии лечения при отсутствии противопоказаний.

Очевидно, что польза в виде улучшения ОВ достигается за счет лечения пациентов с высокочувствительными к иммунотерапии опухолями. Известна высокая иммуногенность МРЛ, однако привычные биомаркеры эффективности иммунотерапии в солид-

ной онкологии – уровень экспрессии PD-L1 и TMB (опухолевая нагрузка в опухоли) – не оказались валидными в случае МРЛ [9]. Таким образом, дорогостоящую иммунотерапию получает большое число пациентов с диссеминированным МРЛ, при этом ее клиническая польза для общей популяции может вызывать сомнения. Необходимо определение предиктивных биомаркеров, с помощью которых будет возможно прецизионное назначение иммунотерапии в 1-й линии лечения МРЛ. Для пациентов с опухолями без таких маркеров потенциально необходима разработка новых подходов для оптимизации 1-й линии терапии и улучшения результатов лечения данного агрессивного заболевания.

ЗАКЛЮЧЕНИЕ

Описанный клинический случай демонстрирует эффективность и удовлетворительную переносимость ХТ по схеме EP с иммунотерапией при МРЛ. Общая длительность поддерживающей иммунотерапии атезолизумабом составила 22 мес. При этом не было отмечено иммуноопосредованных нежелательных явлений, вследствие чего пациент остается работоспособным и ведет активный образ жизни. Кроме того, данный клинический случай демонстрирует эффективность реиндукции ХТ по схеме EP после длительного промежутка на поддерживающей терапии. Таким образом,

несмотря на то что диссеминированный МРЛ является опухолью с неблагоприятным прогнозом, есть пациенты, получающие большое преимущество в выживаемости при проведении иммунохимиотерапии

в сравнении с ХТ. В дальнейшем важно выделить прогностические биомаркеры чувствительности МРЛ к иммунотерапии, что требует проведения соответствующих клинических исследований.

ЛИТЕРАТУРА / REFERENCES

1. Sung H., Ferlay J., Siegel R.L. et al. Global cancer statistics 2020: GLOBOCAN estimates of incidence and mortality worldwide for 36 cancers in 185 countries. *CA Cancer J Clin* 2021;71(3):209–49. DOI: 10.3322/caac.21660
2. Puglisi M., Dolly S., Faria A. et al. Treatment options for small cell lung cancer – do we have more choice? *Br J Cancer* 2010;102(4):629–38. DOI: 10.1038/sj.bjc.6605527
3. Yang S., Zhang Z., Wang Q. Emerging therapies for small cell lung cancer. *J Hematol Oncol* 2019;12(1):47. DOI: 10.1186/s13045-019-0736-3
4. Peifer M., Fernández-Cuesta L., Sos M.L. et al. Integrative genome analyses identify key somatic driver mutations of small-cell lung cancer. *Nat Genet* 2012;44(10):1104–10. DOI: 10.1038/ng.2396
5. Reck M., Bondarenko I., Luft A. et al. Ipilimumab in combination with paclitaxel and carboplatin as first-line therapy in extensive-disease-small-cell lung cancer: results from a randomized, double-blind, multicenter phase 2 trial. *Ann Oncol* 2013;24(1):75–83. DOI: 10.1093/annonc/mds213
6. Reck M., Luft A., Szczesna A. et al. Phase III randomized trial of ipilimumab plus etoposide and platinum *versus* placebo plus etoposide and platinum in extensive-stage small-cell lung cancer. *J Clin Oncol* 2016;34(31):3740–8. DOI: 10.1200/JCO.2016.67.6601
7. Horn L., Mansfield A.S., Szczesna A. et al. First-line atezolizumab plus chemotherapy in extensive-stage small-cell lung cancer. *N Engl J Med* 2018;379(23):2220–9. DOI: 10.1056/NEJMoa1809064
8. Paz-Ares L., Dvorkin M., Chen Y. et al. Durvalumab plus platinum-etoposide *versus* platinum-etoposide in first-line treatment of extensive-stage small-cell lung cancer (CASPIAN): a randomised, controlled, open-label, phase 3 trial. *Lancet* 2019;394(10212):1929–39. DOI: 10.1016/S0140-6736(19)32222-6.
9. Paz-Ares L., Garassino M.C., Chen Y. et al. Durvalumab ± tremelimumab + platinum-etoposide in extensive-stage small cell lung cancer (CASPIAN): outcomes by PD-L1 expression and tissue tumor mutational burden. *Clin Cancer Res* 2024;30(4):824–35. DOI: 10.1158/1078-0432.CCR-23-1689

Вклад авторов

А.А. Филимонов, Н.М. Кутаков, Д.А. Чекини: обследование и лечение пациента, обработка, анализ и интерпретация данных, написание и утверждение текста статьи.

Authors' contributions

A.A. Filimonov, N.M. Kutakov, D.A. Chekini: examination and treatment of the patient, processing, analysis and interpretation of data, writing and approval of the article.

ORCID авторов / ORCID of authors

А.А. Филимонов / A.A. Filimonov: <https://orcid.org/0000-0001-5842-244X>

Н.М. Кутаков / N.M. Kutakov: <https://orcid.org/0000-0002-0103-446X>

Д.А. Чекини / D.A. Chekini: <https://orcid.org/0000-0001-8581-1328>

Конфликт интересов. Авторы заявляют об отсутствии конфликта интересов.

Conflict of interest. The authors declare no conflict of interest.

Финансирование. Работа выполнена без спонсорской поддержки.

Funding. The work was performed without external funding.

Соблюдение прав пациентов. Пациентом подписано информированное согласие на публикацию его данных.

Compliance with patient rights. The patient gave written informed consent to the publication of his data.

DOI: <https://doi.org/10.17650/2782-3202-2024-4-3-50-60>

АКАЛАБРУТИНИБ В ТЕРАПИИ ХРОНИЧЕСКОГО ЛИМФОЛЕЙКОЗА: ОБЗОР ЛИТЕРАТУРЫ И ОПЫТ ПОЛИКЛИНИЧЕСКОГО ОТДЕЛЕНИЯ ЛЕЧЕБНО- ДИАГНОСТИЧЕСКОГО ЦЕНТРА КЛИНИЧЕСКОГО ГОСПИТАЛЯ «ЛАПИНО»

Ю.Е. Рябухина¹, П.А. Зейналова^{1, 2}¹Клинический госпиталь «Лапино» группы компаний «Мать и дитя»; Россия, 143081 Московская обл., д. Лапино, 1-е Успенское шоссе, 111;²кафедра онкологии ФГАОУ ВО «Первый Московский государственный медицинский университет им. И.М. Сеченова» Минздрава России (Сеченовский Университет); Россия, 119991 Москва, ул. Трубецкая, 8, стр. 2**Контакты:** Юлия Евгеньевна Рябухина gemonk.yur@mail.ru

Хронический лимфолейкоз (ХЛЛ) — В-клеточная опухоль из малых лимфоцитов, в основе молекулярного патогенеза которой лежит многоступенчатый процесс в виде серии геномных событий. Важную роль в передаче сигнала через постоянно активный BCR-путь играет нерецепторная тирозинкиназа Брутона (Bcrton's tyrosine kinase, BTK), участвующая во всех аспектах развития В-клеток, включая пролиферацию, созревание, дифференцировку и апоптоз. В связи с этим представляется оправданным фармакологическое воздействие на BTK с целью подавления активности при развитии опухолевого процесса. Несомненное значение имеет влияние ингибитора BTK 1-го поколения ибрутиниба на нецелевые киназы, обуславливающее ряд нежелательных явлений, развитие которых в популяции больных пожилого возраста с сопутствующей патологией может ограничивать его дальнейшее применение. Результаты проведенных к настоящему времени исследований убедительно продемонстрировали преимущество в этой ситуации высокоселективного ингибитора BTK 2-го поколения акалабрутиниба перед ибрутинибом во всех подгруппах больных ХЛЛ наряду с сопоставимой эффективностью. С учетом необходимости в длительной терапии ингибиторами BTK (до прогрессирования или развития неприемлемой токсичности) большое значение имеет долгосрочный управляемый профиль безопасности акалабрутиниба.

В статье освещены вопросы клинической фармакологии, дана оценка эффективности и безопасности терапии акалабрутинибом на основании результатов проведенных клинических исследований. Выполнен анализ историй болезни пациентов с ХЛЛ, обратившихся в поликлиническое отделение лечебно-диагностического центра Клинического госпиталя «Лапино» группы компаний «Мать и дитя» за прошедший год, и оценены показания к лечению ингибитором BTK 2-го поколения.

Ключевые слова: хронический лимфолейкоз, акалабрутиниб, ингибитор тирозинкиназы Брутона 2-го поколения, эффективность, управляемый профиль безопасности

Для цитирования: Рябухина Ю.Е., Зейналова П.А. Акалабрутиниб в терапии хронического лимфолейкоза: обзор литературы и опыт поликлинического отделения лечебно-диагностического центра Клинического госпиталя «Лапино». MD-Onco 2024;4(3):50–60.

DOI: <https://doi.org/10.17650/2782-3202-2024-4-3-50-60>

ACALABRUTINIB IN CHRONIC LYMPHOCYTIC LEUKEMIA THERAPY: LITERATURE REVIEW AND EXPERIENCE OF THE CLINICAL AND DIAGNOSTIC CENTER OF THE LAPINO CLINICAL HOSPITAL

Yu.E. Ryabukhina¹, P.A. Zeynalova^{1, 2}¹Clinical Hospital "Lapino" of the "Mother and Child" Group of companies; 111 1st Uspenskoe Shosse, Lapino, Moscow region 143081, Russia;²Department of Oncology, I.M. Sechenov First Moscow State Medical University, Ministry of Health of Russia (Sechenov University); Bld. 2, 8 Trubetskaya St., Moscow 119991, Russia**Contacts:** Yulia Evgenyevna Ryabukhina gemonk.yur@mail.ru

Chronic lymphocytic leukemia (CLL) is a B-cell tumor consisting of small lymphocytes. It develops through a multistage process of a series of genomic events. Bruton's tyrosine kinase (BTK) plays an important role in signal transduction through constantly active BCR pathway. It participates in all aspects of B cell development including proliferation, maturation, differentiation, and apoptosis. Therefore, it seems reasonable to modulate BTK using pharmaceutical agents with the goal to suppress tumor process. The effect of 1st generation BTK inhibitor ibrutinib on non-target kinases is significant and causes some adverse events which can limit its use in older patients with concomitant

pathologies. The results of completed trails have convincingly shown safety advantage and similar effectiveness of highly selective 2nd generation BTK inhibitor acalabrutinib compared to ibrutinib in all subgroups of patients with CLL. Considering the necessity of long term BTK inhibitor therapy (until progression or unacceptable progression), long-term manageable safety profile of acalabrutinib is important.

The article discusses clinical pharmacology, effectiveness and safety of acalabrutinib therapy in the context of clinical trials. Analysis of medical histories of patients with CLL treated at the Clinical and Diagnostic Center of the Lapino Clinical Hospital, "Mother and Child" group of companies, in the last year was performed, and indications for treatment using 2nd generation BTK inhibitor were evaluated.

Keywords: chronic lymphocytic leukemia, acalabrutinib, 2nd generation Bruton's tyrosine kinase inhibitor, effectiveness, manageable safety profile

For citation: Ryabukhina Yu.E., Zeynalova P.A. Acalabrutinib in chronic lymphocytic leukemia therapy: literature review and experience of the Clinical and Diagnostic Center of the Lapino Clinical Hospital. MD-Onco 2024;4(3):50–60. (In Russ.).

DOI: <https://doi.org/10.17650/2782-3202-2024-4-3-50-60>

ВВЕДЕНИЕ

Хронический лимфолейкоз (ХЛЛ) – В-клеточная опухоль из малых лимфоцитов, в основе молекулярно-патогенеза которой лежит многоступенчатый процесс в виде серии геномных событий. Согласно разветвленной модели клональной эволюции исходный опухолевый клон состоит из разных субклонов с различными мутациями, что определяет гетерогенное течение и в ряде случаев рефрактерность заболевания к проводимой терапии. Наиболее частыми хромосомными аномалиями являются del13q14, ассоциированная с благоприятным прогнозом, а также del11q22 и del17p13, связанные с неблагоприятным прогнозом [1].

Важное значение имеет определение мутационного статуса генов варибельного региона тяжелых цепей иммуноглобулинов (IGHV), являющихся основным компонентом В-клеточного рецепторного комплекса. Вариант с отсутствием мутаций ассоциирован с неблагоприятным прогнозом и агрессивным течением заболевания, непродолжительным противоопухолевым ответом при использовании иммунохимиотерапевтических режимов и низкой выживаемостью. При длительном наблюдении было показано значительное преимущество в выживаемости без прогрессирования (ВБП) и общей выживаемости (ОВ) в подгруппах пациентов с высоким риском, в том числе с немутированным статусом IGHV, при применении ингибитора тирозинкиназы Брутона (Bruton's tyrosine kinase, ВТК) 1-го поколения ибрутиниба как при впервые диагностированном (ВД) ХЛЛ (медиана наблюдения 82,7 мес), так и случае его рецидивирующего или рефрактерного (Р/Р) течения (медиана наблюдения 65,3 мес) [2–4].

В патогенезе ХЛЛ задействованы несколько сигнальных путей: NOTCH, NF-κB, путь toll-подобных рецепторов и киназ, регулируемых сигналами МАРК, а также путь репарации ДНК (TP53, АТМ). Важное прогностическое значение имеет определение мутаций в генах сигнальных путей, оказывающих значимое влияние на частоту общего противоопухолевого ответа (ЧОО) и ВБП. В частности, выявление мутаций генов TP53 и АТМ приводит к недостаточной эффективности проводимой химиотерапии и низкой выживаемости пациентов [1, 5, 6].

Благодаря успехам в изучении молекулярной биологии стало известно, что сигнальный путь В-клеточного рецептора (BCR), регулирующий пролиферацию и выживание как нормальных, так и опухолевых В-клеток, при ХЛЛ является постоянно активным. Установлено, что пролиферация и жизнеспособность опухолевых клеток зависят от тканевого микроокружения, в котором активируется путь BCR.

Важную роль наряду с другими киназами в передаче сигнала через этот путь играет нерцепторная ВТК, участвующая во всех аспектах развития В-клеток, включая пролиферацию, созревание, дифференцировку и апоптоз. В связи с этим представляется оправданным фармакологическое воздействие на ВТК с целью подавления активности при развитии опухолевого процесса [7–10].

Поскольку основная популяция больных ХЛЛ – пациенты старшего и пожилого возраста, для подбора оптимальной терапии важно учитывать наличие сопутствующих заболеваний. В этой ситуации выбор агентов с благоприятным профилем безопасности является обоснованным.

P. Strati и соавт. представили результаты крупного исследования, включившего более 1000 пациентов с ВД ХЛЛ, у большинства из которых была выявлена хотя бы 1 сопутствующая патология (наиболее часто – ревматологические заболевания, дислипидемия, артериальная гипертензия, различные заболевания сердца и коронарных сосудов). За 6-летний период наблюдения прогрессирование ХЛЛ стало причиной смерти у 46 % пациентов (при этом значимо чаще в подгруппе с немутированным статусом IGHV), а сопутствующие заболевания – у 27 % пациентов. Отсутствие взаимосвязи между сопутствующими заболеваниями и смертностью от прогрессирования подчеркивает преобладающую роль последнего в выживаемости пациентов. Полученные в исследовании данные служат обоснованием необходимости применения эффективной терапии ХЛЛ независимо от наличия сопутствующих заболеваний [11].

Первым таргетным агентом (ингибитором ВТК 1-го поколения) в терапии ХЛЛ стал ибрутиниб, при-

меняемый как при ВД заболевании, так и при Р/Р течении [12–15].

Проводимая до прогрессирования заболевания или развития неприемлемой токсичности терапия ибрутинибом предполагает мониторинг нежелательных явлений (НЯ).

В связи с тем что ибрутиниб селективно подавляет в тромбоцитах передачу сигналов, поступающих от рецепторов GPIb и GPVI, влияющих на агрегацию и адгезию, возникают легкая и умеренная кровоточивость, повышается риск развития кровотечений. За счет ингибирования ряда киназ (интерлейкин-2-индуцируемой киназы (ИТК), рецептора эпидермального фактора роста (EGFR)) и других белков семейства ТЕС развиваются фибрилляция предсердий, диарея, кожная сыпь, кровоточивость, миалгии и артралгии.

Механизм возникновения фибрилляции предсердий до конца не ясен, однако считают, что причиной является ингибирование ибрутинибом регулируемого ТЕС-киназами пути PI3K-Akt, активность которого обеспечивает кардиопротективный эффект и профилактику стрессовой кардиомиопатии.

Результаты крупных исследований подтвердили высокий риск развития сердечно-сосудистых осложнений (ССО) (фибрилляции предсердий, сердечной недостаточности, артериальной гипертензии) и кровоточивости в процессе терапии ибрутинибом [16–18].

Возникшие осложнения терапии ибрутинибом наряду с рефрактерностью, наблюдаемой в ряде случаев и обусловленной наличием мутаций ВТК, ограничивают его применение и предполагают дальнейший поиск высокоселективных лекарственных препаратов [19–22].

Акалабрутиниб — высокоселективный необратимый ингибитор ВТК 2-го поколения, продемонстрировавший *in vitro*, *ex vivo* и *in vivo* с использованием модели ксенотрансплантата человека значительную эффективность (сопоставимую с эффективностью ибрутиниба) наряду с меньшей нецелевой киназной активностью [23].

В статье освещены вопросы клинической фармакологии, дана оценка эффективности и безопасности терапии акалабрутинибом на основании результатов проведенных клинических исследований. Выполнен анализ историй болезни пациентов с ХЛЛ, обратившихся в поликлиническое отделение лечебно-диагностического центра Клинического госпиталя «Лапино» группы компаний «Мать и дитя» за прошедший год, и оценены показания к лечению ингибитором ВТК 2-го поколения.

АКАЛАБРУТИНИБ В ТЕРАПИИ ХРОНИЧЕСКОГО ЛИМФОЛЕЙКОЗА

Механизм действия. В основе механизма действия акалабрутиниба — необратимое ковалентное связывание с цистеином в 481-м положении аминокислотной последовательности ВТК с последующим подавлением ее активности, вследствие чего нарушается активация

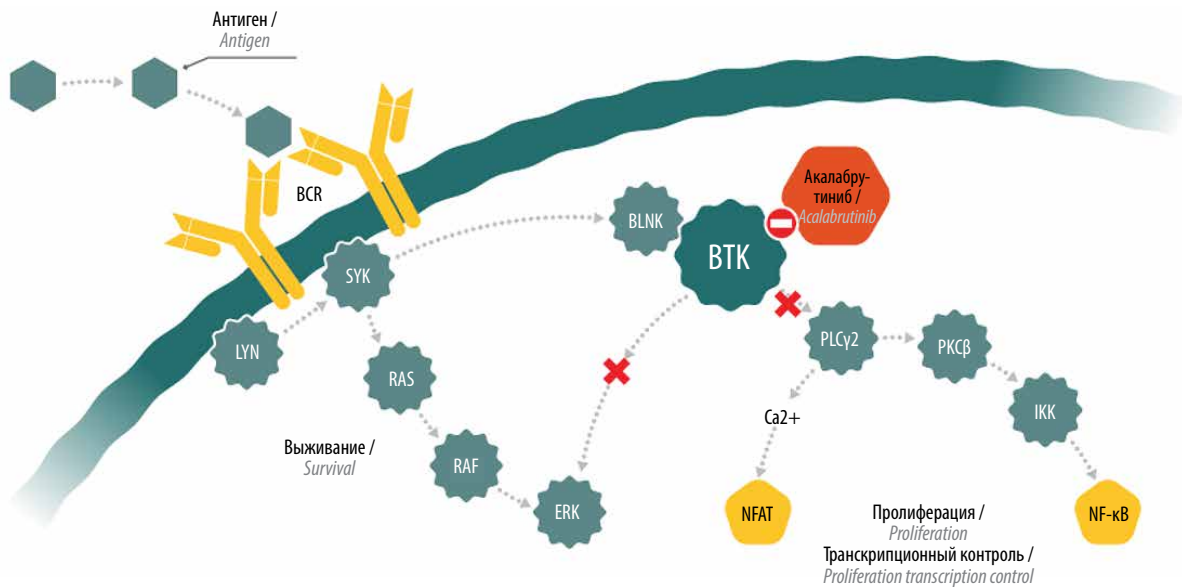


Рис. 1. Механизм действия ингибитора тирозинкиназы Брутона 2-го поколения акалабрутиниба [7]. BCR — В-клеточный рецептор; LYN — новая тирозинкиназа; SYK — тирозинкиназа селезенки; BLNK — В-клеточный линкерный белок; RAS — последовательности ДНК, ассоциированные с ретровирусами; RAF — быстроразвивающаяся фибросаркома; ERK — киназы, регулируемые внеклеточными сигналами; BTK — тирозинкиназа Брутона; PLCγ2 — фосфолипаза Cγ2; NFAT — ядерный фактор активированных Т-клеток; PKCβ — протеинкиназа Cβ; IKK — киназа IκB; NF-κB — ядерный фактор, усиливающий κ-легкую цепь активированных В-клеток

Fig. 1. Mechanism of action of 2nd generation Bruton's tyrosine kinase inhibitor acalabrutinib [7]. BCR — B-cell receptor; LYN — spleen tyrosine kinase; BLNK — B-cell linker protein; RAS — rat sarcoma virus protein; RAF — rapidly accelerated fibrosarcoma protein; ERK — extracellular signal-regulated kinase; BTK — Bruton's tyrosine kinase; PLCγ2 — phospholipase Cγ2; NFAT — nuclear factor of activated T cells; PKCβ — protein kinase Cβ; IKK — kinase IκB; NF-κB — nuclear factor κ-light chain enhancer of activated B cells

ция нижестоящих сигнальных путей, ингибируются пролиферация, миграция, выживание опухолевых клеток (рис. 1) [7, 24].

Более высокая биохимическая и клеточная селективность акалабрутиниба по сравнению с ибрутинибом основана на том, что внутренняя реактивность акалабрутиниба снижена, в связи с этим ингибирование нецелевых киназ (прежде всего ТЕС, EGFR, ИТК) ограничено. Выявлено, что при концентрации 1 мкмоль/л акалабрутиниб избирательно ингибирует только ВТК, в то время как ибрутиниб оказывает влияние на дополнительные киназы, содержащие остаток цистеина (рис. 2).

Установлено, что акалабрутиниб не влиял на иммуноопосредованные механизмы действия анти-CD20-антител (антителозависимую клеточную цитотоксичность и антителозависимый клеточный фагоцитоз), что нашло подтверждение в последующих клинических исследованиях II и III фазы, результаты которых показали преимущество комбинации акалабрутиниба и анти-CD20-антитела обинутузумаба в выживаемости пациентов [23, 25–27].

Фармакокинетика. Фармакокинетические свойства акалабрутиниба после приема внутрь в однократной дозе характеризовались высоким клиренсом и коротким периодом полувыведения во всех неклинических исследованиях и исследованиях с участием здоровых взрослых добровольцев [28]. В многоцентровом исследовании АСР-196, целью которого явилась оценка

эффективности, безопасности, а также фармакокинетических и фармакодинамических свойств акалабрутиниба у больных Р/Р ХЛЛ, ингибитор ВТК 2-го поколения в I фазе назначали в дозе 100 мг внутрь однократно с эскалацией дозы до 400 мг, а во II фазе – в дозе 100 мг 2 раза в сутки. Средние максимальные значения агента в плазме крови наблюдались в интервале между 0,6 и 1,1 часами. Средний период полувыведения во всех группах составил около 1 ч [29].

По данным популяционного фармакокинетического анализа, расовая принадлежность, пол, возраст, масса тела не оказывали влияния на фармакокинетику акалабрутиниба. Существенных различий фармакокинетических показателей у пациентов с нарушением функции почек и печени легкой, а также средней степени тяжести по сравнению с контрольной группой не было. Оценка этих параметров не проводилась у пациентов с нарушениями тяжелой степени и получающих заместительную почечную терапию. При оценке взаимодействия с другими лекарственными средствами отмечено, что повышение концентрации акалабрутиниба в плазме может наблюдаться при совместном применении с ингибитором изофермента цитохрома СYP3A, а снижение – с индуктором изофермента цитохрома СYP3A. Поскольку растворимость ингибитора ВТК 2-го поколения уменьшается с увеличением кислотности желудочного сока, следует избегать совместного применения акалабрутиниба и антацидов: интервал между ними должен составлять не менее 2 ч [24].

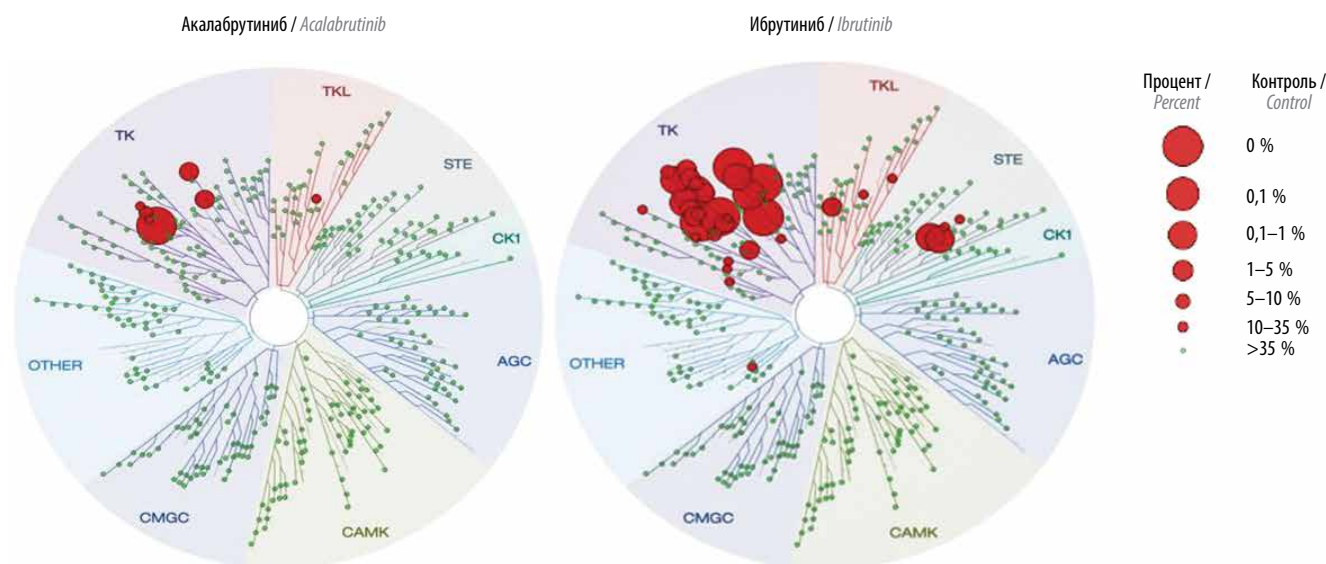


Рис. 2. Сравнительная селективность действия ингибиторов тирозинкиназы Брутона при концентрации 1 мкмоль/л на киназы [23]. Кружок синего цвета – тирозинкиназа Брутона и ее ингибирование. Кружки красного цвета характеризуют ингибирование нецелевых киназ. Размер кружков соответствует степени ингибирования (в %), т. е. чем больше кружок, тем сильнее ингибируется киназа по сравнению с контролем
Fig. 2. Comparative selectivity of Bruton's tyrosine kinase inhibitors at concentration of 1 μmol/L in relation to various kinases [23]. Blue circle – Bruton's tyrosine kinase and its inhibition. Red circles characterize inhibition of non-target kinases. Circle size corresponds to level of inhibition (in %), i.e. larger circles show stronger kinase inhibition compared to control

Эффективность. В одно из ключевых исследований по оценке эффективности и безопасности акалабрутиниба (ELEVATE-TN III фазы) были включены 535 пациентов с ВД ХЛЛ, рандомизированных на 3 группы. В 1-й группе (179 пациентов) проводили терапию акалабрутинибом и обинутузумабом (A + O), во 2-й (179 пациентов) – акалабрутинибом в монорежиме (A), в 3-й (177 пациентов) – обинутузумабом и хлорамбуцилом (O + Cl). Медиана возраста во всех группах составила 70 лет, у 6–7 % больных из каждой группы оценка общего соматического статуса по шкале ECOG составила 2 балла. Высокий цитогенетический риск определяли у пациентов всех групп. В частности, del17p13 выявлена в 9,5; 8,9 и 9 % случаев в 1–3-й группах соответственно, del11q22 – в 17,3; 17,3 и 18,6 % случаев соответственно, немутированный статус IGHV – в 57,5; 66,5 и 65,5 %, мутации TP53 – в 11,7; 10,6 и 11,9 %, комплексный кариотип – в 16,2; 17,3 и 18,1 % случаев соответственно.

При медиане наблюдения 28,3 мес медиана ВБП в 1-й (A + O) и 2-й (A) группах не была достигнута, в 3-й группе (O + Cl) составила 22,6 мес ($p < 0,0001$). Несмотря на отсутствие статистически значимых различий, в группе A + O наблюдалась тенденция

к преимуществу в ОВ. Медиана ОВ не достигнута ни в одной из групп. ЧОО составила 94, 86 и 79 % в 1–3-й группах соответственно [27].

Преимущество в выживаемости при применении акалабрутиниба как в монорежиме, так и в комбинации с обинутузумабом сохранялось при длительном периоде наблюдения. При медиане наблюдения 72 мес ВБП в 1-й группе (A + O) составила 78 %, во 2-й (A) – 62 %, в 3-й (O + Cl) – 17 % (рис. 3). Важно отметить, что значимое преимущество терапии акалабрутинибом в ВБП отмечено в подгруппах пациентов с немутированным статусом IGHV и наличием del17p13/мутации TP53. ВБП при применении акалабрутиниба в комбинации с обинутузумабом у больных с немутированным статусом IGHV составила 75 %, при использовании ингибитора ВТК в монорежиме – 60 %, а в подгруппе пациентов, которые не получали этот таргетный агент, – лишь 5 %. У пациентов с del17p13/мутацией TP53 ВБП составила 56, 56 и 18 % соответственно. ЧОО была значимо выше в группах пациентов, получавших терапию акалабрутинибом, по сравнению с больными, которым проводилось лечение хлорамбуцилом и обинутузумабом. ЧОО в 1-й группе составила 96 % ($p < 0,0001$), во 2-й – 90 % ($p = 0,0499$),

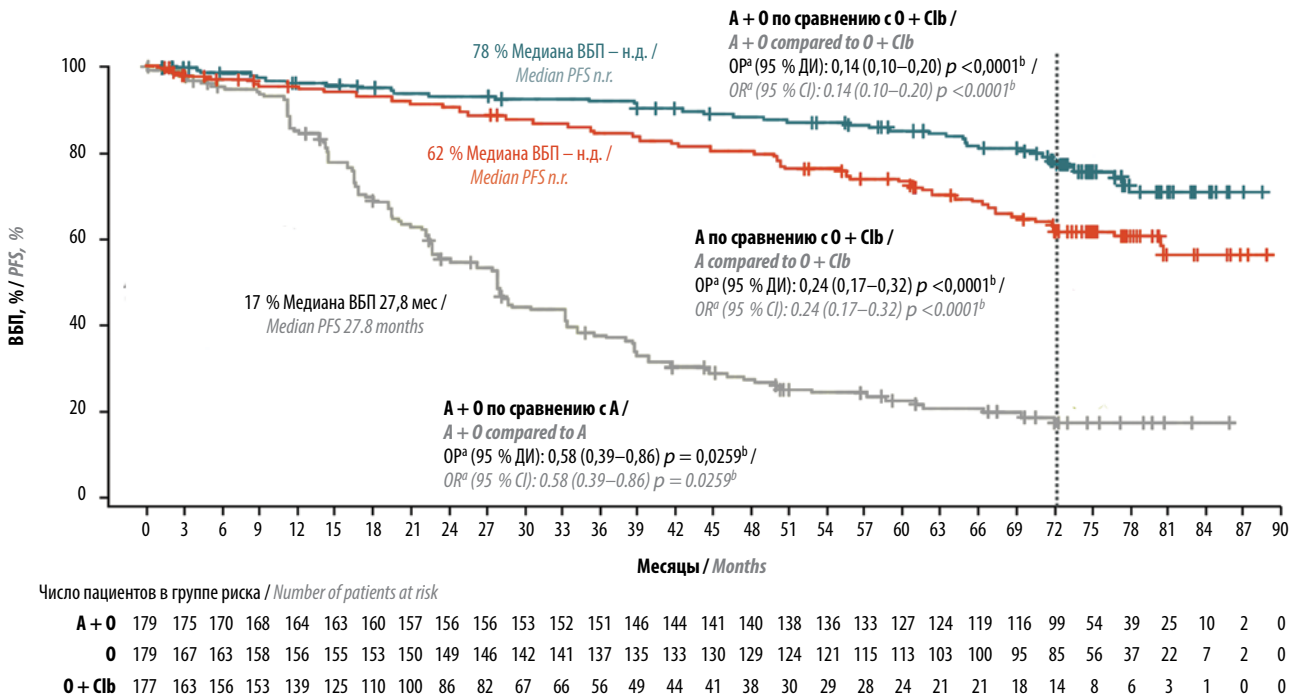


Рис. 3. Выживаемость без прогрессирования в группах пациентов с впервые диагностированным хроническим лимфолейкозом (исследование ELEVATE-TN III фазы, медиана наблюдения 72 мес) [30]. ^aОтношение рисков оценивали при помощи модели пропорциональных рисков Кокса, стратифицированной по статусу делеции 17p (наличие или отсутствие; на основе данных, полученных в интерактивной системе голосовой связи/веб-связи); ^bp-значения оценивали при помощи логарифмического рангового критерия, стратифицированного по статусу делеции 17p (наличие или отсутствие; на основе данных, полученных в интерактивной системе голосовой связи/веб-связи). A – акалабрутиниб; ДИ – доверительный интервал; Clb – хлорамбуцил; н. д. – не достигнуто; O – обинутузумаб; ВБП – выживаемость без прогрессирования

Fig. 3. Progression-free survival in patients with newly diagnosed chronic lymphocytic leukemia (phase III ELEVATE-TN trial, median follow-up 72 months) [30]. ^aHazard ratio was calculated using the Cox proportional hazards model stratified by 17p deletion status (presence or absence; based on data obtained in an interactive system of voice/web communication); ^bp values were calculated using the log-rank test stratified by 17p deletion status (presence or absence; based on data obtained in an interactive system of voice/web communication). A – acalabrutinib; CI – confidence interval; Clb – chlorambucil; n. r. – not reached; O – obinutuzumab; PFS – progression-free survival

в 3-й — 83 %. При этом частота полной ремиссии составила 37, 19 и 14 % соответственно ($p = 0,0499$) [30].

Во втором ключевом (рандомизированном) исследовании ASCEND III фазы были оценены эффективность и безопасность монотерапии акалабрутинибом по сравнению с одним из режимов: ритуксимаб в комбинации с идегалисидом (режим IdR) или бендамустином (режим BR) у пациентов с Р/Р ХЛЛ. Результаты 4-летнего наблюдения показали преимущество акалабрутиниба в ВБП (62 % против 19 % для IdR/BR) и в подгруппах высокого риска. В подгруппах пациентов с del17p13 и немутированным статусом IGHV, получавших терапию акалабрутинибом, ВБП не была достигнута, в то время как в аналогичных подгруппах IdR/BR она составила 13,8 мес ($p < 0,0001$) и 16,2 мес ($p < 0,0001$) соответственно. Медиана ОВ не была достигнута ни в одной группе [31].

Большое значение имеет рандомизированное исследование ELEVATE-RR III фазы, включившее 533 пациента с Р/Р ХЛЛ, соматическим статусом ≤ 2 по шкале ECOG, с преимущественно от 1 до 3 линий терапии в анамнезе и высоким цитогенетическим риском. В одной группе больным проводилась терапия акалабрутинибом, в другой — ибрутинибом (до прогрессирования или развития непереносимой токсичности). При медиане наблюдения 40,9 мес ВБП в обеих группах составила 38,4 мес, медиана ОВ не была достигнута ни в одной группе. ЧОО составила 81 % (в группе акалабрутиниба) против 77 % (в группе ибрутиниба) [32].

Наряду с полученными результатами по сопоставимой эффективности этих ингибиторов ВТК выявлены различия в переносимости, свидетельствующие в пользу акалабрутиниба (см. подробнее в разделе «Профиль безопасности»).

На основании результатов представленных исследований акалабрутиниб был включен в американские клинические рекомендации Национальной сети по борьбе с раком (NCCN) в качестве предпочтительной монотерапии или комбинации с обинутузумабом у пациентов как с ВД, так и с Р/Р ХЛЛ вне зависимости от цитогенетического прогноза [33].

В России подготовлен проект обновленных клинических рекомендаций, согласно которому при наличии показаний к терапии пациентов распределяют в одну из групп в зависимости от возраста, соматического статуса, цитогенетического риска, в том числе мутационного статуса генов IGHV. Во всех группах пациентов, за исключением больных молодого возраста без значимых сопутствующих заболеваний, с мутированным статусом IGHV и благоприятным цитогенетическим прогнозом, акалабрутиниб предлагается применять в монорежиме либо в комбинации с обинутузумабом [34].

Профиль безопасности. В исследовании ELEVATE-TN III фазы при 6-летнем наблюдении был отмечен благоприятный профиль безопасности акалабрутиниба.

В группах пациентов, получавших этот таргетный агент, среди гематологических НЯ III–IV степени тяжести наиболее часто развивалась нейтропения: 12 % против 31 % в группах монотерапии акалабрутинибом и в комбинации с обинутузумабом соответственно. Из других НЯ чаще встречались диарея (1 % против 6 %) и пневмонии (6 % против 7 %). Фибрилляцию предсердий III–IV степени тяжести диагностировали с одинаковой частотой — 2 %, артериальную гипертензию — в 5 и 4 % наблюдений соответственно [27, 30].

Результаты 4-летнего анализа ASCEND III фазы показали не только сохраняющуюся по сравнению с химиотерапевтическими режимами эффективность акалабрутиниба, но и приемлемый профиль безопасности у больных с Р/Р ХЛЛ. Фибрилляция или трепетание предсердий любой степени тяжести в группе пациентов, получавших терапию акалабрутинибом, отмечались в 8 % случаев против 3 % у пациентов, которым проводилось лечение по программам IdR/BR, артериальная гипертензия — в 8 % случаев против 5 %, кровотечения и инфекционные эпизоды наблюдались в анализируемых группах с одинаковой частотой (3 % против 3 % и 29 % против 29 % соответственно). Среди эпизодов гематологической токсичности III–IV степени преобладала нейтропения, которая чаще развивалась в группах IdR и BR по сравнению с группой пациентов, получавших акалабрутиниб, — 40, 31 и 19 % соответственно [31].

В исследовании ELEVATE-RR важным аспектом явилась сравнительная оценка НЯ, развившихся на фоне продолжительной терапии акалабрутинибом и ибрутинибом у больных Р/Р ХЛЛ. Результаты показали лучшую переносимость терапии акалабрутинибом — в основном за счет меньшей частоты развития НЯ III–IV степени, приводящих к отмене терапии или смерти (рис. 4).

Эпизоды негематологической токсичности всех степеней (ССО, диарея, артралгии, инфекции мочевого тракта) наблюдались статистически значимо реже при приеме акалабрутиниба. Такие НЯ, как головные боли и кашель, наоборот, чаще наблюдались в процессе терапии ингибитором ВТК 2-го поколения (34,6 % против 20,2 % и 28,9 % против 21,3 %) (рис. 5). Значимых различий в развитии эпизодов гематологической токсичности не зафиксировано [32].

С учетом высокого риска развития фибрилляции предсердий при лечении ибрутинибом, ставшей наиболее частой причиной отмены терапии, по данным проведенных ранее исследований [17], крайне важной явилась оценка частоты возникновения данного ССО в сравнении с группой больных, получавших лечение акалабрутинибом в этом анализе. Такой анализ представляется особенно актуальным, поскольку в процессе проводимой антикоагулянтной терапии возникшего ССО повышается риск кровотечения за счет одновременного приема ингибитора ВТК 1-го поколения [35, 36].

В исследовании ELEVATE-RR III фазы частота развития фибрилляции/трепетания предсердий всех

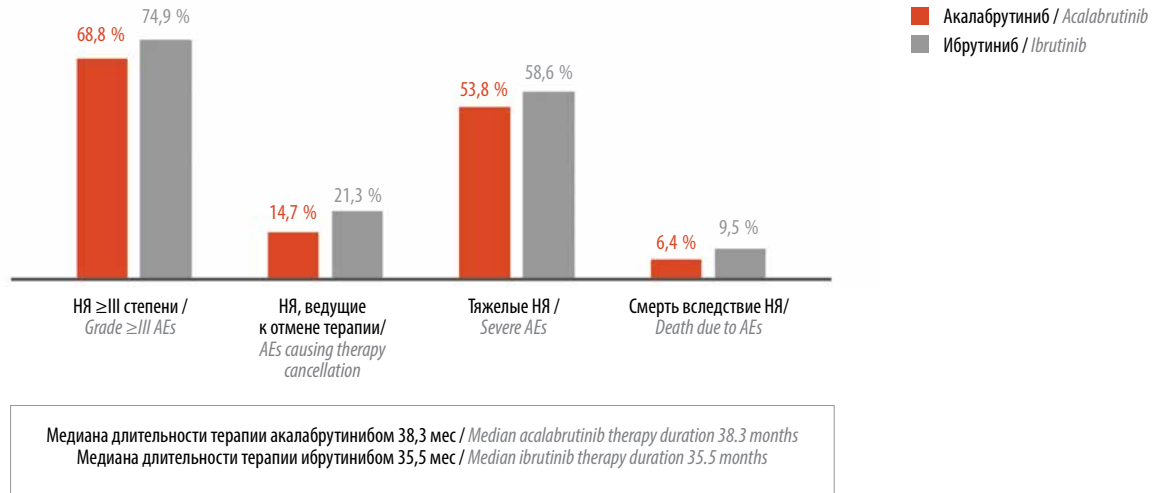


Рис. 4. Частота развития нежелательных явлений (НЯ) III–IV степени, ограничивающих дальнейшую терапию ингибиторами тирозинкиназы Брутона (исследование ELEVATE-RR III фазы) [32]

Fig. 4. Incidence of grade III–IV adverse events (AEs) limiting further therapy with Bruton’s tyrosine kinase inhibitors (phase III ELEVATE-RR III trial) [32]

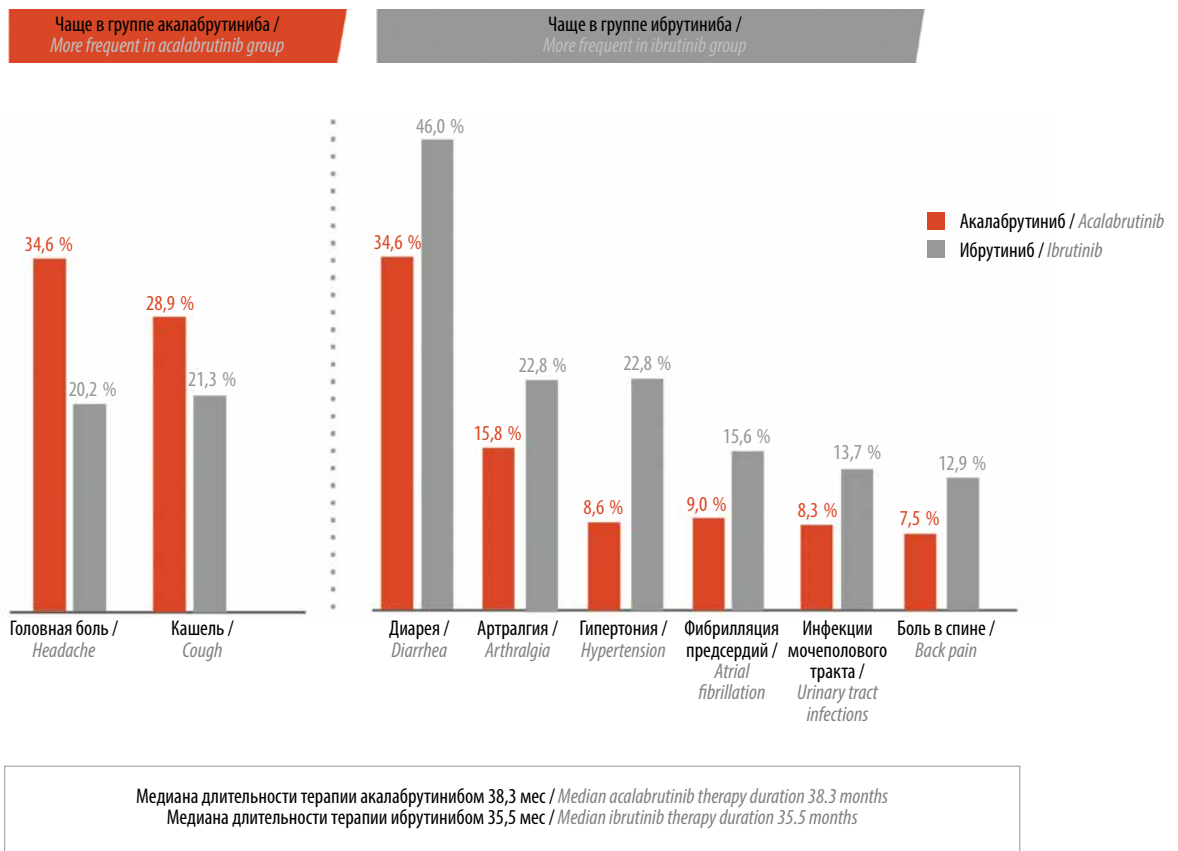


Рис. 5. Сравнительная (статистически значимая) частота (%) развития нежелательных явлений всех степеней тяжести в период терапии ингибиторами тирозинкиназы Брутона (исследование ELEVATE-RR III фазы) [32]

Fig. 5. Comparative (statistically significant) incidence (%) of adverse events of all grades during therapy with Bruton’s tyrosine kinase inhibitors (phase III ELEVATE-RR trial) [32]

степеней тяжести была значимо ниже в группе пациентов, получавших лечение акалабрутинибом, по сравнению с группой лечения ибрутинибом – 9,4 % против 16 % ($p = 0,02$), а период времени до возникновения этих событий, выраженный в месяцах, почти в 5 раз больше; кумулятивный риск возникновения рассматриваемого ССО – на 48 % меньше.

Согласно дополнительным данным (с поправкой на время наступления нежелательного события) по оценке распространенности НЯ, наиболее характерных для терапии ингибиторами ВТК и представляющих клинический интерес, которые были опубликованы J.F. Seymour и соавт. [37], кумулятивная частота возникновения ССО (фибрилляции/трепетания предсердий, артериальной гипертензии и кровотечений любой степени тяжести) была статистически значимо меньше в группе больных, получавших терапию акалабрутинибом, по сравнению с получавшими терапию ибрутинибом независимо от возраста и количества предшествующих линий терапии. Медиана времени развития фибрилляции/трепетания предсердий составила 28,8 мес по сравнению с 16 мес в группе ибрутиниба. Медианы времени возникновения артериальной гипертензии и кровотечений различной степени тяжести были практически одинаковыми в обеих группах (8,1 мес против 7 мес и 1,2 мес против 1,2 мес), однако кумулятивная частота была меньше в группе терапии акалабрутинибом. Частота возникновения других НЯ (диарея, артралгии, инфекционные эпизоды, мышечные боли, диспепсия) также была статистически значимо ниже в группе пациентов, получавших терапию акалабрутинибом.

Дозы и режимы применения. Лекарственная форма акалабрутиниба – капсулы, содержащие 100 мг действующего вещества. Препарат принимают внутрь 2 раза в день независимо от приема пищи, в монорежиме или в комбинации с обинутузумабом, ежедневно

до прогрессирования или развития неприемлемой токсичности. Коррекция дозы у пациентов старше 65 лет, а также с нарушениями функции печени и почек легкой и средней степени тяжести не требуется.

СОБСТВЕННЫЙ ОПЫТ

В период с января 2023 г. по январь 2024 г. за консультацией гематолога в поликлиническое отделение лечебно-диагностического центра Клинического госпиталя «Лапино» группы компаний «Мать и дитя» обратились 29 пациентов с ХЛЛ в возрасте от 47 до 91 года, медиана возраста – 67 лет.

У 8 (27,6 %) из 29 больных диагностирован Р/Р ХЛЛ (1-я группа), а у 21 (72,4 %) пациента заболевание диагностировано впервые (2-я группа). Всем пациентам диагноз ХЛЛ был установлен в соответствии с применяемыми в настоящее время клиническими рекомендациями, выполнено стадирование заболевания по Binet. В 1-й группе стадия А не определена ни у 1 пациента, а стадии В и С установлены с одинаковой частотой в подгруппах пациентов молодого (<65 лет) и старшего (>65 лет) возраста. Во 2-й группе наиболее часто диагностировали заболевание на стадии В, в 2 случаях – на стадии А, стадия С не выявлена ни у одного пациента (табл. 1).

Цитогенетическое (стандартное кариотипирование или флуоресцентная гибридизация *in situ*) и молекулярное исследование мутационного статуса IGHV выполнены в большинстве случаев. Во всех анализируемых наблюдениях определен только стандартный цитогенетический риск, хромосомные aberrации, ассоциированные с высоким риском (del17p и del11q22), не обнаружены. Мутационный статус IGHV исследован у 14 (66,7 %) пациентов из 2-й группы и лишь у 1 (12,5 %) пациента из 1-й группы (табл. 2).

Из 21 пациента с ВД ХЛЛ в 9 случаях возможно было придерживаться тактики «наблюдай и жди» в связи

Таблица 1. Характеристика пациентов с хроническим лимфолейкозом, обратившихся за консультацией гематолога в период с января 2023 г. по январь 2024 г.

Table 1. Characteristics of the patients with chronic lymphocytic leukemia who had consultations with a hematologist between January 2023 and January 2024

Стадия по Binet Biner stage	Р/Р ХЛЛ (1-я группа), n (%) R/R CLL (group 1), n (%)		ВД ХЛЛ (2-я группа), n (%) ND CLL (group 2), n (%)	
	<65 лет (n = 4) <65 years (n = 4)	>65 лет (n = 4) >65 years (n = 4)	<65 лет (n = 10) <65 years (n = 10)	>65 лет (n = 11) >65 years (n = 11)
A	0	0	0	2 (18,2)
B	2 (50)	2 (50)	10 (100)	9 (81,8)
C	2 (50)	2 (50)	0	0

Примечание. Здесь и в табл. 2: Р/Р ХЛЛ – хронический лимфолейкоз рефрактерного и рецидивирующего течения; ВД ХЛЛ – впервые диагностированный хронический лимфолейкоз.

Note. Here and in table 2: R/R CLL – relapsed/refractory chronic lymphocytic leukemia; ND CLL – newly diagnosed chronic lymphocytic leukemia.

Таблица 2. Результаты молекулярно-цитогенетического исследования, выполненного больным хроническим лимфолейкозом, обратившимся за консультацией гематолога в период с января 2023 г. по январь 2024 г.**Table 2.** Results of molecular and cytogenetic analysis performed for patients with chronic lymphocytic leukemia who had consultations with a hematologist between January 2023 and January 2024

Результат исследования Result of examination	Р/Р ХЛЛ (1-я группа), n (%) R/R CLL (group 1), n (%)		ВД ХЛЛ (2-я группа), n (%) ND CLL (group 2), n (%)	
	<65 лет (n = 4) <65 years (n = 4)	>65 лет (n = 4) >65 years (n = 4)	<65 лет (n = 10) <65 years (n = 10)	>65 лет (n = 11) >65 years (n = 11)
Кариотип/FISH: Karyotype/FISH:				
стандартный риск standard risk	3 (75)	3 (75)	7 (70)	5 (45,5)
не исследован not tested	1 (25)	1 (25)	3 (30)	6 (54,5)
Статус IGHV: IGHV status:				
мутированный mutated	0	0	4 (40)	3 (27,3)
немутированный unmutated	0	1 (25)	6 (60)	1 (9,1)
не исследован not tested	4 (100)	3 (75)	0	7 (63,6)

Примечание. FISH – флуоресцентная гибридизация in situ.

Note. FISH – fluorescence in situ hybridization.

с отсутствием показаний к проведению противоопухолевой лекарственной терапии, остальным пациентам рекомендовано программное лечение. При этом потенциальными кандидатами для проведения терапии ВТК 2-го поколения акабрутинибом явились 5 пациентов разного возраста со стандартным цитогенетическим прогнозом и немутированным статусом IGHV. Впоследствии стало известно, что одной из пациенток (83 лет, с ВД ХЛЛ, стадия В) было начато лечение этим таргетным агентом с положительным эффектом. Следует отметить, что выбор в пользу акабрутиниба в этой ситуации был сделан в связи с наличием сердечно-сосудистой патологии (артериальной гипертензии и фибрилляции предсердий), по поводу которой проводилась кардиотропная терапия.

В группе больных Р/Р ХЛЛ, получивших от 1 до 3 линий химиотерапии (режимы R-FC, R-B, R-СНОР, R-L, CP), в 5 случаях последующая терапия акабрутинибом была бы оправданна. В настоящее время 1 пациентка этой группы получает акабрутиниб в качестве 3-й линии терапии под наблюдением районного гематолога. До лечения акабрутинибом ей проводилась терапия ритуксимабом и бендамустином (режим R-B), затем – эндоксаном и преднизолоном. НЯ III–IV степени не отмечено, однако длительность наблюдения на данный момент небольшая. На момент начала лечения данным ингибитором ВТК согласно результатам обследования сердечно-сосудистой системы значимых патологических изменений не зафиксировано.

Другому пациенту (77 лет) в связи с прогрессирующим заболеванием после терапии ритуксимабом и хлорамбуцилом проводится лечение ВТК 1-го по-

коления ибрутинибом. Несмотря на положительный противоопухолевый эффект, зафиксирована длительная миелосупрессия, которую можно расценивать как непереносимую токсичность. В этой ситуации применение акабрутиниба также представляется обоснованным, в связи с чем планируется коррекция терапии.

ОБСУЖДЕНИЕ

В последние годы был достигнут значительный прогресс в понимании патогенеза ХЛЛ и механизма действия ингибиторов ВТК. Исследования, направленные на разработку новых высокоселективных агентов с минимальным профилем токсичности, оказывающих длительный противоопухолевый эффект, особенно актуальны, поскольку могут способствовать рассмотрению новых стратегий терапии, сокращению продолжительности лечения без потери ответа. Дальнейший глубокий анализ особенностей молекулярной биологии ХЛЛ и причин возникновения рецидива или рефрактерного течения заболевания может способствовать выделению групп риска, что в совокупности с контролируемой токсичностью лечения приведет к увеличению выживаемости во всех подгруппах больных.

Результаты проведенных к настоящему времени исследований убедительно продемонстрировали преимущество акабрутиниба, в том числе в группах предлеченных больных и с высоким цитогенетическим риском. Отсутствие его влияния на нецелевые киназы позволяет избегать развития целого ряда НЯ, которые у больных пожилого возраста могут привести к отказу от продолжения лечения.

Ф.Т. Аван и соавт. представили консенсусные рекомендации по использованию ингибиторов ВТК, сделав выбор в пользу нового селективного агента акалабрутиниба в случае наличия у пациента факторов сердечно-сосудистого риска; разработали алгоритм обследования и ведения пациентов при развитии кардиальных осложнений лечения, а также определили противопоказания к применению ингибиторов ВТК [38].

В представленных собственных клинических наблюдениях рекомендации о назначении терапии акалабрутинибом были основаны на результатах ранее проведенных исследований с учетом наличия сопутствующих заболеваний.

У всех пациентов отмечены удовлетворительная переносимость и отсутствие значимых НЯ. В последующем будет оценен противоопухолевый эффект и дана оценка токсичности проводимой терапии при длительном наблюдении.

Полученные результаты полностью согласуются с данными литературы и предполагают дальнейшее продолжение терапии ингибитором ВТК 2-го поколения

наряду с мониторингом сердечно-сосудистой системы, особенно у пациентки с диагностированными ранее артериальной гипертензией и фибрилляцией предсердий.

ЗАКЛЮЧЕНИЕ

С учетом необходимости в длительной терапии применение эффективного ингибитора ВТК с долгосрочным управляемым профилем безопасности у больных ХЛЛ, в популяции которых преобладают пациенты пожилого возраста, представляется обоснованным. Акалабрутиниб, являясь высокоселективным ингибитором ВТК 2-го поколения, может рассматриваться как предпочтительная терапевтическая опция при лечении всех групп пациентов с ВД и Р/Р ХЛЛ, особенно с сопутствующими сердечно-сосудистыми заболеваниями или наличием факторов риска их развития.

Применение в клинической практике алгоритма диагностического обследования и выбор терапевтической тактики в зависимости от новых прогностических биомаркеров могут способствовать контролю над заболеванием.

ЛИТЕРАТУРА / REFERENCES

- Moia R., Patriarca A., Schipani M. et al. Precision medicine management of chronic lymphocytic leukemia. *Cancers (Basel)* 2020;12(3):642. DOI: 10.3390/cancers12030642
- Бидерман Б.В., Судариков А.Б. Гены иммуноглобулинов и стереотипные антигенные рецепторы при хроническом лимфолейкозе и других лимфопролиферативных заболеваниях. *Гематология и трансфузиология* 2023;68(1):70–9. DOI: 10.35754/0234-5730-2023-68-1-70-79
- Biderman B.V., Sudarikov A.B. Immunoglobulin genes and stereotyped antigenic receptors in chronic lymphocytic leukemia and other lymphoproliferative diseases. *Gematologiya i transfuziologiya = Russian Journal of Hematology and Transfusiology* 2023;68(1):70–9. (In Russ.). DOI: 10.35754/0234-5730-2023-68-1-70-79
- Barr P.M., Owen C., Robak T. et al. Up to 8-year follow-up from RESONATE-2: first-line ibrutinib treatment for patients with chronic lymphocytic leukemia. *Blood Adv* 2022;6(11):3440–50. DOI: 10.1182/bloodadvances.2021006434
- Munir T., Brown J.R., O'Brien S. et al. Final analysis from RESONATE: up to six years of follow-up on ibrutinib in patients with previously treated chronic lymphocytic leukemia or small lymphocytic lymphoma. *Am J Hematol* 2019; 94(12):1353–63. DOI: 10.1002/ajh.25638
- Gaidano G., Rossi D. The mutational landscape of chronic lymphocytic leukemia and its impact on prognosis and treatment. *Hematology Am Soc Hematol Educ Program* 2017;2017(1):329–37. DOI: 10.1182/asheducation-2017.1.329
- Döhner H., Stilgenbauer S., Benner A. et al. Genomic aberrations and survival in chronic lymphocytic leukemia. *N Engl J Med* 2000;343(26):1910–6. DOI: 10.1056/NEJM200012283432602
- Hendriks R.W., Yuvaraj S., Kil L.P. Targeting Bruton's tyrosine kinase in B cell malignancies. *Nat Rev Cancer* 2014;14(4):219–32. DOI: 10.1038/nrc3702
- Smith C.I. From identification of the BTK kinase to effective management of leukemia. *Oncogene* 2017;36(15):2045–53. DOI: 10.1038/onc.2016.343
- Woyach J.A., Bojnjk E., Ruppert A.S et al. Bruton's tyrosine kinase (BTK) function is important to the development and expansion of chronic lymphocytic leukemia (CLL). *Blood* 2014;123(8):1207–13. DOI: 10.1182/blood-2013-07-515361
- Singh P., Dammeijer F., Hendriks R.W. Role of Bruton's tyrosine kinase in B cells and malignancies. *Mol Cancer* 2018;17(1):57. DOI: 10.1186/s12943-018-0779-z
- Strati P., Parikh S.A., Chaffee K.G. et al. Relationship between co-morbidities at diagnosis, survival and ultimate cause of death in patients with chronic lymphocytic leukaemia (CLL): a prospective cohort study. *Br J Haematol* 2017;178(3):394–402. DOI: 10.1111/bjh.14785
- Byrd J.C., Brown J.R., O'Brien S. et al. Ibrutinib versus ofatumumab in previously treated chronic lymphoid leukemia. *N Engl J Med* 2014;371(3):213–23. DOI: 10.1056/NEJMoa1400376
- Burger J.A., Tedeschi A., Barr P.M. et al. Ibrutinib as initial therapy for patients with chronic lymphocytic leukemia. *N Engl J Med* 2015;373(25):2425–37. DOI: 10.1056/NEJMoa1509388
- Shanafelt T.D., Wang X.V., Kay N.E. et al. Ibrutinib-rituximab or chemoimmunotherapy for chronic lymphocytic leukemia. *N Engl J Med* 2019;381(5):432–43. DOI: 10.1056/NEJMoa1817073
- Woyach J.A., Ruppert A.S., Heerema N.A. et al. Ibrutinib regimens versus chemoimmunotherapy in older patients with untreated CLL. *N Engl J Med* 2018;379(26):2517–28. DOI: 10.1056/NEJMoa1812836
- Abdel-Qadir H., Sabrie N., Leong D. et al. Cardiovascular risk associated with ibrutinib use in chronic lymphocytic leukemia: a population-based cohort study. *J Clin Oncol* 2021;39(31):3453–62. DOI: 10.1200/JCO.21.00693
- Wiczor T.E., Levine L.B., Brumbaugh J. et al. Cumulative incidence, risk factors, and management of atrial fibrillation in patients receiving ibrutinib. *Blood Adv* 2017;1(20):1739–48. DOI: 10.1182/bloodadvances.2017009720
- Quartermaine C., Ghazi S.M., Yasin A. et al. Cardiovascular toxicities of BTK inhibitors in chronic lymphocytic leukemia JACC: CardioOncology state-of-the-art review. *JACC CardioOncol* 2023;5(5):570–90. DOI: 10.1016/j.jacc.2023.09.002
- Wu J., Liu C., Tsui S.T. et al. Second-generation inhibitors of Bruton tyrosine kinase. *J Hematol Oncol* 2016;9(1):80. DOI: 10.1186/s13045-016-0313-y

20. Dy G.K., Adjei A.A. Understanding, recognizing, and managing toxicities of targeted anticancer therapies. *CA Cancer J Clin* 2013;63(4):249–79. DOI: 10.3322/caac.21184
21. Woyach J.A., Furman R.R., Liu T.M. et al. Resistance mechanisms for the Bruton's tyrosine kinase inhibitor ibrutinib. *N Engl J Med* 2014;370(24):2286–94. DOI: 10.1056/NEJMoa1400029
22. McMullen J.R., Boey E.J.H., Ooi J.Y. et al. Ibrutinib increases the risk of atrial fibrillation, potentially through inhibition of cardiac PI3K-Akt signaling. *Blood* 2014;124(25):3829–30. DOI: 10.1182/blood-2014-10-604272
23. Herman S.E.M., Montraveta A., Niemann C.U. et al. The Bruton tyrosine kinase (BTK) inhibitor acalabrutinib demonstrates potent on-target effects and efficacy in two mouse models of chronic lymphocytic leukemia. *Clin Cancer Res* 2017;23(11):2831–41. DOI: 10.1158/1078-0432.CCR-16-0463
24. Общая характеристика лекарственного препарата Калквенс® (капсулы, 100 мг). Регистрационное удостоверение ЛП-Н=(002855)-(РГ-РУ) от 24.07.2023. Доступна на информационном портале Евразийского экономического союза: <http://eec.eaeunion.org> (дата доступа: 04.09.2023). General characteristics of the drug Kalkvens® (capsules, 100 mg). Registration certificate LP-N=(002855)-(RG-RU) dated 24.07.2023. Available on the information portal of the Eurasian Economic Union: <http://eec.eaeunion.org> (access date 04.09.2023).
25. Barf T., Covey T., Izumi R. et al. Acalabrutinib (ACP-196): a covalent Bruton tyrosine kinase inhibitor with a differentiated selectivity and *in vivo* potency profile. *J Pharmacol Exp Ther* 2017;363(2):240–52. DOI: 10.1124/jpet.117.242909
26. Golay J., Ubiali G., Introna M. The specific Bruton tyrosine kinase inhibitor acalabrutinib (ACP-196) shows favorable *in vitro* activity against chronic lymphocytic leukemia B cells with CD20 antibodies. *Haematologica* 2017;102(10):e400–e3. DOI: 10.3324/haematol.2017.169334
27. Sharman J.P., Egyed M., Jurczak W. et al. Acalabrutinib with or without obinutuzumab *versus* chlorambucil and obinutuzumab for treatment-naïve chronic lymphocytic leukaemia (ELEVATE-TN): a randomised, controlled, phase 3 trial. *Lancet* 2020;395(10232):1278–91. DOI: 10.1016/S0140-6736(20)30262-2
28. Delgado J., Josephson F., Camarero J. et al. EMA review of acalabrutinib for the treatment of adult patients with chronic lymphocytic leukemia. *Oncologist* 2021;26(3):242–9. DOI: 10.1002/onco.13685
29. Byrd J.C., Harrington B., O'Brien S. et al. Acalabrutinib (ACP-196) in relapsed chronic lymphocytic leukemia. *N Engl J Med* 2016;374(4):323–32. DOI: 10.1056/NEJMoa1509981
30. Sharman J.P., Egyed M., Jurczak W. et al. Acalabrutinib ± obinutuzumab vs obinutuzumab + chlorambucil in treatment-naïve chronic lymphocytic leukemia: 6-year follow-up of ELEVATE-TN. *Blood* 2023;142:636.
31. Jurczak W., Pluta A., Wach M. et al. Acalabrutinib *versus* rituximab plus idelalisib or bendamustine in relapsed/refractory chronic lymphocytic leukemia: ASCEND results at 4 years of follow-up. *J Clin Oncol* 2022;40(16_suppl):7538. DOI: 10.1200/JCO.2022.40.16_suppl.7538
32. Byrd J.C., Hillmen P., Ghia P. et al. Acalabrutinib *versus* ibrutinib in previously treated chronic lymphocytic leukemia: results of the first randomized phase III trial. *J Clin Oncol* 2021;39(31):3441–52. DOI: 10.1200/JCO.21.01210
33. Wierda W.G., Brown J., Abramson S.J. et al. Chronic lymphocytic leukemia/small lymphocytic lymphoma, Version 2.2024, NCCN Clinical Practice Guidelines in Oncology. *J Natl Compr Canc Netw* 2024;22(3):175–204. DOI: 10.6004/jnccn.2024.0018
34. Хронический лимфолейкоз/лимфома из малых лимфоцитов. Проект рекомендаций 2022. Доступно по: <https://oncology-association.ru/wp-content/uploads/2022/06/hronicheskij-limfocitarnyj-lejkoz-1.pdf> (дата обращения: 20.03.2024). Chronic lymphocytic leukemia/lymphoma of small lymphocytes. Draft recommendations 2022. Available at: <https://oncology-association.ru/wp-content/uploads/2022/06/hronicheskij-limfocitarnyj-lejkoz-1.pdf> (access date 20.03.2024). (In Russ.).
35. Chai K.L., Rowan G., Seymour J.F. et al. Practical recommendations for the choice of anticoagulants in the management of patients with atrial fibrillation on ibrutinib. *Leuk Lymphoma* 2017;58(12):2811–4. DOI: 10.1080/10428194.2017.1315115
36. Емелина Е.И., Гендлин Г.Е., Никитин И.Г. и др. Нарушения ритма и проводимости у пациентов, получающих лечение ибрутинибом. *Клиническая онкогематология* 2019;12(2):220–30. DOI: 10.21320/2500-2139-2019-12-2-220-230 Emelina E.I., Gendlin G.E., Nikitin I.G. et al. Rhythm and conduction disorders in patients receiving ibrutinib. *Klinicheskaya onkogematologiya = Clinical Oncohematology* 2019; 12(2):220–30. (In Russ.). DOI: 10.21320/2500-2139-2019-12-2-220-230
37. Seymour J.F., Byrd J.C., Hillmen P. et al. Characterization of Bruton tyrosine kinase inhibitor (BTKi)-related adverse events in a head-to-head trial of acalabrutinib *versus* ibrutinib in previously treated chronic lymphocytic leukemia (CLL). *Blood* 2021;138(Suppl 1):3721. DOI: 10.1182/blood-2021-146228
38. Awan F.T., Addison D., Alfraih F. et al. International consensus statement on the management of cardiovascular risk of Bruton's tyrosine kinase inhibitors in CLL. *Blood Adv* 2022;2(6):5516–25. DOI: 10.1182/bloodadvances.2022007938

Вклад авторов

Ю.Е. Рябухина: разработка дизайна исследования, выполнение диагностических процедур, анализ и интерпретация данных, анализ публикаций по теме статьи, написание текста статьи;

П.А. Зейналова: разработка дизайна исследования, научное редактирование статьи, научное консультирование.

Authors' contributions

Yu.E. Ryabukhina: research design development, implementation of diagnostic procedures, data analysis and interpretation, analysis of publications on the topic of the article, article writing;

P.A. Zeynalova: research design development, scientific editing of the article, scientific consulting.

ORCID авторов / ORCID of authors

Ю.Е. Рябухина / Yu.E. Ryabukhina: <https://orcid.org/0000-0001-8443-8816>

П.А. Зейналова / P.A. Zeynalova: <https://orcid.org/0000-0003-1564-424X>

Конфликт интересов. Авторы заявляют об отсутствии конфликта интересов.

Conflict of interest. The authors declare no conflict of interest.

Финансирование. Работа выполнена без спонсорской поддержки.

Funding. The work was performed without external funding.

Соблюдение прав пациентов. Пациентами подписаны информированные согласия на публикацию их данных.

Compliance with patient rights. The patients gave written informed consent to the publication of their data.

Статья поступила: 03.06.2024. **Принята к публикации:** 11.07.2024. **Опубликована онлайн:** 11.09.2024.

Article submitted: 03.06.2024. **Accepted for publication:** 11.07.2024. **Published online:** 11.09.2024.

DOI: <https://doi.org/10.17650/2782-3202-2024-4-3-61-67>

ФАКТОРЫ, ВЛИЯЮЩИЕ НА ЭФФЕКТИВНОСТЬ КОНСЕРВАТИВНОГО ЛЕЧЕНИЯ МЕСТНО-РАСПРОСТРАНЕННОГО ПЛОСКОКЛЕТОЧНОГО РАКА ПОЛОСТИ НОСА И ОКОЛОНОСОВЫХ ПАЗУХ

Ц. Чжао¹, А.М. Мудунов^{1, 2}, С.Б. Алиева³, И.М. Гельфанд³, Ф.Ш. Камолова⁴

¹ФГАОУ ВО «Первый Московский государственный медицинский университет им. И.М. Сеченова» Минздрава России (Сеченовский Университет); Россия, 119991 Москва, ул. Большая Пироговская, 2, стр. 4;

²Клинический госпиталь «Лапино» группы компаний «Мать и дитя»; Россия, Московская обл., Одинцовский р-н, д. Лапино, 1-е Успенское шоссе, 111;

³ФГБУ «Национальный медицинский исследовательский центр онкологии им. Н.Н. Блохина» Минздрава России; Россия, 115478 Москва, Каширское шоссе, 24;

⁴ГБУЗ г. Москвы «Московский клинический научный центр им. А.С. Логинова Департамента здравоохранения г. Москвы»; Россия, 111123 Москва, шоссе Энтузиастов, 86, стр. 6

Контакты: Цзяхуэй Чжао karychou@mail.ru

Введение. В настоящее время основным методом лечения местно-распространенного плоскоклеточного рака полости носа и околоносовых пазух является хирургическое лечение с последующей лучевой/химиолучевой терапией. Однако показатель выживаемости пациентов существенно не изменился за последние 20 лет. Плоскоклеточный рак органов головы и шеи обладает высокой чувствительностью к химио- и лучевой терапии, что дает возможность проводить лечение даже при местно-распространенных процессах плоскоклеточного рака полости носа и околоносовых пазух. Тем не менее до сих пор остается нерешенным вопрос о прогностических факторах будущего эффекта химиолучевой терапии. В связи с этим определение таких факторов является актуальной задачей.

Цель исследования — оценить эффективность консервативного лечения местно-распространенного плоскоклеточного рака слизистой оболочки полости носа и околоносовых пазух.

Материалы и методы. В ретроспективный анализ включены 55 больных плоскоклеточным раком слизистой оболочки полости носа и околоносовых пазух (III–IVa стадии), находившихся под наблюдением и получавших лечение в НМИЦ онкологии им. Н.Н. Блохина в период с 2000 по 2020 г. У 50 (90,9 %) пациентов лечение было начато с индукционной химиотерапии с последующей лучевой терапией по радикальной программе. В данной группе пациентов эффективность лечения оценена в соответствии с критериями RECIST 1.1 (Response Evaluation Criteria In Solid Tumors).

Результаты. Показатели 5-летней общей выживаемости и выживаемости без прогрессирования составили 49,5 и 22,5 % соответственно. Объективный ответ после лечения достигнут в 65,5 % случаев: полная регрессия опухоли наблюдалась в 38,2 % случаев ($n = 21$), частичная регрессия — в 27,3 % ($n = 15$), стабилизация зарегистрирована в 18,2 % случаев ($n = 10$), прогрессирование заболевания — в 16,4 % ($n = 9$).

Заключение. Результаты исследования показали, что консервативное лечение является перспективным вариантом при местно-распространенном плоскоклеточном раке полости носа и околоносовых пазух. Пациенты, у которых достигнута полная регрессия опухолевого процесса, имеют самый высокий шанс на излечение и улучшение отдаленных результатов.

Ключевые слова: рак полости носа и околоносовых пазух, плоскоклеточный рак, химиотерапия, лучевая терапия

Для цитирования: Чжао Ц., Мудунов А.М., Алиева С.Б. и др. Факторы, влияющие на эффективность консервативного лечения местно-распространенного плоскоклеточного рака полости носа и околоносовых пазух. MD-Onco 2024;4(3):61–7.

DOI: <https://doi.org/10.17650/2782-3202-2024-4-3-61-67>

FACTORS AFFECTING THE EFFECTIVENESS OF CONSERVATIVE TREATMENT OF LOCALLY ADVANCED SQUAMOUS CELL CARCINOMA OF THE NASAL CAVITY AND PARANASAL SINUSES

J. Zhao¹, A.M. Mudunov^{1, 2}, S.B. Aliyeva³, I.M. Gelfand³, F.Sh. Kamolova⁴

¹I.M. Sechenov First Moscow State Medical University, Ministry of Health of Russia (Sechenov University); Bld. 4, 2 Bolshaya Pirogovskaya St., Moscow 119991, Russia;

²Clinical Hospital “Lapino” of the “Mother and Child” Group of companies; 111 1st Uspenskoe Shosse, Lapino, Moscow region 143081, Russia;

³N.N. Blokhin National Medical Research Center of Oncology, Ministry of Health of Russia; 24 Kashirskoe Shosse, Moscow 115552, Russia;

⁴A.S. Loginov Moscow Clinical Scientific Center, Moscow Healthcare Department; Bld. 6, 86 Shosse Entuziastov, Moscow 111123, Russia

Contacts: Jiahui Zhao karychou@mail.ru

Background. Currently, the main method of treatment of locally advanced squamous cell carcinoma of the nasal cavity and paranasal sinuses is surgical treatment with subsequent radiation/chemoradiation therapy. However, the survival rate of patients has not changed significantly in the last 20 years. Head and neck squamous cell carcinoma is highly sensitive to chemotherapy and radiation which allows to perform treatment even in cases of locally advanced squamous cell carcinomas of the nasal cavity and paranasal sinuses. However, the question of prognostic factors of the effect of chemoradiation therapy remains open. Therefore, determination of these factors is an important problem. **Aim.** To evaluate the effectiveness of conservative treatment of locally advanced squamous cell carcinoma of the nasal cavity and paranasal sinuses.

Materials and methods. The retrospective analysis included 55 patients with squamous cell carcinoma of the nasal cavity and paranasal sinuses (stages III–IVA) who were under observation and receiving treatment at the N.N. Blokhin National Medical Research Center of Oncology between 2000 and 2020. In 50 (90.9 %) patients, treatment began with induction chemotherapy with subsequent radiation therapy per the radical program. In this patient group, treatment effectiveness was evaluated per the RECIST 1.1 (Response Evaluation Criteria In Solid Tumors) criteria.

Results. Five-year overall and progression free survival rates were 49.5 and 22.5 %, respectively. Objective response rate after treatment was achieved in 65.5 % of cases: complete response was observed in 38.2 % of cases ($n = 21$); partial response in 27.3 % ($n = 15$); stable disease in 18.2 % of cases ($n = 10$); disease progression in 16.4 % ($n = 9$).

Conclusion. According to the results of the study, conservative treatment is a promising approach in locally advanced squamous cell carcinoma of the nasal cavity and paranasal sinuses. Patients with complete response to treatment have the highest odds of cure and improved long-term outcomes.

Keywords: cancer of the nasal cavity and paranasal sinuses, squamous cell carcinoma, chemotherapy, radiation therapy

For citation: Zhao J., Mudunov A.M., Aliyeva S.B. et al. Factors affecting the effectiveness of conservative treatment of locally advanced squamous cell carcinoma of the nasal cavity and paranasal sinuses. MD-Onco 2024;4(3):61–7. (In Russ.).

DOI: <https://doi.org/10.17650/2782-3202-2024-4-3-61-67>

ВВЕДЕНИЕ

Рак слизистой оболочки полости носа (ПН) и околоносовых пазух (ОП) является одним из редких злокачественных новообразований. На долю данной патологии приходится 3–6 % случаев всех опухолей головы и шеи [1]. В 2020 г. в России было выявлено около 1 тыс. новых случаев злокачественных новообразований ПН и ОП [2]. По данным литературы, в 75 % впервые выявленных случаев рака слизистой оболочки ПН и ОП диагноз устанавливают на III–IV стадиях, что связано с отсутствием специфических симптомов данного заболевания. Наиболее частый гистологический тип опухоли этой локализации – плоскоклеточный рак, на который приходится 50–75 % всех солидных опухолей [3–5].

Согласно рекомендациям Национальной объединенной онкологической сети (National Comprehensive Cancer Network, NCCN) хирургическое лечение и адъювантная лучевая терапия (ЛТ) считаются традиционной стратегией 1-й линии лечения данного заболевания. При местно-распространенных стадиях рака ПН и ОП в процесс вовлекаются соседние анатомические структуры, такие как орбита, подвисочная ямка и основание черепа, что ограничивает возможность проведения радикального хирургического лечения [6]. При этом пациентам с нерезектабельной опухолью чаще всего проводится консервативное лечение (радикальная ЛТ или конкурентная химиолучевая терапия) [7, 8]. В настоящее время существует относительно мало иссле-

дований, посвященных консервативным методам лечения местно-распространенного плоскоклеточного рака ПН и ОП.

Цель исследования – оценить эффективность консервативного лечения местно-распространенного плоскоклеточного рака слизистой оболочки ПН и ОП.

МАТЕРИАЛЫ И МЕТОДЫ

В настоящей работе представлен опыт консервативного лечения пациентов с местно-распространенным плоскоклеточным раком слизистой оболочки ПН и ОП (III–IVA стадий), находившихся под наблюдением и получавших лечение в НМИЦ онкологии им. Н.Н. Блохина с 2000 по 2020 г.

Нами проведен ретроспективный анализ 55 клинических случаев (35 (63,6 %) мужчин и 20 (36,4 %) женщин). Средний возраст пациентов составил $52,9 \pm 12,6$ года. У 17 (30,9 %) пациентов диагностированы опухоли стадии T3, у 38 (69,1 %) – T4. Регионарные метастазы до начала лечения зарегистрированы у 10 (18,2 %) пациентов. В 18,2 % случаев первичный очаг находился в ПН, в 81,8 % – в области ОП. Характеристика пациентов, включенных в исследование, представлена в табл. 1.

Индукционная химиотерапия (ИХТ) проведена 50 (90,9 %) пациентам по 1 из 2 схем: DCF (доцетаксел 75 мг/м^2 внутривенно капельно в 1-й день, цисплатин 75 мг/м^2 внутривенно капельно в 1-й день, 5-фторурацил $1000 \text{ мг/м}^2/\text{сут}$ в виде 96-часовой внутривенной

Таблица 1. Характеристика пациентов, включенных в исследование

Table 1. Characteristics of the patients included in the study

Показатель Characteristic	Значение Value
Пол, <i>n</i> (%): Gender, <i>n</i> (%): мужской male женский female	35 (63,6) 20 (36,4)
Медиана возраста (диапазон), лет Median of age (range), years	52 (25–76)
Распространенность первичного очага (сТ), <i>n</i> (%): Primary lesion advancement (T), <i>n</i> (%): T3 T4	17 (30,9) 38 (69,1)
Поражение регионарных лимфатических узлов (сN), <i>n</i> (%): Regional lymph node involvement (cN), <i>n</i> (%): сN0 сN+	45 (81,8) 10 (18,2)
Стадия заболевания, <i>n</i> (%): Disease stage, <i>n</i> (%): III IV	16 (29,1) 39 (70,9)
Локализация первичного очага, <i>n</i> (%): Primary lesion location, <i>n</i> (%): полость носа nasal cavity околоносовая пазуха paranasal sinus	10 (18,2) 45 (81,8)
Вариант лечения, <i>n</i> (%): Treatment type, <i>n</i> (%): ИХТ + ЛТ/ХЛТ ICT + RT/CRT ЛТ/ХЛТ RT/CRT	50 (90,9) 5 (9,1)
Количество курсов ИХТ, <i>n</i> (%): Number of induction chemotherapy courses, <i>n</i> (%): 2 3–4 >4	30 (54,5) 16 (29,1) 4 (7,3)
Дозы облучения, <i>n</i> (%): Radiation dose, <i>n</i> (%): <65 Гр <65 Gy ≥65 Гр ≥65 Gy	15 (27,3) 40 (72,7)

Примечание. ИХТ – индукционная химиотерапия; ЛТ – лучевая терапия; ХЛТ – химиолучевая терапия.

Note. ICT – induction chemotherapy; RT – radiation therapy; CRT – chemoradiation therapy.

инфузии) или PF (цисплатин 75–100 мг/м² внутривенно капельно в 1-й день, 5-фторурацил 1000 мг/м²/сут в виде 96-часовой внутривенной инфузии). У пациентов с почечной недостаточностью или периферической нейропатией осуществляли замену химиопрепарата цисплатин на карбоплатин AUC2.0.

Всем 50 пациентам проведена комбинация ИХТ с последующей самостоятельной дистанционной ЛТ или конкурентной химиолучевой терапией с препаратами платины. Остальным 5 пациентам проведена дистанционная ЛТ по радикальной программе либо конкурентная химиолучевая терапия без ИХТ.

Объективный ответ оценивали в соответствии с критериями RECIST 1.1 (Response Evaluation Criteria In Solid Tumors). Достоверность различий средних показателей определяли с помощью t-критерия Стьюдента. Для параметров качественной оценки применяли точный критерий Фишера. Анализ отдаленных результатов лечения выполняли с помощью метода Каплана–Майера. Достоверность различий показателей выживаемости в группах пациентов определяли с использованием *log-rank*-теста. Различия считали достоверными при *p* < 0,05. Статистический анализ проводили с использованием программы SPSS 26.0.

РЕЗУЛЬТАТЫ

По данным нашего исследования, объективный ответ (полная регрессия + частичная регрессия опухоли) после окончания полного курса химиолучевой терапии был достигнут в 65,5 % случаев (*n* = 36): у 21 (38,2 %) пациента наблюдалась полная регрессия, у 15 (27,3 %) – частичная, стабилизация заболевания зарегистрирована у 10 (18,2 %) пациентов, прогрессирование выявлено у 9 (16,4 %).

У пациентов, у которых после окончания лечения не была достигнута полная регрессия, опухолевый процесс был более распространенным (*p* < 0,05) (рис. 1). При дистанционной ЛТ с суммарной очаговой дозой (СОД) ≥ 65 Гр полная регрессия достигнута у 72,5 % пациентов (*n* = 15), при терапии с СОД < 65 Гр – у 46,7 % (*n* = 6). Однако различия были статистически незначимыми (*p* = 0,073) (табл. 2).

Среднее время наблюдения составило 76,8 ± 10,5 мес (диапазон 5,1–174,3 мес, медиана 63,8 мес). Пятилетняя общая выживаемость (ОВ) и выживаемость без прогрессирования (ВБП) составили 46,2 и 18,8 % соответственно. Рецидив в области первичного очага зарегистрирован у 18 (32,7 %) пациентов. При анализе выживаемости в зависимости от достижения объективного ответа отмечено, что 5-летняя ОВ и ВБП у больных с полной и частичной регрессией опухоли составили 74,6 и 26,2 % соответственно, а у больных, не достигших ответа после лечения, – 0 %. Данные различия для обоих параметров были статистически значимыми (*p* < 0,001) (рис. 2, 3).

ОБСУЖДЕНИЕ

Мультимодальное лечение на основе хирургического вмешательства в настоящее время является основным методом лечения пациентов с местно-распространенным раком ПН и ОП, поэтому существует мало исследований, посвященных консервативному

Таблица 2. Факторы, значимые для достижения полной регрессии (ПР) в первичном очаге

Table 2. Significant factors of achieving complete response (CR) in the primary lesion

Прогностические факторы Prognostic factors	Число пациентов, n Number of patients, n	Число случаев ПР, n (%) Number of CR cases, n (%)	p
Пол: Gender:			
мужской male	35	15 (42,9)	0,345
женский female	20	6 (30,0)	
Возраст: <50 лет <50 years	24	9 (37,5)	0,927
≥50 лет ≥50 years	31	12 (38,7)	
Распространенность первичного очага (T): Primary lesion advancement (T):			0,035
T3	17	10 (58,8)	
T4	38	11 (28,9)	
Поражение регионарных лимфатических узлов (N): Regional lymph node involvement (N):			0,287
N0	45	19 (42,2)	
N+	10	2 (20,0)	
Стадия заболевания: Disease stage:			0,017
III	16	10 (62,5)	
IV	39	11 (28,2)	
Локализация опухоли: Tumor location:			1,000
полость носа nasal cavity	10	4 (40,0)	
околоносовая пазуха paranasal sinus	45	17 (37,8)	
Суммарная очаговая доза лучевой терапии: Radiation therapy total dose:			0,073
<65 Гр <65 Gy	15	7 (46,7)	
≥65 Гр ≥65 Gy	40	29 (72,5)	

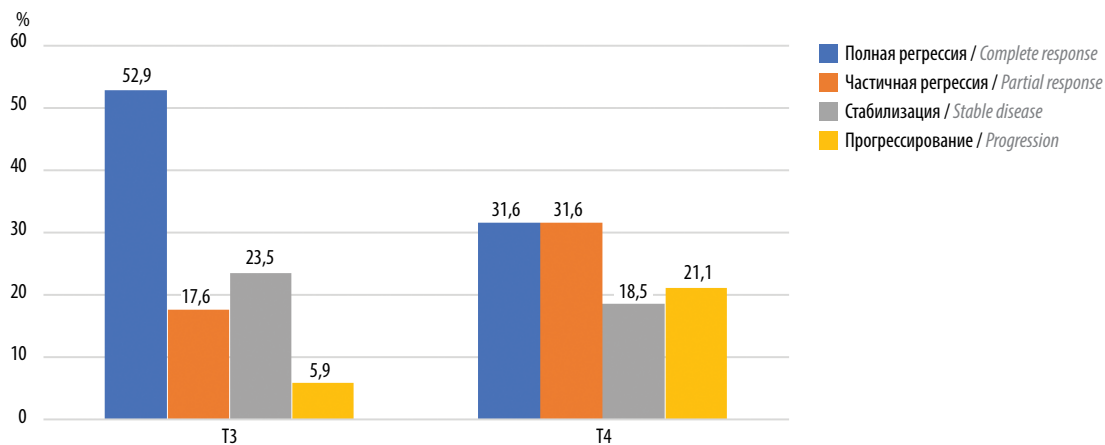


Рис. 1. Выраженность клинического ответа в зависимости от распространенности опухолевого процесса по критерию T

Fig. 1. Clinical response depending on tumor advancement per the T criterion

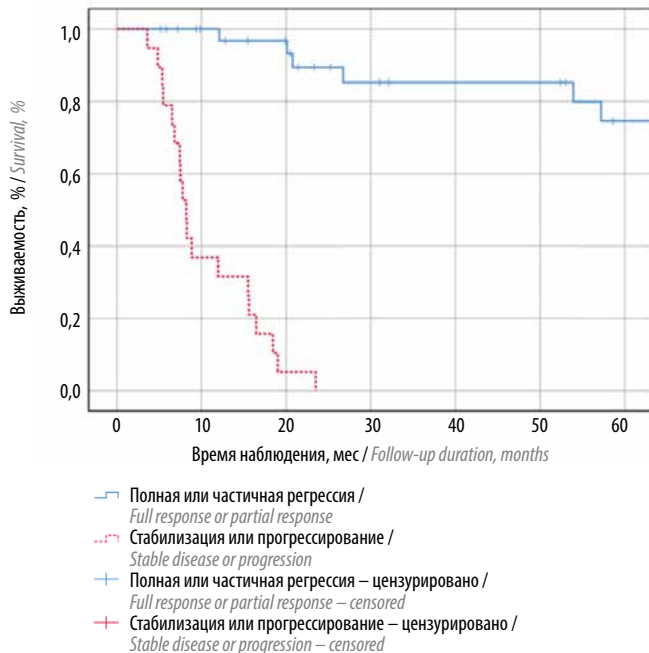


Рис. 2. Общая выживаемость пациентов в зависимости от ответа на консервативное лечение

Fig. 2. Overall survival of the patients depending on the response to conservative treatment

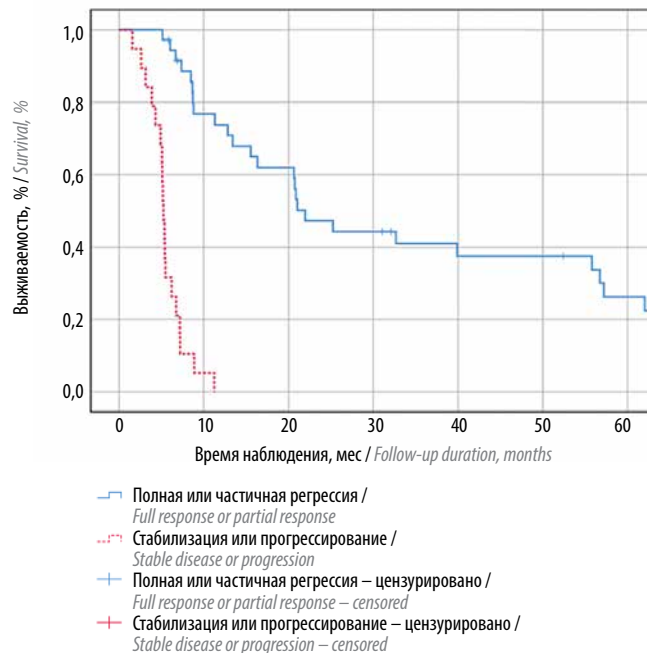


Рис. 3. Выживаемость без прогрессирования в зависимости от ответа на консервативное лечение

Fig. 3. Progression-free survival of the patients depending on the response to conservative treatment

лечению опухолей этой локализации. Применение химиолучевой терапии или малоинвазивной хирургии с целью сохранения функции органов становится в последнее время все более актуальным в связи с повышением значимости вопроса о качестве жизни пациентов с опухолями головы и шеи.

В настоящее время в мире опубликовано несколько исследований по изучению консервативного лечения больных с местно-распространенными опухолями головы и шеи. В нашем исследовании ретроспективно проанализированы отдаленные результаты консервативного лечения пациентов с плоскоклеточным раком слизистой оболочки ПН и ОП с опухолями размерами T3 и T4a. Общая 5-летняя выживаемость пациентов составила 49,5 %, медиана продолжительности жизни — $53,9 \pm 28,1$ мес, что сопоставимо с результатами других исследований [9, 10].

В 1980-х годах американские онкологи впервые предложили концепцию ИХТ, которая проводится перед ЛТ [11]. Одним из главных преимуществ ИХТ является возможность уменьшения размеров опухоли перед началом ЛТ, снижения выраженности клинических симптомов, связанных с опухолью, улучшения локальной перфузии тканей и общего повышения чувствительности опухоли к облучению. В нашем исследовании 90,0 % пациентов получили ИХТ с последующей радикальной ЛТ. У 21 (38,2 %) пациента достигнута полная регрессия опухоли, у 15 (27,3 %) —

частичная, частота объективного ответа составила 65,5 %.

В аналогичном исследовании S. Chopra и соавт. опубликовали лучшие результаты с достижением полной регрессии в 64 % случаев и частичной — в 32 % случаев. [10]. В данном исследовании были описаны наиболее часто встречаемые гистологические варианты опухолей, однако не были указаны факторы, влияющие на достижение ответа в ходе лечения. В проведенном нами исследовании наиболее значимым фактором, влияющим на достижение полной регрессии опухоли и локального контроля, явилась распространенность опухолевого процесса.

Вопрос о дозе ЛТ, необходимой для достижения радикальности лечения, до сих пор остается дискуссионным. В некоторых исследованиях было показано, что более высокие дозы ЛТ не повышают процент выживаемости. В исследовании S. Chopra и соавт. отмечено, что СОД облучения <65 Гр связана с лучшими выживаемостью и локальным контролем. В отличие от данных, представленных S. Chopra и соавт., V.S. Норре и соавт. получили обратные результаты [9, 10]. В группе пациентов, которые получали СОД ≥ 65 Гр, отмечены более высокие показатели ОВ и локального контроля, чем у пациентов, которые получили СОД <65 Гр.

В нашем исследовании полная регрессия наблюдалась у 72,4 % пациентов, получавших ЛТ в СОД ≥ 65 Гр, и у 27,3 % пациентов, получавших <65 Гр, однако

статистически значимых различий между этими группами не выявлено. В то же время 5-летняя ОВ была выше у пациентов, которые получили суммарную дозу ЛТ ≥ 65 Гр, чем у тех пациентов, которые получили < 65 Гр, однако при этом также не было выявлено статистически значимых различий между группами. С учетом противоречивости этих результатов необходимо проведение дальнейших исследований.

На сегодняшний день не существует единого мнения о необходимости назначения профилактического облучения шеи (elective neck irradiation, ENI) пациентам с местно-распространенным опухолевым процессом в области ПН и ОП. С одной стороны, регионарное метастазирование при опухолях ПН и ОП встречается редко – 12,4 % [12], с другой – частота регионарного рецидива у данной категории пациентов составляет 15,4 %. В нашем исследовании основной причиной неудачи лечения явился локальный рецидив опухоли, регионарный рецидив наблюдался только у 5,6 % пациентов, не получавших профилактического облучения, в то же время в группе пациентов, которым проводилось облучение регионарных зон, регионарный рецидив не был отмечен ни в одном случае. При сравнении групп статистически значимых различий в ОВ и ВБП не обнаружено. Подобные результаты были получены и в исследованиях T.S. Katz и соавт., W.M. Mendenhall и соавт. [13, 14]. Таким образом, профилактическое облучение шеи может рассматриваться в качестве части консервативного лечения местно-распространенного рака ПН и ОП. Вопрос о роли профилактического облучения

в улучшении прогноза заболевания до сих пор остается открытым из-за редкости заболевания и малого количества соответствующих клинических исследований.

Таким образом, мы попытались провести анализ результатов консервативного лечения местно-распространенного плоскоклеточного рака ПН и ОП на основе данных ограниченной группы пациентов. Наше исследование представляло собой одноцентровый ретроспективный анализ в связи с редкостью заболевания и преимущественным применением хирургических методик при лечении. В исследование были включены только 55 пациентов. Нам не удалось сравнить эффекты ЛТ в комбинации с химиотерапией и ЛТ в монорежиме (последняя проводилась только 4 пациентам). В данном исследовании не представлено результатов оценки токсичности терапии, поскольку основное внимание уделялось изучению эффективности лечения.

ЗАКЛЮЧЕНИЕ

Результаты проведенного исследования свидетельствуют о том, что ЛТ в комбинации с химиотерапией является перспективным вариантом лечения больных местно-распространенным раком ПН и ОП. В 65 % случаев получен выраженный противоопухолевый эффект. Пациенты, у которых удается достичь полной клинической регрессии опухолевого процесса, имеют самый благоприятный прогноз. Для улучшения эффекта и оптимизации консервативного лечения требуются проспективные мультицентровые исследования.

ЛИТЕРАТУРА / REFERENCES

1. Dulguerov P., Jacobsen M.S., Allal A.S. et al. Nasal and paranasal sinus carcinoma: are we making progress? A series of 220 patients and a systematic review. *Cancer* 2001;92(12):3012–29. DOI: 10.1002/1097-0142(20011215)92:12<3012::aid-cnrcr10131>3.0.co;2-e
2. Злокачественные новообразования в России в 2020 году (заболеваемость и смертность). Под ред. А.Д. Каприна, В.В. Старинского, А.О. Шахзадовой. М.: МНИОИ им. П.А. Герцена – филиал ФГБУ «НМИЦ радиологии» Минздрава России, 2022. 252 p. Malignant tumors in Russia in 2020 (morbidity and mortality). Ed. by: A.D. Kaprin, V.V. Starinskiy, A.O. Shakhzadova. Moscow: MNI OI im. P.A. Gertsena – filial FGBU “NMITS radiologii” Minzdrava Rossii, 2022. 239 p. (In Russ.).
3. Turner J.H., Reh D.D. Incidence and survival in patients with sinonasal cancer: a historical analysis of population-based data. *Head Neck* 2012;34(6):877–85. DOI: 10.1002/hed.21830
4. Dubal P.M., Bhojwani A., Patel T.D. et al. Squamous cell carcinoma of the maxillary sinus: a population-based analysis. *Laryngoscope* 2016;126(2):399–404. DOI: 10.1002/lary.25601
5. Unsal A.A., Dubal P.M., Patel T.D. et al. Squamous cell carcinoma of the nasal cavity: a population-based analysis. *Laryngoscope* 2016;126(3):560–5. DOI: 10.1002/lary.25531
6. NCCN Clinical Practice Guidelines in Oncology. Head and neck cancer. Version 3. 2019.
7. Ashraf M., Biswas J., Dam A. et al. Results of treatment of squamous cell carcinoma of maxillary sinus: a 26-year experience. *World J Oncol* 2010;1(1):28–34. DOI: 10.4021/wjon2010.02.191w
8. Hoppe B.S., Stegman L.D., Zelefsky M.J. et al. Treatment of nasal cavity and paranasal sinus cancer with modern radiotherapy techniques in the postoperative setting – the MSKCC experience. *Int J Radiat Oncol* 2007;67(3):691–702. DOI: 10.1016/j.ijrobp.2006.09.023
9. Hoppe B.S., Nelson C.J., Gomez D.R. et al. Unresectable carcinoma of the paranasal sinuses: outcomes and toxicities. *Int J Radiat Oncol* 2008;72(3):763–9. DOI: 10.1016/j.ijrobp.2008.01.038
10. Chopra S., Kamdar D.P., Cohen D.S. et al. Outcomes of nonsurgical management of locally advanced carcinomas of the sinonasal cavity. *Laryngoscope* 2017;127(4):855–61. DOI: 10.1002/lary.26228
11. Harari P.M. Why has induction chemotherapy for advanced head and neck cancer become a United States community standard of practice? *J Clin Oncol* 1997;15(5):2050–5. DOI: 10.1200/JCO.1997.15.5.2050
12. Abu-Ghanem S., Horowitz G., Abergel A. et al. Elective neck irradiation versus observation in squamous cell carcinoma of the maxillary sinus with N0 neck: a meta-analysis and review of the literature. *Head Neck* 2015;37(12):1823–8. DOI: 10.1002/hed.23791
13. Mendenhall W.M., Amdur R.J., Morris C.G. et al. Carcinoma of the nasal cavity and paranasal sinuses. *Laryngoscope* 2009;119(5):899–906. DOI: 10.1002/lary.20196
14. Katz T.S., Mendenhall W.M., Morris C.G. et al. Malignant tumors of the nasal cavity and paranasal sinuses. *Head Neck* 2002;24(9):821–9. DOI: 10.1002/hed.10143

Вклад авторов

Ц. Чжао: обзор публикаций по теме статьи, получение данных для анализа, написание текста статьи, наблюдение за пациентами;

А.М. Мудунов: разработка дизайна исследования, научное редактирование, научное консультирование;

С.Б. Алиева: научное консультирование;

И.М. Гельфанд: обработка материала, наблюдение за пациентами;

Ф.Ш. Камолова: получение данных для анализа.

Authors' contributions

J. Zhao: review of publications on the topic of the article, obtaining data for analysis, patient monitoring, article writing;

A.M. Mudunov: research design development, scientific editing, scientific consulting;

S.B. Aliyeva: scientific consulting;

I.M. Gelfand: material processing, patient monitoring

F.Sh. Kamolova: obtaining data for analysis.

ORCID авторов / ORCID of authors

Ц. Чжао / J. Zhao: <https://orcid.org/0000-0001-8599-5809>

А.М. Мудунов / A.M. Mudunov: <https://orcid.org/0000-0002-0918-3857>

С.Б. Алиева / S.B. Aliyeva: <https://orcid.org/0000-0002-6835-5567>

И.М. Гельфанд / I.M. Gelfand: <https://orcid.org/0000-0002-4496-6128>

Ф.Ш. Камолова / F.Sh. Kamolova: <https://orcid.org/0000-0002-6832-9780>

Конфликт интересов. Авторы заявляют об отсутствии конфликта интересов.

Conflict of interest. The authors declare no conflict of interest.

Финансирование. Исследование проведено без спонсорской поддержки.

Funding. The study was performed without external funding.

DOI: <https://doi.org/10.17650/2782-3202-2024-4-3-68-75>

ПРОБЛЕМЫ ТОТАЛЬНОГО ПРОТЕЗИРОВАНИЯ ВИСОЧНО-НИЖНЕЧЕЛЮСТНОГО СУСТАВА У ОНКОЛОГИЧЕСКИХ ПАЦИЕНТОВ: ОБЗОР ЛИТЕРАТУРЫ

А.А. Марьенко¹, А.М. Мудунов¹, М.В. Болотин², Б.Г. Пхешхова¹, А.Ф. Бацев¹

¹Клинический госпиталь «Лапино» группы компаний «Мать и дитя»; Россия, 143081 Московская обл., д. Лапино, 1-е Успенское шоссе, 111;

²ФГБУ «Национальный медицинский исследовательский центр онкологии им. Н.Н. Блохина» Минздрава России; Россия, 115522 Москва, Каширское шоссе, 24

Контакты: Артур Аркадьевич Марьенко arturmarienko1@gmail.com

Наиболее частая причина тотального протезирования височно-нижнечелюстного сустава (ВНЧС) — терминальная стадия дегенеративно-дистрофических заболеваний. Пациентам с онкологической патологией, как правило, выполняются расширенные хирургические вмешательства с экзартикуляцией ВНЧС, которые, в отличие от неопухоловой патологии, характеризуются резекцией всего связочного аппарата сустава, ветви нижней челюсти и окружающих сустав структур.

При использовании традиционных систем протезирования суставов открытого типа (без фиксации суставной головки в суставной впадине) нередко в раннем и позднем послеоперационных периодах в силу разных причин происходят расшатывание, вывих и в конечном итоге дислокация головки сустава из суставной ямки.

Несмотря на то что к настоящему времени предложено множество различных систем протезирования ВНЧС, только 2 из них наиболее часто используются: TMJ Concepts (США) и TMJ Biomet (США). Стоит также отметить, что данные системы являются системами открытого типа.

Изучив используемые конструкции тотальных эндопротезов ВНЧС, мы не встретили ни одного, который решает проблему дислокации мышечкового компонента из суставной впадины после обширных резекций по поводу опухолевых поражений ВНЧС. Более того, при анализе клинических исходов после использования систем подобного типа установлено, что даже при относительно ограниченных резекциях структур ВНЧС часто (11–30 %) наступает дислокация элементов протеза сустава. Таким образом, актуальным решением проблемы дислокации суставного мышечка может быть создание новой системы тотального эндопротезирования закрытого типа с фиксацией суставной головки при условии сохранения подвижности в суставе во всех плоскостях.

Ключевые слова: тотальное протезирование височно-нижнечелюстного сустава, система протезирования височно-нижнечелюстного сустава открытого типа, дислокация компонентов протеза, экзартикуляция и расширенная резекция височно-нижнечелюстного сустава, повреждение височно-нижнечелюстного сустава, опухоли головы и шеи

Для цитирования: Марьенко А.А., Мудунов А.М., Болотин М.В. и др. Проблемы тотального протезирования височно-нижнечелюстного сустава у онкологических пациентов: обзор литературы. MD-ONCO 2024;4(3):68–75.

DOI: <https://doi.org/10.17650/2782-3202-2024-4-3-68-75>

PROBLEMS OF TOTAL TEMPOROMANDIBULAR JOINT PROSTHESIS IN ONCOLOGIC PATIENTS: LITERATURE REVIEW

A.A. Marienko¹, A.M. Mudunov¹, M.V. Bolotin², B.G. Pkeshkhova¹, A.F. Batsev¹

¹Clinical Hospital “Lapino” of the “Mother and Child” Group of companies; 111 1st Uspenskoe Shosse, Lapino, Moscow region 143081, Russia;

²N.N. Blokhin National Medical Research Center of Oncology, Ministry of Health of Russia; 24 Kashirskoe Shosse, Moscow 115522, Russia

Contacts: Artur Arkadievich Marienko arturmarienko1@gmail.com

The most common cause of total temporomandibular joint (TMJ) prosthesis is the terminal stage of degenerative dystrophic diseases. Patients with oncologic pathology usually undergo extended surgical interventions with TMJ exarticulation which in contrast to non-tumor pathology are characterized by resection of the whole ligamentous apparatus of the joint, the ramus of the mandible, and surrounding structures.

Due to various causes, the use of traditional systems of open-type joint prosthesis (without fixation of the joint head in the glenoid fossa) frequently leads to loosening, luxation, and eventual dislocation of the joint head from the glenoid fossa.

Currently, multiple different TMJ prosthetic systems have been proposed but only 2 are routinely used: TMJ Concepts (USA) and TMJ Biomet (USA). It should be noted that these systems are also open.

We have studied the used constructions of total TMJ endoprotheses and haven't found any that solve the problem of the condyloid component dislocation from the glenoid fossa after extended resections due to tumors of the TMJ. Moreover, analysis of the clinical outcomes after the use of such systems showed that even in cases of relatively limited resections of TMJ structures (11–30 %), joint prosthesis elements dislocation still occurs.

Therefore, a promising solution for the problem of the joint head dislocation can be development of a closed total endoprosthesis with joint head fixation and preservation of joint mobility in all planes.

Keywords: total temporomandibular prosthesis, open temporomandibular prosthesis system, dislocation of prosthesis components, exarticulation and extended resection of the temporomandibular joint, injury of the temporomandibular joint, head and neck tumors

For citation: Marienko A.A., Mudunov A.M., Bolotin M.V. et al. Problems of total temporomandibular joint prosthesis in oncologic patients: literature review. MD-Onco 2024;4(3):68–75. (In Russ.).

DOI: <https://doi.org/10.17650/2782-3202-2024-4-3-68-75>

ВВЕДЕНИЕ

Тотальное протезирование височно-нижнечелюстного сустава (ВНЧС) – сложная задача, поскольку он является одним из самых сложных суставов в организме [1]. Особенность данного сустава – выполнение движений в 3 плоскостях: вертикальной, горизонтальной и сагитальной, при этом движение нижней челюсти происходит постоянно (примерно 2000 раз в день) [2, 3]. Как известно, наиболее частая причина тотального протезирования ВНЧС – терминальная стадия дегенеративно-дистрофических заболеваний [4]. В то же время деформации и деструкции ВНЧС могут быть вызваны травмами, опухолевым поражением, последствием расширенных хирургических вмешательств в челюстно-лицевой зоне [5]. Оптимальным решением данной проблемы является тотальное эндопротезирование [5–8]. Подобная методика достаточно успешно себя зарекомендовала в мире и хорошо отработана, особенно при такой патологии, как анкилоз ВНЧС [8, 9].

Пациентам с онкологической патологией, как правило, выполняются расширенные хирургические вмешательства, часто с экзартикуляцией всего ВНЧС и резекцией окружающих структур, таких как ветвь и тело нижней челюсти, жевательные мышцы (медиальная и латеральная крыловидные, височная, жевательная), т. е. всего связочного аппарата сустава [10, 11]. Более обширные резекции могут включать костные структуры вокруг сустава (височная и скуловая кости) [12]. В дополнение к этому из-за расширенного характера операции нарушается непрерывность нижнечелюстной дуги, возникают расстройства функции жевания, глотания, речи, а также выраженные эстетические нарушения и деформации средней и нижней зон лица [13–15].

При использовании систем открытого типа (без фиксации суставной головки в суставной впадине) в раннем и позднем послеоперационных периодах рубцовая контрактура и структурные нарушения в зоне операции приводят к дополнительному расшатыванию, вывиху и в конечном итоге дислокации мышечного компонента из суставной ямки [16]. В таком случае использование тотальных систем протезирования без фиксации суставной головки в суставной впадине неизбежно ведет к развитию вывиха в раннем и позднем послеоперационных периодах и нарушению функции нижней челюсти.

Таким образом, при опухолевом поражении ВНЧС весьма актуально создание системы тотального протезирования с закрытым типом фиксации мышечного компонента в суставной впадине. Правильный выбор метода реконструкции ВНЧС имеет решающее значение для долгосрочного успеха лечения и качества жизни [7, 17]. На сегодняшний день вопрос выбора материала и методики протезирования у пациентов с резекцией ВНЧС по поводу онкологической патологии открыт.

Цель работы – проанализировать накопленный в мире опыт использования различных систем тотального эндопротезирования ВНЧС.

НАИБОЛЕЕ ЧАСТО ИСПОЛЬЗУЕМЫЕ СИСТЕМЫ ТОТАЛЬНОГО ПРОТЕЗИРОВАНИЯ

Один из важных моментов, определяющих функциональный и эстетический результаты операции, – правильное геометрическое моделирование и надежная фиксация мышечного компонента в суставной впадине, максимально приближенной к исходной анатомической позиции. Современные компьютерные программы 3D-планирования с высокой точностью позволяют рассчитать необходимую длину мышечка, положение и геометрию суставной впадины с учетом зон резекции [18, 19].

Оптимальная система фиксации должна быть легкой, с минимальным содержанием металла (во избежание прорезывания наружу через мягкие ткани), но при этом обеспечивать надежную и простую фиксацию мышечка в суставной впадине, не ограничивая амплитуду его движения. Материалы должны быть биосовместимыми и не вызывать аллергических реакций. В противном случае могут наблюдаться такие реакции, как металлоз. Наряду с этим материал имплантата должен быть достаточно жестким, чтобы предотвращать микродвижения после имплантации. Модуль упругости протеза должен быть сравним с модулем упругости костной ткани, чтобы предотвратить экранирование ниже лежащей кости от сил, воздействующих на имплантат. Указанные причины могут привести к стимуляции костной ткани с уменьшением ее плотности и развитием резорбции с нарушением стабилизации. Особенно важна износостойкость материала. Учитывая, что протез подвергается повторяющимся нагрузкам и движениям,

материал с низкой износостойкостью будет подвергаться износу и образовывать продукты износа. В результате общий срок службы имплантата будет сокращен, а образовавшиеся частицы износа могут привести к воспалительной или аллергической реакции [17, 20].

Использование индивидуального тотального протеза при различных поражениях ВНЧС помогает пре-

одолеть ограничения, связанные с установкой стандартных эндопротезов – полусуставов. С учетом этого за последнее десятилетие резко увеличилось применение индивидуальных тотальных протезов.

В настоящее время на мировом рынке представлено 25 систем тотального протезирования ВНЧС (табл. 1) [7]. При этом только 2 из них получили одобрение Управления

Таблица 1. Системы тотального протезирования височно-нижнечелюстного сустава, разработанные в настоящее время [21]

Table 1. Currently available systems of total temporomandibular joint prosthesis [21]

Название системы Name of the system	Страна Country	Компонент ямки Fossa component	Компонент ветви и мыщелка Ramus and condyloid component	Год начала разработки Start of development, year
OMX Solutions	Австралия Australia	Сверхвысокомолекулярный полиэтилен высокой плотности Ultra-high molecular weight polyethylene	Титановый сплав Titanium alloy	2012
Ortho TiN		Сверхвысокомолекулярный полиэтилен высокой плотности с металлическим основанием Ultra-high molecular weight polyethylene with a metal base	Титановый сплав Titanium alloy	2017
–	Бельгия Belgium	Сверхвысокомолекулярный полиэтилен высокой плотности Ultra-high molecular weight polyethylene	Титановый сплав Titanium alloy	2017
Bioconnect	Бразилия Brazil	Сверхвысокомолекулярный полиэтилен высокой плотности с металлическим основанием Ultra-high molecular weight polyethylene with a metal base	Мыщелок – кобальт-хром-молибденовый сплав; ветвь – титановый сплав Condyloid process: cobalt-chrome-molybdenum alloy; ramus: titanium alloy	2016
PROMM		Сверхвысокомолекулярный полиэтилен высокой плотности Ultra-high molecular weight polyethylene	Мыщелок – кобальт-хром-молибденовый сплав; ветвь – титановый сплав Condyloid process: cobalt-chrome-molybdenum alloy; ramus: titanium alloy	2015
Engimplan		Сверхвысокомолекулярный полиэтилен высокой плотности с металлическим основанием Ultra-high molecular weight polyethylene with a metal base	Мыщелок – кобальт-хром-молибденовый сплав; ветвь – титановый сплав Condyloid process: cobalt-chrome-molybdenum alloy; ramus: titanium alloy	2016
CPMH		Сверхвысокомолекулярный полиэтилен высокой плотности с металлическим основанием Ultra-high molecular weight polyethylene with a metal base	Мыщелок – кобальт-хром-молибденовый сплав; ветвь – титановый сплав Condyloid process: cobalt-chrome-molybdenum alloy; ramus: titanium alloy	2018
Genovesi		Сплав полиэфирэфиркетон + сверхвысокомолекулярный полиэтилен высокой плотности Polyether ether ketone + ultra-high molecular weight polyethylene alloy	Мыщелок – кобальт-хром-молибденовый сплав; ветвь – титановый сплав Condyloid process: cobalt-chrome-molybdenum alloy; ramus: titanium alloy	2018
Enterprise		Сверхвысокомолекулярный полиэтилен высокой плотности Ultra-high molecular weight polyethylene	Мыщелок – кобальт-хром-молибденовый сплав; ветвь – титановый сплав Condyloid process: cobalt-chrome-molybdenum alloy; ramus: titanium alloy	2018
Artfix		Сверхвысокомолекулярный полиэтилен высокой плотности Ultra-high molecular weight polyethylene	Мыщелок – кобальт-хром-молибденовый сплав; ветвь – титановый сплав Condyloid process: cobalt-chrome-molybdenum alloy; ramus: titanium alloy	2018
Osteomed		Сверхвысокомолекулярный полиэтилен высокой плотности с металлическим основанием Ultra-high molecular weight polyethylene with a metal base	Мыщелок – кобальт-хром-молибденовый сплав; ветвь – титановый сплав Condyloid process: cobalt-chrome-molybdenum alloy; ramus: titanium alloy	2017

Окончание табл. 1
End of table 1

Название системы Name of the system	Страна Country	Компонент ямки Fossa component	Компонент ветви и мышелка Ramus and condyloid component	Год начала разработки Start of development, year
—	Китай China	Сверхвысокомолекулярный полиэтилен высокой плотности Ultra-high molecular weight polyethylene	Титановый сплав Titanium alloy	2017
—	Франция France	Сверхвысокомолекулярный полиэтилен высокой плотности Ultra-high molecular weight polyethylene	Нержавеющая сталь, цирконий/ титановый сплав Stainless steel, zirconium/titanium alloy	2016
Rotec	Германия Germany	Сверхвысокомолекулярный полиэтилен высокой плотности Ultra-high molecular weight polyethylene	Кобальт-хром-молибденовый сплав Cobalt-chrome-molybdenum alloy	2008
Luknow	Индия India	Сверхвысокомолекулярный полиэтилен высокой плотности Ultra-high molecular weight polyethylene	Титановый сплав Titanium alloy	2013
—	Ирак Iraq	Ниобий-циркониевый сплав Niobium-zirconium alloy	Ниобий-циркониевый сплав Niobium-zirconium alloy	2014
Sintac	Италия Italy	Сверхвысокомолекулярный полиэтилен высокой плотности с металлическим основанием Ultra-high molecular weight polyethylene with a metal base	Титановый сплав Titanium alloy	2018
OrthoBaltic	Литва Lithuania	Сверхвысокомолекулярный полиэтилен высокой плотности Ultra-high molecular weight polyethylene	Титановый сплав Titanium alloy	2018
Groningen	Голландия Netherlands	Сверхвысокомолекулярный полиэтилен высокой плотности с металлическим основанием Ultra-high molecular weight polyethylene with a metal base	Цирконий/титановый сплав Zirconium/titanium alloy	2018
—	Польша Poland	Сверхвысокомолекулярный полиэтилен высокой плотности Ultra-high molecular weight polyethylene	Титановый сплав Titanium alloy	2017
—	Южная Африка South Africa	Нитрид-титановый сплав Nitride-titanium alloy	Нитрид-титановый сплав Nitride-titanium alloy	1994
Dundee	Англия UK	—	Кобальт-хромовый сплав Cobalt-chromium alloy	2016
Zimmer		Сверхвысокомолекулярный полиэтилен высокой плотности Ultra-high molecular weight polyethylene	Кобальт-хромовый сплав Cobalt-chromium alloy	2000
TMJ Biomet	США USA	Сверхвысокомолекулярный полиэтилен высокой плотности Ultra-high molecular weight polyethylene	Кобальт-хромовый сплав Cobalt-chromium alloy	2000
TMJ Concepts		Сверхвысокомолекулярный полиэтилен высокой плотности с сеткой на основе титана Ultra-high molecular weight polyethylene with titanium-based mesh	Мышелок — кобальт-хром-молибденовый сплав; ветвь — титановый сплав Condyloid process: cobalt-chromium-molybdenum alloy; ramus: titanium alloy	1999

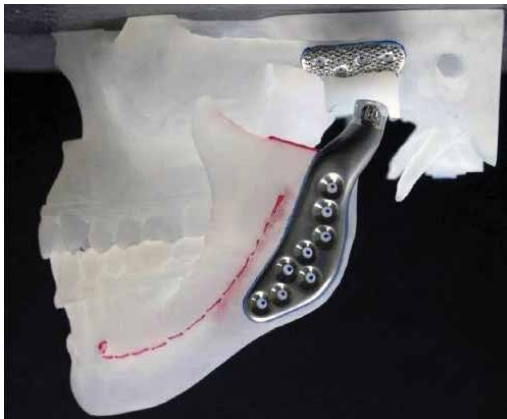


Рис. 1. Система TMJ Concepts (одобрена Управлением по санитарному надзору за качеством пищевых продуктов и медикаментов США в 1999 г.)

Fig. 1. TMJ Concepts system (approved by the FDA in 1999)

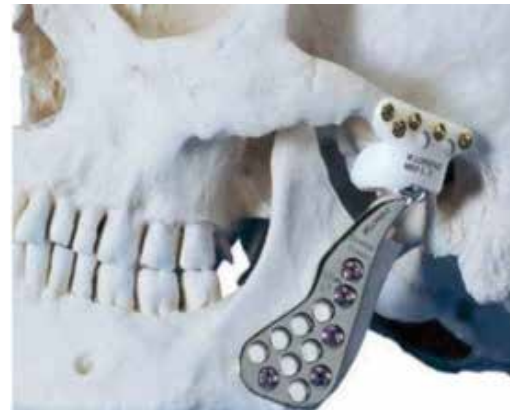

Рис. 2. Система TMJ Biomet (одобрена Управлением по санитарному надзору за качеством пищевых продуктов и медикаментов США в 2005 г.)

Fig. 2. TMJ Biomet system (approved by the FDA in 2005)

по санитарному надзору за качеством пищевых продуктов и медикаментов США: TMJ Concepts, одобренная в 1999 г., и TMJ Biomet, одобренная в 2005 г. [17, 20, 21].

По данным литературы, на сегодняшний день «золотым стандартом» считается система, изготовленная из титанового сплава и сверхвысокомолекулярного полиэтилена высокой плотности [21, 22]. Остановимся более подробно на характеристиках одобренных систем, представляющих собой двухкомпонентные индивидуальные тотальные эндопротезы ВНЧС, такие как TMJ Concepts и TMJ Biomet.

Мышелковый компонент состоит из кобальт-хромового сплава (Co-Cr), в то время как ветвь может изготавливаться как из того же, так и из титанового сплава. Оба сплава имеют титановое плазменное напыление вдоль внутренней поверхности для лучшей остеоинтеграции. Компонент протеза суставной ямки состоит из сверхвысокомолекулярного полимера. Размеры шарнирного компонента стандартные. Размер фланца ямки, а также длина и ширина компонента нижней челюсти варьируют, что позволяет хирургу оптимизировать точки фиксации и стабильность протеза в соответствии с индивидуальными анатомическими данными пациента [17, 21, 22].

Указанные системы идентичны по своим характеристикам. Отличительная особенность системы TMJ Concepts – наличие титановой сетки, расположенной на поверхности суставного компонента ямки, которая позволяет лучше разобщить и изолировать остеомированные фрагменты, а также улучшить вращение костных и мягких тканей (рис. 1, 2) [17].

ОБСУЖДЕНИЕ

Интересно проанализировать функциональные исходы у пациентов, которым устанавливались подобные системы. В исследовании E.J. Granquist и соавт.,

результаты которого опубликованы в 2020 г., за период с 1995 по 2010 г. установлено 498 систем тотального эндопротезирования фирмы TMJ Biomet у пациентов с различной доброкачественной патологией ВНЧС (включая опухолевое поражение) [23]. На протяжении 15-летнего наблюдения у исследуемой группы пациентов определялись статистически значимые снижение боли на 70 %, улучшение функции нижней челюсти, увеличение открывания рта. По данным опроса, 98 % пациентов остались довольны результатами лечения. За этот период изучались такие данные, как выживаемость-функциональность протеза, стратифицированная по предоперационному диагнозу у пациентов с предшествующей операцией и без нее (рис. 3), этиология и частота повторных операций в области ВНЧС.

По данным исследования выявлено, что частота удаления протеза у данных пациентов составила 4,2 %. Частота повторных операций составила 7,0 %. Показатель выживаемости-функциональности протеза составил 96 % через 3 года, 94 % – через 5 лет и 86 % – через 10 лет. Наиболее частыми причинами повторных операций оказались: удаление спаек (13 (2,6 %) случаев из 498), гетеротопия кости/анкилоз (10 (2,0 %) случаев из 498), инфекции, связанные с областью хирургического вмешательства (8 (1,6 %) случаев из 498).

Результаты анализа выживаемости-функциональности протеза показывают высокий уровень успеха у пациентов без предшествующей операции при различных патологиях ВНЧС. Особенно стоит отметить выживаемость-функциональность протеза при опухолевом поражении ВНЧС, которая составила 83 % без предшествующей операции и 100 % после нее.

В ходе исследований установлены наиболее частые причины повторных операций на ВНЧС (табл. 2).

В настоящем исследовании любое повторное хирургическое вмешательство определялось как связанное с протезом, включая повторные операции

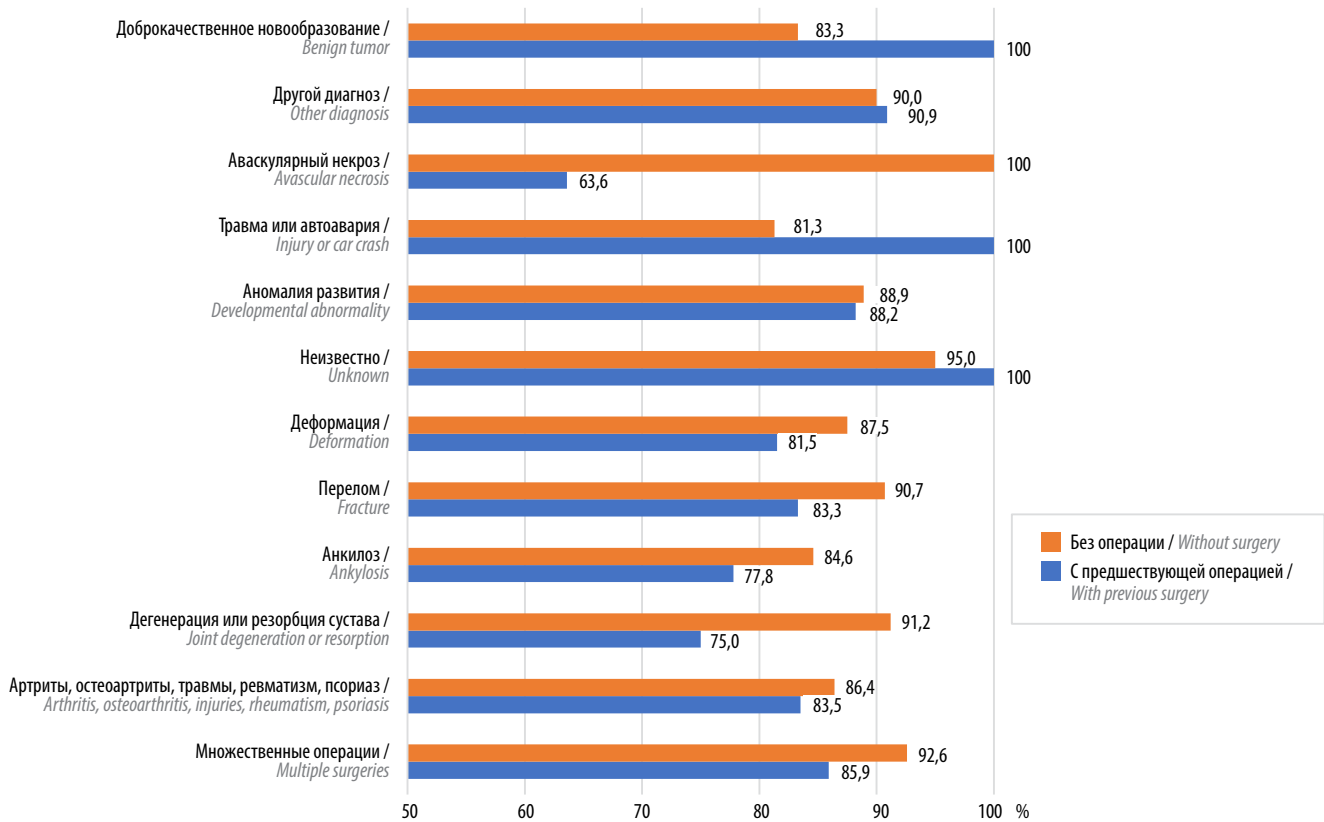


Рис. 3. Анализ выживаемости-функциональности протеза, стратифицированный по предоперационному диагнозу у пациентов с предшествующей операцией и без нее [23]

Fig. 3. Analysis of prosthesis survival and functional outcomes stratified by preoperative diagnosis in patients with previous surgery and without it [23]

Таблица 2. Наиболее частые причины повторных операций на височно-нижнечелюстном суставе [23]

Table 2. The most common reasons for repeat surgeries on the temporomandibular joint [23]

Причина / Cause	%
Фиброзный анкилоз / Fibrous ankylosis	23,2
Гетеротопическое костеобразование / Heterotopic ossification	17,7
Инфекционное заболевание / Infectious disease	14,3
Боль или отек / Pain or edema	12,2
Невринома / Neuroinoma	10,7
Разрушение элементов протеза / Destruction of prosthesis elements	8,9
Дислокация / Dislocation	5,4
Неправильная техника размещения / Incorrect placement technique	3,6
Реакция на инородное тело / Reaction to a foreign body	3,6

и удаление протеза. Наиболее частыми причинами повторных хирургических вмешательств оказались фиброзный анкилоз (23,2 %) и гетеротопическое образование костной ткани (17,7 %).

Стоит отметить, что текущие данные сопоставимы с зарегистрированными показателями при тотальном эндопротезировании тазобедренного и коленного суставов, для которых показатель выживаемости-функциональности составил 95,9 и 97,2 % соответственно. Следовательно, эти данные свидетельствуют о высокой надежности подобной суставной пары (титановая суставная головка и суставная впадина из сверхвысокомолекулярного полиэтилена высокой плотности) для тотального протезирования ВНЧС [23].

Также интересна статистика частоты вывихов протезов суставного отростка нижней челюсти после тотального протезирования ВНЧС при использовании указанных систем открытого типа. Следует отметить, что мы не встретили работ, посвященных этой теме у онкологических пациентов.

В ходе исследования, проведенного Ноттингемской университетской клиникой, была изучена частота дислокаций систем тотального протезирования у пациентов после лечения терминальной стадии дегенеративных, воспалительных и анкилозирующих изменений [24]. В нем участвовали 102 пациента, которым с 2004 по 2013 г. было

выполнено тотальное протезирование ВНЧС. Система TMJ Biomet была установлена 5 пациентам, а система TMJ Concepts – 97. Пациенты были разделены на 2 группы: 1-я – те, кому выполнялась экзартикуляция ВНЧС (резекция суставной ямки височной кости с головкой мышечного отростка); 2-я – те, кто перенес экзартикуляцию ВНЧС с короноидэктомией (с дополнительной резекцией венечного отростка нижней челюсти). Частота дислокаций тотального протеза во 2-й группе составила 30 %, а в 1-й – 11 %. Результаты данного исследования свидетельствуют о том, что даже при относительно ограниченных резекциях структур ВНЧС в достаточно большом числе случаев (11–30 %) наступает дислокация элементов протеза сустава.

ЗАКЛЮЧЕНИЕ

По результатам анализа источников, посвященных тотальному протезированию ВНЧС, можно сказать, что история его развития была в основном процессом проб и ошибок. Это создало предпосылки для разработки новых материалов и методик. Принципы конструирования, а также многие материалы были впервые опробованы в области ортопедической хирургии, а затем нашли свое применение в области хирургии ВНЧС. В настоящее время «золотым стандартом» считаются эндопротезы суставной ямки, изготавливаемые из высокомолекулярного полимера, в то время как мышечный компонент и ветвь состоят из титана или кобальт-хромового сплава.

ЛИТЕРАТУРА / REFERENCES

1. Yadav P., Roychoudhury A., Kumar R.D. et al. Total alloplastic temporomandibular joint replacement. *J Maxillofac Oral Surg* 2021;20(4):515–26. DOI: 10.1007/s12663-021-01628-8
2. Alomar X., Medrano J., Cabratosa J. et al. Anatomy of the temporomandibular joint. *Semin Ultrasound CT MR* 2007;28(3):170–83. DOI: 10.1053/j.sult.2007.02.002
3. Семкин В.А., Рабухина Н.А., Волков С.И. Анатомия височно-нижнечелюстного сустава. 2011. 24 с. Semkin V.A., Rabukhina N.A., Volkov S.I. Temporomandibular joint anatomy. 2011. 24 p. (In Russ.).
4. McCoy R.J., Psutka D.J. Alloplastic temporomandibular total joint replacement. Diagnosing and managing temporomandibular joint conditions [Working title] 2024. DOI: 10.5772/intechopen.1004613
5. Yoda T., Ogi N., Yoshitake H. et al. Clinical guidelines for total temporomandibular joint replacement. *Jpn Dent Sci Rev* 2020;56(1):77–83. DOI: 10.1016/j.jdsr.2020.03.001
6. Епифанов С.А., Поляков А.П., Скудерин В.Д. Протезирование височно-нижнечелюстного сустава. Вестник Национального медико-хирургического центра им. Н.И. Пирогова 2018;13(2):141–5. Epifanov S.A., Polyakov A.P., Skuderin V.D. Temporomandibular joint prosthesis. *Vestnik Natsionalnogo mediko-khirurgicheskogo tsentra imeni N.I. Pirogova = Bulletin of Pirogov National Medical and Surgical Center* 2018;13(2):141–5. (In Russ.).
7. Mehrotra D., Kumar S., Mehrotra P. et al. Patient specific total temporomandibular joint reconstruction: a review of biomaterial, designs, fabrication and outcomes. *J Oral Biol Craniofac Res* 2021;11(2):334–43. DOI: 10.1016/j.jobcr.2021.02.014
8. Borbon C., Zavattero E., Ramieri G., Gerbino G. Management of failed autogenous tissues temporomandibular joint reconstruction: case series and literature review. *Front Oral and Maxillofac Med* 2023;5:40. DOI: 10.21037/fomm-22-28
9. Giannakopoulos H.E., Sinn D.P., Quinn P.D. Biomet microfixation temporomandibular joint replacement system: a 3-year follow-up study of patients treated during 1995 to 2005. *J Oral Maxillofac Surg* 2012;70(4):787–94. DOI: 10.1016/j.joms.2011.09.031
10. Ruiz Valero C.A., Duran-Rodríguez G., Solano-Parra N., Castro-Núñez J. Immediate total temporomandibular joint replacement with TMJ concepts prosthesis as an alternative for ameloblastoma cases. *J Oral Maxillofac Surg* 2014;72(3):646.e1–12. DOI: 10.1016/j.joms.2013.09.026
11. Anderson S.R., Pak K.Y., Vincent A.G. et al. Reconstruction of the mandibular condyle. *Facial Plast Surg* 2021;37(6):728–34. DOI: 10.1055/s-0041-1726444
12. De Casso C., Kwhaja S., Davies S. et al. Effect of temporal bone resection on temporomandibular joint function: a quality of life study. *Otolaryngol Head Neck Surg* 2010;142(1):85–9. DOI: 10.1016/j.otohns.2009.09.029
13. Awad M.E., Altman A., Elrefai R. et al. The use of vascularized fibula flap in mandibular reconstruction; a comprehensive systematic review and meta-analysis of the observational studies. *J Craniomaxillofac Surg* 2019;47(4):629–41. DOI: 10.1016/j.jcms.2019.01.037
14. Maeda M., Hirose M., Wada K. et al. Elucidating the masticatory function and oral quality of life according to the range of mandibulectomy. *J Oral Maxillofac Surg Med Pathol* 2018;30(3):220–4. DOI: 10.1016/j.ajoms.2018.01.004

15. Кропотов М.А., Соболевский В.А., Диков Ю.Ю. и др. Реконструкция височно-нижнечелюстного сустава при сегментарной резекции нижней челюсти с экзартикуляцией по поводу первичных и вторичных опухолей нижней челюсти. *Альманах клинической медицины* 2017;45(6):486–94. DOI: 10.18786/2072-0505-2017-45-6-486-494
Kropotov M.A., Sobolevskiy V.A., Dikov Yu.Yu. et al. Temporomandibular joint's reconstruction after segmental mandibulectomy in patients with primary and secondary tumors of the mandible. *Al'manakh klinicheskoy meditsiny = Almanac of Clinical Medicine* 2017;45(6):486–94. (In Russ.). DOI: 10.18786/2072-0505-2017-45-6-486-494
16. Nicot R., Raoul G., Ferri J., Schlund M. Temporomandibular disorders in head and neck cancers: overview of specific mechanisms and management. *J Stomatol Oral Maxillofac Surg* 2020;121(5):563–8. DOI: 10.1016/j.jormas.2020.01.007
17. De Meurechy N., Mommaerts M.Y. Alloplastic temporomandibular joint replacement systems: a systematic review of their history. *Int J Oral Maxillofac Surg* 2018;47(6):743–54. DOI: 10.1016/j.ijom.2018.01.014
18. Zoabi A., Redenski I., Oren D. et al. 3D printing and virtual surgical planning in oral and maxillofacial surgery. *J Clin Med* 2022;11(9):2385. DOI: 10.3390/jcm11092385
19. Mercuri L.G., Wolford L.M., Sanders B. et al. Custom CAD/CAM total temporomandibular joint reconstruction system: preliminary multicenter report. *J Oral Maxillofac Surg* 1995;53(2):106–15. DOI: 10.1016/0278-2391(95)90381-x
20. De Meurechy N., Braem A., Mommaerts M.Y. Biomaterials in temporomandibular joint replacement: current status and future perspectives – a narrative review. *Int J Oral Maxillofac Surg* 2018;47(4):518–33. DOI: 10.1016/j.ijom.2017.10.001
21. Elledge R., Mercuri L.G., Attard A. et al. Review of emerging temporomandibular joint total joint replacement systems. *Br J Oral Maxillofac Surg* 2019;57(8):722–8. DOI: 10.1016/j.bjoms.2019.08.009
22. Véga L.G., González-García R., Louis P.J. Reconstruction of acquired temporomandibular joint defects. *Oral Maxillofac Surg Clin North Am* 2013;25(2):251–69. DOI: 10.1016/j.coms.2013.02.008
23. Granquist E.J., Bouloux G., Dattilo D. et al. Outcomes and survivorship of biomet microfixation total joint replacement system: results from an FDA postmarket study. *J Oral Maxillofac Surg* 2020;78(9):1499–508. DOI: 10.1016/j.joms.2020.04.021
24. Mustafa E.M., Sidebottom A. Risk factors and management of dislocation following total prosthetic TMJ replacement. *J Oral Maxillofac Surg* 2013;71(9):c26–7. DOI: 10.1016/j.joms.2013.06.047

Вклад авторов

А.А. Марьенко: получение данных для анализа, анализ полученных данных, обзор публикаций по теме статьи, написание и редактирование текста статьи, формулировка выводов и заключения;

А.М. Мудунов, М.В. Болотин: обзор публикаций по теме статьи, редактирование статьи, анализ полученных данных;

Б.Г. Пхешхова, А.Ф. Батцев: написание и редактирование текста статьи, анализ полученных данных, формулировка выводов и заключения.

Authors' contributions

A.A. Marienko: obtaining data for analysis, analysis of the obtained data, review of publications on the article topic, article writing and editing, formulation of study conclusions;

A.M. Mudunov, M.V. Bolotin: review of publications on the article topic, article editing, analysis of the obtained data;

B.G. Pksheshkhova, A.F. Batsev: article writing and editing, analysis of the obtained data, formulation of study conclusions.

ORCID авторов / ORCID of authors

А.А. Марьенко / A.A. Marienko: <https://orcid.org/0000-0001-6679-2432>

А.М. Мудунов / A.M. Mudunov: <https://orcid.org/0000-0002-0918-3857>

М.В. Болотин / M.V. Bolotin: <https://orcid.org/0000-0001-7534-6565>

Б.Г. Пхешхова / B.G. Pksheshkhova: <https://orcid.org/0000-0003-1448-1733>

А.Ф. Батцев / A.F. Batsev: <https://orcid.org/0000-0002-1794-7247>

Конфликт интересов. Авторы заявляют об отсутствии конфликта интересов.

Conflict of interest. The authors declare no conflict of interest.

Финансирование. Работа выполнена без спонсорской поддержки.

Funding. The work was performed without external funding.

Статья поступила: 08.07.2024. Принята к публикации: 16.08.2024. Опубликовано онлайн: 11.09.2024.

Article submitted: 08.07.2024. Accepted for publication: 16.08.2024. Published online: 11.09.2024.

DOI: <https://doi.org/10.17650/2782-3202-2024-4-3-76-79>

ОШИБКИ ДИАГНОСТИКИ ПРИ ПОДОЗРЕНИИ НА ОПУХОЛИ ЛЕГКОГО

Л.В. Черкес, Р.С. Савосин, В.А. Комарова, А.О. Богданова*ФГБУ «Национальный медицинский исследовательский центр онкологии им. Н.Н. Блохина» Минздрава России; Россия, 115522 Москва, Каширское шоссе, 23***Контакты:** Леонид Викторович Черкес dr.tcherkes@mail.ru

На примере представленных нами клинических случаев пациентов, находившихся под наблюдением в эндоскопическом отделении НМИЦ онкологии им. Н.Н. Блохина, мы хотим продемонстрировать, что, несмотря на высокий уровень лучевой диагностики, видеондоскопические исследования остаются наиболее объективными и, как правило, окончательными при оценке спорных дифференциально-диагностических ситуаций даже при кажущейся очевидности клинической и рентгенологической картины.

Ключевые слова: бронхоскопия, опухоль, инородное тело трахеобронхиального дерева, извлечение инородного тела

Для цитирования: Черкес Л.В., Савосин Р.С., Комарова В.А., Богданова А.О. Ошибки диагностики при подозрении на опухоли легкого. MD-Онко 2024;4(3):76–9.

DOI: <https://doi.org/10.17650/2782-3202-2024-4-3-76-79>

DIAGNOSTIC ERRORS IN SUSPICION FOR LUNG TUMOR

*L.V. Cherkes, R.S. Savosin, V.A. Komarova, A.O. Bogdanova**N.N. Blokhin National Medical Research Center of Oncology, Ministry of Health of Russia; 23 Kashirskoe Shosse, Moscow 115522, Russia***Contacts:** Leonid Viktorovich Cherkes dr.tcherkes@mail.ru

Using clinical cases of patients observed at the Endoscopic Division of the N.N. Blokhin National Medical Research Center of Oncology, we want to demonstrate that while diagnostic radiology has achieved high quality, videoendoscopic examination remains the most objective and usually definitive method in evaluation of contentious situations of differential diagnosis even in cases of seemingly obvious clinical and radiological picture.

Keywords: bronchoscopy, tumors, tracheobronchial foreign body, foreign body extraction

For citation: Cherkes L.V., Savosin R.S., Komarova V.A., Bogdanova A.O. Diagnostic errors in suspicion for lung tumor. MD-Onco 2024;4(3):76–9. (In Russ.).

DOI: <https://doi.org/10.17650/2782-3202-2024-4-3-76-79>

ВВЕДЕНИЕ

Аспирация инородных тел наиболее часто встречается у детей (в 90 % случаев – в возрасте 2–5 лет). Чаще всего инородные тела локализуются в правой половине бронхиального дерева – правом главном бронхе, поскольку он наиболее широкий и проходит почти вертикально. Наиболее частыми симптомами при аспирации инородного тела являются одышка, кашель, озноб, хрипы, боли в груди, кровохарканье [1–4]. Среди аспирированных агентов часто встречаются зубы (37,7 %), орехи (24,5 %), куриные кости (15,7 %), рыбы кости (9,4 %) [5, 6].

Самым распространенным методом диагностики при подозрении на аспирацию инородным телом яв-

ляется рентгенологическое исследование, а именно компьютерная томография органов грудной клетки, а также видеобронхоскопия [7–9].

Следует отметить, что все вышеперечисленные симптомы схожи с признаками опухолевого поражения трахеобронхиального дерева, однако уже на поздних стадиях болезни. При этом необходимо иметь в виду, что в настоящее время в России рак легкого занимает 1-е место среди других злокачественных опухолей, выявляемых у мужчин, и одновременно – 1-е место по смертности у обоих полов как в России, так и в мире [2, 10, 11].

Поводом для настоящего сообщения явились случаи выбора правильного мультидисциплинарного подхода, позволившего установить истинный диагноз

и определить наиболее разумную тактику лечения у 2 пациентов (50 и 57 лет), направленных в НМИЦ им. Н.Н. Блохина с подозрением на рак легкого.

КЛИНИЧЕСКОЕ НАБЛЮДЕНИЕ 1

Пациент, 50 лет, предъявлял жалобы на умеренную одышку, приступообразный кашель с гнойной мокротой и неприятным запахом. По месту жительства пациенту выполнены компьютерная томография органов грудной клетки и видеобронхоскопия с биопсией, на основании которых поставлен диагноз опухоли нижнедолевого бронха с развитием его ателектаза. Пациент был направлен в НМИЦ онкологии им. Н.Н. Блохина. При дообследовании по данным компьютерной томографии в просвете V8 сегментарного бронха обнаружено высокоплотное образование.

При общении с пациентом установлено, что некоторое время назад он поперхивался пищей, содержащей остатки куриных костей. Videобронхоскопия показала, что на уровне базальной пирамиды слева просвет нижнедолевого бронха полностью обтурирован за счет разрастания мелкобугристой, бледно-розового цвета грануляционной ткани. При инструментальной пальпации биопсийными щипцами область обтурации – костной плотности. В процессе визуализации и биопсии обнаружена обтурация бронха инородным телом. Путем захвата эндоскопическим инструментом (биопсийными щипцами и электропетлей) инородное тело извлечено. Просвет бронхов восстановлен. Инородным телом оказался фрагмент трубчатой кости (рис. 1).

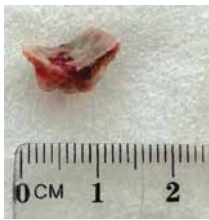

Рис. 1. Извлеченное из бронха инородное тело (куриная кость)
Fig. 1. Foreign body (chicken bone) removed from the bronchus

При контрольном рентгенологическом осмотре: нижняя доля левого легкого полностью расправлена, патологических изменений в органах грудной клетки нет.

КЛИНИЧЕСКОЕ НАБЛЮДЕНИЕ 2

Пациент, 57 лет, о случае которого мы сообщали ранее [12], направлен в НМИЦ онкологии им. Н.Н. Блохина с подозрением на рак верхней доли левого легкого (на основании рентгенологических и эндоскопических данных, полученных по месту жительства). В НМИЦ онкологии им. Н.Н. Блохина после анализа представленных данных выполнена видеобронхоскопия, при которой выявлена полная обтурация верхнедолевого бронха левого легкого за счет гомогенного образования плотной консистенции, белесого цвета. Сосудистый рисунок слизистой оболочки в области образования отсутствовал, вокруг образования определялась утолщенная гиперемизированная слизистая оболочка. При детальном

осмотре с использованием эндоскопических инструментов (биопсийных щипцов и электропетли): визуальная картина не характерна для центральной опухоли бронха. При попытке захвата эндоскопическим инструментом с незначительным усилием выявленное «образование» полностью удалено (рис. 2). Просвет верхнедолевого бронха восстановлен (рис. 3), санировано большое количество гнойного содержимого – как итог длительного обтурационного стеноза. Полученный материал соответствовал инородному телу – арахису (рис. 4) [12].

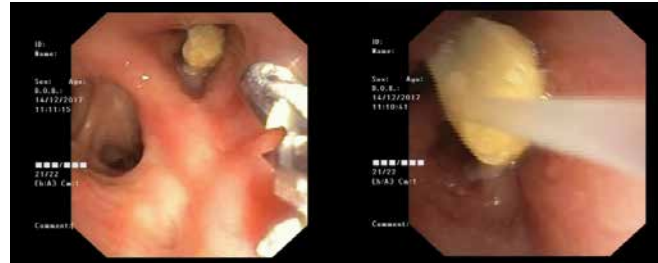

Рис. 2. Извлечение инородного тела эндоскопическими инструментами
Fig. 2. Removal of a foreign body using endoscopic instruments

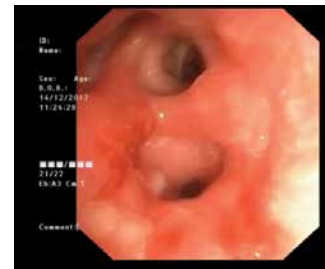


Рис. 3. Восстановленный просвет верхнедолевого бронха
Fig. 3. Restored bronchial lumen

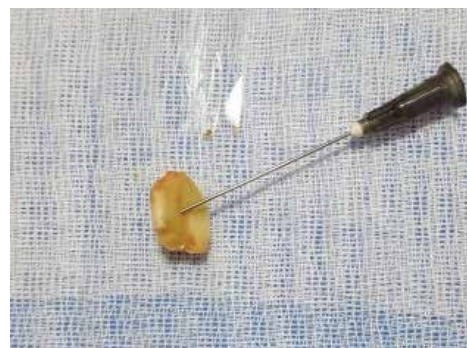

Рис. 4. Извлеченное инородное тело (арахис)
Fig. 4. Foreign body (peanut) removed from the bronchus

ЗАКЛЮЧЕНИЕ

Несмотря на статистику (данные литературы) и анатомию бронхов, нельзя исключать попадание инородных тел в левые отделы трахеобронхиального дерева. Не всегда первично поставленный онкологический диагноз является на 100 % верным. Несмотря на высокий уровень методов лучевой диагностики, видеобронхоскопия

с детальным осмотром и использованием всех современных технологий, режимов визуализации, эндоскопического инструментария, а также опыт специалиста, вы-

полняющего исследование, являются неотъемлемой и, как правило, окончательной частью в диагностике (в том числе дифференциальной) заболеваний легкого.

ЛИТЕРАТУРА / REFERENCES

- Jang G., Song J.W., Kim H.J. et al. Foreign-body aspiration into the lower airways in adults; multicenter study. *PLoS One* 2022;17(7):e0269493. DOI: 10.1371/journal.pone.0269493
- Ma W., Hu J., Yang M. et al. Application of flexible fiberoptic bronchoscopy in the removal of adult airway foreign bodies. *BMC Surg* 2020;20(1):165. DOI: 10.1186/s12893-020-00825-5
- Расулов У.А., Худенов Х.Ю., Аметов Г.Ж. и др. Застарелое инородное тело среднедолевого бронха правого легкого (клинический случай и обзор литературы). *Вестник экстренной медицины* 2022;15(2):57–61.
Rasulov U.A., Khudenov H.Yu., Ametov G.Zh. et al. Old foreign body of the middle-lobar bronch of the right lung (clinical case and literature review). *Estnik ekstretnoy meditsiny = Bulletin of Emergency Medicine* 2022;15(2):57–61. (In Russ.).
- Романов М.Д., Киреева Е.М., Левина Т.М. Трудности диагностики инородных тел бронхов у взрослых. *Известия высших учебных заведений. Поволжский регион. Медицинские науки* 2020;2(54):40–50. DOI: 10.21685/2072-3032-2020-2-4
Romanov M.D., Kireeva E.M., Levina T.M. Difficulties of foreign body detection in bronchus of adults. *News of higher educational institutions. Izvestiya vysshikh uchebnikh zavedeniy. Povolzhskiy region. Medical Sciences* 2020;2(54):40–50. (In Russ.). DOI: 10.21685/2072-3032-2020-2-4
- Blanco Ramos M., Botana-Rial M., García-Fontán E. et al. Update in the extraction of airway foreign bodies in adults. *J Thorac Dis* 2016;8(11):3452–6. DOI: 10.21037/jtd.2016.11.32
- Писанка В.В., Родин А.В., Стешиц А.С., Вишневыский О.А. Длительно стоящее инородное тело среднедолевого бронха, симулировавшее опухоль. *Эндоскопическая хирургия* 2020;26(2):39–43. DOI: 10.17116/endoskop20202602139
Pysanka V.V., Rodin A.V., Steshits A.S., Vishnevsky O.A. Long-standing foreign body of the middle lobe bronchus, simulating a tumor. *Endoskopicheskaya khirurgiya = Endoscopic Surgery* 2020;26(2):39–43. (In Russ.). DOI: 10.17116/endoskop20202602139
- Benjelloun H., Zaghba N., Bakhtar A. et al. [Tracheobronchial foreign bodies in adults (In French)]. *Pan Afr Med J* 2014;19:220. DOI: 10.11604/pamj.2014.19.220.4952
- Cravo J., Marques M.A.T. Endobronchial foreign bodies in adults – flexible bronchoscopy as a first approach. *Pulmonology* 2018;24(3):198–9. DOI: 10.1016/j.pulmoe.2018.01.003
- Черкес Л.В., Курданова М.Ю. Редкие клинические случаи в эндоскопической онкологической практике. *Клиническая и экспериментальная хирургия. Журнал им. акад. Б.В. Петровского* 2022;10(4):38–45. DOI: 10.33029/2308-1198-2022-10-4-38-45
Tcherkes L.V., Kurdanova M.Yu. Rare cases in endoscopic oncology: a case series. *Klinicheskaya i eksperimentalnaya khirurgiya. Zhurnal im. akad. B.V. Petrovskogo = Clinical and Experimental Surgery. Petrovsky Journal* 2022;10(4):38–45. (In Russ.). DOI: 10.33029/2308-1198-2022-10-4-38-45
- Бокова Т.А., Вакурова Е.С., Вербовский А.Н. и др. Поздняя диагностика инородного тела бронха у подростка 14 лет. *PMЖ. Мать и дитя* 2022;5(3):277–83. DOI: 10.32364/2618-8430-2022-5-3-277-283
Bokova T.A., Vakurova E.S., Verbovsky A.N. et al. Late diagnosis of bronchial foreign body aspiration in a 14-year-old teenager. *RMJ. Mat' i ditya = Russian Journal of Woman and Child Health* 2022;5(3):277–83. (In Russ.). DOI: 10.32364/2618-8430-2022-5-3-277-283
- Злокачественное новообразование бронхов и легкого. *Клинические рекомендации Минздрава России. 2021. Malignant neoplasm of the bronchi and lung. Clinical recommendations of the Ministry of Health of Russia. 2021. (In Russ.).*
- Лозовая В.В., Черкес Л.В., Опекунова В.В., Малихова О.А. Иноородное тело верхнедолевого бронха левого легкого. *Клиническое наблюдение. В сб.: Актуальные вопросы эндоскопии. 2019. Lozovaya V.V., Cherkas L.V., Opekunova V.V., Malikhova O.A. Foreign body of the upper lobe bronchus of the left lung. Clinical observation. In: Topical issues of endoscopy. 2019. (In Russ.).*

Вклад авторов

Л.В. Черкес: обоснование концепции работы, критический пересмотр и редактирование текста статьи, формулировка выводов;
Р.С. Савосин: сбор и систематизация данных, критический пересмотр текста статьи, подготовка иллюстративного материала;
В.А. Комарова: сбор и систематизация данных, обобщение результатов работы, сбор, анализ и обобщение данных литературы, написание текста статьи;
А.О. Богданова: сбор и систематизация данных, обобщение результатов работы, формулировка выводов, написание текста статьи, оформление статьи.

Authors' contributions

L.V. Cherkas: substantiation of the concept of the work, critical revision and editing of the article, formulation of conclusions;
R.S. Savosin: data collection and systematization, critical revision of the article, preparation of illustrative material;
V.A. Komarova: data collection and systematization, generalization of work results, collection, analysis and generalization of literature data, article writing;
A.O. Bogdanova: data collecting and systematizing, summarizing the results of the work, formulating conclusions, article writing, formatting the article.

ORCID авторов / ORCID of authors

Л.В. Черкес / L.V. Cherkas: <https://orcid.org/0000-0002-6943-6457>
Р.С. Савосин / R.S. Savosin: <https://orcid.org/0000-0003-4246-0200>
В.А. Комарова / V.A. Komarova: <https://orcid.org/0009-0004-3607-7787>
А.О. Богданова / A.O. Bogdanova: <https://orcid.org/0000-0002-9372-5195>

Конфликт интересов. Авторы заявляют об отсутствии конфликта интересов.
Conflict of interest. The authors declare no conflict of interest.

Финансирование. Работа выполнена без спонсорской поддержки.
Funding. The work was performed without external funding.

Соблюдение прав пациентов. Пациентами были подписаны информированные согласия на публикацию их данных.
Compliance with patient rights. The patients gave written informed consents to the publication of their data.

DOI: <https://doi.org/10.17650/2782-3202-2024-4-3-80-85>

ПОВТОРНАЯ РЕКОНСТРУКЦИЯ МОЛОЧНОЙ ЖЕЛЕЗЫ: ВАРИАНТЫ ХИРУРГИЧЕСКОЙ КОРРЕКЦИИ. ОБЗОР ЛИТЕРАТУРЫ

В.Н. Сипки¹, М.Ю. Власова¹, М.В. Мошурова¹, Е.А. Занозина¹, А.Д. Зикиряходжаев^{1–3}¹Московский научно-исследовательский онкологический институт им. П.А. Герцена – филиал ФГБУ «Национальный медицинский исследовательский центр радиологии» Минздрава России; Россия, 125284 Москва, 2-й Боткинский проезд, 3;²ФГАОУ ВО «Российский университет дружбы народов им. Патриса Лумумбы»; Россия, 117198 Москва, ул. Миклухо-Маклая, 6;³ФГАОУ ВО «Первый Московский государственный медицинский университет им. И.М. Сеченова» Минздрава России (Сеченовский Университет); Россия, 119435 Москва, ул. Большая Пироговская, 2, стр. 4**Контакты:** Вячеслав Нодарович Сипки sipki1994@mail.ru

В настоящее время в России проводится большое количество реконструктивно-пластических операций на молочной железе по поводу рака. Для достижения удовлетворительного эстетического результата применяют различные методики реконструкции, которые включают использование силиконовых имплантатов, микрохирургической трансплантации лоскутов различной локализации. Несмотря на многообразие реконструктивно-пластических операций, воздействие различных негативных факторов может привести как к ранним, так и к поздним послеоперационным осложнениям.

Ключевые слова: рак молочной железы, реконструкция молочной железы, реконструктивно-пластическая хирургия, повторная реконструкция молочной железы, реконструкция имплантатами, ауто трансплантация, осложнения после реконструктивно-пластических операций, эстетический результат

Для цитирования: Сипки В.Н., Власова М.Ю., Мошурова М.В. и др. Повторная реконструкция молочной железы: варианты хирургической коррекции. Обзор литературы. MD-Оnco 2024;4(3):80–5.

DOI: <https://doi.org/10.17650/2782-3202-2024-4-3-80-85>

REPEATED BREAST RECONSTRUCTION: SURGICAL TREATMENT OPTIONS. A REVIEW

V.N. Sipki¹, M.Yu. Vlasova¹, M.V. Moshurova¹, E.A. Zanozina¹, A.D. Zikiryakhodzhaev^{1–3}¹P.A. Hertsen Moscow Oncology Research Institute – branch of the National Medical Research Radiological Center, Ministry of Health of Russia; 3rd Botkinskiy Proezd, Moscow 125284, Russia;²Peoples' Friendship University of Russia named after Patrice Lumumba; 6 Miklukho-Maklaya St., Moscow 117198, Russia;³I.M. Sechenov First Moscow State Medical University, Ministry of Health of Russia (Sechenov University); Bld. 4, 2 Bolshaya Pirogovskaya St., Moscow 119435, Russia**Contacts:** Vyacheslav Nodarovich Sipki sipki1994@mail.ru

Currently, a large number of reconstructive-plastic breast cancer surgeries are performed in Russia. To achieve a satisfactory aesthetic result, various reconstruction techniques are used, which include the use of silicone implants, microsurgical transplantation of flaps of various localizations. Despite the wide variety of reconstructive plastic surgeries, exposure to various negative factors can lead to both early and late postoperative complications.

Keywords: breast cancer, breast reconstruction, reconstructive plastic surgery, repeated breast reconstruction, reconstruction with implants, autotransplantation, complications after reconstructive plastic surgery, aesthetic result

For citation: Sipki V.N., Vlasova M.Yu., Moshurova M.V. et al. Repeated breast reconstruction: surgical treatment options. A review. MD-Onco 2024;4(3):80–5. (In Russ.).

DOI: <https://doi.org/10.17650/2782-3202-2024-4-3-80-85>

ВВЕДЕНИЕ

Рак молочной железы (РМЖ) представляет собой серьезную медицинскую и социальную проблему, составляя 12,5 % всех новых случаев злокачественных новообразований в мире [1].

С каждым годом проблема заболеваемости РМЖ не теряет своей актуальности. Так, в России по состоянию на 2023 г. абсолютное число случаев впервые в жизни установленного диагноза РМЖ составляет >73 тыс. В связи с доступностью молочной железы (МЖ) для визуализации, самодиагностики и скрининговых мероприятий статистически преобладающими являются I–II стадии заболевания (73,7 %), тогда как III и IV встречаются реже (18 и 7,9 %). Но несмотря на это, смертность от РМЖ остается высокой (15,9 %) [2].

С учетом того что число больных РМЖ с каждым годом неуклонно растет, увеличивается доля выполнения реконструктивно-пластических операций.

ПОВТОРНАЯ РЕКОНСТРУКЦИЯ МОЛОЧНОЙ ЖЕЛЕЗЫ: ВАРИАНТЫ ХИРУРГИЧЕСКОЙ КОРРЕКЦИИ

Согласно современным клиническим рекомендациям при лечении РМЖ используют комбинированный или комплексный подход – проведение нео-и/или адъювантной полихимиотерапии, лучевой терапии, хирургических вмешательств, гормональной и таргетной терапии. Все вышеперечисленные методы в совокупности позволяют достичь стойкой ремиссии заболевания. В свою очередь, хирургическое лечение остается основным этапом комбинированного и комплексного лечения данной патологии. В преобладающем большинстве случаев предпочтение отдается онкопластическим резекциям и одномоментным реконструкциям МЖ в связи с тем, что риск местного рецидивирования заболевания при органосохраняющем лечении сопоставим с таковым при радикальном лечении и, что немаловажно, психологическое состояние пациентки остается удовлетворительным [3].

На сегодняшний день для одномоментной реконструкции МЖ на основе имплантатов после подкожной/кожесохранной мастэктомии применяют как одноэтапные, так и двухэтапные методики [4, 5].

Поскольку до сих пор неизвестно, какая методика дает лучшие клинические результаты, С.I.J.M. Theunissen и соавт. провели многоцентровое ретроспективное исследование с целью сравнения вышеописанных вариантов реконструкции. В этом исследовании участвовали 383 пациентки, перенесшие мастэктомию с последующей немедленной одно- или двухэтапной реконструкцией в период с 2010 по 2016 г. Частота удаления тканевого экспандера (ТЭ)/имплантатов была выше у пациенток после одномоментной одноэтапной реконструкции (19,9 %), чем при двухэтапном варианте операции (11,3 %) ($p = 0,082$). Общая частота осложнений (35,7 и 19,9 % соответственно, $p = 0,008$) и повторных вмешательств (29,8 и 20,3 % соответственно,

$p = 0,156$) была выше при одноэтапной реконструкции, чем в группе пациенток ТЭ–имплантат. Частота развития осложнений (отношение шансов 1,85; 95 % доверительный интервал 0,92–3,37; $p = 0,084$) и удаления протезов (отношение шансов 1,55; 95 % доверительный интервал 0,67–3,58; $p = 0,301$) была сопоставима в обеих группах [6].

Тем не менее вопрос о преимуществах одномоментной двухэтапной реконструкции перед одноэтапной остается открытым. В мировой литературе представлено недостаточно исследований с долгосрочными результатами после развития осложнений.

Результатами анализа своей работы в данном направлении поделились G.R. Sue и соавт. Они провели ретроспективный анализ данных пациенток, которым в период с 2006 по 2015 г. одномоментно были установлены ТЭ. В 39 (13,8 %) из 453 случаев в связи с развитием осложнений потребовалась повторная операция. Реоперацию авторы связывали с высоким индексом массы тела (29 против 24, $p < 0,001$), большим объемом наполнения ТЭ (299 мл против 169 мл, $p < 0,001$) и предоперационным проведением лучевой терапии (31 % против 13 %, $p = 0,001$). Таким образом, частота осложнений после двухэтапной реконструкции МЖ может быть обусловлена быстрой наполняемостью ТЭ, повышенным индексом массы тела и предшествующей лучевой терапией в анамнезе [7].

Несмотря на большое количество исследований, свидетельствующих о преимуществах одномоментной реконструкции имплантатами, в некоторых случаях не удается избежать осложнений. Например, после субмускулярной установки может встречаться такое нежелательное явление, как анимационная деформация. Данную ситуацию может скорректировать повторная установка имплантата в препекторальном пространстве.

A. Shikhman и соавт. провели ретроспективный обзор исследований, посвященных повторным операциям с препекторальной реконструкцией, выполненным в период с 2017 по 2019 г. В группу исследования вошли 33 пациентки (57 операций). Неoadъювантная полихимиотерапия была проведена в 9 (27 %) случаях, лучевая терапия – в 5 (15 %). Среднее время между первичной и повторной операциями составило 10,8 года, средний период наблюдения – 13,8 мес. В конечном итоге у всех пациенток была устранена анимационная деформация, достигнут хороший эстетический результат. В заключение авторы отмечают, что неудовлетворительные результаты субпекторальной реконструкции (анимационная деформация и хронический болевой синдром) способствовали рассмотрению других вариантов установки имплантатов для ликвидации вышеперечисленных проблем. Подкожная установка эндопротеза помогает избежать появления анимации и болевого синдрома без ухудшения эстетических показателей [8].

С учетом вышеописанного опыта по-прежнему остается дискуссионным вопрос о причинах, влияющих на смену кармана.

G.G. Caputo и соавт. провели многоцентровой ретроспективный анализ данных пациенток после подкожной мастэктомии, которым была выполнена смена кармана эндопротеза в период с 2020 по 2021 г. В группу исследования вошли 30 пациенток. Показаниями к смене кармана были анимационная деформация — у 26 (87 %) пациенток, хронический болевой синдром — у 13 (43 %) пациенток, капсулярная контрактура — у 17 (57 %) пациенток, асимметрия МЖ — у 19 (63 %) пациенток. Послеоперационные осложнения наблюдались в 3 случаях. Ни один имплантат не был потерян. Через 3 мес после операции зафиксировано 100 % разрешение проблем, при которых была показана смена кармана эндопротеза. В отсроченном периоде после повторной операции отмечены хорошие эстетические результаты и высокая удовлетворенность пациенток качеством жизни [9].

K.J. Zavala и соавт. описали новый метод реконструкции МЖ, который может быть использован в случае неудачи первичной операции или развития осложнений (протрузия имплантата, неудовлетворительный эстетический результат и др.). В методике, названной “Goldilocks”, для создания объема МЖ применяется нижний деэпидермизированный лоскут. «Идеальными пациентками» для этой методики являются женщины с макромастией или выраженным птозом МЖ [10].

Встречается и такое осложнение, как инфицирование сформированного кармана эндопротеза. В литературе недостаточно данных о результатах вторичной реконструкции после удаления инфицированного имплантата.

M. Asaad и соавт. провели ретроспективное исследование данных пациенток, которым в период с 2006 по 2019 г. была выполнена повторная реконструкция МЖ на основе имплантата после инфицирования первичного эндопротеза (5 %, 298/6093). Повторная операция выполнена 83 пациенткам (92 операции). После первичной реконструкции отмечено более частое развитие инфекционных осложнений, чем после повторной реконструкции (21 и 9 % соответственно; $p = 0,0008$). Если исключить результаты пациенток с предшествующей лучевой терапией и тех, кому проведена замена эндопротеза, то процент успешных операций составляет 88 %. Авторы сделали вывод, что после удаления имплантата на фоне инфицирования в отсроченном периоде целесообразно выполнять повторную реконструкцию с установкой алло-материалов. Однако при первичной реконструкции в подавляющем большинстве случаев у пациенток отмечается более высокая удовлетворенность качеством жизни, чем после выполнения повторных операций [11].

Возможно ли выполнение повторной реконструкции МЖ эндопротезом после первичных неудач в виде протрузии имплантата? Неправильная хирургическая техника, послеоперационная лучевая терапия и инфекционное осложнение могут привести к некрозу покровных тканей, что в свою очередь может повлечь за собой развитие других осложнений.

Целью J. Varga и соавт. было изучение целесообразности удаления фиброзной капсулы у пациенток с протрузией имплантата и оценка кровоснабжения фиброзной капсулы с помощью лазерной доплеровской флоуметрии интраоперационно. Послеоперационное наблюдение за 19 пациентками показало, что реконструированная фиброзная капсула сохранилась во всех случаях: ни в одном случае не наблюдались явления клинически значимой капсулярной контрактуры. Существенной разницы в кровоснабжении кожного чехла при первичной и повторной операциях не отмечено. При плановом морфологическом исследовании удаленного кожного чехла выявляли значительную васкуляризацию и ангиогенез. По-видимому, данная методика подходит для спасения имплантатов, улучшения их покрытия в случае состоявшейся экструзии [12].

Помимо клинически значимых осложнений, являющихся причиной повторного хирургического вмешательства, существуют осложнения, при которых на 1-м этапе предпринимается консервативная тактика лечения. Одним из таких осложнений является длительная послеоперационная серома, требующая пункции под контролем ультразвукового исследования.

S. Zogheib и соавт. описали такое редкое явление, как двойная капсула. Она формируется после установки имплантатов, причем внутренняя оболочка фиброзной капсулы полностью или частично адгезируется с поверхностью имплантата, а внешняя — с окружающими тканями; соответственно, возникает межкапсульное пространство. Авторы проанализировали 9 исследований (68 реконструкций). В 94,1 % случаев двойные капсулы возникали при использовании текстурированных имплантатов круглой формы независимо от кармана установки имплантата ($p = 0,64$). Во всех случаях двойные капсулы были диагностированы случайным образом. Капсулярная контрактура наблюдалась у 50 % пациенток (из них в 81,5 % случаев — контрактура III и IV степени по Baker) и была наиболее частым показанием к повторной операции на реконструированной МЖ ($p < 0,001$). В 84,4 % случаев была выполнена капсулэктомия внутреннего и капсулотомия наружного листка капсулы с заменой на гладкие имплантаты [13].

Помимо осложнений после выполнения реконструктивного этапа достаточно часто встречается неудовлетворительный эстетический результат в виде птоза, асимметрии МЖ, что также требует хирургической коррекции. Мастопексию до или во время подкож-

ной мастэктомии выполняли для коррекции птоза МЖ, но в литературе описано довольно мало случаев, посвященных вторичной мастопексии (по схеме Wise) после завершения двухэтапной реконструкции (ТЭ/имплантами).

В период с 2005 по 2015 г. А.Н. Salibian и соавт. проанализировали результаты 155 пациенток после подкожной мастэктомии с двухэтапной реконструкцией с использованием инфрамаммарного доступа. Из 155 пациенток в 10 (6,5 %) случаях потребовалась вторичная мастопексия по схеме Wise ($n = 14$; 5,5 %). Все повторные реконструкции прошли без осложнений. В среднем через 50 мес после операции (диапазон 19–92 мес) не было отмечено развития капсульных контрактур. Следовательно, вторичная мастопексия после двухэтапной реконструкции МЖ ТЭ/имплантом встречается нечасто, но при необходимости она может быть выполнена для коррекции птоза, улучшения формы и симметрии МЖ [14].

Выбор метода реконструкции при РМЖ всегда должен основываться на сочетании оптимального местного контроля заболевания и лучшего косметического результата. Реконструкция МЖ с использованием имплантатов представляет собой сложный выбор. Для получения удовлетворительных результатов обязательными являются следующие факторы: тщательное предоперационное планирование, информация об используемых протезах, точное выполнение операции и соответствующее последующее наблюдение.

С каждым годом набирает популярность липофилинг реконструированной МЖ. Результатами исследования в данном направлении поделились А. Cogliandro и соавт. В группу наблюдения вошли 70 пациенток после реконструкции МЖ с проведением липофилинга или без него. Период наблюдения составил 4 года. Через 6–12 мес после операции проводилось анкетирование всех пациенток по опроснику оценки степени удовлетворенности и качества жизни после операций на МЖ – BREAST-Q. Средний возраст пациенток составил 41 год. В 1-ю группу включили 46 пациенток, которым был проведен повторный липофилинг почти через 1 год после реконструкции, во 2-ю группу – 24 пациентки после реконструкции МЖ с использованием имплантатов без липофилинга. В среднем 1 пациентке было проведено 2–3 процедуры липофилинга. Согласно полученным данным, у пациенток 1-й группы в большинстве случаев достигнуты наилучшие эстетические результаты [15].

На протяжении 12 лет S. Kempa и соавт. изучали эффективность, осложнения, а также частоту локорегионарных рецидивов и отдаленного метастазирования у больных РМЖ после проведения процедуры липофилинга. В исследование вошли 93 пациентки. Долгосрочные результаты не показали увеличения числа рецидивов опухоли и отдаленного метастазирования в исследуемой группе по сравнению с данными лите-

ратуры. В 1 (1,1 %) случае был отмечен местный рецидив, у 2 (2,2 %) пациенток – отдаленное метастазирование, в 1 (1,1 %) случае зафиксирован летальный исход. В 67,12 % случаев пациенты отмечали высокую удовлетворенность полученным результатом. В обзоре литературы авторы проследили отсутствие взаимосвязи между проведением липофилинга и развитием рецидива РМЖ [16].

М.В. Nava и соавт. разработали способ «гибридной реконструкции молочной железы». Эта система предполагает использование имплантатов в комбинации с липофилингом как инструмента улучшения конечного реконструктивного результата. Гибридная реконструкция МЖ будет наиболее удовлетворительным вариантом для пациенток со средней и большой птозированной МЖ [17].

Согласно данным отечественной и зарубежной литературы, наиболее частым осложнением и показанием для повторной операции является клинически значимая капсулярная контрактура (III/IV степень по Baker). О.Л. Sharp и соавт. проведен ретроспективный анализ базы данных пациентов за период с 2018 по 2020 г. Пациенткам были выполнены 32 реконструкции свободными лоскутами: DIEP – 29, profunda artery – 2, lateral thoracic artery flap – 1. Средний период наблюдения от 1-й первой реконструкции до повторного реконструктивного вмешательства составил 9 лет. Не было отмечено ни одного случая полной либо частичной потери лоскута [18].

М. Cowen и соавт. проанализировали причины неудовлетворенности первичной реконструкцией, проведенные мероприятия и послеоперационные осложнения у 54 пациенток, которым в период с 2010 по 2018 г. были выполнены вторичные операции по коррекции реконструированной МЖ с использованием имплантата. Замена имплантата на имплантат была осуществлена 34 пациенткам, имплантата на аутологичную ткань – 20 пациенткам. Наиболее частыми причинами неудовлетворенности стали болевой синдром, неподвижность реконструированной МЖ, асимметрия по отношению к контралатеральной МЖ. При среднем сроке наблюдения 2,6 года пациентки, перенесшие аутологичную реконструкцию, были более удовлетворены МЖ, чем пациентки, сохранившие имплантат ($p < 0,0001$). Следовательно, в случаях неудовлетворительного результата при использовании имплантатов переход на реконструкцию лоскутами показал наилучшие результаты с точки зрения самочувствия и удовлетворенности пациента, чем использование синтетических материалов [19].

Таким образом, все чаще стали появляться публикации, посвященные повторным вмешательствам с использованием лоскутов после неудачной реконструкции силиконовыми эндопротезами. Работу по данной теме опубликовали М. Coriddi и соавт. В группу исследования были включены 177 пациенток, перенесших аутологичную реконструкцию МЖ ($n = 192$)

после неудачной первичной операции с использованием имплантатов. Неудачи реконструкции с использованием протезов были обусловлены развитием капсулярной контрактуры (III/IV степень по Baker), вызывающей боль и/или косметическую деформацию (77 %, $n = 106$), неудовлетворенностью эстетическим результатом (11 %, $n = 15$), наличием рисков развития протрузии и инфицирования имплантата (6 %, $n = 8$) и др. Осложнения, потребовавшие оперативного вмешательства, включали частичную потерю лоскута (3 %, $n = 5$), гематому (3 %, $n = 5$), вазоспазм, потребовавший проведения ревизионной операции (1 %, $n = 2$), полную потерю лоскута (1 %, $n = 1$). По данным опросника BREAST-Q отмечено статистически значимое улучшение общих результатов ($p < 0,001$), показателей удовлетворенности внешним видом МЖ ($p < 0,001$), психосоциального благополучия ($p < 0,001$) и физического благополучия ($p = 0,003$) [20].

Бывают ситуации, когда объем донорской ткани оказывается недостаточным для достижения желаемой симметрии, формы и проекции МЖ. Это связано с недостаточной оценкой объема донорской зоны, возможным послеоперационным липонекрозом или частичной потерей лоскута. Для решения подобных проблем выполняется липофилинг или дополнительная ауто трансплантация лоскутами. Однако, поскольку есть пациенты, у которых даже эти методики не позволяют достичь желаемых результатов, необходимы и предпочтительны дополнительные стратегии.

Комбинация применения свободных лоскутов с одномоментной установкой имплантатов представляет собой еще одну перспективную концепцию. A.D. Vach и соавт. проанализировали данные пациентов с неудовлетворительными эстетическими результатами после операций с использованием свободных лоскутов (DIEP, S-GAP, TMG и FCI) в комбинации с эндопротезами, проведенных в период с 2011 по 2018 г. При контрольном осмотре через 1 год у всех пациенток был отмечен отличный либо хороший эстетический результат. Наблюдались низкая частота ранних и позд-

них послеоперационных осложнений, а также высокий общий уровень удовлетворенности. Таким образом, продемонстрированный подход гибридной реконструкции груди представляет собой безопасную и надежную методику для повторного хирургического вмешательства и коррекции эстетического результата [21].

Применение DIEP-лоскута является наиболее предпочтительным видом реконструкции у пациентов с РМЖ, но всегда возникает вопрос о сроках выполнения данного этапа реконструкции. В исследовании на основе самой большой базы данных, доступной в Европе, L. Prantl и соавт. сравнили результаты и осложнения одномоментной и отсроченной реконструкции МЖ с использованием свободного лоскута передней брюшной стенки. Почти 4 тыс. пациенток перенесли 4577 одномоментных и отсроченных реконструкций DIEP-лоскутом в 22 различных немецких онкологических центрах. По частоте частичной (1,0 % против 1,2 % случаев, $p = 0,706$) и полной потери лоскута (2,3 % против 1,9 % случаев, $p = 0,516$) не выявлено значительных различий между группами. Частота ревизионных операций была несколько ниже в группе одномоментной реконструкции (7,7 % против 9,8 %, $p = 0,039$). Послеоперационную активизацию пациентов начинали значительно раньше в группе одномоментной реконструкции (в 1-й послеоперационный день: 82,1 % против 68,7 %, $p < 0,001$), и, соответственно, средняя продолжительность пребывания в стационаре была значительно короче в этой группе (7,3 (стандартное отклонение 3,7) дня против 8,9 (стандартное отклонение 13,0) дня; $p < 0,001$). Результаты подтверждают существующую тенденцию к увеличению числа одномоментных реконструкций лоскутами [22].

ЗАКЛЮЧЕНИЕ

Несмотря на существующие риски развития осложнений, выполнение повторных реконструктивных вмешательств в большинстве случаев позволяет достичь оптимальных эстетических результатов и значительно улучшить качество жизни больных РМЖ.

ЛИТЕРАТУРА / REFERENCES

1. American Cancer Society. Breast Cancer Facts & Figures 2022–2024. Available at: <https://www.cancer.org/content/dam/cancer-org/research/cancer-facts-and-statistics/breast-cancer-facts-and-figures/2022-2024-breast-cancer-fact-figures-acs.pdf>
2. Состояние онкологической помощи населению России в 2022 году. Под ред. А.Д. Каприна, В.В. Старинского, А.О. Шахзадовой. М.: МНИОИ им. П.А. Герцена – филиал ФГБУ «НМИЦ радиологии» Минздрава России, 2022. 239 с. State of oncological care in Russia in 2022. Ed. by: A.D. Kaprin, V.V. Starinskiy, A.O. Shakhzadova. Moscow: MNIOI im. P.A. Gertsena – filial FGBU “NMITS radiologii” Minzdruva Rossii, 2022. 239 p. (In Russ.).
3. Воротников И.К., Лetyagin В.П., Высоккая И.В. и др. Хирургическое лечение рака молочной железы: от концепции «искоренения» к эстетической хирургии. Опухоли женской репродуктивной системы 2018;14(2):42–53. DOI: 10.17650/1994-4098-2018-14-2-42-53 Vorotnikov I.K., Letyagin V.P., Vysotskaya I.V. et al. Surgical treatment of breast cancer: from the concept of eradication to aesthetic surgery. Opuhohli zhenskoy reptoduktivnoy sistemy = Tumors of Female Reproductive System 2018; 14(2):42–53. (In Russ.). DOI: 10.17650/1994-4098-2018-14-2-42-53
4. Зикирьходжаев А.Д., Рассказова Е.А., Тукмаков А.Ю., Широких И.М. Рецидивы после радикальных подкожных/кожесохранных мастэктомий с одномоментной реконструкцией при раке молочной железы. Исследования и практика в медицине 2019;6(1):33–40. DOI: 10.17709/2409-2231-2019-6-1-3 Zikiryakhodzhavev A.D., Rasskazova E.A., Tukmakov A.Yu., Shirokikh I.M. Relapses after radical subcutaneous/skin-sparing

- mastectomy with simultaneous reconstruction in breast cancer. *Issledovaniya i praktika v meditsine = Research'n Practical Medicine Journal* 2019;6(1):33–40. (In Russ.). DOI: 10.17709/2409-2231-2019-6-1-3
5. Рассказова Е.А. Современные принципы лечения рака молочной железы. *Врач* 2017;S:5–8. Rasskazova E.A. Modern principles of breast cancer treatment. *Vrach = Doctor* 2017;S:5–8. (In Russ.).
 6. Theunissen C.I.J.M., Brohet R.M., Hu Y. et al. Risk of breast implant removal after one- *versus* two-stage breast reconstructive surgery. *J Plast Reconstr Aesthet Surg* 2022;75(5):1610–6. DOI: 10.1016/j.bjps.2021.11.112
 7. Sue G.R., Sun B.J., Lee G.K. Complications after two-stage expander implant breast reconstruction requiring reoperation: a critical analysis of outcomes. *Ann Plast Surg* 2018;80(5S Suppl 5):S292–S4. DOI: 10.1097/SAP.0000000000001382
 8. Shikhman A., Erz L., Brown M., Wagner D. Prepectoral conversion of subpectoral implants for animation deformity after breast reconstruction: technique and experience. *Plast Reconstr Surg Glob Open* 2022;10(2):e4132. DOI: 10.1097/GOX.00000000000004132
 9. Caputo G.G., Mura S., Contessi Negrini F. et al. From sub-pectoral to pre-pectoral implant reconstruction: a decisional algorithm to optimise outcomes of breast replacement surgery. *Healthcare (Basel)* 2023;11(5):671. DOI: 10.3390/healthcare11050671
 10. Zavala K.J., Kwon J.G., Han H.H. et al. The goldilocks technique: an alternative method to construct a breast mound after prosthetic breast reconstruction failure. *Arch Plast Surg* 2019;46(5):475–9. DOI: 10.5999/aps.2018.00808
 11. Asaad M., Slovacek C., Mitchell D. et al. Implant-based breast reconstruction following infected device explantation: is a second attempt worth it? *Plast Reconstr Surg* 2022;150(2):247e–59e. DOI: 10.1097/PRS.00000000000009289
 12. Varga J., Mohos G., Varga A. et al. A possible technique for the complex reconstruction of exposed breast implant: applicability and microcirculation of the capsule flap. *J Invest Surg* 2019;32(6):530–5. DOI: 10.1080/08941939.2018.1442532
 13. Zogheib S., Hanna C., Daou B. et al. Breast implant-associated double capsules: what do we know so far? A systematic review of the literature. *Aesthetic Plast Surg* 2022;46(1):35–42. DOI: 10.1007/s00266-021-02443-9
 14. Salibian A.H., Harness J.K., Mowlds D.S. Secondary mastopexy after nipple-sparing mastectomy and staged subcutaneous expander/implant reconstruction. *Ann Plast Surg* 2018;80(5):475–80. DOI: 10.1097/SAP.0000000000001337
 15. Cogliandro A., Barone M., Tenna S. et al. The role of lipofilling after breast reconstruction: evaluation of outcomes and patient satisfaction with BREAST-Q. *Aesthetic Plast Surg* 2017;41(6):1325–31. DOI: 10.1007/s00266-017-0912-1
 16. Kempa S., Brix E., Heine N. et al. Autologous fat grafting for breast reconstruction after breast cancer: a 12-year experience. *Arch Gynecol Obstet* 2022;305(4):921–7. DOI: 10.1007/s00404-021-06241-1
 17. Nava M.B., Catanuto G., Rocco N. How to optimize aesthetic outcomes in implant-based breast reconstruction. *Arch Plast Surg* 2018;45(1):4–13. DOI: 10.5999/aps.2017.00528
 18. Sharp O.L., Gupta S., Köhler G. et al. Free tissue transfer after unsatisfactorily implant-based breast reconstruction, a cohort study. *J Plast Reconstr Aesthet Surg* 2021;74(7):1633–701. DOI: 10.1016/j.bjps.2021.01.006
 19. Cowen M., Philandrianos C., Bertrand B. et al. [Secondary surgery of breast reconstructions by breast implant. Assessment of patient satisfaction based on surgical technique implant conservation *vs.* autologous conversion (In French)]. *Ann Chir Plast Esthet* 2021;66(2):134–43. DOI: 10.1016/j.anplas.2020.08.005
 20. Coriddi M., Shenaq D., Kenworthy E. et al. Autologous breast reconstruction after failed implant-based reconstruction: evaluation of surgical and patient-reported outcomes and quality of life. *Plast Reconstr Surg* 2019;143(2):373–9. DOI: 10.1097/PRS.00000000000005197
 21. Bach A.D., Morgenstern I.H., Horch R.E. Secondary “Hybrid Reconstruction” concept with silicone implants after autologous breast reconstruction – is it safe and reasonable? *Med Sci Monit* 2020;26:e921329. DOI: 10.12659/MSM.921329
 22. Prantl L., Moellhoff N., von Fritschen U. et al. Immediate *versus* secondary DIEP flap breast reconstruction: a multicenter outcome study. *Arch Gynecol Obstet* 2020;302(6):1451–9. DOI: 10.1007/s00404-020-05779-w

Вклад авторов

В.Н. Сипки: обзор публикаций по теме статьи, анализ полученных данных, написание текста статьи;

М.Ю. Власова: разработка дизайна исследования;

М.В. Мошурова, Е.А. Занозина: обзор публикаций по теме статьи;

А.Д. Зикиряходжаев: разработка дизайна исследования, получение данных для анализа.

Authors' contributions

V.N. Sipki: review of publications on the topic of the article, analysis of the data obtained, article writing;

M.Yu. Vlasova: research design development;

M.V. Moshurova, E.A. Zanozina: review of publications on the topic of the article;

A.D. Zikiryakhodjaev: research design development, obtaining data for analysis.

ORCID авторов / ORCID of authors

В.Н. Сипки / V.N. Sipki: <https://orcid.org/0009-0007-6233-5024>

М.Ю. Власова / M.Yu. Vlasova: <https://orcid.org/0000-0001-7502-2288>

М.В. Мошурова / M.V. Moshurova: <https://orcid.org/0000-0003-4141-8414>

Е.А. Занозина / E.A. Zanozina: <https://orcid.org/0000-0003-2050-142X>

А.Д. Зикиряходжаев / A.D. Zikiryakhodzhaev: <https://orcid.org/0000-0001-7141-2502>

Конфликт интересов. Авторы заявляют об отсутствии конфликта интересов.

Conflict of interest. The authors declare no conflict of interest.

Финансирование. Работа выполнена без спонсорской поддержки.

Funding. The work was performed without external funding.

Статья поступила: 31.05.2024. **Принята к публикации:** 24.06.2024. **Опубликована онлайн:** 11.09.2024.

Article submitted: 31.05.2024. **Accepted for publication:** 24.06.2024. **Published online:** 11.09.2024.

DOI: <https://doi.org/10.17650/2782-3202-2024-4-3-86-92>

ТОНКОИГОЛЬНАЯ ЧРЕСПИЩЕВОДНАЯ ПУНКЦИЯ ЛИМФАТИЧЕСКОГО УЗЛА СРЕДОСТЕНИЯ ПОД КОНТРОЛЕМ ЭНДОСКОПИЧЕСКОЙ УЛЬТРАСОНОГРАФИИ КЛИНИЧЕСКИЙ СЛУЧАЙ

И.Н. Юричев, В.В. Верещак*Клинический госпиталь «Лапино» группы компаний «Мать и Дитя»; Россия, 143081 Московская обл., д. Лапино, 1-е Успенское шоссе, 111***Контакты:** Илья Николаевич Юричев ilia-yurichev@yandex.ru

Метастатическое поражение лимфатических узлов средостения в онкологической практике прежде всего ассоциируется с раком легкого. Это связано с повсеместно высоким уровнем заболеваемости, однако поражение лимфатических узлов средостения при других различных доброкачественных и злокачественных процессах также широко распространено. В связи с особенностями анатомии данной зоны, трудностью визуализации отдельных групп лимфатических узлов, сложностью дифференциальной диагностики злокачественного и доброкачественного процессов проблема получения биологического материала из пораженного очага остается актуальной и нерешенной. Чреспищеводная тонкоигольная пункция под контролем эндоскопической ультрасонографии является высокоэффективным и безопасным методом диагностики и стадирования онкологических заболеваний, связанных с метастатическим поражением лимфатических узлов средостения.

Ключевые слова: метастатическое поражение лимфатических узлов средостения, рак легкого, чреспищеводная тонкоигольная пункция под контролем эндоскопической ультрасонографии

Для цитирования: Юричев И.Н., Верещак В.В. Тонкоигольная чреспищеводная пункция лимфатического узла средостения под контролем эндоскопической ультрасонографии. Клинический случай. MD-Onco 2024;4(3):86–92.

DOI: <https://doi.org/10.17650/2782-3202-2024-4-3-86-92>

TRANSESOPHAGEAL ENDOSCOPIC ULTRASOUND-GUIDED ASPIRATION OF MEDIASTINAL LYMPH NODE. CLINICAL CASE

I.N. Iurichev, V.V. Vereshchak*Clinical Hospital “Lapino” of the “Mother and Child” Group of companies; 111 1st Uspenskoe Shosse, Lapino, Moscow region 143081, Russia***Contacts:** Iliia Nikolaevich Iurichev ilia-yurichev@yandex.ru

In oncologic practice, metastatic lesions in the mediastinal lymph nodes are primarily associated with lung cancer because of its high morbidity. However, lesions in mediastinal lymph nodes are quite common in the context of various other benign and malignant processes. Therefore, due to the anatomy of this zone, difficulties of visualization of specific lymph node groups, complicated differential diagnosis of benign and malignant processes, the problem of sampling biological materials from the affected area remains important and unsolved. Transesophageal endoscopic ultrasound-guided aspiration is a highly effective and safe method of diagnosis and staging of oncologic diseases associated with metastatic lesions in the mediastinal lymph nodes.

Keywords: metastatic lesions in mediastinal lymph nodes, lung cancer, transesophageal endoscopic ultrasound-guided aspiration

For citation: Iurichev I.N., Vereshchak V.V. Transesophageal endoscopic ultrasound-guided aspiration of mediastinal lymph node. Clinical case. MD-Onco 2024;4(3):86–92. (In Russ.).

DOI: <https://doi.org/10.17650/2782-3202-2024-4-3-86-92>

ВВЕДЕНИЕ

Эндосонография из просвета верхних отделов желудочно-кишечного тракта с тонкоигольной пункцией является одной из методик, которая может быть применена для контролируемого получения материала из первичной опухоли с целью морфологического

исследования при центральном раке легкого в случаях возникновения диагностических затруднений, а также из локорегионарных и отдаленных метастазов при условии их эндосонографической визуализации. Результаты большого числа наблюдений и метаанализов, проведенных за последнее десятилетие, говорят о том, что

чувствительность эндоскопической ультрасонографии (ЭУС) средостения в определении лимфорегионарно-го метастазирования составляет 83–89 % [1]. Однако многие авторы указывают на различия показателей чувствительности и специфичности в зависимости от количества ЭУС, проводимых в клинике, а соответственно – от опыта исследователя [2]. В ряде метаанализов были продемонстрированы сопоставимые чувствительность (83 %) и специфичность (97 %) метода, в то время как отрицательная прогностическая ценность составила 73–83 % [3]. Несмотря на относительно невысокий уровень отрицательной прогностической ценности, тонкоигольная пункция под контролем ЭУС (ЭУС-ТИП) позволяет избежать инвазивных диагностических хирургических манипуляций в 50–70 % случаев [4]. В мультицентровом исследовании чувствительность ЭУС-ТИП при выявлении метастазов в лимфатических узлах групп N2–N3 оказалась выше (94 %) по сравнению с диагностической торакоскопией (79 %), что позволило избежать эксплоративных торакотомий. В торакоскопической группе было выполнено 18 % ненужных торакотомий, в группе тонкоигольных пункций – всего 7 % [5].

Практически все группы средостенных лимфатических узлов визуализируются с помощью ЭУС, а значит, подходят для транспищеводной пункции. Согласно классификации, предложенной С.Ф. Mountain и С.М. Dresler в 1997 г. [6], одобренной и дополненной Международной ассоциацией по изучению рака легкого (International Association for the Study of Lung Cancer, IASLC) в 2009 г., для ЭУС-ТИП доступны следующие группы лимфатических узлов (рис. 1):

- левые верхние паратрахеальные (группа 2L);
- левые нижние паратрахеальные (группа 4L);
- подкаринальные (бифуркационные) (группа 7);
- левые и правые параэзофагеальные (группы 8L и 8R);
- лимфатические узлы легочной связки (группы 9L и 9R).

Наличие воздуха в просвете трахеи и главных бронхов ограничивает визуализацию верхних и нижних паратрахеальных лимфатических узлов (группы 2R и 4R) [7]. Кроме того, в стандартный объем эндосонографического исследования у пациентов с подозрением на рак легкого входит осмотр черной группы лимфатических узлов, левого надпочечника и левой доли печени с возможностью выполнения ЭУС-ТИП этих анатомических структур.

Известны ЭУС-критерии оценки лимфатических узлов, позволяющие с большой вероятностью предположить злокачественный характер изменений:

- размеры >5 мм;
- гомогенная эхоструктура;
- гипоехогенность;
- четкие очертания;
- округлая форма.

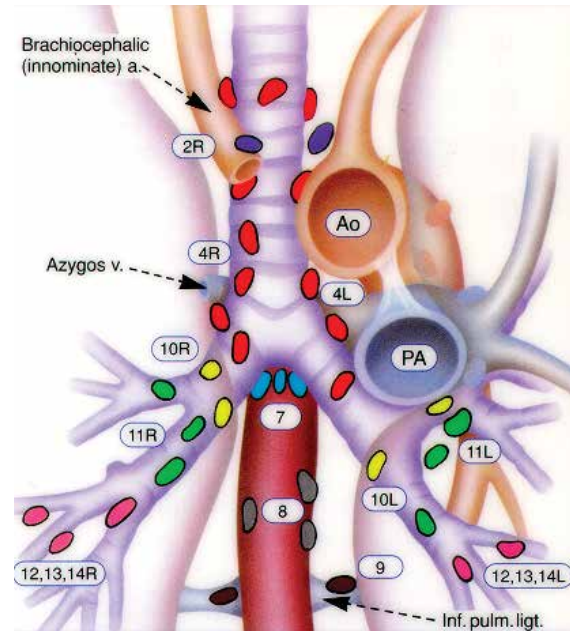


Рис. 1. Схема регионарных лимфатических узлов по Mountain–Dresler
Fig. 1. Diagram of regional lymph nodes per Mountain–Dresler

Однако и с учетом этих критериев бывает сложно определить истинный характер изменений [8]. Авторы показали, что даже сонографическая картина лимфатических узлов, характеризующихся наличием всех 5 критериев злокачественности, не всегда коррелирует с последующими морфологическими находками. Проблема дифференциально-диагностических затруднений заключается не только в том, что истинный характер изменений лимфатических узлов не всегда манифестирует строго определенным набором сонографических признаков, но и в том, что на качество визуализации влияет частота ультразвукового сканирования, а на точность оценки – субъективизм врача-специалиста.

Для повышения специфичности ЭУС, направленной на уточнение характера лимфаденопатии, применяют сопряженные с ней методики: 1) неинвазивную – эластографию; 2) инвазивную – тонкоигольную пункцию патологического очага под ЭУС-наведением. Показатели эффективности данных методик представлены в табл. 1.

Проведено сравнение специфичности радиальной ЭУС, ЭУС-эластографии и ЭУС-ТИП в оценке характера обнаруженных и измененных лимфатических узлов [9]. Показано, что размеры лимфатических узлов не коррелируют с характером обнаруженных в них патологических изменений: в сопоставимых по размерам лимфатических узлах обнаруживали как опухолевые, так и неопухолевые изменения. Сочетание всех 5 указанных выше ЭУС-критериев злокачественности встретилось как в 11 (14,1 %) случаях злокачественных, так и в 7 (9 %) доказанных случаях неопухолевых изменений лимфатических узлов.

Таблица 1. Эффективность уточняющих ЭУС-методик в оценке лимфаденопатии, %

Table 1. Effectiveness of refining EUS techniques in lymphadenopathy evaluation, %

Показатель Characteristic	Радиальная ЭУС Radial EUS	ЭУС-эластография EUS elastography	ЭУС-ТИП EUS-FNA
Чувствительность Sensitivity	26,8	85,4	95,1
Специфичность Specificity	81,1	91,9	100
Точность Accuracy	52,6	88,5	96,4
Отрицательное предсказательное значение Negative predictive value	50,0	85,0	87,5
Положительное предсказательное значение Positive predictive value	61,1	92,1	100

Примечание. ЭУС – эндоскопическая ультрасонография; ЭУС-ТИП – тонкоигольная пункция под контролем эндоскопической ультрасонографии.
Note. EUS – endoscopic ultrasound; EUS-FNA – endoscopic ultrasound fine needle aspiration.

Таким образом, ЭУС-критерии злокачественности изменений лимфатических узлов достаточно условны и субъективны, даже на основании наличия «полного комплекта» этих критериев невозможна однозначная интерпретация лимфаденопатии. Более успешное решение диагностической задачи возможно с помощью ЭУС-ТИП, обладающей преимуществами перед радиальной ЭУС.

Тонкоигольная пункция, по утверждению ряда японских и европейских авторов, является безопасным и точным методом диагностики тканей и органов, расположенных в непосредственной близости к стенке верхних отделов желудочно-кишечного тракта [10, 11]. В теории к осложнениям тонкоигольной пункции можно отнести перфорацию, кровотечение, пневмоторакс

и инфекционные осложнения, однако в литературе описаны лишь редкие наблюдения возникновения медиастинита в случаях, когда проводилась пункция иглами большого диаметра и объектом пункций являлись кистозные образования [12–15], а также при пункции малигнизированных лимфатических узлов [16]. В литературе описаны единичные случаи обсеменения пункционного хода после выполненной ЭУС-ТИП через стенку желудочно-кишечного тракта [17–19], в то время как клетки рака в канале эхоэндоскопа после ЭУС-ТИП обнаруживают в 48 % случаев [20].

Результаты крупного метаанализа, касающиеся осложнений тонкоигольных пункций, представлены в табл. 2 [21–31].

Таблица 2. Частота осложнений ЭУС-ТИП, по данным разных авторов

Table 2. Complication rates of EUS-FNA per various authors

Авторы, год Authors, year	Количество наблюдений Number of observations	Осложнения ЭУС-ТИП EUS-FNA complications
P. Vilmann et al., 2005 [21]	31	Без осложнений No complications
M.B. Wallace et al., 2008 [22]	138	Без осложнений No complications
J.T. Annema et al., 2010 [23]	241	1 случай пневмоторакса 1 case of pneumothorax
F.J.F. Herth et al., 2010 [24]	139	Без осложнений No complications
B. Hwangbo et al., 2010 [25]	150	Абсцесс лимфатического узла Lymph node abscess
A. Szlubowski et al., 2012 [26]	334	2 случая тошноты и 3 случая самокупирувавшейся боли в эпигастрии 2 cases of nausea and 3 cases of self-limiting epigastric pain
R. Ohnishi et al., 2011 [27]	110	Без осложнений No complications

Окончание табл. 2
End of table 2

Авторы, год Authors, year	Количество наблюдений Number of observations	Осложнения ЭУС-ТИП EUS-FNA complications
H.J. Kang et al., 2012 [28]	148	12 случаев незначимых кровотечений из места пункции и 1 случай пневмомедиастинума 12 cases of insignificant bleeding from the aspiration site and 1 case of pneumomediastinum
K.J. Lee et al., 2014 [29]	44	Без осложнений No complications
M. Liberman et al., 2014 [30]	144	1 случай массивного кровотечения 1 case of massive bleeding
M. Oki et al., 2014 [31]	150	2 случая выраженного кашля 2 cases of significant cough

Примечание. ЭУС-ТИП – тонкоигольная пункция под контролем эндоскопической ультрасонографии.
Note. EUS-FNA – endoscopic ultrasound fine needle aspiration.

КЛИНИЧЕСКИЙ СЛУЧАЙ

Пациент С., 62 лет, обратился в клинику с инструментальной картиной увеличения внутригрудных лимфатических узлов.

Из анамнеза известно, что в декабре 2021 г. при плановом ультразвуковом исследовании выявлено образование левой почки. По данным проведенной 17.01.2022 компьютерной томографии (КТ) органов брюшной полости: структура паренхимы печени неоднородная за счет гиперваскулярного очагового образования в S6-сегменте правой доли размером 11 мм с характерным для гемангиомы накоплением контрастного вещества; в нижнем полюсе левой почки определяется объемное образование размером 72 × 60 × 65 мм, неравномерно накапливающее контрастное вещество после внутривенного усиления.

20.02.2022 выполнена лапароскопическая резекция левой почки. При гистологическом исследовании морфологическая картина соответствовала светлоклеточной почечно-клеточной карциноме со степенью дифференцировки по Фурману – 3, с некрозом, очагами врастания в псевдокапсулу без полного прорастания, очагами периваскулярного роста в ней. Признаков перинеурального роста не обнаружено. Внутрисосудистых опухолевых эмболов нет.

Далее пациент находился под динамическим наблюдением с проведением обследования каждые 6 мес.

16.08.2022 при КТ грудной клетки в базальных отделах S10-сегмента левого легкого стал определяться солидный очаг до 7 мм в диаметре (ранее 4–5 мм (17.01.2022)), после внутривенного усиления слабоинтенсивно накапливающее контрастное вещество. Заключение: солидный очаг в S10 левого легкого с увеличением размеров в сравнении с КТ-исследованием от 17.01.2022 – очаговое образование левого легкого (дифференциальный диагноз следует проводить между периферическим раком легкого и солитарным метастазом рака почки).

19.09.2022 выполнена позитронно-эмиссионная томография с ¹⁸F-фтордезоксиглюкозой: в S10-сегменте

левого легкого отмечается очаг до 0,7 см без гиперметаболизма, клетчатка и лимфатические узлы средостения не изменены. Заключение: очагов патологической метаболической активности ¹⁸F-фтордезоксиглюкозы, характерной для злокачественного процесса, в пределах разрешающей способности аппарата не выявлено.

29.11.2022 при контрольной КТ органов грудной клетки отмечена отрицательная динамика в виде увеличения размеров образования левого легкого до 12 мм.

В январе 2023 г. пациенту выполнена атипичная резекция левого легкого. При иммуногистохимическом исследовании операционного материала выявлены фрагменты ткани легкого с наличием субплеврально расположенного образования эпителиальной природы, состоящего из клеток местами со слабозозинофильной, местами с оптически пустой цитоплазмой, с округлыми ядрами с признаками полиморфизма и ядрышками – клетки формируют тубулярные железистые, местами криброзоподобные структуры с очагами периваскулярного роста и инвазией в плевру. Достоверные признаки перинеурального роста не обнаружены. Внутрисосудистые опухолевые эмболы не визуализируются. В опухолевых клетках выявлены диффузная цитоплазматическая экспрессия маркера CK7, диффузная ядерная экспрессия маркера TTF1. Экспрессия маркеров CD10, рах8, RCC отсутствует. Заключение: морфологическая картина (с учетом данных иммуногистохимического исследования) высокодифференцированной (Grade I) аденокарциномы легкого с очагами периваскулярного роста и инвазией в плевру; достоверных признаков перинеурального роста нет; внутрисосудистые опухолевые эмболы не визуализируются.

Пациенту предложена повторная операция в объеме расширенной лобэктомии слева, от которой он отказался.

В декабре 2023 г. по данным КТ органов грудной клетки выявлено прогрессирование онкологического процесса в виде увеличения лимфатических узлов средостения (рис. 2).

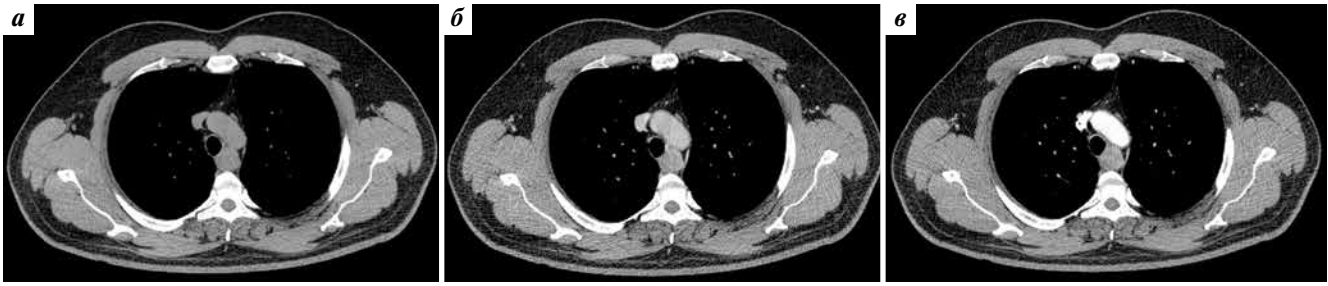

Рис. 2. Компьютерная томография органов грудной клетки. Конгломерат увеличенных лимфатических узлов 4L-группы: а – нативная фаза; б – артериальная фаза; в – венозная фаза

Fig. 2. Computed tomography of the thoracic organs. Conglomerate of enlarged station 4L lymph nodes: a – native phase; б – arterial phase; в – venous phase

Таким образом, при поступлении в клинику установлен диагноз:

- 1) рак нижней доли левого легкого pT1aN0M0, IA стадия, состояние после атипичной резекции левого легкого. Прогрессирование по данным обследования от 12.2023 – метастазы в лимфатические узлы средостения;
- 2) рак левой почки T1vN0M0, I стадия. Состояние после лапароскопической резекции левой почки 20.02.2022.

С целью верификации поражения лимфатических узлов пациенту выполнена ЭУС с последующей тонкоигольной чреспищеводной пункцией. Для получения достаточного объема клеточного материала использовали иглу диаметром 19G (Boston Scientific) (рис. 3).

Ультразвуковое исследование выполняли с использованием оборудования фирмы OLYMPUS: конвексный эхоэндоскоп GF-UCT180 (рис. 4) и специализированный ультразвуковой процессор EU-ME2.

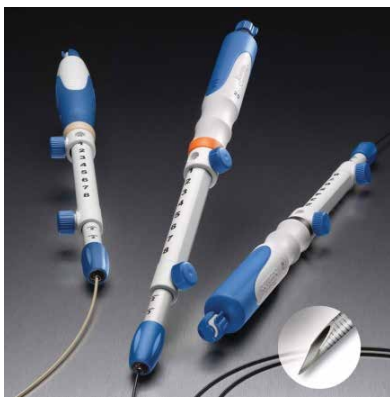

Рис. 3. Игла для тонкоигольной пункции
Fig. 3. Needle for fine needle aspiration

Выполнено сканирование средостения из стандартных положений эхоэндоскопа. Эхоэндоскоп проведен на 55 см от резцов, осуществлено сканирование путем подтягивания эндоскопа от места проекции чревного ствола. Стенка пищевода на всем протяжении равномерно 7–9-слойная. На уровне дуги аорты (4L-группа)



Рис. 4. Дистальная часть ультразвукового конвексного эхоэндоскопа
Fig. 4. Distal part of ultrasound convex echoendoscope

определяется лимфатический узел с однородной гипоэхогенной эхоструктурой, округлой формы, с четкими контурами, до 29 мм в диаметре (рис. 5, а). Выполнена тонкоигольная пункция лимфатического узла (игла 19G, 25 пасов, из одного вкола) (рис. 5, б).

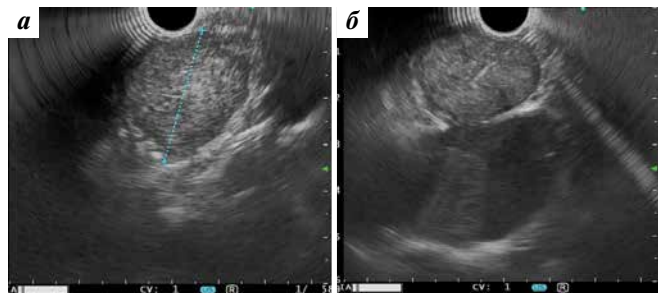


Рис. 5. Эндосонографические изображения: а – увеличенный лимфатический узел аортопульмонарного окна; б – тонкоигольная пункция увеличенного лимфатического узла под контролем эндоскопической ультрасонографии
Fig. 5. Endosonographic images: a – enlarged lymph node of the aortopulmonary window; б – endoscopic ultrasound-guided fine needle aspiration of the enlarged lymph node

При цитологическом и гистологическом исследовании получены клетки светлоклеточного рака (метастаз рака почки).

В связи с изменением клинического диагноза планируется проведение повторного онкоконсилиума для принятия решения о дальнейшей лечебной тактике.

ЗАКЛЮЧЕНИЕ

Тонкоигольная пункция под контролем ЭУС является методом малоинвазивной верификации патологически измененных лимфатических узлов средостения. Исследование выполняется из просвета пищевода в режиме онлайн, с отсутствием лучевой нагрузки на пациента и персонал. К достоинствам данной методики следует отнести хорошую разрешающую способ-

ность, которая в сочетании с возможностью позиционирования эндоскопа непосредственно вблизи объекта пункции обеспечивает управляемость ее выполнения и минимизирует риски возникновения осложнений. Представленный клинический случай демонстрирует возможности метода в дифференциальной диагностике регионарного метастазирования рака легкого и отдаленного метастазирования рака почки.

ЛИТЕРАТУРА / REFERENCES

- Silvestri G.A., Gonzalez A.V., Jantz M.A. et al. Methods for staging nonsmall cell lung cancer. Diagnosis and management of lung cancer, 3rd edn. American College of Chest Physicians evidence-based clinical practice guidelines. *Chest* 2013;143 (Suppl):211s–50s. DOI: 10.1378/chest.12-2355
- Van Vliet E.P., Eijkemans M.J., Poley J.W. et al. Staging of esophageal carcinoma in low-volume EUS center compared with reported results from high-volume centers. *Gastrointestinal Endosc* 2006;63(7):938–47. DOI: 10.1016/j.gie.2006.01.053
- Detterbeck F.C., Jantz M.A., Wallace M. et al. Invasive mediastinal staging of lung cancer: ACCP evidence-based clinical practice guidelines (2nd edn.). *Chest* 2007;132(3 suppl):202S–20S. DOI: 10.1378/chest.07-1362
- Sharples L.D., Jackson C., Wheaton E. et al. Clinical effectiveness and cost-effectiveness of endobronchial and endoscopic ultrasound relative to surgical staging in potentially resectable lung cancer: results from the ASTER randomised controlled trial. *Health Technol Assess* 2012;16(18):1–75.
- Navani N., Brown J.M., Nankivell M. et al. Suitability of endobronchial ultrasound-guided transbronchial needle aspiration specimens for subtyping and genotyping of non-small cell lung cancer: a multicenter study of 774 patients. *Am J Respir Crit Care Med* 2012;185(12):1316–22. DOI: 10.1164/rccm.201202-0294OC
- Mountain C.F., Dresler C.M. Regional lymph node classification for lung cancer staging. *Chest* 1997;111(6):1718–23. DOI: 10.1378/chest.111.6.1718
- Annema J.T., Rabe K.F. EUS and EBUS in non-small cell lung cancer endosonography. In: *Endosonography*. Ed. by R.H. Hawes. 2nd edn. Philadelphia, PA: Elsevier, 2011.
- Catalano M.F., Sivak M.V. Jr., Rice J.T. et al. Endosonographic features predictive of lymph nodes metastasis. *Gastrointest Endosc* 1994;40(4):442–6. DOI: 10.1016/s0016-5107(94)70206-3
- Săftoiu A., Vilmann P., Ciurea T. et al. Dynamic analysis of EUS used for the differentiation of benign and malignant lymph nodes. *Gastrointest Endosc* 2007;66(2):291–300. DOI: 10.1016/j.gie.2006.12.039
- Yasuda I., Tsurumi H., Omar S. et al. Endoscopic ultrasound-guided fine-needle aspiration biopsy for lymphadenopathy of unknown origin. *Endoscopy* 2006;38(9):919–24. DOI: 10.1055/s-2006-944665
- Labarca G., Aravena C., Ortega F. Minimally invasive methods for staging in lung cancer: systematic review and meta-analysis. *Pulm Med* 2016;2016:1024709. DOI: 10.1155/2016/1024709
- Diehl D.L., Cheruvattath R., Facktor M.A., Go B.D. Infection after endoscopic ultrasound-guided aspiration of mediastinal cysts. *Interact Cardiovasc Thorac Surg* 2010;10(2):338–40. DOI: 10.1510/icvts.2009.217067
- Varadarajulu S., Fraig M., Schmulewitz N. et al. Comparison of EUS-guided 19-gauge Tru-cut needle biopsy with EUS-guided fine-needle aspiration. *Endoscopy* 2004;36(5):397–401. DOI: 10.1055/s-2004-814316
- Westerterp M., van den Berg J.G., van Lanschot J.J., Fockens P. Intramural bronchogenic cysts mimicking solid tumors. *Endoscopy* 2004;36(12):1119–22. DOI: 10.1055/s-2004-826042
- Бурдюков М.С., Нечипай А.М., Юричев И.Н. и др. Осложнения эндоскопической ультрасонографии и тонкоигольной пункции под контролем эндосонаграфии (клинический опыт использования методики). *Поволжский онкологический вестник* 2016;2(24):87–100.
- Burdyukov M.S., Nechipay A.M., Yurichev I.N. et al. Adverse events associated with endoscopic ultrasonography with fine-needle aspiration (retrospective study). *Povolzhskiy onkologicheskiy vestnik = Volga Oncological Bulletin* 2016;2(24):87–100. (In Russ.).
- Will U., Meyer F., Bosseckert H. Successful endoscopic management of iatrogenic mediastinal infection and subsequent esophagomediastinal fistula, following endosonographically guided fine-needle aspiration biopsy. *Endoscopy* 2005;37(1):88–90. DOI: 10.1055/s-2004-826085
- Doi S., Yasuda I., Iwashita T. et al. Needle tract implantation on the esophageal wall after EUS-guided FNA of metastatic mediastinal lymphadenopathy. *Gastrointest Endosc* 2008;67:988–90. DOI: 10.1016/j.gie.2007.10.025
- Paquin S.C., Gariépy G., Lepanto L. et al. A first report of tumor seeding because of EUS-guided FNA of a pancreatic adenocarcinoma. *Gastrointest Endosc* 2005;61(4):610–1. DOI: 10.1016/s0016-5107(05)00082-9
- Shah J.N., Fraker D., Guerry D. et al. Melanoma seeding of an EUS-guided fine needle track. *Gastrointest Endosc* 2004;59(7):923–4. DOI: 10.1016/s0016-5107(04)00340-2
- Levy M.J., Gleeson F.C., Champion M.B. et al. Prospective cytological assessment of gastrointestinal luminal fluid acquired during EUS: a potential source of false-positive FNA and needle tract seeding. *Am J Gastroenterol* 2010;105(6):1311–8. DOI: 10.1038/ajg.2010.80
- Vilmann P., Krasnik M., Larsen S.S. et al. Transesophageal endoscopic ultrasound-guided fine-needle aspiration (EUS-FNA) and endobronchial ultrasound-guided transbronchial needle aspiration (EBUS-TBNA) biopsy: a combined approach in the evaluation of mediastinal lesions. *Endoscopy* 2005;37(9):833–9. DOI: 10.1055/s-2005-870276
- Wallace M.B., Pascual J.M.S., Raimondo M. et al. Minimally invasive endoscopic staging of suspected lung cancer. *JAMA* 2008;299(5):540–6. DOI: 10.1001/jama.299.5.540
- Annema J.T., Van Meerbeek J.P., Rintoul R.C. et al. Mediastinoscopy vs endosonography for mediastinal nodal staging of lung cancer: a randomized trial. *JAMA* 2010;304(20):2245–52. DOI: 10.1001/jama.2010.1705
- Herth F.J.F., Krasnik M., Kahn N. et al. Combined endoscopic-endobronchial ultrasound-guided fine-needle aspiration of mediastinal lymph nodes through a single bronchoscope in 150 patients with suspected lung cancer. *Chest* 2010;138(4):790–4. DOI: 10.1378/chest.09-2149
- Hwangbo B., Lee G.K., Lee H.S. et al. Transbronchial and transesophageal fine-needle aspiration using an ultrasound bronchoscope in mediastinal staging of potentially operable lung cancer. *Chest* 2010;138(4):795–802. DOI: 10.1378/chest.09-2100
- Szłubowski A., Soja J., Kocoń P. et al. A comparison of the combined ultrasound of the mediastinum by use of a single

- ultrasound bronchoscope *versus* ultrasound bronchoscope plus ultrasound gastroscopy in lung cancer staging: a prospective trial. *Interac Cardiovasc Thorac Surg* 2012;15(3):442–6; discussion 446. DOI: 10.1093/icvts/ivs161
27. Ohnishi R., Yasuda I., Kato T. et al. Combined endobronchial and endoscopic ultrasound-guided fine needle aspiration for mediastinal nodal staging of lung cancer. *Endoscopy* 2011;43(12):1082–9. DOI: 10.1055/s-0030-1256766
28. Kang H.J., Hwangbo B., Lee G.K. et al. EBUS-centred *versus* EUS-centred mediastinal staging in lung cancer: a randomized controlled trial. *Thorax* 2014;69(3):261–8. DOI: 10.1136/thoraxjnl-2013-203881
29. Lee K.J., Suh G.Y., Chung M.P. et al. Combined endobronchial and transesophageal approach of an ultrasound bronchoscope for mediastinal staging of lung cancer. *PLoS One* 2014;9(3):e91893. DOI: 10.1371/journal.pone.0091893
30. Liberman M., Sampalis J., Duranceau A. et al. Endosonographic mediastinal lymph node staging of lung cancer. *Chest* 2014;146(2):389–97. DOI: 10.1378/chest.13-2349
31. Oki M., Saka H., Ando M. et al. Endoscopic ultrasound-guided fine needle aspiration and endobronchial ultrasound-guided transbronchial needle aspiration: are two better than one in mediastinal staging of non-small cell lung cancer? *J Thorac Cardiovasc Surg* 2014;148(4):1169–77. DOI: 10.1016/j.jtcvs.2014.05.023

Вклад авторов

И.Н. Юричев: выполнение эндоскопического исследования, обзор публикаций по теме статьи, подготовка иллюстрационного материала статьи, написание статьи;

В.В. Верещак: перевод англоязычных источников литературы по теме статьи.

Authors' contributions

I.N. Iurichev: endoscopic exam, review of publications on the topic of the article, preparation of the illustrative material of the article, writing the text of the manuscript;

V.V. Vereshchak: translation of English-language literature sources on the topic of the article.

ORCID авторов / ORCID of authors

И.Н. Юричев / I.N. Iurichev: <https://orcid.org/0000-0002-1345-041X>

В.В. Верещак / V.V. Vereshchak: <https://orcid.org/0000-0002-6850-6919>

Конфликт интересов. Авторы заявляют об отсутствии конфликта интересов.

Conflict of interest. The authors declare no conflict of interest.

Финансирование. Работа выполнена без спонсорской поддержки.

Funding. The work was performed without external funding.

Соблюдение прав пациентов. Пациентом было подписано информированное согласие на публикацию его данных.

Compliance with patient rights. The patient gave written informed consent to the publication of his data.

DOI: <https://doi.org/10.17650/2782-3202-2024-4-3-93-98>

СЕЛЕЗЕНОЧНАЯ ЛИМФОМА МАРГИНАЛЬНОЙ ЗОНЫ: ОСОБЕННОСТИ ТАКТИКИ ВЕДЕНИЯ. КЛИНИЧЕСКОЕ НАБЛЮДЕНИЕ

П.А. Зейналова^{1, 2}, М.М. Давыдов^{1, 2}, Ю.Е. Рябухина¹, М.С. Шогенов¹, А.Г. Жуков¹, Э.Р. Нигматуллина³

¹Клинический госпиталь «Лапино» группы компаний «Мать и дитя»; Россия, 143081 Московская обл., д. Лапино, Успенское шоссе, 111;

²кафедра онкологии ФГАОУ ВО «Первый Московский государственный медицинский университет им. И.М. Сеченова» Минздрава России (Сеченовский Университет); Россия, 119991 Москва, ул. Трубецкая, 8, стр. 2;

³кафедра клинических дисциплин АНОО ВО «Медицинский университет МГИМО-МЕД»; Россия, 143007 Московская обл., Одинцово, ул. Новоспортивная, 3

Контакты: Юлия Евгеньевна Рябухина gemonk.yur@mail.ru

Селезеночная лимфома маргинальной зоны (СЛМЗ), несмотря на общие с другими лимфомами маргинальной зоны гистологические и иммунофенотипические признаки, имеет клинико-биологические особенности. Основные показания к терапии этого заболевания (преимущественно индолентного течения) — прогрессирующая спленомегалия и/или прогрессирующая цитопения. Несмотря на имеющиеся клинические рекомендации по тактике лечения, отсутствуют как убедительные данные о преимуществе того или иного варианта терапии, так и единый алгоритм ведения пациентов с впервые диагностированной СЛМЗ, проявляющейся прогрессирующей спленомегалией. В связи с этим определение показаний к выбору хирургического метода лечения является актуальной задачей.

Представлено клиническое наблюдение пациентки с впервые диагностированной распространенной СЛМЗ, которой в связи с прогрессирующей спленомегалией и симптомами гипертспленизма с лечебной целью выполнена спленэктомия.

Благодаря персонализированному мультидисциплинарному подходу симптомы гипертспленизма были купированы в кратчайшие сроки, а отсутствие осложнений в послеоперационном периоде наряду с сохраняющимся индолентным течением заболевания значительно улучшили качество жизни пациентки и позволили продолжить динамическое наблюдение.

Ключевые слова: селезеночная лимфома маргинальной зоны, прогрессирующая спленомегалия, гипертспленизм, спленэктомия

Для цитирования: Зейналова П.А., Давыдов М.М., Рябухина Ю.Е. и др. Селезеночная лимфома маргинальной зоны: особенности тактики ведения. Клиническое наблюдение. MD-Onco 2024;4(3):93–8.

DOI: <https://doi.org/10.17650/2782-3202-2024-4-3-93-98>

SPLENIC MARGINAL ZONE LYMPHOMA: MANAGEMENT SPECIFICS. CLINICAL OBSERVATION

P.A. Zeynalova^{1, 2}, M.M. Davydov^{1, 2}, Yu.E. Ryabukhina¹, M.S. Shogenov¹, A.G. Zhukov¹, E.R. Nigmatullina³

¹Clinical Hospital “Lapino” of the “Mother and Child” Group of companies; 111 1st Uspenskoe Shosse, Lapino, Moscow region 143081, Russia;

²Department of Oncology, I.M. Sechenov First Moscow State Medical University, Ministry of Health of Russia (Sechenov University); Bld. 2, 8 Trubetskaya St., Moscow 119991, Russia;

³MGIOMO-MED Medical University; 3 Novosportivnaya St., Odintsovo, Moscow region 143007, Russia

Contacts: Yulia Evgenyevna Ryabukhina gemonk.yur@mail.ru

Despite having common histological and immunophenotypic characteristics with other marginal zone lymphomas, splenic marginal zone lymphoma (SMZL) has distinctive clinical and biological features. The main indications for therapy of this disease (of primarily indolent progression) are progressive splenomegaly and/or progressive cytopenia. Current clinical management guidelines do not conclusively point to advantages of one certain therapy, and there is no universal algorithm of management of patients with newly diagnosed SMZL manifesting through progressive splenomegaly. Therefore, determination of indications for surgical treatment is an important problem.

A clinical observation of a female patient with newly diagnosed advanced SMZL is presented. Due to progressive splenomegaly and hypersplenism symptoms, the patient underwent splenectomy.

Personalized multidisciplinary approach allowed to relieve hypersplenism symptoms as quickly as possible, and the absence of postoperative complications with indolent disease progression significantly increased the patient's quality of life and allowed to continue dynamic observation.

Keywords: splenic marginal zone lymphoma, progressive splenomegaly, hypersplenism, splenectomy

For citation: Zeynalova P.A., Davydov M.M., Ryabukhina Yu.E. et al. Splenic marginal zone lymphoma: management specifics. Clinical observation. MD-Onco 2024;4(3):93–8. (In Russ.).

DOI: <https://doi.org/10.17650/2782-3202-2024-4-3-93-98>

ВВЕДЕНИЕ

Лимфомы маргинальной зоны — злокачественные новообразования, развивающиеся из В-лимфоцитов маргинальной зоны лимфоидных фолликулов в результате хронической иммунной стимуляции.

Согласно 4-му изданию классификации Всемирной организации здравоохранения к лимфомам маргинальной зоны относят экстранодальную лимфому маргинальной зоны, ассоциированную со слизистыми оболочками (MALT), нодальную лимфому маргинальной зоны, педиатрическую, а также селезеночную лимфому маргинальной зоны (СЛМЗ). Помимо этих нозологических единиц в 5-м издании классификации Всемирной организации здравоохранения в эту группу включена первичная кожная лимфома маргинальной зоны [1, 2].

Несмотря на общие гистологические и иммунофенотипические признаки, лимфомы маргинальной зоны имеют разные клинико-биологические особенности.

Для СЛМЗ в первую очередь характерна спленомегалия, также диагностируют поражение костного мозга, увеличение забрюшинных лимфатических узлов, в периферической крови может выявляться лимфоцитоз. При прогрессировании заболевания наряду с дальнейшим увеличением размеров селезенки развивается цитопения. В 20 % наблюдений встречаются аутоиммунная гемолитическая анемия и иммунная тромбоцитопения [3].

Поскольку наиболее часто СЛМЗ характеризуется индолентным течением с медианой общей выживаемости, по данным некоторых авторов, около 10 лет, в случае верификации этого варианта рекомендовано динамическое наблюдение. У 30 % пациентов заболевание имеет агрессивный характер, а медиана общей выживаемости не превышает 4 лет [4].

Основными критериями для начала терапии при впервые диагностированной (ВД) СЛМЗ являются прогрессирующая спленомегалия и/или прогрессирующая цитопения. Согласно имеющимся клиническим рекомендациям применение анти-CD20-моноклонального антитела ритуксимаба как в монорежиме, так и в комбинации с химиопрепаратами позволяет улучшить непосредственные и отдаленные (безрецидивную выживаемость) результаты терапии.

Иммунохимиотерапию проводят по программам лечения распространенных стадий фолликулярной лимфомы 1–2-го цитологического типа: R-B (ритуксимаб, бендамустин), R-CVP (ритуксимаб, циклофосфан, винкристин, преднизолон), R-CHOP (ритуксимаб, циклофосфан, винкристин, доксорубицин, преднизолон). После достижения полной или частичной ремиссии в последующем рекомендована поддерживающая терапия ритуксимабом каждые 2 мес в течение 2 лет.

В случае прогрессирующей спленомегалии при угрозе разрыва или инфаркта, а также при наличии

противопоказаний к иммунохимиотерапии целесообразно выполнение спленэктомии [3, 5].

Хирургическое вмешательство в объеме спленэктомии в течение длительного времени являлось методом выбора в тактике ведения пациентов с ВД СЛМЗ, позволяя быстро устранить симптомы гиперспленизма и купировать цитопению. По данным некоторых исследователей, положительный противоопухолевый эффект и отсутствие необходимости в последующем проведении химиотерапии сохраняются в среднем в течение 8 лет [6].

В то же время в проведенном А.Ж. Olszewski ретроспективном анализе, включившем 1251 пациента с ВД СЛМЗ, было продемонстрировано, что выполненная в 52 % наблюдений спленэктомия не оказала влияния ни на риск смерти, связанный с лимфомой, ни на общую выживаемость [7].

Отсутствие единого алгоритма тактики ведения пациентов с ВД СЛМЗ, проявляющейся прогрессирующей спленомегалией, делает определение показаний к выбору хирургического метода лечения актуальной задачей и обеспечивает интерес к каждому клиническому наблюдению.

Представлено клиническое наблюдение пациентки 56 лет с ВД СЛМЗ с вовлечением костного мозга и забрюшинных лимфатических узлов. Диагноз был установлен ранее в другом медицинском учреждении на основании результатов гистологического и иммуногистохимического (ИГХ) исследований трепанобиоптата костного мозга. В связи с прогрессирующей спленомегалией, цитопенией, наличием симптомов интоксикации и интенсивных постоянных болей в животе, значительно ухудшающих качество жизни пациентки, была выполнена спленэктомия. В послеоперационном периоде, протекающем без осложнений и развития инфекционных эпизодов, отмечено выраженное улучшение самочувствия, быстрое купирование цитопении. С учетом отсутствия признаков прогрессирования заболевания по результатам контрольного обследования, проведенного через 3 мес после оперативного вмешательства, а также удовлетворительного состояния пациентки принято решение о продолжении динамического наблюдения.

КЛИНИЧЕСКОЕ НАБЛЮДЕНИЕ

Пациентка Я., 56 лет, обратилась за консультацией онколога в Клинический госпиталь «Лапино» группы компаний «Мать и дитя» в январе 2024 г. с жалобами на увеличение живота, чувство тяжести в левом подреберье, немотивированную общую слабость, ночную потливость, снижение массы тела на 10 кг. Из анамнеза известно, что в 2022 г. при ультразвуковом исследовании брюшной полости впервые было выявлено увеличение селезенки, в периферической крови отмечена лейкопения. В 2023 г. в связи с нарастанием слабости в одном из медицинских учреждений проведено обследование, включа-

ющее компьютерную томографию брюшной полости, комплексный анализ аспирата и трепанобиоптата костного мозга (цитологическое, иммунологическое, гистологическое, ИГХ- и стандартное цитогенетическое исследования). В клиническом анализе крови отмечена трехростковая цитопения (количество лейкоцитов – $1,68 \times 10^9/\text{л}$, тромбоцитов – $144 \times 10^9/\text{л}$, уровень гемоглобина – 89 г/л). Диагностирована СЛМЗ с вовлечением забрюшинных лимфатических узлов, костного мозга, IVB стадия.

Выполнены иммуноферментный анализ крови и анализ методом полимеразно-цепной реакции, результаты которых не подтвердили наличие вирусов гепатитов В и С.

По данным позитронно-эмиссионной томографии, совмещенной с компьютерной томографией, с ^{18}F -фтордезоксиглюкозой выявлено значительное увеличение размеров селезенки с клиновидным гиподенсным участком в области нижнего полюса, соответствующим инфаркту (рис. 1, 2), а также увеличение размеров парааортальных и наружных подвздошных лимфатических узлов до 9×15 и 8×35 мм соответственно.

С учетом прогрессирующей спленомегалии, развития гиперспленизма, проявляющегося нарастающей трехростковой цитопенией, а также наличия симптомов интоксикации и интенсивных болей в животе, значимо ухудшающих качество жизни пациентки, на онкологическом консилиуме с участием онкогематологов, онкохирургов торакоабдоминальной специализации и анестезиологов-реаниматологов принято решение о выполнении спленэктомии лапаротомным доступом. Отсутствие сопутствующих заболеваний, являющихся противопоказанием к выполнению хирургического вмешательства, также способствовало выбору данной тактики.

При гистологическом исследовании операционного материала (селезенка размером $22 \times 27 \times 10$ см с наличием субкапсулярного инфаркта диаметром 3 см, лимфатическим узлом в воротах размером 3 см) в ткани селезенки определялось расширение маргинальных зон фолликулов, представленных пролифератом из лимфоидных клеток средних размеров с угловатыми ядрами, умеренно конденсированным хроматином и едва заметными ядрышками, а также более крупных лимфоидных клеток с округлыми ядрами, просветленным хроматином, заметным ядрышком и развитой эозинофильной просветленной цитоплазмой, что придавало им моноцитоподобный вид. Местами отмечалось слияние маргинальных зон соседних фолликулов. В одном из препаратов имелся очаг ишемического некроза селезенки. В части из лимфатических узлов определялся лимфоидный пролиферат, схожий с таковым в селезенке (рис. 3).

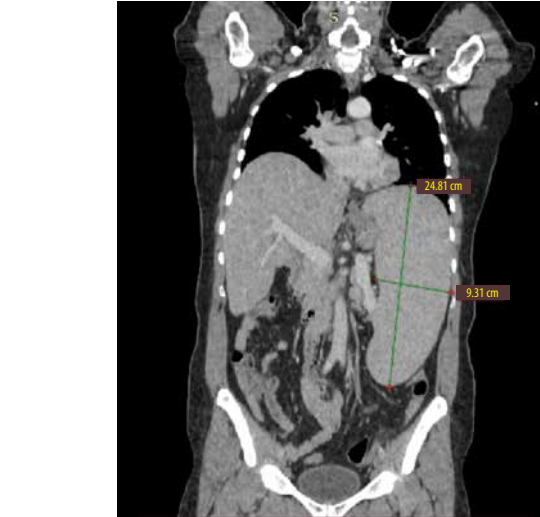

Рис. 2. Позитронно-эмиссионная томография, совмещенная с компьютерной томографией, с ^{18}F -фтордезоксиглюкозой (фронтальный срез). Спленомегалия (размеры селезенки $24,81 \times 9,31$ см)

Fig. 2. ^{18}F -fluorodeoxyglucose positron emission tomography/computed tomography (frontal section). Splenomegaly (spleen size 24.81×9.31 cm)

При последующем ИГХ-исследовании (рис. 4) клетки лимфоидного пролиферата экспрессировали CD20 (мембранное окрашивание), BCL2 (цитоплазматическое окрашивание от слабого до умеренного), CD23 (слабое мембранное окрашивание в части клеток). Отсутствовала экспрессия CD3, CD5, Cyclin D1, BCL6, CD10. Индекс пролиферативной активности Ki-67 составлял около 20–30%. При реакции с CD23 визуализировались дезорганизованные

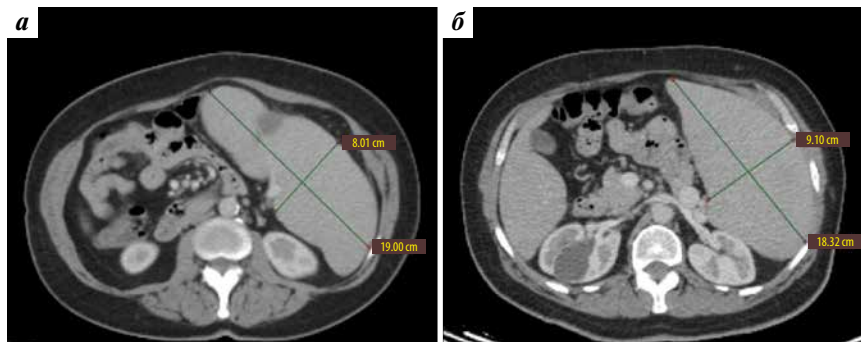


Рис. 1. Позитронно-эмиссионная томография, совмещенная с компьютерной томографией, с ^{18}F -фтордезоксиглюкозой (аксиальный срез): а – спленомегалия, участок инфаркта (размеры селезенки $19,00 \times 8,01$ см); б – спленомегалия (размеры селезенки $18,32 \times 9,1$ см)

Fig. 1. ^{18}F -fluorodeoxyglucose positron emission tomography/computed tomography (axial section): a – splenomegaly, a site of infarction (spleen size 19.00×8.01 cm); б – splenomegaly (spleen size 18.32×9.1 cm)

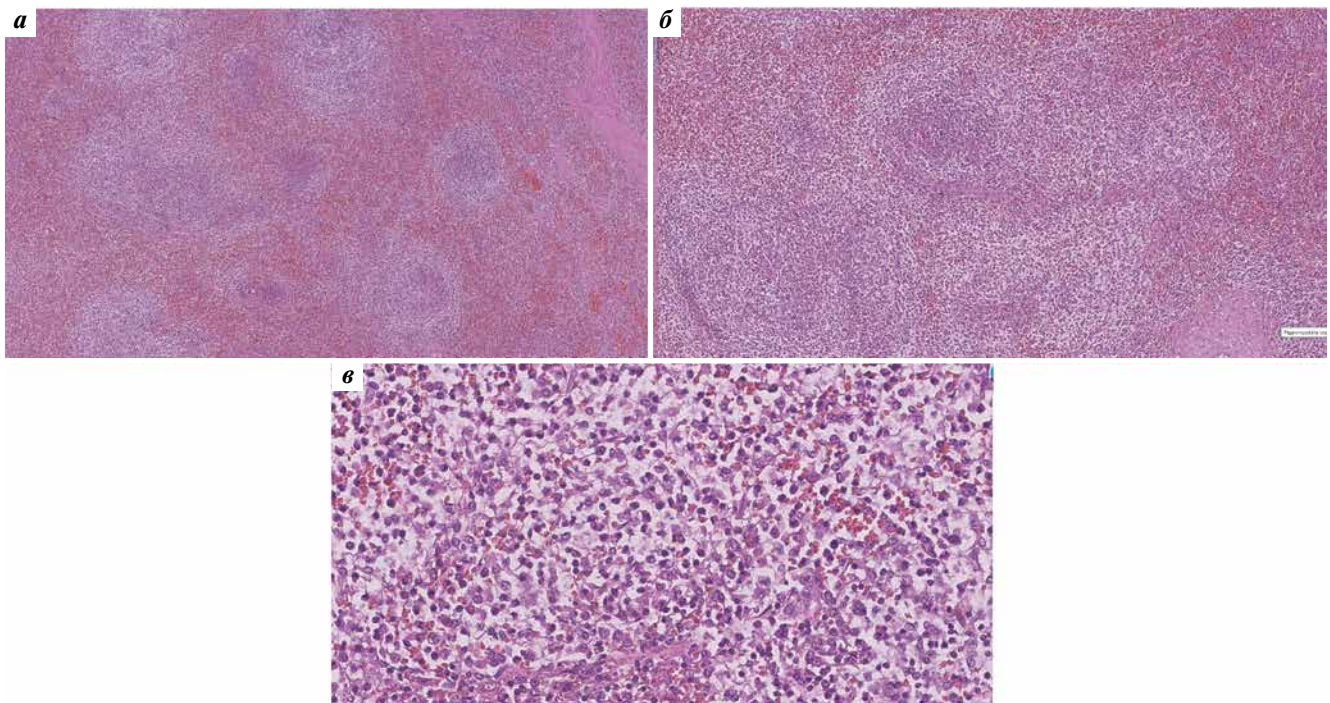


Рис. 3. Гистологическое исследование удаленной селезенки (окраска гематоксилином и эозином): а – белая пульпа селезенки с нодулярными образованиями из мелких лимфоидных клеток ($\times 50$); б – расширение маргинальной зоны за счет клеток малого и среднего размеров с бледной цитоплазмой ($\times 100$); в – опухолевые клетки с умеренно развитой бледной цитоплазмой и слабо полиморфными ядрами с тонкодисперсным хроматином, что придает им моноцитоподобный вид ($\times 200$)

Fig. 3. Histological examination of the resected spleen (hematoxylin and eosin staining): а – white splenic pulp with nodular lesions consisting of small lymphoid cells ($\times 50$); б – expansion of the marginal zone due to small and intermediate size cells with pale cytoplasm ($\times 100$); в – tumor cells with moderately developed pale cytoplasm and weakly polymorphic nuclei with finely dispersed chromatin which make the cells resemble monocytes ($\times 200$)

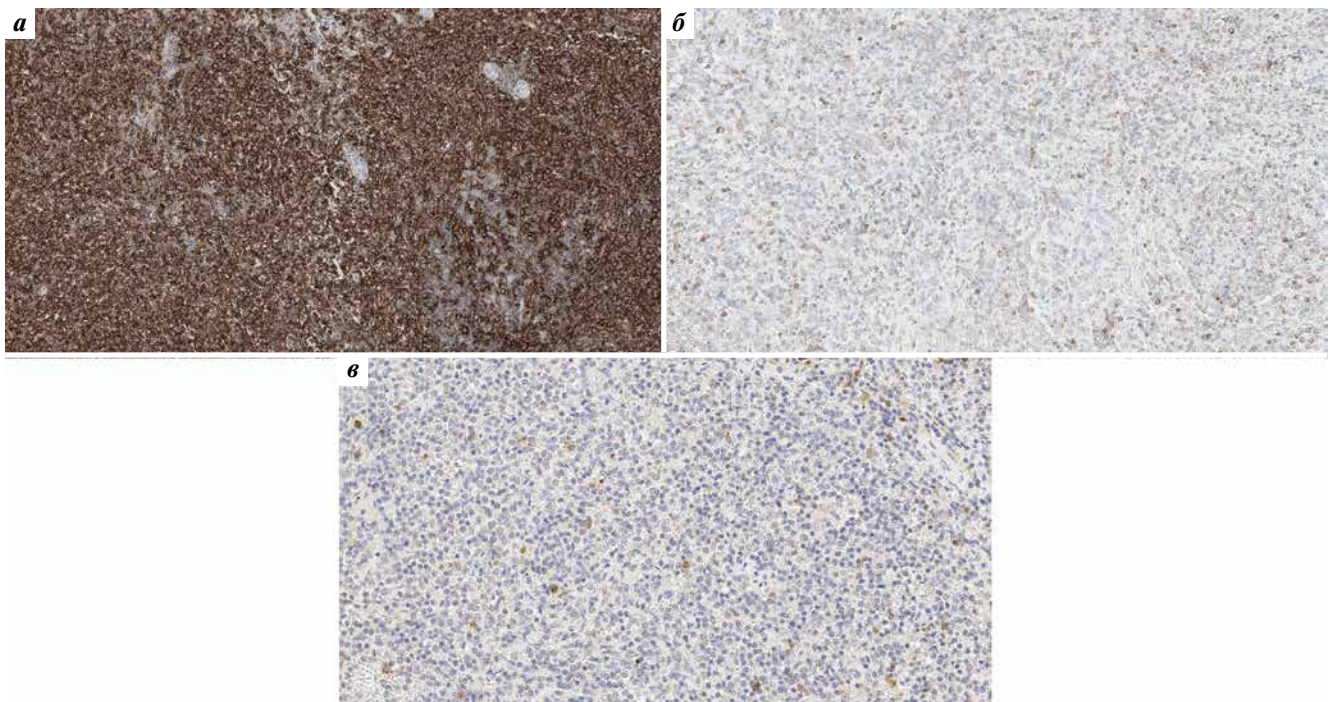


Рис. 4. Иммуногистохимическое исследование: а – выраженная диффузная мембранная экспрессия CD20 ($\times 100$); б – экспрессия BCL2: слабовыраженное мембранное окрашивание разрозненных клеток ($\times 100$); в – отсутствие экспрессии CD10: отрицательная реакция в опухолевых клетках ($\times 100$)

Fig. 4. Immunohistochemical examination: а – pronounced diffuse membrane expression of CD20 ($\times 100$); б – BCL2 expression: weak staining of discrete cells ($\times 100$); в – absence of CD10 expression: negative reaction in the tumor cells ($\times 100$)

сети фолликулярных дендритных клеток колонизированных лимфоидных фолликулов.

Заключение: иммуноморфологическая картина изменений в селезенке и лимфатических узлах соответствует лимфоме маргинальной зоны.

С учетом распространенности опухолевого процесса, результатов проведенных гистологического и ИГХ-исследований подтвержден диагноз СЛМЗ с вовлечением забрюшинных лимфатических узлов, костного мозга, IVB стадия.

Послеоперационный период протекал гладко, пациентка отметила значительное улучшение самочувствия. На следующий день после выполненного оперативного вмешательства зафиксирована нормализация количества лейкоцитов, а через 6 дней – тромбоцитов с тенденцией к реактивному тромбоцитозу. Пациентка выписана в удовлетворительном состоянии на 7-е сутки с рекомендацией последующего динамического наблюдения гематологом и решения вопроса о дальнейшей тактике лечения. С целью профилактики инфекционных осложнений проведена вакцинация против инкапсулированных бактерий.

Согласно результатам выполненной в мае 2024 г. позитронно-эмиссионной томографии, совмещенной с компьютерной томографией, с ^{18}F -фтордезоксиглюкозой, данных, указывающих на прогрессирование СЛМЗ, не получено: размеры определяемых ранее забрюшинных лимфатических узлов без существенной динамики, новых очагов опухолевого поражения не обнаружено. В клиническом анализе крови уровень гемоглобина, а также количество лейкоцитов и тромбоцитов – в пределах нормальных значений. Состояние пациентки удовлетворительное. Гематологом принято решение о продолжении динамического наблюдения.

ОБСУЖДЕНИЕ

В настоящее время благодаря достигнутым успехам в диагностике и терапии СЛМЗ спленэктомия для верификации диагноза и с лечебной целью при впервые выявленном заболевании выполняют реже.

Однако единой тактики в определении показаний к данному оперативному вмешательству нет. Это во многом обусловлено гетерогенным течением СЛМЗ и предполагает персонализированный подход [8, 9].

В исследовании F. Vonfiglio и соавт. [10] проведен анализ геномных аномалий в различных подгруппах пациентов с СЛМЗ с целью выявления особенностей гетерогенного течения. Выделено 2 кластера (NNK и DMT), различающихся не только биологической основой, но и разным прогнозом заболевания – с меньшей выживаемостью в случае наличия кластера NNK.

В ретроспективном исследовании, проведенном J. Fallah и A.J. Olszewski [11], из 6450 пациентов с лимфопротеративным заболеванием у 48,4 % была диагностирована СЛМЗ, в большинстве случаев – распространенных стадий. Спленэктомия с диагностической целью выполнена в 43,1 % наблюдений, из которых

в 14,9 % случаев в последующем проводилась химиотерапия. Согласно распространенной в настоящее время лечебной тактике в группе больных СЛМЗ в большинстве случаев (38,5 %) выполнялась только спленэктомия, реже проводились либо химиотерапия, либо спленэктомия с последующей химиотерапией – 32,1 и 10,4 % наблюдений соответственно.

Преимущества в общей выживаемости в какой-либо из подгрупп больных (только спленэктомия ± последующая химиотерапия либо подгруппа без оперативного вмешательства) не получено. Однако у авторов отсутствовали убедительные данные об экстренной или плановой спленэктомии.

Наряду с этим большое значение имеет сложность подтверждения первичного характера поражения селезенки при СЛМЗ, особенно при распространенных стадиях, что также обуславливает необходимость применения обоснованного подхода к спленэктомии.

В представленном нами наблюдении спленэктомия была выполнена в связи с нарастанием симптомов гиперспленизма и прогрессирующим ухудшением соматического состояния, значимо влияющим на качество жизни пациентки. Важным аспектом явилась необходимость исключить гистологические признаки трансформации в агрессивную лимфому. Выбор в пользу оперативного вмешательства сделан исходя из предположения о сохранении цитопении в течение более длительного времени и большем риске возникновения инфекционных эпизодов в случае использования консервативной лечебной тактики (иммунотерапии или иммунохимиотерапии), что согласуется с данными литературы.

В частности, A.J. Olszewski и S. Ali [8] показали, что частота случаев госпитализации, обусловленной развитием тромбоэмболических, сердечно-сосудистых и инфекционных осложнений, а также необходимостью в гемотрансфузиях, выше в подгруппе больных СЛМЗ, получавших иммунохимиотерапию, по сравнению с пациентами, которым выполнена только спленэктомия.

В послеоперационном периоде у нашей пациентки каких-либо осложнений не отмечено, инфекционных эпизодов не диагностировано. Наряду с быстрым купированием симптомов гиперспленизма при последующем контрольном обследовании зафиксировано отсутствие признаков прогрессирования СЛМЗ, что позволяет продолжить динамическое наблюдение при сохраняющемся удовлетворительном качестве жизни и надеяться на благоприятный исход.

ЗАКЛЮЧЕНИЕ

Применяемая в настоящее время тактика лечения пациентов с СЛМЗ не стандартизована, а убедительные данные о преимуществе того и иного варианта терапии отсутствуют. В связи с этим персонализированный мультидисциплинарный подход является обоснованным, а выполнение спленэктомии с лечебной целью позволяет купировать симптомы гиперспленизма

в кратчайшие сроки, значительно улучшая качество жизни больных, и повысить их приверженность последующей терапии.

Проведение проспективных рандомизированных исследований наряду с поиском и интеграцией в кли-

ническую практику молекулярно-биологических и цитогенетических маркеров, которые позволят стратифицировать пациентов по группам риска, будут способствовать созданию обоснованного алгоритма терапии больных СЛМЗ.

ЛИТЕРАТУРА / REFERENCES

1. WHO Classification of Tumours Editorial Board. Haematolymphoid tumours. WHO classification of tumours series. 5th edn. Vol. 11. France, Lyon: IARC, 2022. Available at: <https://tumourclassification.iarc.who.int/chapters/63>
2. Alaggio R., Amador C., Anagnostopoulos I. et al. The 5th edition of the World Health Organization Classification of haematolymphoid tumours: lymphoid neoplasms. *Leukemia* 2022;36(7):1720–48. DOI: 10.1038/s41375-022-01620-2
3. Zucca E., Arcaini L., Buske C. et al. Marginal zone lymphomas: ESMO Clinical Practice Guidelines for diagnosis, treatment and follow-up. *Ann Oncol* 2020;31(1):17–29. DOI: 10.1016/j.annonc.2019.10.010
4. Santos T.S.D., Tavares R.S., Farias D.L.C. Splenic marginal zone lymphoma: a literature review of diagnostic and therapeutic challenges. *Rev Bras Hematol Hemoter.* 2017;39(2):146–54. DOI: 10.1016/j.bjhh.2016.09.014
5. Лимфома маргинальной зоны. Клинические рекомендации. 2023. Lymphoma of the marginal zone. Clinical recommendations. 2023. (In Russ.).
6. Thieblemont C., Davi F., Noguera M.E. et al. Splenic marginal zone lymphoma: current knowledge and future directions. *Oncology (Williston Park)* 2012;26(2):194–202.
7. Olszewski A.J. Survival outcomes with and without splenectomy in splenic marginal zone lymphoma. *Am J Hematol* 2012;87(11):E119–22. DOI: 10.1002/ajh.23314
8. Olszewski A.J., Ali S. Comparative outcomes of rituximab-based systemic therapy and splenectomy in splenic marginal zone lymphoma. *Ann Hematol* 2014;93(3):449–58. DOI: 10.1007/s00277-013-1900-4
9. Kalpadakis C., Pangalis G.A., Angelopoulou M.K., Vassilakopoulos T.P. Treatment of splenic marginal zone lymphoma. *Best Pract Res Clin Haematol* 2017;30(1–2):139–48. DOI: 10.1016/j.beha.2016.07.004
10. Bonfiglio F., Brusca A., Guidetti F. et al. Genetic and phenotypic attributes of splenic marginal zone lymphoma. *Blood* 2022;139(5):732–47. DOI: 10.1182/blood.2021012386
11. Fallah J., Olszewski A.J. Diagnostic and therapeutic splenectomy for splenic lymphomas: analysis of the National Cancer Data Base. *Hematology* 2019;24(1):378–86.

Вклад авторов

П.А. Зейналова: разработка дизайна исследования, научное редактирование статьи, научное консультирование;
М.М. Давыдов: научное редактирование статьи, научное консультирование, выполнение диагностических и лечебных процедур, анализ и интерпретация данных, наблюдение за пациенткой;
Ю.Е. Рябухина: разработка дизайна исследования, выполнение диагностических процедур, анализ и интерпретация данных, анализ публикаций по теме статьи, написание текста статьи;
М.С. Шогенов: выполнение диагностических и лечебных процедур, анализ и интерпретация данных, наблюдение за пациенткой;
А.Г. Жуков: диагностика, экспертная оценка данных, научное консультирование;
Э.Р. Нигматуллина: выполнение диагностических и лечебных процедур, анализ и интерпретация данных, наблюдение за пациенткой, анализ публикаций по теме статьи, написание текста статьи.

Authors' contributions

P.A. Zeynalova: research design development, scientific editing of the article, scientific consulting;
M.M. Davydov: scientific editing of the article, scientific consulting, performing diagnostic and therapeutic procedures, data analysis and interpretation, patient monitoring;
Yu.E. Ryabukhina: research design development, performing diagnostic procedures, data analysis and interpretation, analysis of publications on the topic of the article, article writing;
M.S. Shogenov: performing diagnostic and therapeutic procedures, data analysis and interpretation, monitoring the patient;
A.G. Zhukov: diagnostics, expert assessment of data, scientific consulting;
E.R. Nigmatullina: performing diagnostic and therapeutic procedures, data analysis and interpretation, monitoring the patient, analysis of publications on the topic of the article, article writing.

ORCID авторов / ORCID of authors

П.А. Зейналова / P.A. Zeynalova: <https://orcid.org/0000-0003-1564-424X>
М.М. Давыдов / M.M. Davydov: <https://orcid.org/0000-0001-5038-9307>
Ю.Е. Рябухина / Yu.E. Ryabukhina: <https://orcid.org/0000-0001-8443-8816>
А.Г. Жуков / A.G. Zhukov: <https://orcid.org/0000-0001-5353-8857>

Конфликт интересов. Авторы заявляют об отсутствии конфликта интересов.
Conflict of interest. The authors declare no conflict of interest.

Финансирование. Работа выполнена без спонсорской поддержки.
Funding. The work was performed without external funding.

Соблюдение прав пациентов. Пациенткой подписано информированное согласие на публикацию ее данных.
Compliance with patient rights. The patient gave written informed consent to the publication of her data.

Статья поступила: 03.06.2024. **Принята к публикации:** 11.07.2024. **Опубликована онлайн:** 11.09.2024.
Article submitted: 03.06.2024. **Accepted for publication:** 11.07.2024. **Published online:** 11.09.2024.

DOI: <https://doi.org/10.17650/2782-3202-2024-4-3-99-103>

ЭТАПНОЕ ЛЕЧЕНИЕ КРИТИЧЕСКОГО АОРТАЛЬНОГО СТЕНОЗА И ПРОГРЕССИРУЮЩЕГО АТЕРОСКЛЕРОЗА КОРОНАРНЫХ АРТЕРИЙ, ВОЗНИКШИХ ЧЕРЕЗ ТРИ ДЕСЯТИЛЕТИЯ ПОСЛЕ ЛУЧЕВОЙ ТЕРАПИИ ЛИМФОМЫ ХОДЖКИНА. КЛИНИЧЕСКИЙ СЛУЧАЙ

К.А. Вилижинская¹, Е.П. Евсеев¹, Я.А. Айдамиров¹, Э.В. Балакин¹, М.А. Фомин¹, В.А. Иванов¹, Б.А. Руденко², Ю.В. Фролова¹

¹ФГБНУ «Российский научный центр хирургии им. акад. Б.В. Петровского»; Россия, 119991 Москва, ГСП-1, Абрикосовский пер., 2;

²ООО «Скандинавский центр здоровья»; Россия, 111024 Москва, ул. 2-я Кабельная, 2, стр. 25

Контакты: Кристина Александровна Вилижинская kvilzhinskya@yandex.ru

Современные программы лечения лимфомы Ходжкина включают как лекарственную противоопухолевую терапию, так и лучевое воздействие. При проведении дистанционной лучевой терапии на область лимфатических узлов средостения возможно повреждение сердца, грудной аорты и легких. Такие поздние кардиоваскулярные осложнения, как поражение клапанного аппарата и прогрессирующий атеросклероз коронарных артерий, приводящий к обструкции с развитием впоследствии ишемической болезни сердца, чаще возникали после использования расширенных полей облучения и высоких суммарных очаговых доз.

В статье представлено клиническое наблюдение пациента 64 лет с лимфомой Ходжкина, которому было успешно выполнено этапное кардиохирургическое лечение по поводу развившегося тяжелого аортального стеноза и прогрессирующего атеросклероза с кальцинозом коронарных артерий вследствие лучевого воздействия.

Ключевые слова: кардиоонкология, лимфома Ходжкина, ишемическая болезнь сердца, хроническая сердечная недостаточность, аортальный клапан, коронарные артерии, ишемическая болезнь сердца

Для цитирования: Вилижинская К.А., Евсеев Е.П., Айдамиров Я.А. и др. Этапное лечение критического аортального стеноза и прогрессирующего атеросклероза коронарных артерий, возникших через три десятилетия после лучевой терапии лимфомы Ходжкина. Клинический случай. MD-Оnco 2024;4(3):99–103.

DOI: <https://doi.org/10.17650/2782-3202-2024-4-3-99-103>

THE STAGE-BY-STAGE TREATMENT OF CRITICAL AORTIC STENOSIS AND PROGRESSIVE ATHEROSCLEROSIS OF THE CORONARY ARTERIES THAT OCCURRED THREE DECADES AFTER RADIATION THERAPY FOR HODGKIN'S LYMPHOMA. CLINICAL CASE

К.А. Vilzhinskaya¹, E.P. Evseev¹, Ya.A. Aidamirov¹, E.V. Balakin¹, M.A. Fomin¹, V.A. Ivanov¹, B.A. Rudenko², Yu.V. Frolova¹

¹B.V. Petrovsky National Research Center of Surgery; 2 Abrikosovsky Ln., GSP-1, Moscow 119991, Russia;

²Scandinavian Health Center, LLC; Bld. 25, 2nd Kabelnaya St., Moscow 111024, Russia

Contacts: Kristina Alexandrovna Vilzhinskaya kvilzhinskya@yandex.ru

Modern treatment programs for Hodgkin's lymphoma include both drug antitumor therapy and radiation exposure. When conducting remote radiation therapy on the mediastinal lymph nodes, damage to the heart, thoracic aorta and lungs is possible. Such late cardiovascular complications as damage to the valvular apparatus and progressive atherosclerosis of the coronary arteries, leading to obstruction with the subsequent development of coronary heart disease, more often occurred after the use of extended radiation fields and high total focal doses.

The article presents a clinical case of a 64-year-old patient with Hodgkin's lymphoma, who successfully underwent staged cardiac surgery for severe aortic stenosis and progressive atherosclerosis with calcification of the coronary arteries due to radiation exposure.

Keywords: cardiooncology, Hodgkin's lymphoma, coronary heart disease, chronic heart failure, aortic valve, coronary arteries, coronary heart disease

For citation: Vilzhinskaya K.A., Evseev E.P., Aidamirov Ya.A. et al. The stage-by-stage treatment of critical aortic stenosis and progressive atherosclerosis of the coronary arteries that occurred three decades after radiation therapy for Hodgkin's lymphoma. Clinical case. MD-Onco 2024;4(3):99–103. (In Russ.).

DOI: <https://doi.org/10.17650/2782-3202-2024-4-3-99-103>

ВВЕДЕНИЕ

В последние годы 5-летняя выживаемость пациентов с лимфомой Ходжкина, получивших своевременный стандартный курс противоопухолевого лечения, значительно улучшилась и в настоящее время достигает 88 % [1]. Несмотря на достигнутые успехи, пациенты после проведенной лучевой терапии (ЛТ) остаются наиболее уязвимой категорией, прежде всего в связи с развитием кардиотоксического эффекта с формированием постлучевого поражения миокарда и других структур сердца. При дозах облучения >30 Гр и наличии факторов риска (молодой возраст, курение, сопутствующая сердечно-сосудистая патология, ожирение, сахарный диабет) постлучевое поражение сердца может развиваться и прогрессировать даже в течение первых 2 лет после окончания ЛТ [2]. Так, к наиболее ранним осложнениям относится экссудативный перикардит, частота встречаемости которого составляет около 70 % [3]. Среди других осложнений ЛТ – поражения миокарда, перикарда, клапанного аппарата сердца, проводящей системы и коронарных артерий (КА), возникающие, по данным различных источников, в период от 2 до 20 лет [2, 4–6]. Чаще всего (в 85 % случаев) у пациентов, перенесших ЛТ в анамнезе по поводу лимфогранулематоза, диагностируют ишемическую болезнь сердца [7]. Важно отметить, что заболевание, как правило, протекает и развивается латентно – вплоть до 10 лет после завершения курса ЛТ [8]. При этом риск развития инфаркта миокарда повышен в 2–7 раз по сравнению с общей популяцией [9]. Кроме того, к отсроченным осложнениям после ЛТ также относятся клапанные пороки сердца, частота которых достигает 26 % через 10 лет и 60 % – через 20 лет. Клиническая манифестация вышеописанных нозологий непредсказуема и усугубляется прогрессирующим неконтролируемым развитием миокардиального фиброза, приводящего к рестриктивной кардиомиопатии и «необратимо» прогрессирующей хронической сердечной недостаточности (ХСН), в некоторых случаях рефрактерной даже к оптимальной медикаментозной терапии [10].

Мы представляем клинический случай пациента 64 лет с постлучевым поражением сердца, развившимся через 26 лет после окончания курса ЛТ по поводу лимфомы Ходжкина, с успешным этапным кардиохирургическим вмешательством по поводу тяжелого стеноза аортального клапана и прогрессирующего атеросклероза КА с формированием безболевого формы ишемической болезни сердца.

КЛИНИЧЕСКОЕ НАБЛЮДЕНИЕ

Пациент Г., 64 лет, поступил в РНЦХ им. акад. Б.В. Петровского для кардиохирургического лечения с диагнозом: комбинированный порок аортального клапана с преобладанием тяжелого стеноза; кальциноз IV степени; ХСН с сохранной фракцией выброса левого желудочка, недостаточность кровообращения, II функциональный класс (по классификации NYHA).

Из анамнеза известно, что в 1986 г. впервые диагностирован лимфогранулематоз IV стадии, склеронодулярный вариант с поражением лимфатических узлов средостения; выполнено 3 курса химиотерапии с использованием доксорубицина в дозе 60 мг/м² и курс ЛТ с суммарной дозой ионизирующего облучения 60 Гр. С 1990 г. отмечается стойкая ремиссия заболевания. С 2012 г. появились и прогрессировали клинические проявления стенокардии при обычных физических нагрузках. По данным эхокардиографии (ЭХО-КГ): тотальный кальциноз аортального клапана с переходом на переднюю створку митрального клапана (МК), средний градиент – 56 мм рт. ст., недостаточность аортального клапана I–II степени, умеренный стеноз МК (площадь отверстия МК – 2,8 см², пиковый градиент – 9 мм рт. ст.), недостаточность МК I степени, концентрическая гипертрофия миокарда левого желудочка с нарушением диастолической функции 3-го типа, полости сердца не расширены, фракция выброса левого желудочка 60 %, диастолическая дисфункция I-го типа (рис. 1).

По результатам селективной коронарной ангиографии выявлен стеноз огибающей артерии до 50 % в проксимальном сегменте, остальные КА интактны.

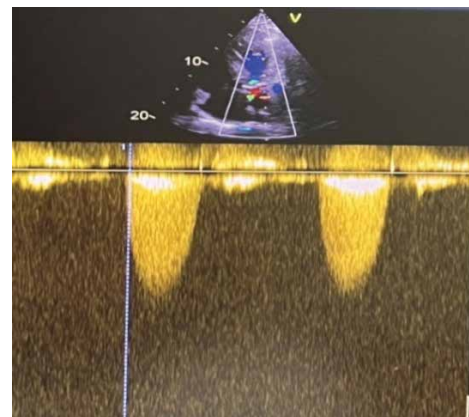


Рис. 1. Допплеровская эхокардиография. Значимое увеличение гемодинамических параметров трансаортального кровотока

Fig. 1. Doppler echocardiogram. A significant increase in the hemodynamic parameters of the transaortic blood flow

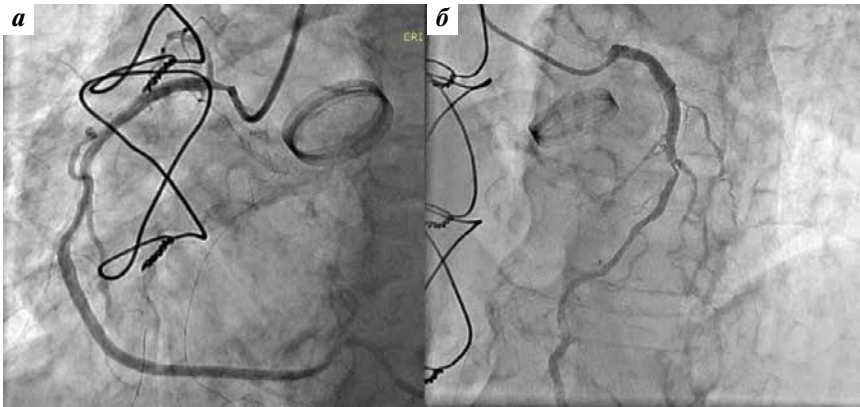


Рис. 2. Коронарная ангиография: а – стеноз устья правой коронарной артерии до 80 %; б – стеноз передней нисходящей артерии до 90 %

Fig. 2. Coronary angiography: a – stenosis of the mouth of the right coronary artery is up to 80 %; б – anterior descending artery stenosis is up to 90 %

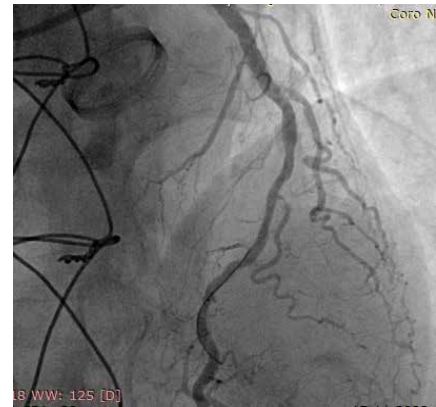

Рис. 3. Коронарная ангиография. Стент передней нисходящей артерии

Fig. 3. Coronary angiography. Anterior descending artery stent

05.11.2013 в условиях искусственного кровообращения выполнены протезирование аортального клапана (механический протез Carbotronics 23), декальцинация передней створки МК. По результатам гистологического исследования иссеченного интраоперационного материала – кальциноз полулуний аортального клапана без признаков текущего воспаления.

В раннем послеоперационном периоде отмечался пароксизм фибрилляции предсердий с восстановлением синусового ритма на фоне внутривенной медикаментозной кардиоверсии. По данным послеоперационной ЭХО-КГ: гемодинамические параметры протеза аортального клапана в пределах нормы (максимальный градиент – 11 мм рт. ст., средний градиент – 6 мм рт. ст.), недостаточность МК I степени, площадь отверстия МК – 3,6 мм рт. ст., незначительный перикардиальный выпот, левосторонний плевральный выпот до 250 мл.

На 15-е сутки пациент выписан в удовлетворительном состоянии с рекомендациями по дальнейшему приему лекарственной терапии (варфарин, метопролол, спиронолактон, амиодарон).

До 2021 г. пациент ежегодно проходил кардиомониторинг в условиях РНЦХ им. акад. Б.В. Петровского, жалоб активно не предъявлял. С ноября 2021 г. возобновились клинические проявления стенокардии при умеренной физической нагрузке. По данным селективной коронарной ангиографии: выраженный кальциноз стенок КА, стеноз ствола левой КА до 60 %, стеноз передней нисходящей артерии в среднем сегменте до 90 %, в дистальном – до 50 %, стеноз устья правой КА до 60 %.

03.11.2022 выполнена транслюминарная баллонная ангиопластика (ТЛБАП) со стентированием ствола левой КА и передней нисходящей артерии.

В дальнейшем пациент жалоб не предъявлял, постоянно принимал тройную антитромботическую (варфарин, ацетилсалициловая кислота, клопидогрел) и гиполипидемическую терапию (аторвастатин). В мае 2023 г. при контрольном обследовании по данным холтеровского мо-

ниторирования электрокардиограммы выявлены эпизоды безболевого горизонтальной и косовосходящей депрессии сегмента ST до 1 мм. При стресс-ЭХО-КГ на максимуме нагрузки с частотой сердечных сокращений 159 уд/мин и артериальным давлением 150/86 мм рт. ст. наблюдалось появление зон гипокинезии по переднеперегородочному, заднебоковому и верхушечному сегментам. По данным коронарной ангиографии от сентября 2023 г.: стент ствола левой КА проходим на всем протяжении, стеноз диагональной ветви – до 60 %, стеноз в среднем сегменте передней нисходящей артерии – до 90 %, окклюзия огибающей артерии, стеноз правой КА в устье – до 80 % (рис. 2).

В ноябре 2023 г. и январе 2024 г. этапно были выполнены ТЛБАП со стентированием передней нисходящей артерии (рис. 3), ТЛБАП со стентированием правой КА. Пациент выписан с рекомендациями по дальнейшему наблюдению и приему оптимизированной лекарственной терапии.

ОБСУЖДЕНИЕ

Современные программы терапии лимфомы Ходжкина, включающие комбинированное применение лекарственных агентов и лучевого воздействия, позволяют достигнуть стойкой ремиссии и увеличить общую выживаемость. По данным различных источников, суммарная очаговая доза >30 Гр служит предиктором развития прогрессирующего фиброза всех структур сердца, включая клапанный аппарат и КА, что приводит к необратимому прогрессированию ХСН [2, 11, 12].

Микрососудистый необратимый фиброз с уменьшением количества капилляров является одной из причин снижения резерва коронарного кровотока и, как следствие, ишемии миокарда [13]. Кроме того, ЛТ в высоких дозах (>30 Гр) приводит к ускоренному развитию и прогрессированию атеросклероза, увеличивает пролиферацию интимы КА и активирует каскад реакций свертывания крови, что ведет к тромбообразованию [11].

Важно отметить, что современные шкалы стратификации риска кардиохирургического вмешательства не включают категорию пациентов с перенесенной ранее ЛТ, вследствие чего происходит недооценка возможных сердечно-сосудистых осложнений как в раннем, так и в отдаленном послеоперационных периодах. В ретроспективном исследовании O. Dolmaci и соавт. показали, что при оценке риска летальности, рассчитанной на основании системы EuroSCORE II, средний показатель составил 3,4 %, при этом на фактическую летальность пришлось 10,2 % [14]. По нашему мнению, такие высокие показатели летальности обусловлены необратимым прогрессирующим ХСН по рестриктивному типу, тотальным кальцинозом КА, клапанного аппарата сердца с формированием фиброза миокарда и перикарда, так и недооценкой сердечно-сосудистых рисков на дооперационном этапе.

Мы считаем важным акцентировать внимание специалистов на необходимости индивидуального подхода к данной категории кардиоонкологических пациентов как с терапевтической, так и с хирургической точек зрения. Тотальный кальциноз восходящей аорты может стать причиной эмболии в жизненно важные органы при кардиохирургических вмешательствах. Выраженный фиброз внутренней грудной артерии нередко приводит к невозможности ее использования в качестве аутоартериального шунта при операции коронарного шунтирования. Кроме того, в послеоперационном периоде у таких пациентов чаще встречаются рецидивирующие плевральные и перикардальные выпоты, гемодинамически значимые нарушения ритма и проводимости сердца, что может потребовать экстренной имплантации электрокардиостимулятора. С учетом вышеперечисленных высоких рисков открытого кардиохирургического вмешательства, в том числе с учетом высокого уровня коронарной кальцификации, таким кардиоонкологическим пациентам проводят эндоваскулярное лечение. По мнению E. Suh и соавт., чрескожное коронарное вмешательство со стентированием КА в 86 % случаев технически сопряжено с высокими рисками рестеноза стента вследствие прогрессирующего атеросклероза и кальциноза КА [15].

В описанном нами клиническом наблюдении высокая суммарная доза ионизирующего облучения (60 Гр), химиотерапия с использованием антрациклинов (доксорубицин), молодой возраст пациента на момент ЛТ (26 лет) явились причиной развития тяжелого стеноза аортального клапана с последующим атеросклерозом КА, безболевой ишемией миокарда.

По данным E.H. Yang и соавт., при дозах облучения >35 Гр ишемическая болезнь сердца развивается в течение первых 2 лет после облучения [16]. Чаще всего у таких пациентов отмечаются безболевая ишемия миокарда или безболевой инфаркт миокарда. По всей вероятности, это связано с повреждением иннервации сердечно-сосудистой системы в результате воздействия ионизирующего излучения, что было отмечено и у нашего пациента. Полученные нами клинические результаты демонстрируют необходимость проведения долгосрочного скрининга у пациентов, перенесших ЛТ. Для динамического мониторинга рекомендуется проводить ЭХО-КГ и стресс-ЭХО-КГ каждые 5 лет после завершения курса ЛТ; для пациентов с высоким риском развития сердечно-сосудистых осложнений ЭХО-КГ должна выполняться уже через 6 мес после ЛТ [11, 17].

На наш взгляд, кардиоонкологические пациенты – особая категория больных, требующая персонализированного подхода со стороны кардиоонкологической команды. Прогрессирующий фиброз и кальциноз всех структур сердца с развитием необратимой ХСН, резистентной к лекарственной терапии, не только значительно повышают риски сердечно-сосудистых событий, но и технически усложняют как кардиохирургическое вмешательство в условиях искусственного кровообращения, так и эндоваскулярное лечение.

ЗАКЛЮЧЕНИЕ

Возникновение поздних сердечно-сосудистых осложнений у пациентов с лимфомой Ходжкина после проведенной дистанционной ЛТ в суммарной очаговой дозе >30 Гр обуславливает необходимость персонализированного динамического наблюдения с целью стратификации пациентов на группы риска, оптимизации кардиальной терапии и своевременного определения показаний для кардиохирургического лечения постлучевого поражения сердца и его структур. Важную роль в возникновении кардиальных осложнений может играть превышение кумулятивной дозы антрациклинов, что предполагает мониторинг функциональной деятельности сердца и лабораторных показателей.

В представленном нами клиническом наблюдении тяжелый стеноз аортального клапана и прогрессирующее безболевой ишемии миокарда за счет атеросклероза и кальциноза КА были расценены как поздние осложнения проведенной ЛТ. Своевременное выполнение кардиохирургического вмешательства наряду с проводимой оптимальной кардиотропной терапией способствовало улучшению прогноза и значимому улучшению качества жизни.

ЛИТЕРАТУРА / REFERENCES

- De Vries S., Haaksma M.L., Jóźwiak K. et al. Development and validation of risk prediction models for coronary heart disease and heart failure after treatment for Hodgkin lymphoma. *J Clin Oncol* 2023;41(1):86–95. DOI: 10.1200/JCO.21.02613
- Nkomo V.T., El-Am E.A. The complex treatment of postradiation valvular heart disease. *JACC Case Rep* 2022;8:101652. DOI: 10.1016/j.jaccas.2022.09.019
- Ellahham S., Khalouf A., Elkhazendar M. et al. An overview of radiation-induced heart disease. *Radiat Oncol J* 2022;40(2):89–102. DOI: 10.3857/roj.2021.00766
- Menezes K.M., Wang H., Hada M., Saganti P.B. Radiation matters of the heart: a mini review. *Front Cardiovasc Med* 2018;5:83. DOI: 10.3389/fcvm.2018.00083
- Bergom C., Bradley J.A., Ng A.K. et al. Past, present, and future of radiation-induced cardiotoxicity: refinements in targeting, surveillance, and risk stratification. *JACC CardioOncol* 2021;3(3):343–59. DOI: 10.1016/j.jaccas.2021.06.007
- Patil S., Pingle S.R., Shalaby K., Kim A.S. Mediastinal irradiation and valvular heart disease. *Cardiooncology* 2022;8(1):7. DOI: 10.1186/s40959-022-00133-2
- Narowska G., Gandhi S., Tzeng A., Hamad E.A. Cardiovascular toxicities of radiation therapy and recommended screening and surveillance. *J Cardiovasc Dev Dis* 2023;10(11):447. DOI: 10.3390/jcdd10110447
- Kirresh A., White L., Mitchell A. et al. Radiation-induced coronary artery disease: a difficult clinical conundrum. *Clin Med (Lond)* 2022;22(3):251–6. DOI: 10.7861/clinmed.2021-0600
- Báez-Ferrer N., Izquierdo-Gómez M.M., Beyello-Belkasem C. et al. Long-term radiotherapy-induced cardiac complications: a case report. *Am J Case Rep* 2019;20:1182–8. DOI: 10.12659/AJCR.917224
- Zou B., Schuster J.P., Niu K. et al. Radiotherapy-induced heart disease: a review of the literature. *Precis Clin Med* 2019;2(4):270–82. DOI: 10.1093/pcmedi/pbz025
- Lancellotti P., Nkomo V.T., Badano L.P. et al. Expert consensus for multi-modality imaging evaluation of cardiovascular complications of radiotherapy in adults: a report from the European Association of Cardiovascular Imaging and the American Society of Echocardiography. *Eur Heart J Cardiovasc Imaging* 2013;14(8):721–40. DOI: 10.1093/ehjci/jet123
- Quintero-Martinez J.A., Cordova-Madera S.N., Villarraga H.R. Radiation-induced heart disease. *J Clin Med*. 2021;11(1):146. DOI: 10.3390/jcm11010146
- Badescu M.C., Badulescu O.V., Scripcariu D.V. et al. Myocardial ischemia related to common cancer therapy-prevention insights. *Life (Basel)* 2022;12(7):1034. DOI: 10.3390/life12071034
- Dolmaci O.B., Farag E.S., Boekholdt S.M. et al. Outcomes cardiac surgery after mediastinal radiation therapy: a single-center experience. *J Card Surg* 2020;35(3):612–9. DOI: 10.1111/jocs.14427
- Suh E., Stratton K.L., Leisenring W.M. et al. Late mortality and chronic health conditions in long-term survivors of early-adolescent and young adult cancers: a retrospective cohort analysis from the Childhood Cancer Survivor Study. *Lancet Oncol* 2020;21(3):421–35. DOI: 10.1016/S1470-2045(19)30800-9
- Yang E.H., Marmagkiolis K., Balanescu D.V. et al. Radiation-induced vascular disease — a state-of-the-art review. *Front Cardiovasc Med* 2021;8:652761. DOI: 10.3389/fcvm.2021.652761
- Khalid Y., Fradley M., Dasu N. et al. Gender disparity in cardiovascular mortality following radiation therapy for Hodgkin's lymphoma: a systematic review. *Cardiooncology* 2020;6:12. DOI: 10.1186/s40959-020-00067-7

Вклад авторов

К.А. Вилижинская: анализ и интерпретация данных, наблюдение за пациентом, написание текста статьи;
 Е.П. Евсеев: анализ и интерпретация данных, анализ публикаций по теме статьи, написание текста статьи;
 Я.А. Айдамиров: анализ публикаций по теме статьи, научное консультирование;
 Э.В. Балакин, М.А. Фомин: анализ публикаций по теме статьи;
 В.А. Иванов: хирургическое лечение пациента, экспертная оценка данных, научное консультирование, научное редактирование статьи;
 Б.А. Руденко: научное консультирование, наблюдение за пациентом;
 Ю.В. Фролова: разработка дизайна исследования, научное редактирование статьи, научное консультирование.

Authors' contributions

K.A. Vilzhinskaya: data analysis and interpretation, patient observation, article writing;
 E.P. Evseev: data analysis and interpretation, analysis of publications on the topic of the article, article writing;
 Ya.A. Aidamirov: analysis of publications on the topic of the article, scientific consulting;
 E.V. Balakin, M.A. Fomin: analysis of publications on the topic of the article;
 V.A. Ivanov: surgical treatment of the patient, expert assessment of data, scientific consulting, scientific editing of the article;
 B.A. Rudenko: scientific consulting, patient monitoring;
 Yu.V. Frolova: research design development, scientific editing of the article, scientific consulting.

ORCID авторов / ORCID of authors

К.А. Вилижинская / K.A. Vilzhinskaya: <https://orcid.org/0009-0007-8680-7399>
 Е.П. Евсеев / E.P. Evseev: <https://orcid.org/0000-0002-3806-9658>
 Я.А. Айдамиров / Ya.A. Aidamirov: <https://orcid.org/0000-0003-3870-1040>
 Э.В. Балакин / E.V. Balakin: <https://orcid.org/0000-0002-9658-6725>
 М.А. Фомин / M.A. Fomin: <https://orcid.org/0000-0002-7555-3633>
 В.А. Иванов / V.A. Ivanov: <https://orcid.org/0000-0001-6277-0375>
 Б.А. Руденко / B.A. Rudenko: <https://orcid.org/0000-0003-0346-9069>
 Ю.В. Фролова / Yu.V. Frolova: <https://orcid.org/0000-0002-2075-8543>

Конфликт интересов. Авторы заявляют об отсутствии конфликта интересов.

Conflict of interest. The authors declare no conflict of interest.

Финансирование. Работа выполнена в рамках НИР FURG-2024-0016.

Funding. The work was carried out within the framework of research FURG-2024-0016.

Соблюдение прав пациентов. Пациент подписал информированное согласие на публикацию своих данных.

Compliance with patient rights. The patient gave written informed consent to the publication of her data.

Статья поступила: 03.06.2024. **Принята к публикации:** 05.08.2024. **Опубликована онлайн:** 11.09.2024.

Article submitted: 03.06.2024. **Accepted for publication:** 05.08.2024. **Published online:** 11.09.2024.

DOI: <https://doi.org/10.17650/2782-3202-2024-4-3-104-113>

РЕЗУЛЬТАТЫ ЛЕЧЕНИЯ БОЛЬНЫХ ВПЕРВЫЕ ДИАГНОСТИРОВАННОЙ МНОЖЕСТВЕННОЙ МИЕЛОМОЙ, ОСЛОЖНЕННОЙ ГЕМОДИАЛИЗЗАВИСИМОЙ ПОЧЕЧНОЙ НЕДОСТАТОЧНОСТЬЮ

Ю.И. Ключагина^{1,2}, П.А. Зейналова^{1,3}, Е.Г. Громова², Т.Т. Валиев^{1,2}

¹ФГАОУ ВО Первый Московский государственный медицинский университет им. И.М. Сеченова Минздрава России (Сеченовский Университет); Россия, 119991 Москва, ул. Трубецкая, 8, стр. 2;

²ФГБУ «Национальный медицинский исследовательский центр онкологии им. Н.Н. Блохина» Минздрава России; Россия, 115522 Москва, Каширское шоссе, 24;

³Клинический госпиталь «Лапино» группы компаний «Мать и дитя»; Россия, 143081 Московская обл., д. Лапино, 1-е Успенское шоссе, 111

Контакты: Юлия Ивановна Ключагина klyuchagina92@mail.ru

Введение. Почечная недостаточность — самое частое осложнение множественной миеломы (ММ), при этом гемодиализзависимая почечная недостаточность (ГДЗПН) диагностируется в 2–4 % случаев. Почечная недостаточность, связанная с ММ, потенциально обратима. ГДЗПН ассоциирована с низкими показателями общей выживаемости, повышенным риском развития осложнений и ранней смерти, низким качеством жизни пациентов с ММ.

Цель исследования — проанализировать результаты терапии больных впервые диагностированной ММ, осложненной ГДЗПН. **Материалы и методы.** Проведен анализ данных 39 пациентов с впервые диагностированной ММ, осложненной ГДЗПН (скорость клубочковой фильтрации по формуле СКД-ЕРІ < 15 мл/мин/1,73 м²), получавших комплексную терапию в ФГБУ «НМИЦ онкологии им. Н.Н. Блохина» Минздрава России в период с января 2000 г. по декабрь 2020 г.

Результаты. В качестве индукционной противоопухолевой терапии 25 (64,1 %) пациентов получили схемы на основе бортезомиба: 13 (33,3 %) — VCD (бортезомиб + циклофосфамид + дексаметазон), 12 (30,8 %) — VCP (бортезомиб + циклофосфамид + преднизолон); 14 (35,9 %) пациентов получили химиотерапию по схемам VAD (винкристин + доксорубицин + преднизолон), VMCP (винкристин + мелфалан + циклофосфамид + преднизолон), CD (циклофосфамид + преднизолон). Семи (17,9 %) пациентам выполнена высокодозная химиотерапия с последующей аутологичной трансплантацией гемопоэтических стволовых клеток, при этом 5 (71,4 %) из них получили бортезомибсодержащие схемы (VCD, VCP), а 2 (28,6 %) — химиотерапию по схеме VAD. При оценке эффективности индукционной противоопухолевой терапии общего гематологического ответа достигли 19 (48,7 %) пациентов, общего почечного ответа — 23 (59 %). Данные ответы статистически значимо чаще достигаются при использовании бортезомибсодержащих режимов по сравнению с программами, в которые не включен ингибитор протеасомы ($p = 0,021$ и $p = 0,049$ соответственно). При медиане наблюдения 19 мес (95 % доверительный интервал 1–64 мес) медиана выживаемости без прогрессирования составила 15 мес (95 % доверительный интервал 8–26 мес), медиана общей выживаемости — 29 мес (95 % доверительный интервал 9–47 мес). Согласно результатам многофакторного анализа, данные показатели были выше в группе больных, которым была выполнена аутологичная трансплантация гемопоэтических стволовых клеток ($p = 0,015$ и $p = 0,018$ соответственно).

Заключение. Применение схем на основе бортезомиба у пациентов с ММ, осложненной ГДЗПН, ассоциировано с большей вероятностью достижения как гематологического, так и почечного ответа. Выполнение аутологичной трансплантации гемопоэтических стволовых клеток улучшает показатели выживаемости без прогрессирования и общей выживаемости.

Ключевые слова: множественная миелома, гемодиализзависимая почечная недостаточность

Для цитирования: Ключагина Ю.И., Зейналова П.А., Громова Е.Г., Валиев Т.Т. Результаты лечения больных впервые диагностированной множественной миеломой, осложненной гемодиализзависимой почечной недостаточностью. MD-Onco 2024;4(3):104–113.

DOI: <https://doi.org/10.17650/2782-3202-2024-4-3-104-113>

TREATMENT OUTCOMES IN PATIENTS WITH NEWLY DIAGNOSED MULTIPLE MYELOMA COMPLICATED BY SEVERE RENAL FAILURE REQUIRING HEMODIALYSIS

Yu.I. Kliuchagina^{1,2}, P.A. Zeynalova^{1,3}, E.G. Gromova², T.T. Valiev^{1,2}

¹I.M. Sechenov First Moscow State Medical University, Ministry of Health of Russia (Sechenov University); Build. 1, 8 Trubetskaya St., Moscow 119991, Russia;

²N.N. Blokhin National Medical Research Center of Oncology, Ministry of Health of Russia; 24 Kashirskoe Shosse, Moscow 115522, Russia;
³Clinical Hospital “Lapino” of the “Mother and Child” Group of companies; 111 1st Uspenskoe Shosse, Lapino, Moscow region 143081, Russia

Contacts: Yulia Ivanovna Kliuchagina klyuchagina92@mail.ru

Background. Renal failure (RF) is the most common complication of multiple myeloma (MM), and severe RF requiring hemodialysis is diagnosed in 2–4 % of cases. RF associated with MM is potentially reversible. Severe RF requiring hemodialysis is associated with low overall survival rates, increased risk of complications and early death, low quality of life for patients.

Aim. To analyze treatment results of newly diagnosed MM patients with severe RF requiring hemodialysis.

Materials and methods. We analyzed data of 39 patients with newly diagnosed MM and severe RF requiring hemodialysis (CKD-EPI <15 mL/min/1.73 m²) who underwent combination therapy at the N.N. Blokhin National Medical Research Center of Oncology between January 2000 and December 2020.

Results. As induction therapy, 25 (64.1 %) patients received bortezomib-based regimens: 13 (33.3 %), VCD (bortezomib + cyclophosphamide + dexamethasone); 12 (30.8 %), VCP (bortezomib + cyclophosphamide + prednisolone); 14 (35.9 %) patients received chemotherapy: VAD (vincristine + doxorubicin + prednisolone), VMCP (vincristine + melphalan + cyclophosphamide + prednisolone), CD (cyclophosphamide + prednisolone). Seven (17.9 %) patients underwent high-dose chemotherapy followed by autologous hematopoietic stem cell transplantation, 5 (71.4 %) patients from this group received bortezomib-based regimens (VCD, VCP), and 2 (28.6 %) – chemotherapy (VAD). After induction therapy, 19 (48.7 %) patients achieved objective hematologic response, and 23 (59 %) patients achieved objective renal response. The use of bortezomib-based induction therapy significantly increased the likelihood of achieving both hematologic and renal responses ($p = 0.021$ and $p = 0.049$, respectively) compared with the use of regimens without bortezomib. With a median follow-up of 19 months (95 % confidence interval 1–64 months), median progression-free survival was 15 months (95 % confidence interval: 8–26 months), median overall survival was 29 months (95 % confidence interval: 9–47 months). Multivariate analysis showed statistical significance of the effect of receiving autologous hematopoietic stem cell transplantation on progression-free survival and overall survival ($p = 0.015$ and $p = 0.018$, respectively).

Conclusion. Using bortezomib-based regimens in newly diagnosed MM patients with severe RF requiring hemodialysis is associated with greater likelihood of achieving both hematologic and renal responses. Performing autologous hematopoietic stem cell transplantation improves progression-free survival and overall survival.

Keywords: multiple myeloma, severe renal failure requiring hemodialysis

For citation: Kliuchagina Yu.I., Zeynalova P.A., Gromova E.G., Valiev T.T. Treatment outcomes in patients with newly diagnosed multiple myeloma complicated by severe renal failure requiring hemodialysis. MD-Onco 2024;4(3):104–113. (In Russ.).

DOI: <https://doi.org/10.17650/2782-3202-2024-4-3-104-113>

ВВЕДЕНИЕ

Множественная миелома (ММ) – злокачественная опухоль, морфологическим субстратом которой являются плазматические клетки, продуцирующие моноклональный иммуноглобулин [1]. Почечная недостаточность (ПН) – одно из самых частых проявлений симптоматической ММ, которое выявляют у 20–50 % пациентов с впервые диагностированной ММ, при этом 2–4 % пациентов с ММ манифестируют развитием острого почечного повреждения с потребностью в проведении заместительной почечной терапии [2]. При рецидиве ММ ПН диагностируется у 25 % пациентов, не имевших ее в дебюте [3]. Согласно критериям Международной рабочей группы по изучению множественной миеломы (International Myeloma Working Group, IMWG), ПН при ММ устанавливается при уровне креатинина >177 мкмоль/л (>2 мг/дл) или снижении скорости клубочковой фильтрации (СКФ) <40 мл/мин/1,73 м² [4, 5]. ПН – фактор неблагоприятного прогноза течения ММ. Нарушение почечной функции ассоциировано с повышенным риском развития токсичности и осложнений, связанных с лечением, ранней летальностью, низкими показателями общей выживаемости (ОВ) [6, 7]. У пациентов с ММ, осложненной гемодиализзависимой ПН (ГДЗПН), медиана ОВ составляет <1 года [8]. Также наличие ПН влияет на выбор противоопухолевой

терапии как в 1-й линии, так и при последующих рецидивах. ПН ассоциирована с более частыми госпитализациями пациента, ухудшением его качества жизни и повышенными финансовыми затратами на лечение [9].

Среди причин развития поражения почек у пациентов с ММ более чем в 50 % случаев выявляют миеломную каст-нефропатию, которую диагностируют, когда повышенная продукция свободных легких цепей (СЛЦ) превышает способность клеток канальцев к их эндоцитозу и деградации [5, 10]. Согласно критериям IMWG, только ПН, вызванная миеломной каст-нефропатией, рассценивается как событие, определяющее миелому, и является одним из показаний для инициации противоопухолевой терапии [4].

Своевременная диагностика и ранняя инициация комплексной терапии являются залогом успешного лечения пациентов с ММ, осложненной ПН. Незамедлительно должны быть начаты симптоматическое лечение, противоопухолевая терапия, рассмотрен вопрос об инициации заместительной почечной терапии для элиминации повышенного уровня СЛЦ в сыворотке крови [5]. Восстановление почечной функции – одна из главных терапевтических задач лечения пациентов с ММ, осложненной ПН. Достижение почечного ответа (ПО) и независимости от гемодиализа (ГД) коррелирует с лучшими показателями ОВ, повышает качество жизни

пациентов [11]. Необратимость ПН коррелирует со снижением ОВ у пациентов с ММ [12, 13]. Для системной терапии необходимо выбирать препараты, не требующие коррекции доз в зависимости от уровня СКФ: это прежде всего высокие дозы дексаметазона и бортезомиб. Бортезомиб – первый в своем классе обратимый и селективный ингибитор протеасомы 26S – мультисубъединичного белкового комплекса, который разрушает белки, участвующие во многих клеточных процессах, включая регуляцию клеточного цикла, активацию транскрипционных факторов и апоптоз. Наличие ПН не влияет на безопасность и эффективность бортезомиба. При его применении не требуется модификации дозы препарата в зависимости от СКФ [14].

Несмотря на внедрение в клиническую практику новых лекарственных противоопухолевых препаратов с различным механизмом действия, применение которых привело к значимому увеличению ОВ, у пациентов с ПН в дебюте ММ она остается низкой [15].

Согласно результатам проведенных исследований и клиническим наблюдениям, использование моноклонального анти-CD38-антитела даратумумаба в терапии больных впервые диагностированной ММ, а также при развитии рецидивов или рефрактерном течении ММ, осложненной ПН, улучшило как непосредственные, так и отдаленные результаты. Применение даратумумаба приводит к снижению частоты сеансов ГД, увеличивает вероятность достижения ПО и независимости от ГД в обеих когортах пациентов [16, 17]. ГДЗПН не является противопоказанием для проведения высокодозной химиотерапии на основе мелфалана с последующей аутологичной трансплантацией гемопоэтических стволовых клеток (ауто-ТГСК). При сохранении СКФ <30 мл/мин/1,73 м² на момент выполнения ауто-ТГСК рекомендуемая доза мелфалана составляет 140 мг/м² [2].

Цель исследования – проанализировать результаты терапии больных впервые диагностированной ММ, осложненной ГДЗПН.

МАТЕРИАЛЫ И МЕТОДЫ

В ретроспективное исследование включены 39 пациентов с подтвержденным диагнозом впервые диагностированной ММ, осложненной ГДЗПН (СКФ <15 мл/мин/1,73 м²), у которых проводилась противоопухолевая терапия, сеансы заместительной почечной терапии в условиях НМИЦ онкологии им. Н.Н. Блохина в период с января 2000 г. по декабрь 2020 г. Медиана наблюдения за пациентами на момент проведения анализа составила 19 (1–125) мес. СКФ рассчитывали с использованием формулы СКД-EPI (Chronic Kidney Disease Epidemiology Collaboration, рабочая группа по исследованию эпидемиологии хронической болезни почек) [18]. Для постановки диагноза использовали стандартные критерии IMWG [4]. Высокий цитогенетический риск устанавливали при выявлении методом

флуоресцентной гибридизации *in situ* цитогенетических аномалий t(4;14), t(14;16), del(17p).

Показанием к началу противоопухолевого лечения служило диагностирование любого из критериев симптомокомплекса CRAB (hypercalcaemia, renal impairment, anemia, bone disease). Оценку гематологического ответа (ГО) и ПО проводили согласно единым критериям IMWG. Оценка ПО основана на определении СКФ до и после терапии. Полный ПО (ППО) констатируют при увеличении СКФ >60 мл/мин/1,73 м² при исходном уровне креатинина <50 мл/мин/1,73 м²; частичный (ЧПО) – при увеличении СКФ с <15 до 30–59 мл/мин/1,73 м²; а минимальный (МПО) – при увеличении СКФ с <15 до 15–29 мл/мин/1,73 м² или с 15–29 до 30–59 мл/мин/1,73 м² [5, 19].

Сеансы ГД проводили на оборудовании Fresenius (Германия) с использованием стационарного (4008) или мобильного (Multifiltrat) варианта. У 5 (7 %) пациентов применяли высокопоточные гемодиализаторы с полисульфоновыми мембранами EMiC2 (Fresenius, Германия) с площадью поверхности мембраны 1,8 м². Сосудистый доступ обеспечивали установкой в бедренную (18 (56 %)), подключичную (12 (38 %)) или яремную вену (2 (6 %)) перфузионного катетера.

Данные о нежелательных явлениях проводимой индукционной противоопухолевой терапии выбраны из первичной медицинской документации. Степень тяжести нежелательного явления классифицировали в соответствии с критериями СТСАЕ (Common Terminology Criteria for Adverse Events) v.5.0 [20].

Статистический анализ. Количественные показатели оценивали на соответствие нормальному распределению с помощью критерия Шапиро–Уилка. При нормальном распределении описание проводили с помощью средних арифметических величин и стандартных отклонений, границ 95 % доверительного интервала (ДИ), а при отсутствии нормального распределения – с помощью медианы и нижнего и верхнего квартилей. В случае с категориальными данными использовали описание с указанием абсолютных значений и процентных долей.

Эффективность лечения анализировали с помощью оценки частоты достижения общего ГО (ОГО) и общего ПО (ОПО). ОГО включал достижение полной ремиссии, очень хорошей частичной ремиссии и частичной ремиссии. ОПО включал достижение ППО, ЧПО и МПО. Выживаемость без прогрессирования (ВБП) определяли как время от даты инициации противоопухолевой терапии до рецидива, прогрессирования или смерти от любой причины. ОВ определяли как время от даты начала терапии ММ до даты смерти от любой причины или даты последнего визита. Пациенты, в отношении которых не произошло события, цензурировались на момент последнего визита. Показатели ВБП и ОВ пациентов рассчитаны с помощью метода Каплана–Майера. Результаты исследования подтвер-

гались статистической обработке с использованием программного обеспечения IBM SPSS Statistics v.23.0 и StatTech v.4.0.4 (ООО «Статтех», Россия). Различия между показателями считали статистически значимыми при $p < 0,05$.

РЕЗУЛЬТАТЫ

Общая характеристика больных представлена в табл. 1. Медиана возраста составила 58 (42–76) лет, 10 (25,6 %) пациентов были старше 65 лет. Большая

часть (23 (59 %) из 39) пациентов – мужчины. Статус ECOG (Eastern Cooperative Oncology Group, Восточная кооперативная группа исследования рака) ≥ 3 на момент госпитализации установлен у 26 (66,7 %) пациентов. Чаще всего ($n = 24$ (61,5 %)) встречались пациенты с секрецией парапротеина IgG. В соответствии с ISS (International Staging System, Международная система стадирования) у 36 (92,3 %) пациентов установлена III стадия. Стадирование по R-ISS (Revised International Staging System, пересмотренная Международная си-

Таблица 1. Общая характеристика первичных гемодиализзависимых больных множественной миеломой

Table 1. Characteristics of hemodialysis-dependent patients with newly diagnosed multiple myeloma

Показатель Parameter	Значение ($n = 39$) Value ($n = 39$)	Показатель Parameter	Значение ($n = 39$) Value ($n = 39$)
Медиана возраста (диапазон), лет Median age (range), years	58 (42–76)	Медиана уровня гемоглобина (диапазон), г/л Median hemoglobin level (range), g/L	81,7 (48–123)
Старше 65 лет, n (%) >65 years, n (%)	10 (25,6)	Уровень кальция в сыворотке крови >2,65 ммоль/л, n (%) Serum calcium level >2.65 mmol/L, n (%)	18 (46,2)
Мужчины, n (%) Males, n (%)	23 (59)	Уровень $\beta 2$ -микроглобулина $\geq 5,5$ мг/л, n (%) $\beta 2$ microglobulin level ≥ 5.5 mg/L, n (%)	28 (71,8)
Статус по шкале ECOG, n (%): ECOG status, n (%):		Медиана уровня лактатдегидрогеназы (диапазон), ЕД/л Median lactate dehydrogenase level (range), U/L	407 (171–2290)
2	13 (33,3)	Медиана уровня креатинина (диапазон), мкмоль/л Median creatinine level (range), μ mol/L	631 (448–2138)
3	15 (38,5)	Скорость клубочковой фильтрации (СКД-ЕПИ), мл/мин/1,73 м ² Glomerular filtration rate (CKD-EPI), mL/min/1.73 m ²	6,96 (1,95–9,86)
4	11 (28,2)	Цитогенетический риск, n (%): Cytogenetic risk, n (%):	
Тип М-протеина, n (%): M-protein type, n (%):		высокий* high*	4 (10,2)
A	2 (5,1)	стандартный standard	15 (38,5)
G	24 (61,5)	нет данных no data	20 (51,2)
D	1 (2,6)	Остеодеструктивный синдром, n (%): Osteolysis syndrome, n (%):	
G + A только СЛЦ only FLC	11 (28,2)	экстрamedулярные плазмоцитомы extramedullary plasmacytomas	1 (2,6)
Медиана уровня М-протеина (диапазон), г/л Median M-protein level (range), g/L	37,1 (1–80,19)	костные плазмоцитомы bone plasmacytomas	10 (25,6)
Тип СЛЦ, n (%): FLC type, n (%):		Медиана плазматических клеток в миелограмме (диапазон), % Median of plasma cells (range), %	44,8 (12–98)
к	26 (66,7)		
λ	13 (33,3)		
Медиана уровня СЛЦ в сыворотке крови (диапазон), мг/л Median serum FLC level (range), mg/L	3950 (1225–77 670)		
Медиана уровня белка Бенс-Джонса в моче (диапазон), г/сут Median Bence-Jones protein level in urine (range), g/day	1,64 (0,043–13)		
Стадия по ISS, n (%): ISS stage, n (%):			
II	1 (2,6)		
III	36 (92,3)		
нет данных no data	2 (5,2)		
Стадия по R-ISS, n (%): R-ISS stage, n (%):			
II	3 (7,7)		
III	19 (48,7)		
нет данных no data	17 (43,6)		

*Наличие $del(17p)$, $t(4;14)$, $t(14;16)$.
Примечание. ECOG – Восточная кооперативная группа исследования рака; СЛЦ – свободные легкие цепи; ISS – Международная система стадирования; R-ISS – пересмотренная Международная система стадирования; СКД-ЕПИ – рабочая группа по исследованию эпидемиологии хронической болезни почек.

*Presence of $del(17p)$, $t(4;14)$, $t(14;16)$.

Note. ECOG – Eastern Cooperative Oncology Group; FLC – free light chains; ISS – International Staging System, R-ISS – Revised International Staging System; CKD-EPI – Chronic Kidney Disease Epidemiology Collaboration.

стема стадирования) проведено у 22 (74,4 %) пациентов ввиду отсутствия данных о цитогенетическом исследовании или уровне лактатдегидрогеназы в дебюте заболевания у 17 (25,6 %) пациентов.

Гиперкальциемия диагностирована у 18 (46,2 %) больных. Медиана уровня креатинина в сыворотке крови составила 631 мкмоль/л при максимальном уровне 2138 мкмоль/л; медиана уровня СКФ (СКД-ЕРІ) – 6,96 (1,95–9,86) мл/мин/1,73 м². Медиана уровня СЛЦ в сыворотке крови составила 3950 (1225–77 670) мг/л. Среди 39 исследуемых пациентов цитогенетическое исследование аспирата костного мозга методом флуоресцентной гибридизации *in situ* выполнено у 19 (48,7 %) больных. У 4 (10,2 %) пациентов выявлена t(4;14), относящаяся к мутациям высокого цитогенетического риска; 15 (38,5 %) пациентов отнесены в группу стандартного цитогенетического риска, среди них у 6 (15,4 %) выявлена t(11;14). Экстрамедуллярные

плазмоцитомы в дебюте заболевания, подтвержденные гистологически, с локализацией в печени и правой молочной железе диагностированы у 1 (2,6 %) пациентки.

Сведения об особенностях проведения 1-й линии терапии ММ представлены в табл. 2. Медиана времени от старта ГД до инициации противоопухолевой терапии составила 1 (0–9) день. При этом в среднем требовалось проведение 14 (2–78) сеансов до достижения независимости от ГД. Медиана времени до независимости от ГД составила 18 (3–315) дней. В качестве индукционной противоопухолевой терапии 25 (64,1 %) пациентов получили схемы на основе бортезомиба: 13 (33,3 %) – VCD (бортезомиб + циклофосфамид + дексаметазон), 12 (30,8 %) – VCP (бортезомиб + циклофосфамид + преднизолон). Интенсификация противоопухолевой терапии в связи с недостаточным эффектом произведена у 9 (23,1 %) пациентов. В соответствии

Таблица 2. Основные характеристики комплексной терапии первичных гемодиализзависимых больных множественной миеломой
Table 2. Characteristics of combination therapy in hemodialysis-dependent patients with newly diagnosed multiple myeloma

Показатель Parameter	Значение (n = 39) Value (n = 39)	Показатель Parameter	Значение (n = 39) Value (n = 39)
Медиана времени от старта гемодиализа до начала индукционной терапии (диапазон), дни Median time from the start of hemodialysis to the start of induction therapy (range), days	1 (0–9)	частичная ремиссия partial remission	16 (41)
Медиана числа сеансов гемодиализа (диапазон) Median number of hemodialysis sessions (range)	14 (2–78)	стабилизация stabilization	9 (23,1)
Медиана времени до достижения независимости от гемодиализа (диапазон), дни Median time to independence from hemodialysis (range), days	18 (3–315)	прогрессирование progression	7 (17,9)
Индукционная противоопухолевая терапия, n (%): Induction therapy, n (%):		не оценено not rated	4 (10,3)
VCD	12 (30,8)	Индукционная летальность (первые 60 дней), n (%) Induction mortality (first 60 days), n (%)	4 (10,3)
VCP	6 (15,4)	Почечный ответ, n (%): Renal response, n (%):	
CD	11 (28,2)	полный почечный ответ complete renal response	5 (12,8)
VAD	8 (20,5)	частичный почечный ответ partial renal response	6 (15,4)
VMCP	2 (5,2)	минимальный почечный ответ minimal renal response	12 (30,8)
Интенсификация индукционной противоопухолевой терапии, n (%): Intensification of induction therapy, n (%):		нет ответа no response	12 (30,8)
VCD	1 (2,6)	не оценено not rated	4 (10,3)
VCP	6 (15,4)	Высокодозная химиотерапия и ауто-ТГСК, n (%) High-dose chemotherapy and auto-HSCT, n (%)	7 (17,9)
VAD	2 (5,2)		
нет	30 (76,9)		
по			
Оценка после 3–4 курсов индукционной терапии, n (%): Evaluation after 3–4 courses of induction therapy, n (%):			
полная ремиссия complete remission	1 (2,6)		
очень хорошая частичная ремиссия very good partial remission	2 (5,2)		

Примечание. VCD – бортезомиб + циклофосфамид + дексаметазон; VCP – бортезомиб + циклофосфамид + преднизолон; CD – циклофосфамид + дексаметазон; VAD – винкристин + доксорубин + преднизолон; VMCP – винкристин + мелфалан + циклофосфамид + преднизолон; ауто-ТГСК – аутологичная трансплантация гемопоэтических стволовых клеток.

Note. VCD – bortezomib + cyclophosphamide + dexamethasone; VCP – bortezomib + cyclophosphamide + prednisolone; CD – cyclophosphamide + dexamethasone; VAD – vincristine + doxorubicin + prednisolone; VMCP – vincristine + melphalan + cyclophosphamide + prednisolone; auto-HSCT – autologous hematopoietic stem cell transplantation

с критериями IMWG при оценке эффективности после 3–4 курсов индукционной противоопухолевой терапии общего ГО достигли 19 (48,7 %) пациентов: из них полная ремиссия зафиксирована у 1 (2,6 %), очень хорошая частичная ремиссия – у 2 (5,2 %), частичная ремиссия – у 16 (41 %); стабилизация диагностирована у 9 (23,1 %) пациентов, прогрессирование заболевания – у 7 (17,9 %), эффект не оценен у 4 (10,3 %) пациентов. Индукционная летальность составила 10,3 %.

Общего ПО достигли 23 (59 %) пациента, в том числе ППО – 5 (12,8 %), ЧПО – 6 (15,4 %), МПО – 12 (30,8 %). У 12 (30,8 %) пациентов отсутствовал ПО после 3–4 курсов индукционной противоопухолевой терапии, у 4 (10,3 %) пациентов эффект не оценен. Семи (17,9 %) пациентам выполнена высокодозная химиотерапия с последующей ауто-ТГСК. Все пациенты на момент выполнения ауто-ТГСК достигли как минимум МПО и не нуждались в проведении сеансов ГД.

Структура нежелательных явлений, наблюдавшихся в процессе проведения индукционной противоопухолевой терапии у пациентов с ММ, осложненной ГДЗПН, представлена на рис. 1. В группу с развитием анемического синдрома не включались случаи, когда анемия (уровень гемоглобина <80 г/л) диагностировалась в дебюте заболевания и являлась одним из критериев симптомокомплекса CRAB. Среди гематологических нежелательных явлений наиболее часто наблюдались нейтропения III–IV степени (33,3 %), фебрильная нейтропения (15,4 %). В структуре инфекционных осложнений преобладала пневмония, эпизоды которой были диагностированы в 41 % случаев. У 3 (7,7 %) пациентов выявлена сенсорная нейропатия, обусловленная применением винкристиносодержащего режима VAD у 1 пациента и бортезомибсодержащего режима VCD – у 2.

Проведен анализ зависимости достижения ОГО и ОПО от применяемых схем индукционной противоопухолевой терапии у пациентов с ММ, протекающей в дебюте с ГДЗПН. Согласно полученным данным, при сравнении показателей достижения ОГО в зависимости от применяемых схем индукционной противоопухолевой терапии статистически значимо больше (64,1 %) случаев достижения ОГО у пациентов, получивших в качестве режима индукции ремиссии бортезомибсодержащие схемы, по сравнению с пациентами (30,8 %), у которых использовались схемы без включения бортезомиба ($p = 0,021$). При сопоставлении показателей достижения ОПО в зависимости от применяемых схем индукционной противоопухолевой терапии статистически значимо чаще (77,8 %) отмечено достижение ОПО при применении бортезомибсодержащих схем по сравнению со схемами без включения бортезомиба (42,9 %) ($p = 0,049$).

Проведен анализ ВБП и ОВ у исследуемой группы больных. Рецидив или прогрессирование заболевания развились у 23 (58,9 %) пациентов за наблюдаемый период. Медиана ВБП составила 15 мес от начала наблюдения (95 % ДИ 8–26 мес), 3-летняя ВБП – 24,4 % (95% ДИ 10,9–40,8 %) (рис. 2). По результатам анализа медиана ОВ составила 29 мес от начала наблюдения (95 % ДИ 9–47 мес), 3-летняя ОВ – 39,2 % (95 % ДИ 22,5–55,6 %) (рис. 3). При медиане наблюдения за пациентами 19 мес (95 % ДИ 1–64 мес) умерли 26 (66,7 %). У 19 (48,7 %) больных причиной смерти стало прогрессирование заболевания, у 2 (5,2 %) – сепсис, у 1 (2,6 %) – геморрагический инфаркт головного мозга, у 1 (2,6 %) – сопутствующие заболевания, 2 (5,2 %) пациента умерли вследствие развития тромбоэмболии легочной артерии.

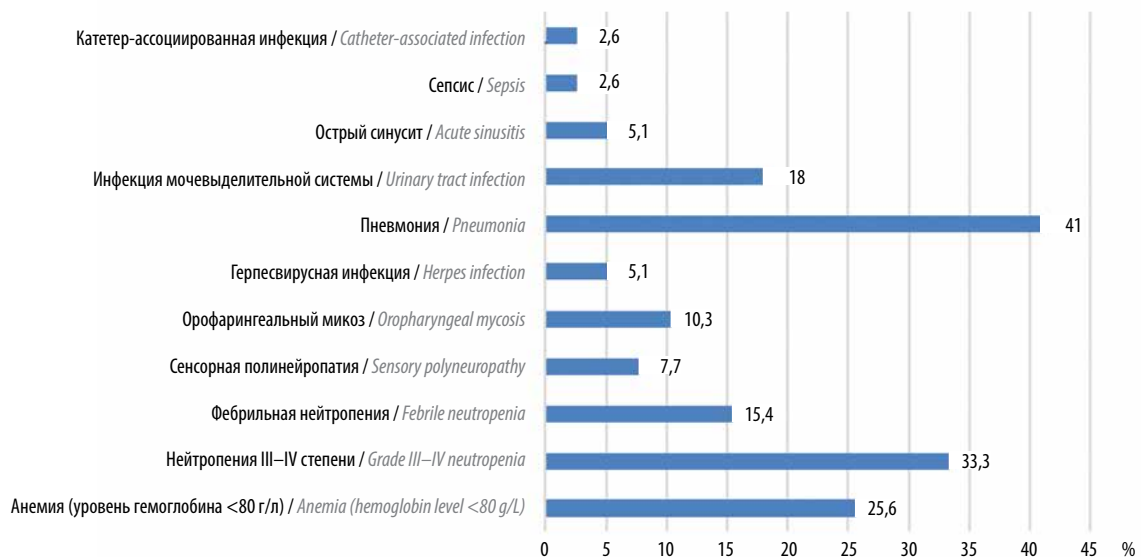
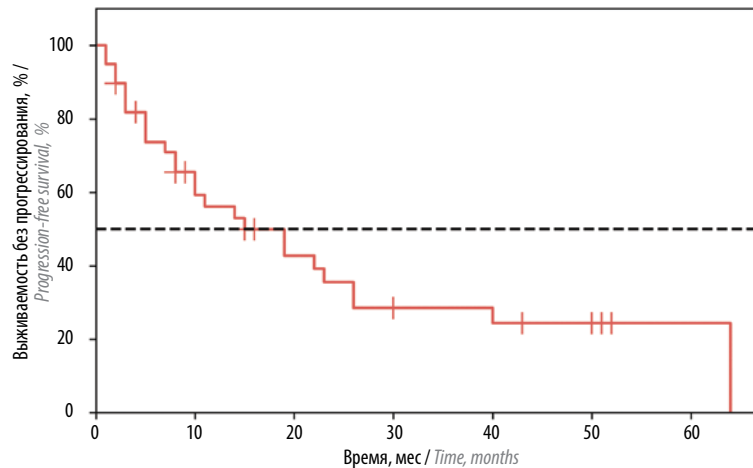


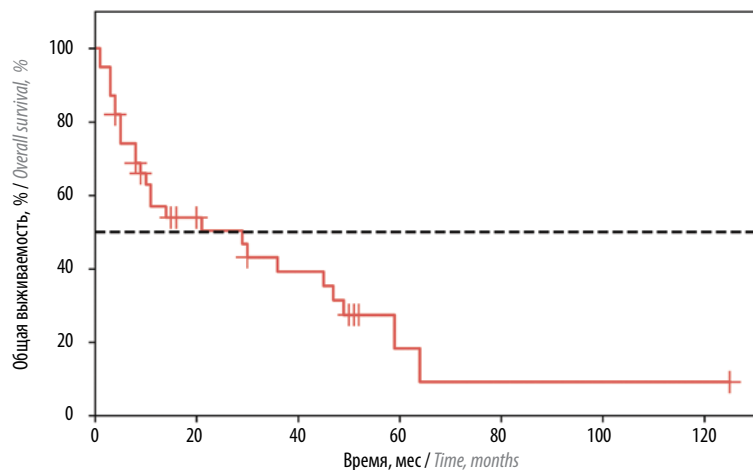
Рис. 1. Структура осложнений индукционной противоопухолевой терапии у первичных гемодиализзависимых больных множественной миеломой
Fig. 1. Complications of induction therapy in hemodialysis-dependent patients with newly diagnosed multiple myeloma



Число пациентов в группе риска / Number of patients at risk

Наблюдения / Observations	39	19	12	7	6	4	1
Цензурированные / Censored	0	5	7	8	8	10	13
События / Events	0	15	20	24	25	25	25

Рис. 2. Кривая выживаемости без прогрессирования первичных гемодиализзависимых больных множественной миеломой
Fig. 2. Progression-free survival of hemodialysis-dependent patients with newly diagnosed multiple myeloma



Число пациентов в группе риска / Number of patients at risk

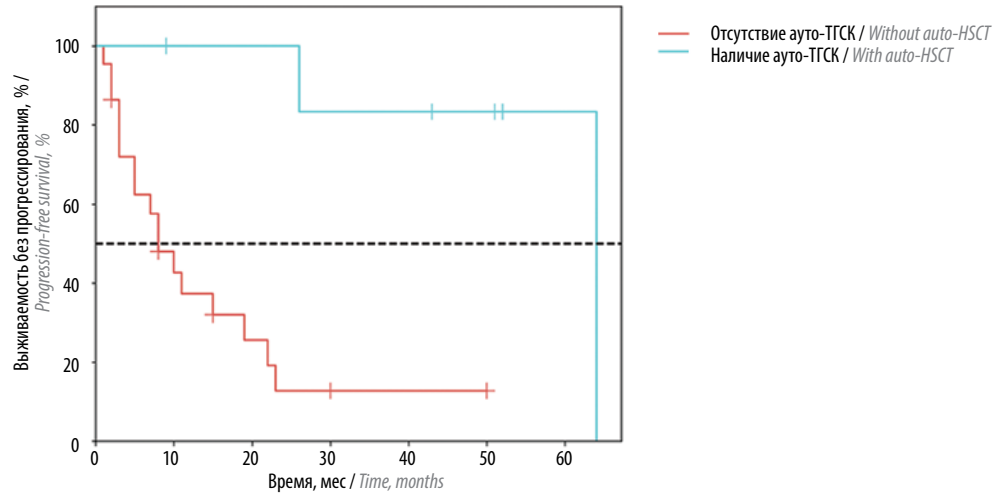
Наблюдения / Observations	39	15	10	2	1	1	1
Цензурированные / Censored	0	7	8	12	12	12	12
События / Events	0	17	21	25	26	26	26

Рис. 3. Кривая общей выживаемости первичных гемодиализзависимых больных множественной миеломой
Fig. 3. Overall survival of hemodialysis-dependent patients with newly diagnosed multiple myeloma

Проведен многофакторный регрессионный анализ Кокса для оценки независимых факторов, влияющих на ВБП и ОВ у пациентов с ММ, осложненной ГДЗПН. Согласно его результатам, данные показатели были выше в группе больных, которым была выполнена ауто-ТГСК ($p = 0,015$ и $p = 0,018$ соответственно).

Медиана ВБП в группе пациентов, которым была выполнена ауто-ТГСК, составила 64 мес (95 % ДИ 26–64 мес), а в группе без ауто-ТГСК – 8 мес (95 %

ДИ 3–19 мес). Трехлетняя ВБП составила 83,3 % (95 % ДИ 27,3–97,5 %) и 12,8 % (95 % ДИ 2,3–32,7 %) соответственно ($p = 0,009$) (рис. 4). Медиана ОВ в группе пациентов, которым была выполнена ауто-ТГСК, составила 64 мес (95 % ДИ 29 мес – не достигнута), а в группе без ауто-ТГСК – 9 мес (95 % ДИ 4–36 мес). Трехлетняя ОВ составила 83,3 % (95 % ДИ 27,3–97,5 %) и 28,3 % (95 % ДИ 12,1–47 мес) соответственно ($p < 0,001$) (рис. 5).

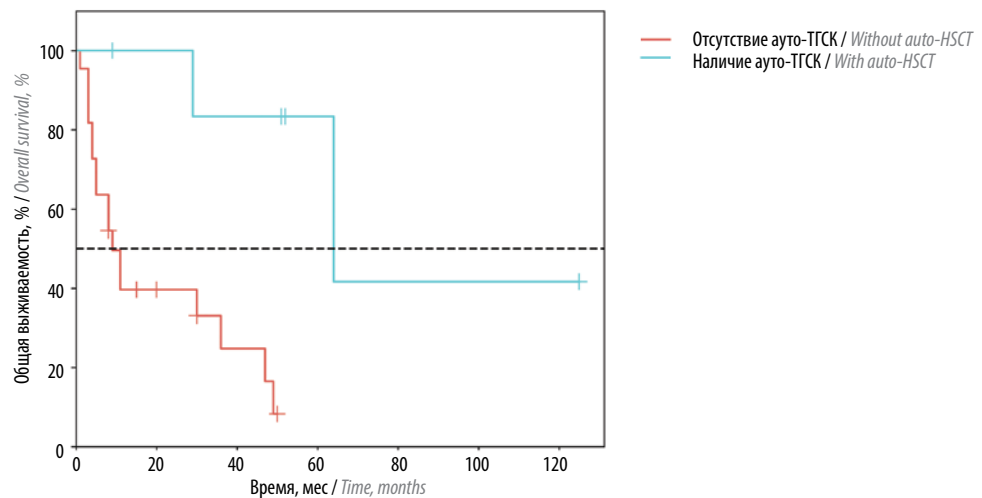


Число пациентов в группе риска / Number of patients at risk

Отсутствие ауто-ТГСК / Without auto-HSCT							
Наблюдения / Observations	22	8	4	1	1	0	0
Цензурированные / Censored	0	2	3	4	4	5	5
События / Events	0	12	15	17	17	17	17
Наличие ауто-ТГСК / With auto-HSCT							
Наблюдения / Observations	7	6	6	5	5	4	1
Цензурированные / Censored	0	1	1	1	1	2	5
События / Events	0	0	0	1	1	1	1

Рис. 4. Кривая выживаемости без прогрессирования в зависимости от выполнения аутологичной трансплантации гемопоэтических стволовых клеток (ауто-ТГСК) у первичных гемодиализзависимых больных множественной миеломой

Fig. 4. Progression-free survival depending on the performance of autologous hematopoietic stem cell transplantation (auto-HSCT) in hemodialysis-dependent patients with newly diagnosed multiple myeloma



Число пациентов в группе риска / Number of patients at risk

Отсутствие ауто-ТГСК / Without auto-HSCT							
Наблюдения / Observations	22	6	3	0	0	0	0
Цензурированные / Censored	0	3	4	5	5	5	5
События / Events	0	13	15	17	17	17	17
Наличие ауто-ТГСК / With auto-HSCT							
Наблюдения / Observations	7	6	5	2	1	1	1
Цензурированные / Censored	0	1	1	4	4	4	4
События / Events	0	0	1	1	2	2	2

Рис. 5. Кривая общей выживаемости в зависимости от выполнения аутологичной трансплантации гемопоэтических стволовых клеток (ауто-ТГСК) у первичных гемодиализзависимых больных множественной миеломой

Fig. 5. Overall survival depending on the performance of autologous hematopoietic stem cell transplantation (auto-HSCT) in hemodialysis-dependent patients with newly diagnosed multiple myeloma

ОБСУЖДЕНИЕ

Несмотря на успехи в терапии ММ, поиск оптимальных подходов к лечению ММ, осложненной ГДЗПН, которая наблюдается в дебюте заболевания в 2–4 % случаев, остается актуальной задачей. В связи с низкой ОВ, высокой частотой развития осложнений и повышенным риском смерти целесообразно выполнение ранней диагностики с последующим началом противоопухолевой терапии бортезомибсодержащими режимами наряду с сопроводительным лечением и проведением сеансов ГД в кратчайшие сроки. Такая тактика, по данным ряда исследователей, способствует быстрой элиминации СЛЦ, достижению ПО, что имеет решающее значение для улучшения эффективности лечения этой категории пациентов [21–23].

Результаты нашего исследования показали преимущество бортезомибсодержащих индукционных режимов в достижении как ОГО, так и ОПО по сравнению с программами терапии, в которых этот ингибитор протеасом не применялся, что полностью согласуется с данными литературы [24]. Важным аспектом прове-

денного анализа представляется влияние ауто-ТГСК на результаты терапии и показатели выживаемости. В этой группе пациентов отмечены статистически значимо бóльшие ВБП и ОВ, зафиксированы углубление противоопухолевого ответа и улучшение почечной функции, что также согласуется с данными литературы и определяет целесообразность применения такого подхода [5, 25, 26].

ЗАКЛЮЧЕНИЕ

Применение программ противоопухолевой терапии с включением бортезомиба наряду с выполнением сеансов ГД в группе больных впервые диагностированной ММ, осложненной ГДЗПН, увеличивает вероятность достижения быстрого ГО и приводит к улучшению почечной функции, углублению ПО с последующим достижением независимости от ГД. Такой подход к терапии в этой группе пациентов, включающий этап ауто-ТГСК у пациентов моложе 65–70 лет, способствует увеличению показателей ВБП, ОВ и значимо улучшает качество жизни.

ЛИТЕРАТУРА / REFERENCES

1. Менделеева Л.П., Вотякова О.М., Рехтина И.Г. и др. Множественная миелома. Современная онкология 2020;22(4):6–28. DOI: 10.26442/18151434.2020.4.200457
Mendeleeva L.P., Votiakova O.M., Rekhina I.G. et al. Multiple myeloma. *Sovremennaya onkologiya = Journal of Modern Oncology* 2020;22(4):6–28. (In Russ.). DOI: 10.26442/18151434.2020.4.200457
2. Dimopoulos M.A., Merlini G., Bridoux F. et al. Management of multiple myeloma-related renal impairment: recommendations from the International Myeloma Working Group. *Lancet Oncol* 2023;24(7):e293–311. DOI: 10.1016/S1470-2045(23)00223-1
3. Gaviatopoulou M., Terpos E., Kastritis E., Dimopoulos M.A. Current treatments for renal failure due to multiple myeloma. *Expert Opin Pharmacother* 2016;17(16):2165–77. DOI: 10.1080/14656566.2016.1236915
4. Rajkumar S., Dimopoulos M.A., Palumbo A. et al. International Myeloma Working Group updated criteria for the diagnosis of multiple myeloma. *Lancet Oncol* 2014;15(12):e538–48. DOI: 10.1016/S1470-2045(14)70442-5
5. Dimopoulos M.A., Sonneveld P., Leung N. et al. International Myeloma Working Group recommendations for the diagnosis and management of myeloma-related renal impairment. *J Clin Oncol* 2016;34(13):1544–57. DOI: 10.1200/JCO.2015.65.0044
6. Dimopoulos M.A., Delimpasi S., Katodritou E. et al. Significant improvement in the survival of patients with multiple myeloma presenting with severe renal impairment after the introduction of novel agents. *Ann Oncol* 2014;25(1):195–200. DOI: 10.1093/annonc/mdt483
7. Hari P., Romanus D., Luptakova K. et al. The impact of age and comorbidities on practice patterns and outcomes in patients with relapsed/refractory multiple myeloma in the era of novel therapies. *J Geriatr Oncol* 2018;9(2):138–44. DOI: 10.1016/j.jgo.2017.09.007
8. Haynes R., Read S., Collins G.P. et al. Presentation and survival of patients with severe acute kidney injury and multiple myeloma: a 20-year experience from a single centre. *Nephrol Dial Transplant* 2010;25(2):419–26. DOI: 10.1093/ndt/gfp488
9. Braet P., Sartò G.V.R., Pirovano M. et al. Treatment of acute kidney injury in cancer patients. *Clin Kidney J* 2021;15(5):873–84. DOI: 10.1093/ckj/sfab292
10. Bridoux F., Leung N., Belmouaz M. et al. Management of acute kidney injury in symptomatic multiple myeloma. *Kidney Int* 2021;99(3):570–80. DOI: 10.1016/j.kint.2020.11.010
11. Gonsalves W., Leung N., Rajkumar S.V. et al. Improvement in renal function and its impact on survival in patients with newly diagnosed multiple myeloma. *Blood Cancer J* 2015;5(3):e296. DOI: 10.1038/bcj.2015.20
12. Рехтина И.Г., Менделеева Л.П. Современные подходы к лечению больных множественной миеломой с почечной недостаточностью: вопросы и доказательства. *Терапевтический архив* 2017;89(7):112–7. DOI: 10.17116/terarkh2017897112-117
Rekhina I.G., Mendeleeva L.P. Current approaches to treating of patients with multiple myeloma with renal failure: questions and proofs. *Terapevticheskii arkhiv = Therapeutic Archive* 2017;89(7):112–7. (In Russ.). DOI: 10.17116/terarkh2017897112-117
13. Tsakiris D.J., Stel V.S., Finne P. et al. Incidence and outcome of patients starting renal replacement therapy for end-stage renal disease due to multiple myeloma or light-chain deposit disease: an ERA-EDTA Registry study. *Nephrol Dial Transplant* 2010;25(4):1200–6. DOI: 10.1093/ndt/gfp679
14. Oortgiesen B.E., Azad R., Hemmelder M.H. et al. The impact of the introduction of bortezomib on dialysis independence in multiple myeloma patients with renal impairment: a nationwide Dutch population-based study. *Haematologica* 2018;103(7):e311–4. DOI: 10.3324/haematol.2017.184754
15. Rakshit S., Bansal R., Kapoor P. et al. Factors associated with renal impairment at diagnosis in multiple myeloma with survival trends over last two decades. *Blood* 2021;138(suppl 1):1630. DOI: <https://doi.org/10.1182/blood-2021-153512>
16. Рябухина Ю.Е., Зейналова П.А., Тимофеева О.Л. и др. Применение даратумумаба в терапии пациентов с впервые диагностированной множественной миеломой, осложненной диализзависимой почечной недостаточностью: обзор литературы и клиническое наблюдение. *MD-Onco* 2023;3(3):48–56. DOI: 10.17650/2782-3202-2023-3-3-48-56
Ryabukhina Yu.E., Zeinalova P.A., Timofeeva O.L. et al. Use of daratumumab in therapy of patients with newly diagnosed multiple myeloma complicated by dialysis-dependent kidney failure:

- literature review and clinical observation. MD-Onco 2023;3(3):48–56. (In Russ.). DOI: 10.17650/2782-3202-2023-3-3-48-56
17. Jeyaraman P., Bhasin A., Dayal N. et al. Daratumumab in dialysis-dependent multiple myeloma. Blood Res 2020;55(1):65–7. DOI: 10.5045/br.2020.55.1.65
 18. Levey A.S., Stevens L.A., Schmid C.H. et al. A new equation to estimate glomerular filtration rate [published correction appears in Ann Intern Med 2011;155(6):408]. Ann Intern Med 2009;150(9):604–12. DOI: 10.7326/0003-4819-150-9-200905050-00006
 19. Kumar S., Paiva B., Anderson K.C. et al. International Myeloma Working Group consensus criteria for response and minimal residual disease assessment in multiple myeloma. Lancet Oncol 2016;17(8):e328–46. DOI: 10.1016/S1470-2045(16)30206-6
 20. Freitas-Martinez A., Santana N., Arias-Santiago S., Viera A. Using the common terminology criteria for adverse events (CTCAE – Version 5.0) to evaluate the severity of adverse events of anticancer therapies. Actas Dermosifiliogr (Engl Ed) 2021;112(1):90–2. DOI: 10.1016/j.ad.2019.05.009
 21. Roussou M., Kastritis E., Christoulas D. et al. Reversibility of renal failure in newly diagnosed patients with multiple myeloma and the role of novel agents. Leuk Res 2010;34(10):1395–7. DOI: 10.1016/j.leukres.2010.04.024
 22. Ecotièrè L., Thierry A., Debiais-Delpech C. et al. Prognostic value of kidney biopsy in myeloma cast nephropathy: a retrospective study of 70 patients [published correction appears in Nephrol Dial Transplant 2016;31(5):850]. Nephrol Dial Transplant 2016;31(1):64–72. DOI: 10.1093/ndt/gfv283
 23. Hutchison C.A., Cockwell P., Stringer S. et al. Early reduction of serum-free light chains associates with renal recovery in myeloma kidney. J Am Soc Nephrol 2011;22(6):1129–36. DOI: 10.1681/ASN.2010080857
 24. Zhu W., Chen W. Bortezomib-based treatment for multiple myeloma patients with renal impairment: a systematic review and meta-analysis of observational studies. Medicine (Baltimore) 2016;95(46):e5202. DOI: 10.1097/MD.0000000000005202
 25. Antlanger M., Dust T., Reiter T. et al. Impact of renal impairment on outcomes after autologous stem cell transplantation in multiple myeloma: a multi-center, retrospective cohort study. BMC Cancer 2018;18(1):1008. DOI: 10.1186/s12885-018-4926-0
 26. Scheid C., Sonneveld P., Schmidt-Wolf I. et al. Bortezomib before and after autologous stem cell transplantation overcomes the negative prognostic impact of renal impairment in newly diagnosed multiple myeloma: a subgroup analysis from the HOVON-65/GMMG-HD4 trial. Haematologica 2014;99(1):148–54. DOI: 10.3324/haematol.2013.087585

Вклад авторов

Ю.И. Ключагина, П.А. Зейналова, Е.Г. Громова, Т.Т. Валиев: разработка концепции и дизайна исследования, предоставление материалов исследования, сбор и обработка данных, анализ и интерпретация данных, написание статьи, окончательное одобрение рукописи.

Все авторы внесли равнозначный вклад в подготовку статьи.

Authors' contributions

Yu.I. Kliuchagina, P.A. Zeynalova, E.G. Gromova, T.T. Valiev: concept and design development, provision of research materials, data collection and processing, data analysis and interpretation, article writing, final article approval.

All the authors equally participated in writing the article.

ORCID авторов / ORCID of authors

Ю.И. Ключагина / Yu.I. Kliuchagina: <https://orcid.org/0000-0003-2748-9208>

П.А. Зейналова / P.A. Zeynalova: <https://orcid.org/0000-0003-1564-424X>

Е.Г. Громова / E.G. Gromova: <https://orcid.org/0000-0002-4633-8301>

Т.Т. Валиев / T.T. Valiev: <https://orcid.org/0000-0002-1469-2365>

Конфликт интересов. Авторы заявляют об отсутствии конфликта интересов.

Conflict of interest. The authors declare no conflict of interest.

Финансирование. Исследование проведено без спонсорской поддержки.

Funding. The study was performed without external funding.

Соблюдение прав пациентов и правил биоэтики.

Протокол исследования одобрен комитетом по биомедицинской этике ФГАОУ ВО Первый Московский государственный медицинский университет им. И.М. Сеченова Минздрава России (Сеченовский Университет). Протокол № 24–23 от 07.12.2023.

Пациенты подписали информированное согласие на публикацию своих данных.

Compliance with patient rights and principles of bioethics

The study protocol was approved by the biomedical ethics committee of I.M. Sechenov First Moscow State Medical University, Ministry of Health of Russia (Sechenov University). Protocol No. 24–23 dated 07.12.2023.

The patients gave written informed consent to the publication of his data.

Статья поступила: 15.07.2024. Принята к публикации: 23.08.2024. Опубликована онлайн: 11.09.2024.

Article submitted: 15.07.2024. Accepted for publication: 23.08.2024. Published online: 11.09.2024.

DOI: <https://doi.org/10.17650/2782-3202-2024-4-3-114-120>

ОСОБЕННОСТИ ПОСЛЕОПЕРАЦИОННОЙ САНАЦИИ БРЮШНОЙ ПОЛОСТИ И АНЕСТЕЗИОЛОГИЧЕСКОГО ОБЕСПЕЧЕНИЯ У БОЛЬНЫХ С ОСТРЫМ РАЗЛИТЫМ ПЕРИТОНИТОМ: ОБЗОР ЛИТЕРАТУРЫ

А.Л. Жаров*Чукотская районная больница – филиал ГБУЗ «Чукотская окружная больница»; Россия, 689300 Чукотский авт. окр., Чукотский р-н, с. Лаврентия, ул. Дежнева, 25***Контакты:** Александр Леонидович Жаров zharov-lavrentia@yandex.ru

Разлитой перитонит – острая хирургическая патология, характеризующаяся высоким риском развития осложнений и летального исхода. Приоритетом в лечении пациентов с перитонитом являются раннее оперативное вмешательство и контроль над очагом инфекции. Данный обзор литературы освещает современные подходы к хирургическому и анестезиологическому ведению пациентов с острым разлитым перитонитом.

Ключевые слова: острый разлитой перитонит, интраабдоминальная инфекция, санация брюшной полости, анестезиологические пособия

Для цитирования: Жаров А.Л. Особенности послеоперационной санации брюшной полости и анестезиологического обеспечения у больных с острым разлитым перитонитом: обзор литературы. MD-Onco 2024;4(3):114–20.

DOI: <https://doi.org/10.17650/2782-3202-2024-4-3-114-120>

CHARACTERISTICS OF POSTOPERATIVE ABDOMINAL DRAINAGE AND ANESTHESIA IN PATIENTS WITH ACUTE GENERALIZED PERITONITIS: LITERATURE REVIEW

A.L. Zharov*Chukotsky District Hospital – branch of the Chukotka Area Hospital; 25 Dezhneva St., Lavrentia village, Chukotsky District, Chukotka Autonomous Area 689300, Russia***Contacts:** Aleksandr Leonidovich Zharov zharov-lavrentia@yandex.ru

Generalized peritonitis is an acute surgical condition characterized by high risk of complications and death. The key priority in management of patients with peritonitis is early surgical intervention and control of the source of infection. This literature review aims to highlight the modern approaches to surgical and anaesthetic management of patients with acute generalised peritonitis.

Keywords: acute generalized peritonitis, intraabdominal infection, abdominal drainage, anesthetic management

For citation: Zharov A.L. Characteristics of postoperative abdominal drainage and anesthesia in patients with acute generalized peritonitis: literature review. MD-Onco 2024;4(3):114–20. (In Russ.).

DOI: <https://doi.org/10.17650/2782-3202-2024-4-3-114-120>

ВВЕДЕНИЕ

Перитонит – острая хирургическая патология, характеризующаяся воспалением листков брюшины и сопряженная с высокой смертностью и инвалидизацией. В зависимости от причины воспаления перитонит принято классифицировать на первичный, вторичный и третичный [1]:

- первичный возникает при экстраперитонеальной патологии в результате спонтанной инвазии серозной оболочки инфекционными агентами, проникшими из кровеносной или лимфатической системы;

- вторичный – наиболее распространенная форма, возникающая в результате потери целостности органов желудочно-кишечного тракта или в результате прямой инвазии инфекционных агентов из инфицированных внутрибрюшных тканей;
- третичный возникает после >1 неудачных попыток лечения первичного или вторичного перитонита.

При любой из этих форм воспаление может носить как локальный, так и генерализованный (разлитой) характер, при этом разлитой перитонит отличается более неблагоприятным прогнозом [2].

Смертность в результате острого гнойного перитонита составляет, по разным оценкам, 8,82–23,33 %, при этом у онкологических больных она достигает 50 % [2–5]. К наиболее значимым факторам риска смертности вследствие разлитого перитонита относят несвоевременное оперативное вмешательство, наличие сопутствующих заболеваний, каловый перитонит и более старший возраст пациентов [6]. Течение разлитого перитонита может осложняться развитием дегидратации, сепсиса и септического шока, интраабдоминальной гипертензии и пареза кишечника, также ухудшая прогноз заболевания [7, 8].

С учетом высокой смертности вследствие разлитого перитонита и крайней важности ранней инициации терапии цель данного обзора литературы – осветить проблемы перитонита у онкологических больных, а также современные взгляды на дренирование брюшной полости и анестезиологическую тактику при ведении пациентов с разлитым перитонитом.

ПЕРИТОНИТ У ОНКОЛОГИЧЕСКИХ БОЛЬНЫХ

Распространенность перитонита у онкологических больных, по разным оценкам, составляет 5,4–10,7 % [9, 10]. По данным обсервационного исследования, наиболее частыми онкологическими заболеваниями, сопровождавшимися развитием разлитого перитонита, являлись колоректальный рак (32 из 107 пациентов), опухоли женской репродуктивной системы (15 из 107 пациентов) и опухоли верхнего отдела желудочно-кишечного тракта (12 из 107 пациентов) [11]. Перитонит у онкологических больных носит чаще вторичный характер, при этом воспаление брюшины может развиваться как вследствие перфорации пораженного опухолью полого органа и воспалительных процессов внутрибрюшных тканей, так и в результате ятрогенных причин [7, 12, 13]. К последним относят проведение парацентеза, а также операции на полых органах, в особенности чрезбрюшные резекции [9, 12, 14].

Онкологические больные имеют более неблагоприятный прогноз при развитии любой острой хирургической патологии. Так, при анализе исходов лечения онкологических больных в отделении экстренной хирургии наблюдался более высокий риск смерти (отношение шансов (ОШ) 2,00; 95 % доверительный интервал (ДИ) 1,96–2,04), осложнений (ОШ 1,20; 95 % ДИ 1,19–1,21) и длительной госпитализации (ОШ 1,69; 95 % ДИ 1,67–1,70) по сравнению с пациентами без онкологических заболеваний [10]. При этом в одномоментном исследовании госпитальной смертности пациентов с колоректальным раком установлено, что наличие перитонита у данных больных повышает риск смерти в 1,87 раза (ОШ 1,87; 95 % ДИ 1,23–2,85). Помимо более высокой летальности, в проспективном когортном исследовании обнаружено, что наличие онкологических заболеваний повышает риск развития септического шока у больных с разлитым перитонитом в 2,16 раза (ОШ 2,16; 95 % ДИ 0,96–4,98) [15].

Таким образом, онкологические заболевания и перитонит имеют двустороннюю связь: с одной стороны, перитонит повышает риск летального исхода у онкологических больных, с другой – злокачественные опухолевые заболевания осложняют течение разлитого перитонита и также повышают смертность. Такой неблагоприятный прогноз подчеркивает необходимость грамотного подхода к анестезиологической и хирургической тактике при данной коморбидности.

ОСОБЕННОСТИ АНЕСТЕЗИОЛОГИЧЕСКОГО ПОСОБИЯ ПРИ РАЗЛИТОМ ПЕРИТОНИТЕ

Под анестезиологическим пособием понимают весь комплекс мер, принимаемых во время операции для поддержания жизненно важных функций организма. Далее поэтапно рассмотрим тактику врача-анестезиолога при обеспечении анестезиологического пособия пациентам с разлитым перитонитом.

При разлитом перитоните в результате синдрома системного воспалительного ответа наблюдается снижение системного сосудистого сопротивления, которое может усугубиться введением препаратов для анестезии. В связи с риском сосудистого коллапса перед проведением индукции врачу-анестезиологу необходимо рассмотреть целесообразность проведения инфузионной терапии кристаллоидными растворами объемом 30 мл/кг в расчете на идеальную массу тела [16]. Также для контроля водного баланса необходимо установить мочевого катетер для ежечасного измерения диуреза.

Далее необходимо оценить возможность установки артериальной линии и убедиться в наличии функционирующего центрального венозного катетера. Несмотря на то что измерение центрального венозного давления с помощью данного катетера не показывает высокую эффективность в определении реакции организма на водную нагрузку [17], катетер необходим для оценки центральной венозной сатурации (ScvO₂). ScvO₂ отражает показатели доставки кислорода артериальной кровью, его потребления тканями и сердечного выброса, что необходимо для управления анестезией, гемодинамической поддержкой и инфузионной терапией [18]. ScvO₂ также позволяет оценить риски послеоперационных осложнений. Так, снижение и колебание показателей ScvO₂ во время операции и в раннем послеоперационном периоде ассоциированы с повышенным риском послеоперационных осложнений, включая летальный исход [19, 20]. Помимо оценки гемодинамики и управления анестезией, установка центрального венозного катетера необходима для своевременного введения инотропных препаратов.

Во время операции по поводу разлитого перитонита должна быть проведена оценка сердечного выброса. Хотя инвазивный способ измерения сердечного выброса с помощью транспульмональной термодилуции ранее являлся «золотым стандартом», в настоящее время его применение у пациентов в тяжелом состоянии

не рекомендуется в связи с риском осложнений и отсутствием преимуществ по сравнению с менее инвазивными методами [21]. К малоинвазивным методам относят анализ контура пульсовой волны, оценку парциального реверсивного вдыхания CO₂ и чреспищеводную электрокардиографию, а к неинвазивным — биоимпедансометрию и трансторакальную эхокардиографию [22]. В настоящее время не существует консенсуса относительно оптимального метода оценки сердечного выброса, поэтому выбор зависит от состояния пациента, наличия необходимого оснащения, опыта врача, экономических и временных возможностей.

ИНДУКЦИЯ И ПОДДЕРЖАНИЕ АНЕСТЕЗИИ

На данный момент не существует рекомендаций по выбору предпочтительного метода и препарата для анестезии в группе пациентов с перитонитом и другими острыми хирургическими патологиями. Для индукции и поддержания анестезии могут использоваться внутривенные препараты (кетамин, этоmidат и пропофол) или препараты для ингаляционного наркоза короткого действия (например, севофлуран или десфлуран). При этом по сравнению с пропофолом использование кетамина и этоmidата ассоциировано с более высокой смертностью в отделении реанимации и интенсивной терапии у больных в тяжелом состоянии — в 1,45 и 1,87 раза соответственно [23]. Опиоиды короткого действия, такие как фентанил, альфентанил или ремифентанил, позволяют достичь анальгезии и снизить дозу вводимого анестетика [24].

Парез кишечника и задержка опорожнения желудка часто сопровождают разлитой перитонит, поэтому интубация при перитоните должна восприниматься как трудная с высоким риском аспирации желудочным содержимым. В связи с этим данным больным может быть показана быстрая последовательная индукция и интубация с введением суксаметония или рокурония [24]. При сравнении суксаметония и рокурония при проведении быстрой последовательной индукции и интубации не выявлено значимых отличий в приемлемости интубации, хотя при использовании суксаметония оценка качества интубации была выше [25]. Достоверные данные об эффективности быстрой последовательной индукции и интубации с давлением на перстневидный хрящ ограничены, однако результаты нерандомизированных исследований показывают достаточную безопасность этой методики [26, 27]. Вентиляция должна проводиться с использованием низкого дыхательного объема и высокой частоты дыхания с оптимальным положительным давлением в конце выдоха для снижения риска острого респираторного дистресс-синдрома [28, 29].

Ввиду высокой частоты развития системной воспалительной реакции и сепсиса стоит измерять температуру пациента и согревать вводимые жидкости и препараты крови для поддержания нормотермии на протяжении всей операции [24]. Также в течение всей операции сле-

дует постоянно отслеживать параметры перфузии и гемодинамики, такие как диурез (0,5–0,8 мл/кг/ч у взрослых), лактатацидоз, сердечный выброс и сердечный индекс, изменение ударного объема. В качестве 1-й линии вазопрессорной поддержки для больных с острой хирургической патологией, включая разлитой перитонит, и сепсисом показано применение норэпинефрина [16].

ОСОБЕННОСТИ САНАЦИИ БРЮШНОЙ ПОЛОСТИ ПРИ РАЗЛИТОМ ПЕРИТОНИТЕ

Всем пациентам с разлитым гнойным перитонитом показано экстренное оперативное вмешательство после стабилизации общего состояния для определения источника инфекции и контроля уровня контаминации [1]. Этот подход называется «контролем источника» и включает в себя лапаротомические и лапароскопические методы удаления участков инфицированного органа или устранения дефектов его целостности, а также методы эвакуации инфицированного содержимого, санации и дренирования брюшной полости.

Несмотря на критическое значение хирургического удаления источника инфекции, методы санации и дренирования брюшной полости позволяют достичь благоприятного эффекта даже в отсутствие оперативного вмешательства. Так, во время пандемии COVID-19, когда проведение экстренной операции откладывалось из-за необходимости получения отрицательного результата на инфекцию SARS-CoV-2, было обнаружено снижение смертности у больных с вторичным перитонитом при проведении преоперативного дренирования брюшной полости [30]. В группе преоперативного дренирования смертность составляла 29,6 %, в то время как в контрольной группе летальный исход наступал в 54 % случаев. Однако в большинстве случаев разлитого перитонита для контроля над инфекцией требуется более активная тактика [1].

На данный момент не существует консенсуса в отношении наиболее эффективных методов санации брюшной полости в послеоперационном периоде. Тем не менее можно выделить следующие современные виды санации.

Простое дренирование представляет собой установку дренажей в брюшную полость для пассивного отхождения по ним инфицированного содержимого. В качестве дренажей используют трубки из различных материалов, резиновые и пластмассовые полосы, гидроцеллюлозную пленку, марлевые тампоны, мягкие зонды и катетеры. Наиболее распространенный способ простого дренирования — установка дренажных трубок, изготовленных из различных материалов: резины, пластика, гидратцеллюлозной мембраны. Независимо от материала основным недостатком этого метода является закупоривание или обструкция дренажа с последующим нарушением его функционирования. Для поддержания проходимости дренажа должны промы-

ваться 5–10 мл физиологического раствора каждый день [31].

Помимо этого, дренажные трубки являются инородным объектом, способным потенциально приводить к воспалительной реакции или ее усугублению. Наличие дополнительного очага воспаления замедляет выздоровление и может увеличить продолжительность пребывания пациента в стационаре [32, 33]. Так, в проспективном когортном исследовании пациентов с перитонитом в результате разрыва полого органа обнаружено, что продолжительность пребывания в стационаре в группе дренирования составляла в среднем $6,9 \pm 1,98$ дня, а в контрольной – $5,8 \pm 1,93$ дня ($p < 0,001$) [33]. В настоящее время в связи с появлением более современных методов санации брюшной полости среди хирургов имеется тенденция к отказу от данного метода при разлитом перитоните [34], однако чрескожное дренирование для лечения интраабдоминальных инфекций по-прежнему входит в рекомендации Всемирного общества неотложной хирургии [1].

Перитонеальный лаваж – еще один метод закрытой санации брюшной полости, при котором происходит ее орошение большим объемом (3–6 л) различных растворов, включая антибиотики и антисептики. Выделяют 2 вида перитонеального лаважа – проточный, обеспечивающий непрерывную санацию, и фракционный (прерывистый). Считается, что введение в брюшную полость растворов позволяет механически удалить гной и налеты фибрина, тем самым снижая уровень контаминации. Несмотря на некоторые доказательства эффективности перитонеального лаважа с использованием растворов антибиотиков, в особенности имипенема [35], на практике использование данного метода ограничено ввиду риска развития осложнений: формирования внутрибрюшных абсцессов, нарушения водно-электролитного баланса из-за возможного всасывания растворов через брюшину, особенно проницаемую в результате воспаления при перитоните, и формирования напряженного гидроперитонеума [36, 37].

Программная релапаротомия – метод санации, при котором операция заканчивается ушиванием кожи, а через 1–2 дня производится контрольное вмешательство с ревизией брюшной полости. Данный метод противоположен *релапаротомии, проводимой по показаниям* при отрицательной динамике или стойком отсутствии положительной динамики состояния пациента. Результаты сравнения 2 методов неоднозначны: данные метаанализа нерандомизированных исследований указывают на снижение внутрибольничной летальности (21,8 % в группе релапаротомии по показаниям и 36 % в группе программной релапаротомии; $p = 0,016$) и повышение 2-летней выживаемости (65,8 % в группе релапаротомии по показаниям и 55,6 % в группе программной релапаротомии; $p = 0,031$) при проведении релапаротомии по показаниям [38], однако результаты более поздних рандомизированных иссле-

дований не показывают статистически значимого снижения летальности [39]. Метод программной санационной релапаротомии показал свою эффективность у пациентов с вторичным и распространенным перитонитом [40–42], однако является достаточно травматичным вмешательством и может усугублять системное воспаление, характерное для пациентов с разлитым перитонитом. В настоящее время существуют тактики релапаротомии, снижающие риск осложнения воспалительного процесса: например, поперечный повторный разрез вместо продольного позволил снизить частоту местных раневых осложнений [43]. Также существует метод минирелапаротомии, при котором не производят повторный разрез, а снимают 1–2 шва и проводят ревизию брюшной полости методом «шарящего катетера» с возможностью дальнейшего расширения объема операции [44].

Современным методом является *эндовидеохирургическая санация*, рассматриваемая как альтернатива открытому методу программной релапаротомии и все чаще используемая при распространенных формах перитонита [45]. Хотя в исследованиях показана безопасность и эффективность лапароскопического метода санации брюшной полости у больных с перитонитом [46, 47], для установления преимуществ лапароскопии требуется проведение исследований со сравнением исходов лапароскопической и лапаротомической санаций. В настоящее время применение эндовидеохирургической санации у больных с разлитым перитонитом ограничено невозможностью полной визуализации брюшной полости, а также частым развитием сепсиса, септического шока и интраабдоминальной гипертензии [48].

К наиболее перспективным методам санации брюшной полости при разлитом перитоните на данный момент относятся *терапия отрицательным давлением* (ТОД) и лапаростомия с установкой *VAC-систем*. ТОД представляет собой неинвазивный метод активного лечения, при котором раневое ложе подвергается постоянному или периодическому воздействию локального отрицательного давления, создаваемого вакуумными повязками с дренажами для аспирации и/или ирригации.

Традиционная лапаростомия с наложением кожных швов, использованием застёжки-молнии или мешка Боготы сопряжена с развитием серьезных осложнений, включая раневую инфекцию, формирование наружных кишечных свищей и абсцессов, деформацию тканей передней брюшной стенки и последующее формирование вентральных грыж [49, 50]. Применение VAC-терапии при разлитом перитоните позволяет не только эффективно удалить воспалительный экссудат за счет его разведения с физиологическим раствором и снижения вязкости, но и провести профилактику и лечение интраабдоминальной гипертензии, снизить частоту послеоперационных вентральных грыж за счет лучшего сопоставления краев фасции и профилактики демидиализации прямых мышц живота [49, 51, 52].

Применение ТОД демонстрирует благоприятные исходы лечения и в целом госпитализации у больных с разлитым перитонитом: в рандомизированных исследованиях в группе ТОД показано снижение уровня воспалительных маркеров, осложнений, включая местную раневую инфекцию, сепсис и полиорганную недостаточность, летальности, а также продолжительности лечения в стационаре [53, 54]. В систематическом обзоре в группе ТОД также установлены более низкая смертность в послеоперационном периоде (28,5 % в группе ТОД и 41,4 % в контрольной (ОШ 0,46; 95 % ДИ 0,23–0,91; $p = 0,03$)) и меньшая продолжительность пребывания в отделении реанимации и интенсивной терапии (разница средних значений 4,53; 95 % ДИ 5,46–3,60; $p < 0,00001$) [55]. В то же время авторы систематического обзора по применению ТОД у пациентов нетравматологического профиля указывают на невозможность однозначной рекомендации этого метода ввиду ограниченности данных, полученных из рандомизированных контролируемых исследований [56].

К осложнениям ТОД относят формирование зон ишемии и пролежней в стенке полых органов, эрозивных дефектов с последующим кровотечением в участках кишечника, непосредственно прилегающих к вакуумной повязке, образование кишечных свищей. Данные о развитии этих осложнений ограничены и не подтверждаются в когортных исследованиях [53, 57]. По результатам систематического обзора не подтверждено более частое формирование внешних кишечных свищей и абсцессов при ТОД, однако преимуществ в профилактике этих осложнений по сравнению с традиционными методами лапаротомии также не обнаружено [58].

ЗАКЛЮЧЕНИЕ

Несмотря на совершенствование методов антибактериальной и интенсивной терапии, хирургического лечения, разлитой перитонит остается одной из ведущих причин смертности и инвалидизации среди всех

хирургических патологий. Ограниченность данных и отсутствие общепринятого консенсуса в отношении санации брюшной полости и анестезиологического пособия подчеркивают актуальность проблемы доказательной терапии разлитого перитонита.

Каждый из методов санации брюшной полости, имея ряд преимуществ, в то же время имеет и недостатки. Оптимально сочетает достоинства и недостатки при разлитом перитоните метод программной релапаротомии и этапной ревизии и санации брюшной полости, который эффективно воздействует на интраабдоминальный инфекционный процесс. Видеоэндоскопическая санация в некоторых случаях может служить альтернативой методу программной релапаротомии, однако ее использование ограничено из-за технической невозможности обеспечить адекватную санацию при наиболее тяжелых формах разлитого перитонита. Перспективным методом послеоперационного ведения пациентов с разлитым перитонитом также является ТОД, показывающая хорошие краткосрочные результаты в виде профилактики интраабдоминальной гипертензии и снижения внутрибольничной смертности, а также благоприятных отдаленных результатов, например снижения риска образования вентральных грыж.

Несмотря на существенный прогресс в разработке хирургического лечения разлитого перитонита, на данный момент не существует рекомендаций по выбору того или иного метода санации брюшной полости. Ограниченность рандомизированных и высокая гетерогенность обсервационных исследований затрудняют проведение систематических обзоров и метаанализов, препятствуя достижению консенсуса по оптимальной хирургической и анестезиологической тактике ведения пациентов с разлитым перитонитом. Существующая методологическая проблема подчеркивает необходимость дальнейшей систематизации данных с высоким уровнем доказательности в целях улучшения прогноза при разлитом перитоните.

ЛИТЕРАТУРА / REFERENCES

- Sartelli M., Catena F., Abu-Zidan F.M. et al. Management of intra-abdominal infections: recommendations by the WSES 2016 consensus conference. *World J Emerg Surg* 2017;12:22. DOI: 10.1186/S13017-017-0132-7
- Sharma S., Singh S., Makkar N. et al. Assessment of severity of peritonitis using Mannheim peritonitis index. *Niger J Surg* 2016;22(2):118–22. DOI: 10.4103/1117-6806.189009
- Doklešić S.K., Bajec D.D., Djukić R.V. et al. Secondary peritonitis — evaluation of 204 cases and literature review. *J Med Life* 2014;7(2):132–8.
- Baba Guru Prasad N., Bhaskar Reddy K.V. A study of acute peritonitis: evaluation of its mortality and morbidity. *Int Surg J* 2016;3(2):663–6. DOI: 10.18203/2349-2902.ISJ20161140
- Cikwanine J.P.B., Alumeti D.M., John Mutendela K. et al. Epidemiological, clinical and prognosis aspects of acute generalized peritonitis in South-Kivu Province: descriptive observational study of 278 cases. *Pan Afr Med J* 2024;47:1. DOI: 10.11604/pamj.2024.47.1.38288
- Khan P.S., Dar L.A., Hayat H. Predictors of mortality and morbidity in peritonitis in a developing country. *Ulus Cerrahi Derg* 2013;29(3):124–30. DOI: 10.5152/UCD.2013.1955
- Kumar D., Garg I., Sarwar A.H. et al. Causes of acute peritonitis and its complication. *Cureus* 2021;13(5):e15301. DOI: 10.7759/CUREUS.15301
- Pritesh Kumar N., Bains L., Lal P. et al. Role of intra-abdominal pressure in the outcomes of perforation peritonitis: a prospective observational study. *Turk J Surg* 2021;37(3):253–9. DOI: 10.47717/TURKJSURG.2021.4945
- Невожай В.И., Федоренко Т.А., Худченко Е.В. Непосредственные результаты хирургического лечения больных раком желудка. *Тихоокеанский медицинский журнал* 2014;(1):52–5. Nevozhay V.I., Fedorenko T.A., Khudtchenko E.V. Immediate results of the surgical treatment of patients having gastric cancer. *Tikhookeanskiy meditsinskiy zhurnal = Pacific Medical Journal* 2014;(1):52–5. (In Russ.).

10. Shah A.A., Zafar S.N., Ashfaq A. et al. How does a concurrent diagnosis of cancer influence outcomes in emergency general surgery patients? *Am J Surg* 2016;212(6):1183–93. DOI: 10.1016/J.AMJSURG.2016.09.018
11. Špička P., Chudáček J., Řezáč T. et al. Prognostic significance of comorbidities in patients with diffuse peritonitis. *Eur Surg* 2022;54:309–16. DOI: 10.1007/s10353-022-00780-w
12. Riescher-Tuczkiwicz A., Grégory J., Bert F. et al. Diagnosis and treatment of bacterial peritonitis in patients with gastrointestinal cancer: an observational multicenter study. *Ther Adv Med Oncol* 2024;16:17588359241258440. DOI: 10.1177/17588359241258440
13. Al Bisher H.M., Alsaleem H.A., Althumairi A. et al. The incidence of acute peritonitis secondary to different sites of viscus perforation. *Cureus* 2023;15(12):e50479. DOI: 10.7759/CUREUS.50479
14. Вишнеvская А.Н., Стегний К.В., Раповка В.Г. Лапароскопия в диагностике и лечении послеоперационного перитонита. *Тихоокеанский медицинский журнал* 2011;(1):34–6. Vishnevskaya A.N., Stegny K.V., Rapovka V.G. Laparoscopy in diagnosing and treating post-operative peritonitis. *Tikhookeanskiy meditsinskiy zhurnal = Pacific Medical Journal* 2011;(1):34–6. (In Russ.).
15. Riché F.C., Dray X., Laisné M.J. et al. Factors associated with septic shock and mortality in generalized peritonitis: comparison between community-acquired and postoperative peritonitis. *Crit Care* 2009;13(3):R99. DOI: 10.1186/cc7931
16. Evans L., Rhodes A., Alhazzani W. et al. Surviving sepsis campaign: International Guidelines for Management of Sepsis and Septic Shock 2021. *Crit Care Med* 2021;49(11):e1063–143. DOI: 10.1097/CCM.0000000000005337
17. Marik P.E., Cavallazzi R. Does the central venous pressure predict fluid responsiveness? An updated meta-analysis and a plea for some common sense. *Crit Care Med* 2013;41(7):1774–81. DOI: 10.1097/CCM.0b013e31828a25fd
18. Walley K.R. Use of central venous oxygen saturation to guide therapy. *Am J Respir Crit Care Med* 2011;184(5):514–20. DOI: 10.1164/rccm.201010-1584CI
19. Collaborative Study Group on Perioperative ScvO₂ Monitoring. Multicentre study on peri- and postoperative central venous oxygen saturation in high-risk surgical patients. *Crit Care* 2006;10(6):R158. DOI: 10.1186/cc5094
20. Pearse R., Dawson D., Fawcett J. et al. Changes in central venous saturation after major surgery, and association with outcome. *Crit Care* 2005;9(6):R694–9. DOI: 10.1186/cc3888
21. Sandham J.D., Hull R.D., Brant R.F. et al. A randomized, controlled trial of the use of pulmonary-artery catheters in high-risk surgical patients. *N Engl J Med* 2003;348(1):5–14. DOI: 10.1056/NEJMoa021108
22. Sangkum L., Liu G.L., Yu L. et al. Minimally invasive or noninvasive cardiac output measurement: an update. *J Anesth* 2016;30(3):461–80. DOI: 10.1007/s00540-016-2154-9
23. Wan C., Hanson A.C., Schulte P.J. et al. Propofol, ketamine, and etomidate as induction agents for intubation and outcomes in critically ill patients: a retrospective cohort study. *Crit Care Explor* 2021;3(5):e0435. DOI: 10.1097/CCE.0000000000000435
24. Peden C., Scott M.J. Anesthesia for emergency abdominal surgery. *Anesthesiol Clin* 2015;33(1):209–21. DOI: 10.1016/j.anclin.2014.11.012
25. McCourt K.C., Salmela L., Mirakhor R.K. et al. Comparison of rocuronium and suxamethonium for use during rapid sequence induction of anaesthesia. *Anaesthesia* 1998;53(9):867–71. DOI: 10.1046/j.1365-2044.1998.00342.x
26. Tassarolo E., Alkhouri H., Lelos N. et al. Review article: effectiveness and risks of cricoid pressure during rapid sequence induction for endotracheal intubation in the emergency department: a systematic review. *Emerg Med Australas* 2022;34(4):484–91. DOI: 10.1111/1742-6723.13993
27. Istvan J., Belliveau M., Donati F. Rapid sequence induction for appendectomies: a retrospective case-review analysis. *Can J Anaesth* 2010;(4):330–6. DOI: 10.1007/s12630-009-9260-1
28. Severgnini P., Selmo G., Lanza C. et al. Protective mechanical ventilation during general anesthesia for open abdominal surgery improves postoperative pulmonary function. *Anesthesiology* 2013;118(6):1307–21. DOI: 10.1097/ALN.0b013e31829102de
29. Futier E., Constantin J.M., Paugam-Burtz C. et al. A trial of intraoperative low-tidal-volume ventilation in abdominal surgery. *N Engl J Med* 2013;369(5):428–37. DOI: 10.1056/NEJMoa1301082
30. Kareem T., Hashmi J., Aftab F. Pre-operative intraperitoneal drainage under local anesthesia: a promising resuscitation tool in peritonitis secondary to hollow viscus perforation during the corona pandemic. *Cureus* 2021;13(5):e15083. DOI: 10.7759/cureus.15083
31. Dariushnia S.R., Mitchell J.W., Chaudry G., Hogan M.J. Society of interventional radiology quality improvement standards for image-guided percutaneous drainage and aspiration of abscesses and fluid collections. *J Vasc Interv Radiol* 2020;31(4):662–6.e4. DOI: 10.1016/j.jvir.2019.12.001
32. Gravante G., Overton J., Elshaer M. et al. Intraperitoneal drains during open appendectomy for gangrenous and perforated appendicitis. *World J Surg* 2013;37(3):18–24. DOI: 10.5412/wjpv.v3.i3.18
33. Singh S., Tandup C., Singh H. et al. A prospective, non-randomized study to determine the role of intraperitoneal drain placement in perforation peritonitis. *Ulus Travma Acil Cerrahi Derg* 2022;28(10):1397–403. DOI: 10.14744/tjtes.2022.45705
34. Schein M. To drain or not to drain? The role of drainage in the contaminated and infected abdomen: an international and personal perspective. *World J Surg* 2008;32(2):312–21. DOI: 10.1007/s00268-007-9277-y
35. Santhosh C.S., Singh A.C., Shetty K.K. Efficacy of imipenem lavage versus saline lavage in perforation peritonitis. *Int Surg J* 2018;5(6):2148–53. DOI: 10.18203/2349-2902.isj20182079
36. Cirocchi R., Di Saverio S., Weber D.G. et al. Laparoscopic lavage versus surgical resection for acute diverticulitis with generalised peritonitis: a systematic review and meta-analysis. *Tech Coloproctol* 2017;21(2):93–110. DOI: 10.1007/s10151-017-1585-0
37. Scheingraber S., Boehme J., Scharbert G., Dralle H. Monitoring of acid-base and regulating variables during abdominal lavage. *Anaesth Intensive Care* 2004;32(5):637–43. DOI: 10.1177/0310057X0403200505
38. Lamme B., Boermeester M.A., Reitsma J.B. Meta-analysis of relaparotomy for secondary peritonitis. *Br J Surg* 2022;89(12):1516–24. DOI: 10.1046/j.1365-2168.2002.02293.x
39. Van Ruler O., Mahler C.W., Boer K.R. et al. Comparison of on-demand vs planned relaparotomy strategy in patients with severe peritonitis: a randomized trial. *JAMA* 2007;298(8):865–72. DOI: 10.1001/jama.298.8.865
40. Penninckx F.M., Kerremans R.P., Lauwers P.M. Planned relaparotomies in the surgical treatment of severe generalized peritonitis from intestinal origin. *World J Surg* 1983;7(6):762–6. DOI: 10.1007/BF01655218
41. Daskalopoulou D., Kankam J., Ambe P.C., Zarras K. Single-center retrospective analysis of the outcomes of patients undergoing staged peritoneal lavage for secondary peritonitis. *World J Surg* 2020;44(7):2185–90. DOI: 10.1007/s00268-020-05455-9
42. Sigua B.V., Zemlyanoy V.P., Petrov S.V. et al. Surgical aspects of the treatment of patients with generalized peritonitis. *Russian Sklifosovsky Journal of Emergency Medical Care* 2021;10(1):58–65. DOI: 10.23934/2223-9022-2021-10-1-58-65
43. Petersen S., Deder A., Prause A. et al. Transverse vs. median laparotomy in peritonitis and staged lavage: a single center case series. *Ger Med Sci* 2020;18:Doc07. DOI: 10.3205/000283
44. Абдуллаев Э.Г., Бабышин В.В. Актуальные вопросы релапаротомии: монография. Владимир: Изд-во ВлГУ, 2016. 192 с. Abdullaev E.G., Babyshin V.V. Current problems in relaparotomy: Monograph. Vladimir: VIGU Publishing House, 2016. 192 p. (In Russ.).
45. Hoshino N., Endo H., Hida K. et al. Laparoscopic surgery for acute diffuse peritonitis due to gastrointestinal perforation: a nationwide epidemiologic study using the National Clinical Database. *Ann Gastroenterol Surg* 2021;6(3):430–44. DOI: 10.1002/AGS3.12533
46. Sangrasi A.K., Talpu K.A., Kella N. Role of laparoscopy in peritonitis. *Pak J Med Sci* 2013;29(4):1028–32.

47. Navez B., Tasseti V., Scohy J.J. et al. Laparoscopic management of acute peritonitis. *Br J Surg* 1998;85(1):32–6. DOI: 10.1046/j.1365-2168.1998.00531.x
48. Суковатых Б.С., Блинков Ю.Ю., Иванов П.А., Миляев Е.М. Показания, противопоказания и технология видеоскопических санаций брюшной полости при распространенном гнойном перитоните. *Хирургия. Журнал им. Н.И. Пирогова* 2012;(5):18–23. Sukovatykh B.S., Blinkov Yu.Yu., Ivanov P.A., Miliayev E.M. Indications, contraindications and technology of video-endoscopic abdominal cavity sanitation in widespread purulent peritonitis. *Khirurgiya. Zhurnal im. N.I. Pirogova = Pirogov Russian Journal of Surgery* 2012;(5):18–23. (In Russ.).
49. Boele van Hensbroek P., Wind J., Dijkgraaf M.G. Temporary closure of the open abdomen: a systematic review on delayed primary fascial closure in patients with an open abdomen [published correction appears in *World J Surg* 2012;36(2):493]. *World J Surg* 2009;33(2):199–207. DOI: 10.1007/s00268-008-9867-3
50. Anderson O., Putnis A., Bhardwaj R. et al. Short- and long-term outcome of laparostomy following intra-abdominal sepsis. *Colorectal Dis* 2011;13(2):e20–32. DOI: 10.1111/j.1463-1318.2010.02441.x
51. Лебедев Н.В., Климов А.Е., Шадрин В.С., Беяков А.П. Способы закрытия операционной раны при распространенном перитоните. *Хирургия. Журнал им. Н.И. Пирогова* 2023;7:66–71. DOI: 10.17116/hirurgia202307166 Lebedev N.V., Klimov A.E., Shadrina V.S., Belyakov A.P. Surgical wound closure in advanced peritonitis. *Khirurgiya. Zhurnal im. N.I. Pirogova = Pirogov Russian Journal of Surgery* 2023;7:66–71. (In Russ.). DOI: 10.17116/hirurgia202307166
52. Plaudis H., Rudzats A., Melberga L. Abdominal negative-pressure therapy: a new method in countering abdominal compartment and peritonitis – prospective study and critical review of literature. *Ann Intensive Care* 2012;2(Suppl 1):S23. DOI: 10.1186/2110-5820-2-S1-S23
53. Уваров И.Б., Сичинава Д.Д., Мануйлов А.М. Вакуум-ассистированная лапаростомия с этапными санациями в лечении вторичного распространенного послеоперационного перитонита: проспективное сравнительное нерандомизированное клиническое исследование. *Кубанский научный медицинский вестник* 2022;29(1):62–76. DOI: 10.25207/1608-6228-2022-29-1-62-76 Uvarov I.B., Sichinava D.D., Manuilov A.M. Vacuum-assisted laparostomy with staged peritoneal lavage in management of secondary postoperative diffuse peritonitis: a prospective comparative non-randomised clinical trial. *Kubanskiy nauchnyy meditsinskiy vestnik = Kuban Scientific Medical Bulletin* 2022;29(1):62–76. (In Russ.). DOI: 10.25207/1608-6228-2022-29-1-62-76
54. Singh H., Avudaiappan M., Kharel J. et al. Negative pressure wound therapy versus standard care for incisional laparotomy subcutaneous wounds in gastrointestinal perforations: a randomized controlled study. *Surgery* 2023;174(2):291–5. DOI: 10.1016/j.surg.2023.04.018
55. Bruhin A., Ferreira F., Chariker M. Systematic review and evidence based recommendations for the use of negative pressure wound therapy in the open abdomen. *Int J Surg* 2014;12(10):1105–14. DOI: 10.1016/j.ijssu.2014.08.396
56. Cheng Y., Wang K., Gong J. et al. Negative pressure wound therapy for managing the open abdomen in non-trauma patients. *Cochrane Database Syst Rev* 2022;5(5). DOI: 10.1002/14651858.CD013710.pub2
57. Tartaglia D., Costa G., Camillò A. et al. Damage control surgery for perforated diverticulitis with diffuse peritonitis: saves lives and reduces ostomy. *World J Emerg Surg* 2019;14:19. DOI: 10.1186/s13017-019-0238-1
58. Cirocchi R., Birindelli A., Biffl W.L. et al. What is the effectiveness of the negative pressure wound therapy (NPWT) in patients treated with open abdomen technique? A systematic review and meta-analysis. *J Trauma Acute Care Surg* 2016;81(3):575–84. DOI: 10.1097/TA.0000000000001126

ORCID автора / ORCID of author

А.Л. Жаров / A.L. Zharov: <https://orcid.org/0009-0001-4533-0295>

Конфликт интересов. Автор заявляет об отсутствии конфликта интересов.

Conflict of interest. The author declares no conflict of interest.

Финансирование. Работа выполнена без спонсорской поддержки.

Funding. The work was performed without external funding.