

О П У Х О Л И

ЖЕНСКОЙ РЕПРОДУКТИВНОЙ СИСТЕМЫ

ЕЖЕКВАРТАЛЬНЫЙ НАУЧНО-ПРАКТИЧЕСКИЙ ЖУРНАЛ

*Цитологическая диагностика
цервикальной интраэпителиальной
неоплазии – слово эксперту*

*Клинические аспекты редких опухолей
органов женской репродуктивной
системы*

*Эластография: новые горизонты
в дифференциальной диагностике
опухолей яичников*

Клинические проблемы: анемия

Пакликал в клинической практике

TUMORS OF FEMALE REPRODUCTIVE SYSTEM

3

2019 / том 15

Журнал «Опухоли женской репродуктивной системы» входит в перечень ведущих рецензируемых научных периодических изданий, рекомендованных Высшей аттестационной комиссией для публикации основных научных результатов диссертаций на соискание ученых степеней кандидата и доктора наук.

Журнал включен в Научную электронную библиотеку и Российский индекс научного цитирования, имеет импакт-фактор, зарегистрирован в CrossRef, статьи индексируются с помощью идентификатора цифрового объекта (DOI). Электронная версия журнала представлена в ведущих российских и мировых электронных библиотеках, в том числе в EBSCO.



О П У Х О Л И ЖЕНСКОЙ РЕПРОДУКТИВНОЙ СИСТЕМЫ

НАУЧНО-ПРАКТИЧЕСКИЙ ЕЖЕКВАРТАЛЬНЫЙ РЕЦЕНЗИРУЕМЫЙ ЖУРНАЛ

www.ojrs.abvpress.ru

Цель журнала – объединить гинекологов, маммологов, химиотерапевтов, радио-логов, онкологов и других специалистов, работающих в крупных научно-исследовательских институтах, которые могут поделиться результатами своих научных исследований.

В журнале публикуются обзоры литературы, оригинальные статьи и случаи из практики, касающиеся диагностики и лечения рака молочной железы и женских половых органов, материалы по реабилитации, внедрению новых препаратов, отчеты о заметных мероприятиях в области маммологии и онкогинекологии, результаты протоколов научных исследований.

О С Н О В А Н В 2 0 0 6 Г .

3
TOM 15
'19

Адрес редакции:
115478, Москва, Каширское шоссе, 24,
стр. 15, НИИ канцерогенеза, 3-й этаж.
Тел./факс: +7 (499) 929-96-19
e-mail: abv@abvpress.ru
www.abvpress.ru

Статьи направлять по адресу:
115478, Москва,
Каширское шоссе, 24, а/я 35,
e-mail: redactor@abvpress.ru

Редактор А.В. Лукина
Корректор М.А. Андросова

Дизайн Е.В. Степанова
Верстка Е.С. Останкова
Служба подписки и распространения
И.В. Шургаева, +7 (499) 929-96-19,
base@abvpress.ru
Руководитель проекта
А.И. Беликова, +7 (926) 469-29-89,
belikova@abvpress.ru
Журнал зарегистрирован
в Федеральной службе по надзору
в сфере связи, информационных
технологий и массовых коммуникаций
ПИ № ФС 77-36991
от 21 июля 2009 г.

При полной или частичной
перепечатке материалов ссылка
на журнал «Опухоли женской
репродуктивной системы»
обязательна.
Редакция не несет ответственности
за содержание публикуемых
рекламных материалов.
В статьях представлена точка
зрения авторов, которая может
не совпадать с мнением редакции.

ISSN 1994-4098 (Print)
ISSN 1999-8627 (Online)

Опухоли женской репродуктивной системы. 2019. Том 15. № 3. 1–68.

© ООО «ИД «АБВ-пресс», 2019

Подписной индекс в каталоге
«Пресса России» – 42166

Отпечатано в типографии
ООО «Меднаколор»

Тираж 3000 экз.

www.ojrs.abvpress.ru

ГЛАВНЫЙ РЕДАКТОР ИЗДАНИЯ

Семглазов Владимир Федорович, президент Российского общества онкомаммологов (РООМ), д.м.н., профессор, заслуженный деятель науки РФ, академик РАЕН, член-корреспондент РАН, заведующий научным отделением опухолей репродуктивной системы и научным отделением опухоли молочной железы ФГБУ «Национальный медицинский исследовательский центр онкологии им. Н.Н. Петрова» (НМИЦ онкологии им. Н.Н. Петрова) Минздрава России (Санкт-Петербург, Россия)

МАММОЛОГИЯ**ГЛАВНЫЙ РЕДАКТОР**

Летягин Виктор Павлович, член правления РООМ, д.м.н., профессор, заслуженный деятель науки РФ, главный научный сотрудник хирургического отделения опухолей молочной железы ФГБУ «Национальный медицинский исследовательский центр онкологии им. Н.Н. Блохина» (НМИЦ онкологии им. Н.Н. Блохина) Минздрава России (Москва, Россия)

ЗАМЕСТИТЕЛИ ГЛАВНОГО РЕДАКТОРА

Палтуев Руслан Маликович (управляющий редактор), генеральный директор РООМ, к.м.н., старший научный сотрудник научного отделения опухолей молочной железы ФГБУ «НМИЦ онкологии им. Н.Н. Петрова» Минздрава России (Санкт-Петербург, Россия)

Высоцкая Ирина Викторовна, член правления РООМ, д.м.н., профессор кафедры онкологии ФГАОУ ВО «Первый Московский государственный медицинский университет им. И.М. Сеченова» Минздрава России (Москва, Россия)

НАУЧНЫЙ РЕДАКТОР

Семглазов Владислав Владимирович, д.м.н., доцент, заведующий кафедрой онкологии ФГБОУ ВО «Первый Санкт-Петербургский государственный медицинский университет им. акад. И.П. Павлова» Минздрава России (Санкт-Петербург, Россия)

ОТВЕТСТВЕННЫЙ СЕКРЕТАРЬ

Зикиряходжаев Азиз Дильшодович, член правления РООМ, д.м.н., руководитель отделения онкологии и реконструктивно-пластической хирургии молочной железы и кожи Московского научно-исследовательского онкологического института им. П.А. Герцена — филиала ФГБУ «Национальный медицинский исследовательский центр радиологии» Минздрава России (Москва, Россия)

РЕДАКЦИОННАЯ КОЛЛЕГИЯ / СОВЕТ ЭКСПЕРТОВ ОБЩЕРОССИЙСКОЙ ОБЩЕСТВЕННОЙ ОРГАНИЗАЦИИ РООМ

Артамонова Елена Владимировна, член правления РООМ, д.м.н., ведущий научный сотрудник отделения амбулаторной химиотерапии (дневной стационар) НИИ клинической онкологии ФГБУ «НМИЦ онкологии им. Н.Н. Блохина» Минздрава России, член Московского городского научного общества онкологов, Европейского общества медицинской онкологии (ESMO), Общества онкологов-химиотерапевтов (RUSSCO), Общества специалистов по онкологической колопроктологии, Общества специалистов-онкологов по опухолям органов репродуктивной системы (Москва, Россия)

Божок Алла Александровна, ученый секретарь РООМ, д.м.н., онколог высшей квалификационной категории, пластический хирург, ведущий онкомаммолог российско-финской клиники «Скандинавия» (Санкт-Петербург, Россия)

Бусько Екатерина Александровна, член РООМ, к.м.н., старший научный сотрудник ФГБУ «НМИЦ онкологии им. Н.Н. Петрова» Минздрава России, доцент Научно-клинического и образовательного центра «Лучевая диагностика и ядерная медицина» Санкт-Петербургского государственного университета (Санкт-Петербург, Россия)

Владимиров Владимир Иванович, член правления РООМ, д.м.н., профессор, отличник здравоохранения РФ, заведующий дневным стационаром ГБУЗ Ставропольского края «Пятигорский онкологический диспансер», действительный член ESMO, Американского общества клинической онкологии (ASCO), Российского общества клинической онкологии (RUSSCO), председатель регионального отделения RUSSCO (Пятигорск, Россия)

Воротников Игорь Константинович, член РООМ, д.м.н., профессор, заведующий хирургическим отделением № 5 (опухолей молочных желез) НИИ клинической онкологии ФГБУ «НМИЦ онкологии им. Н.Н. Блохина» Минздрава России (Москва, Россия)

Дашян Гарик Альбертович, член правления РООМ, д.м.н., ведущий научный сотрудник отделения опухолей молочной железы ФГБУ «НМИЦ онкологии им. Н.Н. Петрова» Минздрава России (Санкт-Петербург, Россия)

Демидов Сергей Михайлович, член правления РООМ, д.м.н., профессор, заслуженный врач РФ, заведующий отделением онкомаммологии МАУЗ «Городская клиническая больница № 40» (Екатеринбург, Россия)

Ермошенина Мария Владимировна, член РООМ, к.м.н., научный сотрудник отделения онкологии реконструктивно-пластической хирургии молочной железы и кожи Московского научно-исследовательского онкологического института им. П.А. Герцена — филиала ФГБУ «Национальный медицинский исследовательский центр радиологии» Минздрава России (Москва, Россия)

Исмаилов Артур Халитович, председатель РООМ Республики Татарстан, д.м.н., профессор кафедры онкологии и хирургии Казанской государственной медицинской академии — филиала ФГБОУ ДПО «Российская медицинская академия непрерывного профессионального образования» Минздрава России, ведущий научный сотрудник отделения реконструктивной хирургии и реабилитации в онкологии Приволжского филиала ФГБУ «НМИЦ онкологии им. Н.Н. Блохина» Минздрава России, президент Международной ассоциации пластических хирургов и онкологов (IAPSO) (Казань, Россия)

Коляндина Ирина Владимировна, член РООМ, д.м.н., ведущий научный сотрудник, профессор кафедры онкологии и паллиативной медицины ФГБОУ ДПО РМАНПО на базе ФГБУ «НМИЦ онкологии им. Н.Н. Блохина» Минздрава России, член ESMO, ASCO (Москва, Россия)

Криворотько Петр Владимирович, член РООМ, д.м.н., заведующий отделением опухолей молочной железы, ведущий научный сотрудник ФГБУ «НМИЦ онкологии им. Н.Н. Петрова» Минздрава России, профессор кафедры онкологии ФГБОУ ВО «Северо-Западный государственный медицинский университет им. И.И. Мечникова» Минздрава России (Санкт-Петербург, Россия)

Кудайбергенова Асель Галимовна, член РООМ, к.м.н., старший научный сотрудник ФГБУ «НМИЦ онкологии им. Н.Н. Петрова» Минздрава России, член Российского общества онкопатологов (РООП) (Санкт-Петербург, Россия)

Манихас Алексей Георгиевич, член правления РООМ, д.м.н., хирург-онколог, заведующий онкохирургическим (маммологическим) отделением Санкт-Петербургского ГБУЗ «Городской клинической онкологический диспансер», председатель Санкт-Петербургского регионального отделения РООМ (Санкт-Петербург, Россия)

Остапенко Валерий Михайлович, член РООМ, д.м.н., президент Литовского сенологического общества, профессор Вильнюсского университета, заведующий отделением маммологии и онкологии Национального института рака (Вильнюс, Литва)

Портной Сергей Михайлович, член правления РООМ, председатель Московского регионального отделения РООМ, д.м.н., ведущий научный сотрудник хирургического отделения № 8 опухолей женской репродуктивной системы НИИ клинической онкологии ФГБУ «НМИЦ онкологии им. Н.Н. Блохина» Минздрава России, член Общества онкологов Москвы и Московской области, Европейского общества мастологов (EUSOMA) (Москва, Россия)

Семиглазова Татьяна Юрьевна, к.м.н., старший научный сотрудник отдела терапевтической онкологии ФГБУ «НМИЦ онкологии им. Н.Н. Петрова» Минздрава России, доцент кафедры онкологии ФГБОУ ВО «Северо-Западный государственный медицинский университет им. И.И. Мечникова» Минздрава России, врач высшей категории (Санкт-Петербург, Россия)

Слонимская Елена Михайловна, член правления РООМ, д.м.н., профессор кафедры онкологии ФГБОУ ВО «Сибирский государственный медицинский университет» Минздрава России, руководитель отделения общей онкологии отдела клинической онкологии ФГБНУ «Томский национальный исследовательский медицинский центр РАН», председатель Томского регионального отделения РООМ (Томск, Россия)

Хайленко Виктор Алексеевич, член правления РООМ, д.м.н., профессор, академик РАЕН, заведующий кафедрой онкологии ФДПО ФГБОУ ВО «Российский национальный исследовательский медицинский университет им. Н.И. Пирогова» Минздрава России, ведущий научный сотрудник отделения диагностики опухолей НИИ клинической онкологии ФГБУ «НМИЦ онкологии им. Н.Н. Блохина» Минздрава России (Москва, Россия)

РЕДАКЦИОННЫЙ СОВЕТ

Хасанов Рустем Шамильевич, д.м.н., профессор, главный врач ГАУЗ «Республиканский клинический онкологический диспансер Минздрава Республики Татарстан» (Казань, Россия)

Поляндин Сергей Алексеевич, д.м.н., профессор, заместитель директора по научной работе, заведующий отделением клинической фармакологии и химиотерапии НИИ клинической онкологии ФГБУ «НМИЦ онкологии им. Н.Н. Блохина» Минздрава России (Москва, Россия)

Поддубная Ирина Владимировна, д.м.н., профессор, член-корреспондент РАН, проректор по учебной работе и международному сотрудничеству, заведующая кафедрой онкологии ФГБОУ ДПО «Российская медицинская академия непрерывного профессионального образования» Минздрава России (Москва, Россия)

Борисов Василий Иванович, д.м.н., профессор, заслуженный врач РФ, заместитель главного врача по химиотерапии опухолей ГБУЗ «Онкологический клинический диспансер № 1 Департамента здравоохранения г. Москвы», лауреат премии Правительства РФ (Москва, Россия)

Вишневская Яна Владимировна, к.м.н., ведущий научный сотрудник отдела патологической анатомии опухолей человека НИИ клинической онкологии ФГБУ «НМИЦ онкологии им. Н.Н. Блохина» Минздрава России (Москва, Россия)

Гладилина Ирина Анатольевна, д.м.н., профессор кафедры онкологии лечебного факультета ФГБОУ ВО «РНИМУ им. Н.И. Пирогова» Минздрава России, ведущий научный сотрудник отделения радиохирургии отдела радиационной онкологии НИИ клинической и экспериментальной радиологии ФГБУ «НМИЦ онкологии им. Н.Н. Блохина» Минздрава России (Москва, Россия)

Комов Дмитрий Владимирович, д.м.н., профессор, заслуженный деятель науки РФ, заведующий хирургическим отделением диагностики опухолей НИИ клинической онкологии ФГБУ «НМИЦ онкологии им. Н.Н. Блохина» Минздрава России (Москва, Россия)

Кушлинский Николай Евгеньевич, д.м.н., профессор, член-корреспондент РАН, заведующий лабораторией клинической биохимии Централизованного клинико-лабораторного отдела НИИ клинической онкологии ФГБУ «НМИЦ онкологии им. Н.Н. Блохина» Минздрава России (Москва, Россия)

Нечушкин Михаил Иванович, д.м.н., профессор, член-корреспондент РАН, заведующий отделением радиохирургии отдела радиационной онкологии НИИ клинической и экспериментальной радиологии ФГБУ «НМИЦ онкологии им. Н.Н. Блохина» Минздрава России (Москва, Россия)

Ратнани Мурман Семенович, доктор медицины, заведующий отделением онкохирургии ООО «Даугавпилская региональная больница» (Рига, Латвия)

Соболевский Владимир Анатольевич, д.м.н., профессор, заведующий отделением № 12 реконструктивной и пластической онкохирургии НИИ клинической онкологии (для взрослых больных) ФГБУ «НМИЦ онкологии им. Н.Н. Блохина» Минздрава России (Москва, Россия)

Ткачев Сергей Иванович, д.м.н., профессор, руководитель радиологического отделения отдела радиационной онкологии НИИ клинической и экспериментальной радиологии ФГБУ «НМИЦ онкологии им. Н.Н. Блохина» Минздрава России, вице-президент Российской ассоциации радиационных терапевтических онкологов, член Европейской организации радиационных онкологов (ESTRO), председатель секции лучевой терапии Московского научного общества рентгенологов и радиологов (Москва, Россия)

Тупицын Николай Николаевич, д.м.н., профессор, заведующий лабораторией иммунологии гемопоэза Централизованного клинико-лабораторного отдела НИИ клинической онкологии ФГБУ «НМИЦ онкологии им. Н.Н. Блохина» Минздрава России (Москва, Россия)

ГИНЕКОЛОГИЯ

ПОЧЕТНЫЙ РЕДАКТОР

Кузнецов Виктор Васильевич, д.м.н., профессор, ведущий научный сотрудник гинекологического отделения НИИ клинической онкологии ФГБУ «НМИЦ онкологии им. Н.Н. Блохина» Минздрава России, член Международного общества онкогинекологов (IGCS), Российского общества гинекологов-онкологов, Московского общества онкологов, Ассоциации онкологов России (Москва, Россия)

ГЛАВНЫЙ РЕДАКТОР

Кедрова Анна Генриховна, д.м.н., заведующая кафедрой акушерства и гинекологии Академии постдипломного образования ФГБУ «Федеральный научно-клинический центр специализированных видов медицинской помощи и медицинских технологий Федерального медико-биологического агентства России», заведующая онкологическим отделением ФГБУ «Федеральный научно-клинический центр специализированных видов медицинской помощи и медицинских технологий Федерального медико-биологического агентства России», лауреат премии Правительства РФ (Москва, Россия)

ОТВЕТСТВЕННЫЙ СЕКРЕТАРЬ

Ульрих Елена Александровна, д.м.н., профессор кафедры онкологии ФГБОУ ВО «Северо-Западный государственный медицинский университет им. И.И. Мечникова» Минздрава России (Санкт-Петербург, Россия)

РЕДАКЦИОННАЯ КОЛЛЕГИЯ

Бершвили Александр Ильич, д.м.н., руководитель департамента опухолей женской репродуктивной системы, университетская клиника «Центр высоких медицинских технологий» (Тбилиси, Грузия)

Берлев Игорь Викторович, д.м.н., профессор, руководитель научного отделения онкогинекологии ФГБУ «НМИЦ онкологии им. Н.Н. Петрова» Минздрава России, заведующий кафедрой акушерства и гинекологии ФГБОУ ВО «Северо-Западный государственный медицинский университет им. И.И. Мечникова» Минздрава России (Санкт-Петербург, Россия)

Горбунова Вера Андреевна, д.м.н., профессор, заведующая отделением химиотерапии НИИ клинической онкологии ФГБУ «НМИЦ онкологии им. Н.Н. Блохина» Минздрава России (Москва, Россия)

Кайдарова Диляра Радиковна, д.м.н., профессор, член ASCO, IGCS, президент Ассоциации онкологов Республики Казахстан, директор Казахского научно-исследовательского института онкологии и радиологии Министерства здравоохранения Республики Казахстан (Алматы, Республика Казахстан)

Киселева Марина Викторовна, д.м.н., заведующая отделением новых медицинских технологий Медицинского радиологического научного центра им. А.Ф. Цыба – филиала ФГБУ «Национальный медицинский исследовательский центр радиологии» Минздрава России (Обнинск, Россия)

Козаченко Владимир Павлович, д.м.н., действительный член РАЕН, профессор гинекологического отделения НИИ клинической онкологии ФГБУ «НМИЦ онкологии им. Н.Н. Блохина» Минздрава России (Москва, Россия)

Коломенец Лариса Александровна, д.м.н., профессор, заведующая отделением гинекологии отдела клинической онкологии ФГБНУ «Томский национальный исследовательский медицинский центр РАН» (Томск, Россия)

Красильников Сергей Эдуардович, д.м.н., профессор кафедры онкологии ФГБОУ ВО «Новосибирский государственный медицинский университет» Минздрава России, заведующий онкологическим отделением № 4 (гинекологическое) ГБУЗ Новосибирской области «Новосибирский областной онкологический диспансер» (Новосибирск, Россия)

Крикунова Людмила Ивановна, д.м.н., профессор, заведующая отделением лучевых и комбинированных методов лечения гинекологических заболеваний Медицинского радиологического научного центра им. А.Ф. Цыба – филиала ФГБУ «Национальный медицинский исследовательский центр радиологии» Минздрава России (Обнинск, Россия)

Максименко Татьяна Анатольевна, к.м.н., заведующая онкологическим отделом КГБУЗ «Алтайский краевой онкологический диспансер» – Алтайского филиала ФГБУ «НМИЦ онкологии им. Н.Н. Блохина» Минздрава России (Барнаул, Россия)

Максимов Сергей Янович, д.м.н., профессор, заведующий гинекологическим отделением ГБУЗ «Санкт-Петербургский клинический научно-практический центр специализированных видов медицинской помощи (онкологический)» (Санкт-Петербург, Россия)

Новикова Елена Григорьевна, д.м.н., профессор, лауреат Государственной премии РФ, председатель секции онкогинекологии Высшей аттестационной комиссии, главный научный сотрудник Московского научно-исследовательского онкологического института им. П.А. Герцена – филиала ФГБУ «Национальный медицинский исследовательский центр радиологии» Минздрава России (Москва, Россия)

Сидоренко Юрий Сергеевич, д.м.н., профессор, заслуженный деятель науки РФ, заслуженный изобретатель РСФСР, академик РАН, лауреат Государственной премии РФ (Ростов-на-Дону, Россия)

Урманчеева Аделя Федоровна, д.м.н., профессор, ведущий научный сотрудник отделения онкогинекологии ФГБУ «НМИЦ онкологии им. Н.Н. Петрова» Минздрава России, профессор кафедры онкологии ФГБОУ ВО «Северо-Западный государственный медицинский университет им. И.И. Мечникова» Минздрава России, президент Российской ассоциации онкогинекологов (Санкт-Петербург, Россия)

РЕДАКЦИОННЫЙ СОВЕТ

Грицац Анатолий Николаевич, д.м.н., профессор, ведущий научный сотрудник гинекологического отделения НИИ клинической онкологии ФГБУ «НМИЦ онкологии им. Н.Н. Блохина» Минздрава России (Москва, Россия)

Козаченко Владимир Павлович, д.м.н., действительный член РАЕН, профессор гинекологического отделения НИИ клинической онкологии ФГБУ «НМИЦ онкологии им. Н.Н. Блохина» Минздрава России (Москва, Россия)

Красильников Сергей Эдуардович, д.м.н., профессор кафедры онкологии ФГБОУ ВО «Новосибирский государственный медицинский университет» Минздрава России, заведующий онкологическим отделением № 4 (гинекологическое) ГБУЗ Новосибирской области «Новосибирский областной онкологический диспансер» (Новосибирск, Россия)

Кузнецов Виктор Васильевич, д.м.н., профессор, заведующий гинекологическим отделением НИИ клинической онкологии ФГБУ «НМИЦ онкологии им. Н.Н. Блохина» Минздрава России, член Международного общества онкогинекологов (IGCS), Московского общества онкологов (Москва, Россия)

Максимов Сергей Янович, д.м.н., профессор, заведующий гинекологическим отделением ГБУЗ «Санкт-Петербургский клинический научно-практический центр специализированных видов медицинской помощи (онкологический)» (Санкт-Петербург, Россия)

Ульрих Елена Александровна, д.м.н., профессор кафедры онкологии ФГБОУ ВО «Северо-Западный государственный медицинский университет им. И.И. Мечникова» Минздрава России (Санкт-Петербург, Россия)

The journal "Tumors of Female Reproductive System" is put on the Higher Attestation Commission list of leading peer-reviewed scientific periodicals recommended to publish the basic research results of candidate's and doctor's theses.

The journal is included in the Scientific Electronic Library and the Russian Science Citation Index and has an impact factor; it is registered in the CrossRef, its papers are indexed with the digital object identifier (DOI). The journal's electronic version is available in the leading Russian and international electronic libraries, including EBSCO.



TUMORS OF FEMALE REPRODUCTIVE SYSTEM

QUARTERLY PEER-REVIEWED SCIENTIFIC-AND-PRACTICAL JOURNAL

www.ojrs.abvpress.ru

The aim of the journal is to bring together gynecologists, mammologists, chemotherapists, radiologists, oncologists and other specialists working in large research institutes that can share the results of their research.

The journal publishes literature reviews, original articles and cases related to the diagnostics and treatment of breast cancer and women genital organs cancer, materials on rehabilitation, the introduction of new drugs, reports on big events in the field of mammology and oncogynecology, and the results of research protocols.

FOUNDED IN 2006

3 VOL.15
'19

Editorial Office:

Research Institute of Carcinogenesis,
Floor 3, Build. 15, 24 Kashirskoye Shosse,
Moscow, 115478.
Tel./Fax: +7 (499) 929-96-19
e-mail: abv@abvpress.ru
www.abvpress.ru

Articles should be sent
to the private box 35,
24 Kashirskoe Shosse, Moscow, 115478
or e-mail: redactor@abvpress.ru

Editor **A.V. Lukina**
Proofreader **M.A. Androsova**

Designer **E.V. Stepanova**
Maker-up **E.S. Ostankova**

Subscription & Distribution Service
I.V. Shurgaeva, +7 (499) 929-96-19,
base@abvpress.ru

Project Manager
A.I. Belikova, +7 (926) 469-29-89,
belikova@abvpress.ru

The journal was registered
at the Federal Service for Surveillance
of Communications, Information Technologies,
and Mass Media (PI No. FS 77-36991
dated 21 July 2009).

If materials are reprinted in whole
or in part, reference must necessarily
be made to the "Opukholy Zhenskoy
Reproduktivnoy Systemy".

The editorial board is not responsible
for advertising content.

The authors' point of view given
in the articles may not coincide
with the opinion of the editorial
board.

ISSN 1994-4098 (Print)
ISSN 1999-8627 (Online)

Opukholy Zhenskoy
Reproduktivnoy Systemy. 2019.
Volume 15. No. 3. 1–68.

© PH "ABV-Press", 2019

Pressa Rossii catalogue index:
42166

Printed at the
Mediacolor LLC.

3,000 copies

www.ojrs.abvpress.ru

EDITOR-IN-CHIEF

Semiglazov Vladimir F., *President of the Russian Society of Oncomammologists (RSOM), MD, PhD, Professor, Honored Scientist of Russia, Academician of the Russian Academy of Natural Sciences, Corresponding Member of the Russian Academy of Sciences, Head of the Department of Tumors of the Reproductive System and the Scientific Department of Breast Tumors, N.N. Petrov National Medical Research Center of Oncology, Ministry of Health of Russia (Saint Petersburg, Russia)*

M A M M O L O G Y**EDITOR-IN-CHIEF**

Letyagin Viktor P., *Member of the RSOM Board, MD, PhD, Professor, Honored Scientist of Russia, Chief Scientific Officer of the Surgical Department of Mammary Tumors, N.N. Blokhin National Medical Research Center of Oncology, Ministry of Health of Russia (Moscow, Russia)*

DEPUTIES EDITOR-IN-CHIEF

Paltuev Ruslan M. (managing editor), *General Director of the RSOM, MD, Senior Researcher of the Scientific Department of Breast Tumors, N.N. Petrov National Medical Research Center of Oncology, Ministry of Health of Russia (Saint Petersburg, Russia)*

Vysotskaya Irina V., *Member of the RSOM Board, MD, PhD, Professor of the Department of Oncology, I.M. Sechenov First Moscow State Medical University, Ministry of Health of Russia (Moscow, Russia)*

SCIENCE EDITOR

Semiglazov Vladislav V., *MD, PhD, Associate Professor, Head of the Department of Oncology, I.P. Pavlov First St. Petersburg State Medical University, Ministry of Health of Russia (Saint Petersburg, Russia)*

EXECUTIVE SECRETARY

Zikiryakhodzhaev Aziz D., *Member of the RSOM Board, MD, PhD, Head of the Department of Oncology and Breast and Skin Reconstructive Plastic Surgery, P. Herten Moscow Oncology Research Institute – branch of the National Medical Research Radiology Center, Ministry of Health of Russia (Moscow, Russia)*

EDITORIAL BOARD / BOARD OF RSOM EXPERTS

Artamonova Elena V., *Member of the RSOM Board, MD, PhD, Leading Researcher of the Department of Outpatient Chemotherapy (Day Hospital), N.N. Blokhin National Medical Research Center of Oncology, Ministry of Health of Russia; Member of the Moscow City Scientific Society of Oncologists, European Society for Medical Oncology (ESMO), Russian Society of Clinical Oncology (RUSSCO), Society of Oncological Coloproctology, Society of Oncologists in Cancer of Reproductive System (Moscow, Russia)*

Bozhok Alla A., *Scientific Secretary of the RSOM, MD, PhD, Oncologist of the Highest Qualification Category, Plastic Surgeon, Leading Oncomammologist of Russian – Finnish clinic "Scandinavia" (Saint Petersburg, Russia)*

Bus'ko Ekaterina A., *Member of the RSOM, MD, Senior Researcher of the N.N. Petrov National Medical Research Center of Oncology, Ministry of Health of Russia, Associate Professor of the Scientific Clinical and Educational Center "Radiation Diagnostics and Nuclear Medicine" of the Saint Petersburg State University (Saint Petersburg, Russia)*

Vladimirov Vladimir I., *Member of the RSOM Board, MD, PhD, Professor, Award for Excellence in Healthcare of Russia, Head of the Day Hospital, Pyatigorsk Oncologic Dispensary of the Stavropol Region, Member of the ESMO, American Society of Clinical Oncology (ASCO), RUSSCO, Chairman of RUSSCO Regional Branch (Pyatigorsk, Russia)*

Vorotnikov Igor K., *Member of the RSOM, MD, PhD, Professor, Head of the Surgical Department of Breast Tumors of the Research Institute of Clinical Oncology, N.N. Blokhin National Medical Research Center of Oncology, Ministry of Health of Russia (Moscow, Russia)*

Dashyan Garik A., *Member of the RSOM Board, MD, PhD, Leading Researcher of the Department of Breast Tumors, N.N. Petrov National Medical Research Center of Oncology, Ministry of Health of Russia (Saint Petersburg, Russia)*

Demidov Sergey M., *Member of the RSOM Board, MD, PhD, Professor, Honored Doctor of Russia, Head of the Department of Oncology, City Clinical Hospital No. 40 (Ekaterinburg, Russia)*

Ermoshchenkova Maria V., *Member of the RSOM, PhD, Researcher of the Department of Oncology and Reconstructive and Plastic Surgery of the Breast and Skin, P. Herten Moscow Oncology Research Institute – branch of the National Medical Research Radiology Center, Ministry of Health of Russia (Moscow, Russia)*

Ismagilov Artur Kh., *RSOM Chairman of the Republic of Tatarstan, MD, PhD, Professor of the Oncological and Surgical Department, Kazan State Medical Academy – branch of the Russian Medical Academy of Continuous Professional Education, Ministry of Health of Russia, Leading Researcher of the Department of Reconstructive Surgery and Rehabilitation in Oncology, Privolzhsky branch of the N.N. Blokhin National Medical Research Center of Oncology, Ministry of Health of Russia, President of International Association of Plastic Surgeons and Oncologists (IAPSO) (Kazan', Russia)*

Kolyandina Irina V., *Member of the RSOM Board, MD, PhD, Leading Researcher, Professor of the Department of Oncology and Palliative Medicine, Russian Medical Academy of Continuous Professional Education on the basis of the N.N. Blokhin National Medical Research Center of Oncology, Ministry of Health of Russia; Member of the ESMO, ASCO (Moscow, Russia)*

Krivorot'ko Petr V., *Member of the RSOM, MD, Head of the Department of Breast Tumors, Leading Researcher of the N.N. Petrov National Medical Research Center of Oncology, Ministry of Health of Russia, Professor of the Department of Oncology, I.I. Mechnikov North-Western State Medical University, Ministry of Health of Russia (Saint-Petersburg, Russia)*

Kudaybergenova Asel' G., *Member of the RSOM, MD, Senior Researcher of the N.N. Petrov National Medical Research Center of Oncology, Ministry of Health of Russia, Member of the Russian Society of Oncopathologists (RSOP) (Saint Petersburg, Russia)*

Manikhas Alexey G., *Member of the RSOM Board, Chairman of the Saint Petersburg Regional Branch of RSOM, MD, PhD, Surgical Oncologist, Head of the Oncosurgical (Mammological) Department, Saint Petersburg City Clinical Oncological Dispensary (Saint Petersburg, Russia)*

Ostapenko Valery M., *member of the RSOM, Dr. habil., President of Lithuanian Senological Society, Professor of Vilnius University, Head of the Department of Breast Diseases and Oncology, National Cancer Institute (Vilnius, Lithuania)*

Portnoy Sergey M., *Member of the RSOM Board, Chairman of the Moscow Regional branch of RSOM, MD, PhD, Leading Researcher of the Surgical Department of Tumors of the Female Reproductive System No. 8 of the Research Institute of Clinical Oncology, N.N. Blokhin National Medical Research Center of Oncology, Ministry of Health of Russia, Member of the Society of Oncologists of Moscow and Moscow Region, European Society of Breast Cancer Specialists (Moscow, Russia)*

Semiglazova Tatyana Yu., *MD, Doctor of the Highest Category, Senior Researcher of the Division of Therapeutic Oncology, N.N. Petrov National Medical Research Center of Oncology, Ministry of Health of Russia, Associate Professor of the Department of Oncology, I.I. Mechnikov North-Western State Medical University (Saint Petersburg, Russia)*

Slonimskaya Elena M., Member of the RSOM Board, President of Tomsk Regional Branch of RSOM, MD, PhD, Professor of the Oncological Department, Siberian State Medical University, Ministry of Health of Russia, Head of the Department of General Oncology, Tomsk Research Institute of Oncology (Tomsk, Russia)

Khaylenko Victor A., Member of the RSOM Board, MD, PhD, Professor, Academician of Russian Academy of Natural Sciences, Head of the Department of Oncology, Faculty of Improvement of Doctors' Qualifications, N.I. Pirogov Russian National Research Medical University, Ministry of Health of Russia, Leading Researcher of the Department of Tumor Diagnosis of the Research Institute of Clinical Oncology, N.N. Blokhin National Medical Research Center of Oncology, Ministry of Health of Russia (Moscow, Russia)

EDITORIAL COUNCIL

Khasanov Rustem Sh., MD, PhD, Professor, Chief Physician of the Republican Clinical Oncological Center, Ministry of Health of the Republic of Tatarstan (Kazan', Russia)

Tjulandin Sergey A., MD, PhD, Professor, Deputy Director of Science, Head of the Department of Clinical Pharmacology and Chemotherapy, Research Institute of Clinical Oncology, N.N. Blokhin National Medical Research Center of Oncology, Ministry of Health of Russia (Moscow, Russia)

Poddubnaya Irina V., MD, PhD, Professor, Corresponding Member of the Russian Academy of Sciences, Vice-Rector of Academic Affairs and International Cooperation, Head of the Department of Oncology, Russian Medical Academy of Postgraduate Education, Ministry of Health of Russia (Moscow, Russia)

Borisov Vasily I., MD, PhD, Professor, Honored Physician, Winner of the Government Prize of Russia, Deputy Chief Medical Officer of Cancer Chemotherapy of the Clinical Oncological Dispensary No. 1, the Moscow Healthcare Department (Moscow, Russia)

Vishnevskaya Yana V., MD, Leading Researcher of the Department of Pathological Anatomy of Human Tumors, N.N. Blokhin National Medical Research Center of Oncology, Ministry of Health of Russia (Moscow, Russia)

Gladilina Irina A., MD, PhD, Professor of the Oncological Department, Faculty of Therapeutics, N.I. Pirogov Russian National Research Medical University, Ministry of Health of Russia, Leading Researcher of the Department of Radiosurgery of the Department of Radiation Oncology of the Research Institute of Clinical and Experimental Oncology, N.N. Blokhin National Medical Research Center of Oncology, Ministry of Health of Russia (Moscow, Russia)

Komov Dmitriy V., MD, PhD, Professor, Honored Scientist of Russia, Head of the Surgical Department for Tumor Diagnosis of the Research Institute of Clinical Oncology, N.N. Blokhin National Medical Research Center of Oncology, Ministry of Health of Russia (Moscow, Russia)

Kushlinskiy Nikolay E., MD, PhD, Professor, Corresponding Member of the Russian Academy of Sciences, Head of the Laboratory of Clinical Biochemistry of the Centralized Clinical and Laboratory Department of the Research Institute of Clinical Oncology, N.N. Blokhin National Medical Research Center of Oncology, Ministry of Health of Russia (Moscow, Russia)

Nechushkin Mikhail I., MD, PhD, Professor, Corresponding Member of the Russian Academy of Sciences, Head of the Department of Radiosurgery of the Department of Radiation Oncology of the Research Institute of Clinical and Experimental Radiology, N.N. Blokhin National Medical Research Center of Oncology, Ministry of Health of Russia (Moscow, Russia)

Ratiani Murman S., MD, Head of the Department of Oncological Surgery, Daugavpils Regional Hospital (Riga, Latvia)

Sobolevskiy Vladimir A., MD, PhD, Professor, Head of the Department of Reconstructive and Plastic Surgery No. 12 of the Research Institute of Clinical Oncology (for adult patients), N.N. Blokhin National Medical Research Center of Oncology, Ministry of Health of Russia (Moscow, Russia)

Tkachev Sergey I., MD, PhD, Professor, Head of the Radiological Department of the Division of Radiation Oncology of the Research Institute of Clinical and Experimental Oncology, N.N. Blokhin National Medical Research Center of Oncology, Ministry of Health of Russia, Vice-President of the Russian Association of Therapeutic Radiation Oncologists, Member of the European Society for Radiotherapy & Oncology (ESTRO), Chairman of the Section of Radiotherapy, Moscow Scientific Society of Radiographers and Radiologists (Moscow, Russia)

Tupitsyn Nikolay N., MD, PhD, Professor, Head of the Hematopoiesis Immunology Laboratory, N.N. Blokhin National Medical Research Center of Oncology, Ministry of Health of Russia (Moscow, Russia)

GYNECOLOGY**HONORARY EDITOR**

Kuznetsov Viktor V., MD, PhD, Professor, Leading Researcher of the Department of Gynecologic Oncology of the Research Institute of Clinical Oncology, N. N. Blokhin National Medical Research Center of Oncology, Ministry of Health of Russia, Member of the Moscow Society of Oncologists, International Gynecologic Cancer Society (IGCS), Russian Society of Gynecological Oncologists, Association of Russian Oncologists (Moscow, Russia)

EDITOR-IN-CHIEF

Kedrova Anna G., MD, PhD, Russian Federation Government Prize Winner, Head of the Department of Obstetrics and Gynecology, Federal Scientific and Clinical Center for Specialized Medical Assistance and Medical Technologies of the Federal Medical Biological Agency of Russia, Head of the Department of Oncology, Federal Scientific and Clinical Center for Specialized Medical Assistance and Medical Technologies of the Federal Medical Biological Agency of Russia (Moscow, Russia)

EXECUTIVE SECRETARY

Ul'rikh Elena A., MD, PhD, Professor of the Department of Oncology, I.I. Mechnikov North-Western State Medical University, Ministry of Health of Russia (Saint Petersburg, Russia)

EDITORIAL BOARD

Berishvili Aleksandr I., MD, PhD, Head of the Department of Tumors of Female Reproductive System, University Clinic "Center for High Medical Technologies" (Tbilisi, Georgia)

Berlev Igor V., MD, PhD, Professor, Head of the Scientific Department of Oncological Gynecology, N. N. Petrov National Medical Research Center of Oncology, Ministry of Health of Russia, Head of the Department of Obstetrics and Gynecology, I. I. Mechnikov North-Western State Medical University, Ministry of Health of Russia (Saint Petersburg, Russia)

Gorbunova Vera A., MD, PhD, Professor, Head of the Department of Chemotherapy of the Research Institute of Clinical Oncology, N. N. Blokhin National Medical Research Center of Oncology, Ministry of Health of Russia (Moscow, Russia)

Kaydarova Dilyara R., MD, PhD, Professor, Member of the ASCO, IGCS, President of the Association of Oncologists of the Republic of Kazakhstan, Director of the Kazakh Research Institute of Oncology and Radiology, Ministry of Health of the Republic of Kazakhstan (Almaty, Republic of Kazakhstan) **Kiseleva Marina V.**, MD, PhD, Head of the Department of New Medical Technologies, A. F. Tsyb Medical Radiology Research Center – branch of the National Medical Research Radiology Center, Ministry of Health of Russia (Obninsk, Russia)

Kozachenko Vladimir P., MD, PhD, Full Member of the Russian Academy of Natural Sciences, Professor of the Gynecological Department of the Research Institute of Clinical Oncology, of the Department of Gynecologic Oncology, N. N. Blokhin National Medical Research Center of Oncology, Ministry of Health of Russia (Moscow, Russia)

Kolomiets Larisa A., MD, PhD, Professor, Head of the Department of Gynecologic Oncology of the Tomsk National Medical Research Center of the RAS, Tomsk Research Institute of Oncology (Tomsk, Russia)

Krasil'nikov Sergey E., MD, PhD, Professor of the Department of Oncology, Novosibirsk State Medical University, Ministry of Health of Russia, Head of the Department of Oncology (Gynecological) No. 4, Novosibirsk Regional Oncology Dispensary, Novosibirsk Region (Novosibirsk, Russia)

Krikunova Lyudmila I., MD, PhD, Professor, Head of the Department of Radiation and Combined Treatments for Gynecological Diseases, A. F. Tsyb Medical Radiology Research Centre – branch of the National Medical Research Radiology Center, Ministry of Health of Russia (Obninsk, Russia)

Maksimenko Tat'yana A., MD, Head of the Department of Oncology, Altay Territorial Oncology Dispensary – Altai branch of the N. N. Blokhin National Medical Research Center of Oncology, Ministry of Health of Russia (Barnaul, Russia)

Maksimov Sergei Ya., MD, PhD, Professor, Head of the Department of Gynecology, Saint Petersburg Clinical Research and Practical Center of Specialized Medical Care in Oncology (Saint Petersburg, Russia)

Novikova Elena G., MD, PhD, Professor, Laureate of the State Prize of the Russian Federation, Chairman of the Oncogynecology Section of the State Attestation Commission, Principal Researcher of P. Hertzen Moscow Oncology Research Institute – branch of the National Medical Research Radiology Center, Ministry of Health of Russia (Moscow, Russia)

Sidorenko Yuriy S., MD, PhD, Professor, Honored Scientist of Russia, Laureate of the State Prize of the Russian Federation (Rostov-on-Don, Russia)

Urmancheeva Adel' F., MD, PhD, Professor, Leading Researcher of the Department of Gynecologic Oncology, N. N. Petrov National Medical Research Center of Oncology, Ministry of Health of Russia, Professor of the Department of Oncology, I. I. Mechnikov North-Western State Medical University, Ministry of Health of Russia, President of the Russian Association of Gynecologic Oncologists (Saint Petersburg, Russia)

EDITORIAL COUNCIL

Gritsay Anatoly N., MD, PhD, Professor, Leading Researcher of the Gynecological Department of the Research Institute of Clinical Oncology, N. N. Blokhin National Medical Research Center of Oncology, Ministry of Health of Russia (Moscow, Russia)

Kozachenko Vladimir P., MD, PhD, Full Member of the Russian Academy of Natural Sciences, Professor of the Gynecological Department of the Research Institute of Clinical Oncology of the Department of Gynecologic Oncology, N. N. Blokhin National Medical Research Center of Oncology, Ministry of Health of Russia (Moscow, Russia)

Krasil'nikov Sergey E., MD, PhD, Professor of the Department of Oncology, Novosibirsk State Medical University, Ministry of Health of Russia, Head of the Department of Oncology (Gynecological) No. 4, Novosibirsk Regional Oncology Dispensary (Novosibirsk, Russia)

Kuznetsov Viktor V., MD, PhD, Professor, Head of the Gynecological Department of the Research Institute of Clinical Oncology, N. N. Blokhin National Medical Research Center of Oncology, Ministry of Health of Russia, Member of the International Gynecologic Cancer Society (IGCS), Moscow Society of Oncologists (Moscow, Russia)

Maksimov Sergei Ya., MD, PhD, Professor, Head of the Department of Gynecology, Saint Petersburg Clinical Research and Practical Center of Specialized Medical Care in Oncology (Saint Petersburg, Russia)

Ul'rikh Elena A., MD, PhD, Professor of the Department of Oncology, I. I. Mechnikov North-Western State Medical University, Ministry of Health of Russia (Saint Petersburg, Russia)

ГИНЕКОЛОГИЯ

ОРИГИНАЛЬНЫЕ СТАТЬИ

М.А. Чекалова, М.И. Борисова

Опыт использования компрессионной эластографии и контрастно-усиленного ультразвукового исследования при дифференциальной диагностике первичных и метастатических опухолей яичников у больных раком тела матки 14

В.И. Новик

Уточняющая цитологическая диагностика цервикальной интраэпителиальной неоплазии шейки матки с использованием анализа микроизображений 24

А.Г. Кедрова, Т.А. Греян, Н.С. Ванке, С.Э. Красильников

Анемический синдром у больных с опухолями органов женской репродуктивной системы 31

А.Г. Кедрова, С.Э. Красильников, Д.А. Астахов, В.В. Косый

Мицеллярный паклитаксел в лечении больных с опухолями женской репродуктивной системы 37

ОБЗОРНЫЕ СТАТЬИ

К.В. Сафронова, А.С. Артемьева, А.А. Сидорук, Д.А. Чуглова, К.Е. Хидишян, Н.А. Микая, И.В. Берлев, А.Ф. Урманчеева, Е.А. Ульрих

Меланома нижнего женского полового тракта (вульвы, влагалища и шейки матки): обзор литературы и собственные наблюдения 44

К.В. Сафронова, А.С. Артемьева, А.О. Нюганен, А.А. Сидорук, О.А. Смирнова, Н.А. Микая, И.В. Берлев, А.Ф. Урманчеева, Е.А. Ульрих

Саркомы нижнего женского полового тракта (вульвы, влагалища и шейки матки): обзор литературы и собственные наблюдения 54

КЛИНИЧЕСКИЙ СЛУЧАЙ

С.Н. Мамедли, М.А. Чекалова, Л.А. Мещерякова, А.Ф. Масленников, Н.А. Мещерякова, А.И. Карселадзе, В.В. Кузнецов

Эпителиоидная трофобластическая опухоль матки: возможности современной диагностики, определяющей эффективную стратегию лечения (клиническое наблюдение) 64

GYNECOLOGY

ORIGINAL REPORTS

M.A. Chekalova, M.I. Borisova

Contrast-enhanced ultrasound and tissue elastography in the differential diagnosis of primary and metastatic ovarian tumors in uterine cancer patients: our experience.14

V.I. Novik

Verification of cytological diagnosis of cervical intraepithelial neoplasia using image analysis.24

A.G. Kedrova, T.A. Greyan, N.S. Vanke, S.E. Krasilnikov

Anemia in patients with tumors of the female reproductive system31

A.G. Kedrova, S.E. Krasilnikov, D.A. Astakhov, V.V. Kosyy

Micellar paclitaxel in the treatment of patients with tumors of the female reproductive system37

REVIEWS

K.V. Safronova, A.S. Artemyeva, A.A. Sidoruk, D.A. Chuglova, K.E. Khidishyan, N.A. Mikaya,

I.V. Berlev, A.F. Urmancheeva, E.A. Ulrikh

Melanoma of the lower female genital tract (vulva, vagina, and cervix): literature review and own cases44

K.V. Safronova, A.S. Artemyeva, A.O. Nyuganen, A.A. Sidoruk, O.A. Smirnova, N.A. Mikaya,

I.V. Berlev, A.F. Urmancheeva, E.A. Ulrikh

Sarcomas of the lower female genital tract (vulva, vagina, and cervix): literature review and own cases54

CLINICAL CASE

S.N. Mamedli, M.A. Chekalova, L.A. Meshcheryakova, A.F. Maslennikov, N.A. Meshcheryakova,

A.I. Karseladze, V.V. Kuznetsov

Epithelioid trophoblastic tumor of the uterus: currently available diagnostic methods, determining an effective treatment strategy (case report)64

Опыт использования компрессионной эластографии и контрастно-усиленного ультразвукового исследования при дифференциальной диагностике первичных и метастатических опухолей яичников у больных раком тела матки

М.А. Чекалова, М.И. Борисова

ФГБУ «Национальный медицинский исследовательский центр онкологии им. Н.Н. Блохина» Минздрава России; Россия, 115230 Москва, Каширское шоссе, 23

Контакты: Маргарита Игоревна Борисова margo94@inbox.ru

Цель работы — изучение возможностей компрессионной эластографии и контрастно-усиленного ультразвукового исследования при диагностике первичных и метастатических опухолей яичников у больных раком тела матки (РТМ).

Материалы и методы. Проанализированы результаты обследований 8 пациенток.

Результаты. При ультразвуковом исследовании новообразование яичников выявлено во всех 8 наблюдениях. При морфологическом исследовании в 4 случаях подтверждено синхронное поражение тела матки и яичников и в 4 случаях — РТМ с метастазами в яичники. В группе с синхронным РТМ и яичников чаще выявлялись односторонние солидно-кистозные с неровными четкими контурами новообразования, размерами >6 см, при компрессионной эластографии — 4-й тип эластограммы. В этой группе диссеминации процесса не обнаружено. Метастатические опухоли яичников были как двусторонними, так и односторонними, представлены солидными образованиями с четкими ровными контурами, размеры яичников не превышали 6 см, в половине случаев диагностирован диссеминированный процесс (метастазы в большом сальнике и забрюшинных лимфатических узлах). При компрессионной эластографии солидные образования в структуре яичников картировались преимущественно 5-м типом эластограммы. При контрастно-усиленном ультразвуковом исследовании в участках солидного строения выявлено быстрое накопление контрастного препарата в артериальную фазу и его быстрое выведение в венозную фазу, в позднюю фазу при кистозно-солидном строении яичника визуализировались только контуры стенок и перегородки.

Выводы. При ультразвуковом исследовании больных с диагнозом РТМ важно тщательное изучение структуры яичников для своевременной диагностики опухоли. Дальнейшая разработка дифференциально-диагностических критериев макрометастазов и синхронных опухолей яичников с использованием современных ультразвуковых технологий является перспективной задачей, поскольку эта информация необходима для коррекции объема операции у данной категории больных.

Ключевые слова: рак тела матки, первично-множественная опухоль, ультразвуковое исследование, компрессионная эластография, скорость сдвиговой волны, коэффициент жесткости, контрастно-усиленное ультразвуковое исследование

Для цитирования: Чекалова М.А., Борисова М.И. Опыт использования компрессионной эластографии и контрастно-усиленного ультразвукового исследования при дифференциальной диагностике первичных и метастатических опухолей яичников у больных раком тела матки. *Опухоли женской репродуктивной системы* 2019;15(3):14–23.

DOI: 10.17650/1994-4098-2019-15-3-14-23

Contrast-enhanced ultrasound and tissue elastography in the differential diagnosis of primary and metastatic ovarian tumors in uterine cancer patients: our experience

M.A. Chekalova, M.I. Borisova

N.N. Blokhin National Medical Research Center of Oncology, Ministry of Health of Russia; 23 Kashirskoe Shosse, Moscow 115478, Russia

Objective: to study the possibilities of tissue elastography and contrast-enhanced ultrasound in the differential diagnosis of primary and metastatic ovarian tumors in uterine cancer patients.

Materials and methods. The results of observations of 8 patients were analyzed.

Results. We identified 8 patients with ovarian tumors, of whom 4 had synchronous primary cancers of the endometrium (synchronous group) and ovary and 4 had endometrial cancer with ovarian metastasis (metastasis group). Ovarian tumors in the synchronous group were more often unilateral, the structure of the ovarian tumor is more often multilocular-solid with uneven, clear contours, the size of the ovaries exceeds 6 cm, and the ovaries were mapped with 4 types of elastograms during tissue elastography. In this group dissemination of the process was not detected. Ovarian tumors in metastasis group were both bilateral and unilateral, represented by solid formations with clear, even contours, ovarian size did not exceed 6 cm, disseminated process was revealed in half of the cases (metastases in the greater omentum and in the retro-

peritoneal lymph nodes). With tissue elastography solid formations in the structure of the ovaries were mapped mainly by type 5 elastograms. With contrast-enhanced ultrasound in areas of a solid structure a rapid accumulation of the contrast agent in the arterial phase and its rapid excretion into the venous phase was revealed, only the contours of the walls and septum were visualized in the late phase with the multilocular-solid structure of the ovary.

Conclusions. When we conduct an ultrasound examination of patients with a uterine cancer, a thorough study of the structure of the ovaries is important for timely diagnosis of the tumor. Further development of differential diagnostic criteria for macrometastases and synchronous ovarian tumors using modern ultrasound technologies is a promising task, since this information is necessary to correct the volume of surgery in this category of patients.

Key words: endometrial cancer, primary multiple tumor, ultrasound examination, tissue elastography, shear wave velocity, strain ratio, contrast-enhanced ultrasound

For citation: Chekalova M.A., Borisova M.I. Contrast-enhanced ultrasound and tissue elastography in the differential diagnosis of primary and metastatic ovarian tumors in uterine cancer patients: our experience. *Opukholi zhenskoy reproduktivnoy systemy = Tumors of female reproductive system* 2019;15(3):14–23.

Введение

На сегодняшний день при раке тела матки (РТМ) основным принципом планирования объема оперативного лечения является дифференцированный подход к применению различных вариантов хирургического лечения. Например, при метастазах в придатках матки и папиллярном серозном РТМ, когда высок риск имплантационного метастазирования, расширенная экстирпация матки должна быть дополнена оментэктомией [1–3].

Данные литературы [2, 4] указывают на то, что наличие ряда факторов, в частности, макрометастазов в яичниках, диссеминации по брюшине и др., является основанием для расширения объема операции до поясничной лимфодиссекции при РТМ [2, 4]. Частота метастазов в яичниках при РТМ колеблется от 5 до 10 % [2], т. е. очевидна актуальность своевременной дооперационной диагностики метастатических опухолей яичников.

Другая проблема, которая заслуживает внимания, – это синхронные опухоли тела матки и яичников. По данным В.Ю. Сельчука и соавт. (2006), синхронный РТМ и рак яичников (РЯ) встречается в 48 % случаев [5]. По данным исследования, проведенного в ФГБУ «НМИЦ онкологии им. Н.Н. Петрова» в 2009 г., синхронные сочетания РТМ и РЯ отмечаются в 28,7 % случаев [6]. Ю.В. Прошина и соавт. (2015) ($n = 131$) выявили наличие опухолевых образований в яичниках при МРТ-стадировании РТМ у 11,5 % больных, в том числе метастатическое поражение – у 5,3 %, синхронный РЯ – у 4,6 %, результаты подтверждены гистологически [7]. Данные отечественных авторов совпадают с данными зарубежных исследований. Так, N. Takeshima и соавт. (1998) из 439 пациенток с диагнозом РТМ диагностировали метастазы в яичниках у 22 (5 %) пациенток [8]. В исследовании С. Walsh и соавт. (2005) из 102 женщин с диагнозом РТМ синхронный РЯ установлен у 23 (22,5 %) пациенток, метастазы в яичники – у 3 (2,9 %) [9].

В 2016 г. М.А. Чекалова и соавт. проанализировали результаты ультразвукового и послеоперационных гистологических исследований 300 больных с первичным диагнозом РТМ. По результатам послеоперационного гистологического исследования выявленные при ультразвуковом исследовании (УЗИ) у 42 (14 %) пациенток новообразования яичников распределились следующим образом: 6 (2 %) случаев – метастазы в яичниках, 8 (2,7 %) – первично-множественные синхронные опухоли (РТМ и РЯ), 18 (6 %) – доброкачественные опухоли яичников (из них у 12 (4 %) пациенток – серозные цистаденомы яичников, у 3 (1 %) – эндометриоидные кисты, у 3 (1 %) – тератома одного яичника), 10 (3,3 %) – кисты фолликулярные [10].

Сложность дифференциальной диагностики первичных и метастатических опухолей яичников настолько велика, что правильная интерпретация изменений в яичниках у некоторых больных оказывается невозможной даже во время лапаротомии из-за схожести макроскопической картины. Порой эту задачу сложно решить патоморфологу при срочном гистологическом исследовании. Окончательный диагноз устанавливается лишь после полного гистологического исследования удаленной опухоли. Это является весьма важным и решающим в выборе рациональной тактики послеоперационной терапии.

В последние годы возможности ультразвукового метода расширились за счет внедрения современных технологий, таких как компрессионная эластография (КЭГ) и контрастно-усиленное ультразвуковое исследование (КУУЗИ). Закономерно возникает вопрос, какую дополнительную полезную информацию можно получить с помощью этих технологий для улучшения качества дифференциальной диагностики первичных и метастатических опухолей яичников.

Материалы и методы

Нами проанализированы результаты ультразвукового и послеоперационных гистологических исследований

8 пациенток с первичным диагнозом РТМ, находившихся на лечении в ФГБУ «Национальный медицинский исследовательский центр онкологии им. Н.Н. Блохина» Минздрава России в период с 2014 по 2018 г. После комплексного обследования всем пациенткам было выполнено хирургическое лечение в различном объеме в зависимости от степени распространенности опухолевого процесса. При гистологическом исследовании послеоперационного материала у 4 пациенток выявлены метастазы РТМ в яичниках (1-я группа), еще у 4 — первично-множественные опухоли (РТМ и РЯ) (2-я группа). Всем 8 пациенткам была выполнена экстирпация матки с придатками, помимо этого 3 пациенткам — удаление большого сальника, 3 — резекция большого сальника, 8 — подвздошная лимфаденэктомия, 1 — парааортальная лимфаденэктомия. У пациенток 1-й группы при морфологическом исследовании диагностированы умеренно дифференцированная эндометриоидная аденокарцинома с плоскоклеточной дифференцировкой, железисто-плоскоклеточный рак, низкодифференцированная аденокарцинома и эндометриоидная аденокарцинома низкой и умеренной степени дифференцировки. В 2 случаях метастатическая опухоль диагностирована в 1 яичнике, еще в 2 — с обеих сторон. При двустороннем поражении яичников подтверждены признаки диссеминированного процесса — метастазы в большом сальнике и забрюшинных лимфатических узлах (ЛУ). Во 2-й группе пациенток с первично-множественными опухолями матки и яичников при морфологическом исследовании диагностирована эндометриоидная аденокарцинома тела матки различной степени дифференцировки. При этом в яичниках (поражен 1 яичник) у 1 пациентки — муцинозная цистаденокарцинома, у 2 — умеренно дифференцированная эндометриоидная аденокарцинома, а у 1 пациентки, у которой поражены оба яичника, в правом яичнике — низкодифференцированная эндометриоидная аденокарцинома, в левом — умеренно дифференцированная эндометриоидная аденокарцинома. В этой группе пациенток признаков диссеминированного процесса не выявлено.

Ультразвуковое исследование состояло из нескольких этапов: оценка эхоструктуры в режиме серой шкалы, анализ васкуляризации с помощью цветового доплеровского картирования (ЦДК), энергетической доплерографии (ЭД) и изучение эластичности ткани в режиме КЭГ. Исследования проводились на ультразвуковых системах Acuson S2000 (Siemens Healthcare, Германия), Arietta V70 (Hitachi, Япония) и EPIQ 5 (Philips, Нидерланды), оснащенных полным набором датчиков с программным обеспечением для проведения КЭГ и КУУЗИ. Результаты КЭГ впоследствии анализировали как по цветовой оценке образования в зависимости от типа эластографического изображения по 5-балльной шкале, так и по коэффициенту

жесткости (strain ratio). Одной пациентке на аппарате Arietta V70 было проведено КУУЗИ с оценкой времени накопления (артериальная фаза) и выведения (венозная фаза) контрастного препарата SonoVue.

Результаты

При УЗИ новообразование яичников выявлено во всех 8 наблюдениях, при этом по эхографической картине однозначно высказаться о первичном или метастатическом процессе не всегда представлялось возможным. В группе пациенток с метастатическим поражением яичников выявлен как двусторонний (2 случая), так и односторонний процесс (2 случая). Во всех случаях размеры яичников не превышали 6 см в продольном измерении. Образования имели преимущественно солидную структуру, округлую форму, ровные контуры. В тех случаях, когда размеры яичников не превышали 3 см, было сложно однозначно высказаться о характере опухоли. При этом в увеличенных яичниках визуализировались небольшие очаги солидной структуры диаметром 0,5–1,5 см, что позволило заподозрить метастазы, поскольку, по нашему опыту, они наиболее часто характеризуются подобной ультразвуковой картиной.

Клиническое наблюдение 1

Пациентка Д., 41 год. Поступила с жалобами на кровянистые выделения из половых путей, по поводу чего по месту жительства выполнено раздельное диагностическое выскабливание, диагностирован РТМ, в связи с чем пациентка обратилась в ФГБУ «Национальный медицинский исследовательский центр онкологии им. Н.Н. Блохина» Минздрава России.

При УЗИ: матка незначительно увеличена, контур ровный, с признаками аденомиоза, в полости матки в средней и нижней трети определяется опухоль протяженностью 7,5 см, толщиной 2,6 см (инвазия менее 1/2 толщины миометрия), нижний полюс опухоли раздвигает и спускается в цервикальный канал до средней трети шейки матки (четко высказаться об инвазии в строму шейки матки не представляется возможным). Шейка матки не гипертрофирована, с тонкостенными кистами диаметром до 1,3 см. Правый яичник не увеличен, размером 3,6 × 2,3 см, без особенностей, левый яичник неоднородной структуры, размером 5,4 × 3,0 см, в его структуре определяется солидное округлое образование повышенной эхогенности с четкими ровными контурами диаметром 2,9 см, с центральными локусами патологического кровотока при ЦДК и ЭД (рис. 1). При проведении КЭГ солидное образование в структуре яичника картировалось 4-м типом эластограммы (рис. 2). При проведении эластометрии ткани левого яичника средняя скорость сдвиговой волны составила 2,9 м/с (рис. 3). Заключение: опухоль тела матки, новообразование левого яичника.

18.12.2017 выполнены экстирпация матки с придатками, двусторонняя подвздошная лимфаденэктомия, резекция большого сальника. Макроскопическое описание: тело матки размером $9 \times 9 \times 7$ см. От внутреннего зева, занимая всю полость тела матки, определяются разрастания опухоли размером $7 \times 6 \times 2$ см, представленной плотной

серовато-розовой зернистого вида тканью, прорастающей в миометрий в области задней стенки вблизи внутреннего зева на глубину до 1,2 см. Толщина миометрия в этой зоне — 3,5 см. Правая маточная извитая, длиной 7 см, диаметром 0,5 см. Правый яичник размерами $6 \times 3 \times 2$ см, представлен плотноэластичной серовато-розовой тканью с единичными кистозными полостями диаметром до 0,5 см. Левый яичник размерами $6 \times 3 \times 2$ см, представлен плотноэластичной серовато-розовой отечной тканью с включениями плотной белой ткани и желтыми телами, с опухолевым узлом размером $2,5 \times 2 \times 2$ см, частично окруженным капсулой и представленным плотной серой зернистого вида тканью. Маточная труба извитая, длиной 6,5 см. Микроскопическое описание: в эндометрии разрастания умеренно дифференцированной эндометриодной аденокарциномы с плоскоклеточной дифференцировкой, прорастающей в миометрий на глубину 1,2 см (1/2 толщины миометрия), прорастающей по эндоцервиксу до наружного зева. В левом яичнике — примордиальные фолликулы, желтое тело, белые тела, очаговый гипертеккоз, опухолевый узел имеет строение умеренно дифференцированной эндометриодной аденокарциномы с плоскоклеточной дифференцировкой. В большом сальнике и ЛУ признаков опухоли не выявлено. Заключение: в эндометрии — умеренно дифференцированная эндометриодная аденокарцинома с плоскоклеточной дифференцировкой; метастаз в левом яичнике.

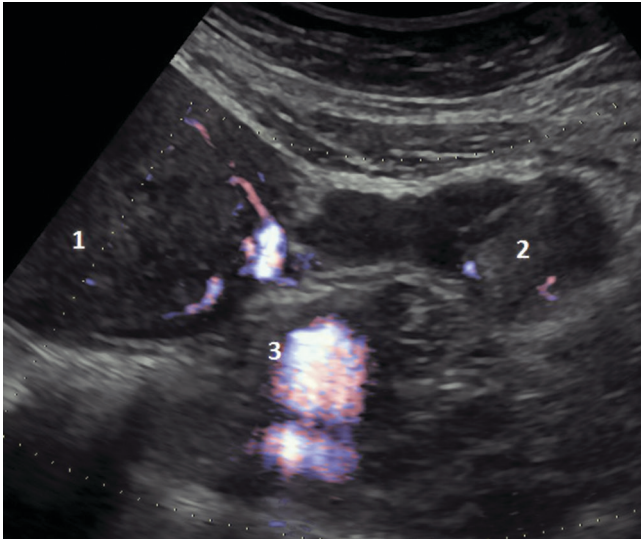


Рис. 1. Ультразвуковая томограмма метастатической опухоли левого яичника пациентки Д. с диагнозом «умеренно дифференцированная эндометриодная аденокарцинома эндометрия с плоскоклеточной дифференцировкой» (режим энергетической доплерографии): 1 — миометрий; 2 — опухоль; 3 — подвздошные сосуды

Fig. 1. Patient D. diagnosed with moderately differentiated endometrioid adenocarcinoma of the endometrium with squamous differentiation. Ultrasound tomography image of the metastatic tumor of the left ovary (power Doppler ultrasound): 1 — myometrium; 2 — tumor; 3 — iliac vessels

Клиническое наблюдение 2

Пациентка Л., 69 лет. В январе 2014 г. появились кровянистые выделения из половых путей, по поводу чего по месту жительства выполнено раздельное диагностическое выскабливание, диагностирован РТМ, в связи

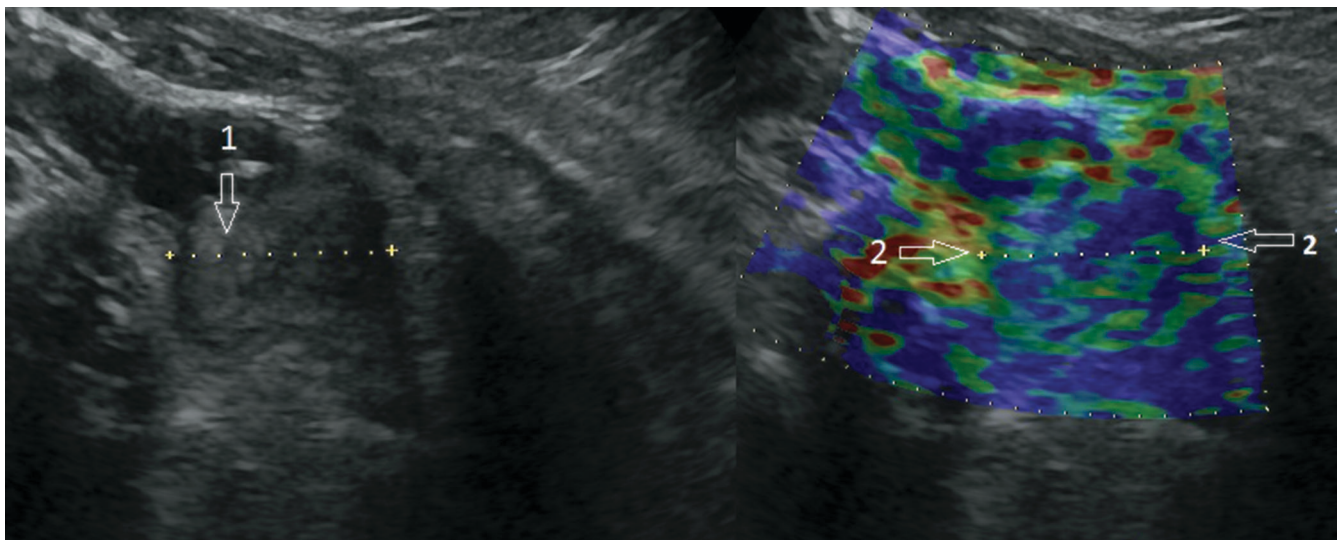


Рис. 2. Ультразвуковая томограмма метастатической опухоли левого яичника пациентки Д. с диагнозом «умеренно дифференцированная эндометриодная аденокарцинома эндометрия с плоскоклеточной дифференцировкой»: 1 — метастатически измененный яичник; 2 — режим компрессионной эластографии

Fig. 2. Patient D. diagnosed with moderately differentiated endometrioid adenocarcinoma of the endometrium with squamous differentiation. Ultrasound tomography image of the metastatic tumor of the left ovary: 1 — ovarian metastasis; 2 — compression elastography mode

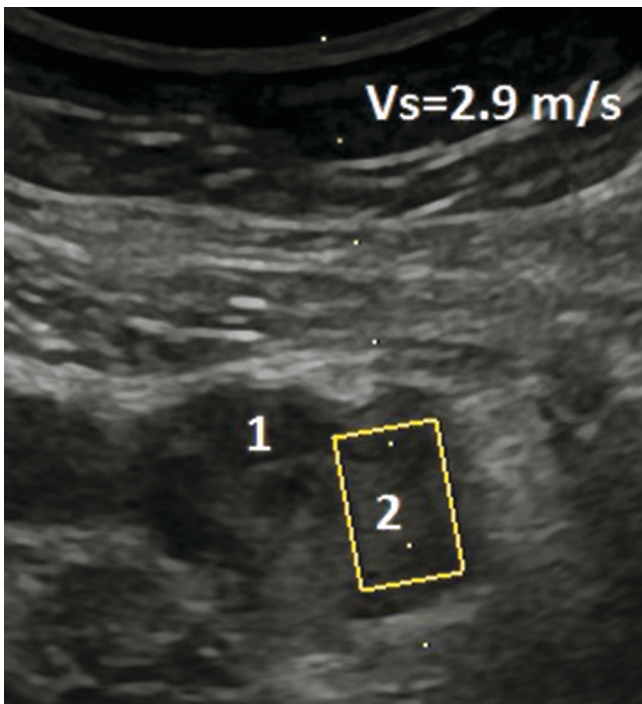


Рис. 3. Ультразвуковая томограмма метастатической опухоли левого яичника пациентки Д. с диагнозом «умеренно дифференцированная эндометриоидная аденокарцинома эндометрия с плоскоклеточной дифференцировкой»: 1 — неизменная структура яичника; 2 — метастатическая опухоль (режим эластометрии сдвиговой волны)

Fig. 3. Patient D. diagnosed with moderately differentiated endometrioid adenocarcinoma of the endometrium with squamous differentiation. Ultrasound tomography image of the metastatic tumor of the left ovary: 1 — intact ovarian tissue; 2 — metastatic tumor (shear-wave elastography)

с чем пациентка обратилась в ФГБУ «Национальный медицинский исследовательский центр онкологии им. Н.Н. Блохина» Минздрава России.

При УЗИ: парааортальные и паракавальные ЛУ не увеличены, рядом с общими подвздошными сосудами слева — увеличенный ЛУ размером 3,4 × 2,1 см, ниже уровня бифуркации подвздошных сосудов — узел размером 4,0 × 2,2 см. В малом тазу: матка незначительно увеличена, контур неровный, с единичными миоматозными узлами диаметром до 5 см. Полость матки расширена до 4,5–5,0 см, полностью выполнена опухолью, нижний полюс которой на уровне внутреннего маточного зева (инвазия в миометрий практически до серозного слоя), протяженность образования — 6,2 см. Шейка матки без особенностей. Яичники: левый размером 3 × 2 × 1 см, округлой формы, с четкими ровными контурами, структура солидная неоднородная, с мелкими гиперэхогенными участками диаметром до 1,5 см с гипоехогенным ободком. Правый яичник округлой формы, неоднородной структуры, размером 3,2 × 2,0 × 1,5 см, в его структуре определяется солидное округлое образование повышенной эхогенности с четкими неровными контурами размером 2,5 × 2,7 см, в обоих яичниках по контуру выявленных очагов определяется периферическая патологическая

васкуляризация при ЦДК и ЭД. При проведении КЭГ структура образований картировалась преимущественно 5-м типом эластограммы (рис. 4). Заключение: опухоль тела матки, метастатическое поражение яичников, метастазы в забрюшинных ЛУ.

11.03.2014 выполнены экстирпация матки с придатками, удаление большого сальника, двусторонняя подвздошная лимфаденэктомия. Макроскопическое описание: матка с придатками размером 12,0 × 8,0 × 5,5 см, шейка матки диаметром 2,5 см. В полости тела матки определяется опухолевый узел диаметром 7 см. В толще миометрия определяется узловое образование диаметром 5 см. Яичники размером 3,0 × 2,0 × 1,5 см, в одном яичнике — киста 1 см в диаметре, в другом — киста 2 см в диаметре, с коричневым содержимым. Сальник размером 24 × 19 × 3 см, без каких-либо узловых образований. В подвздошных областях — ЛУ диаметром от 1 до 4 см. Микроскопическое описание: в эндометрии — разрастание низкодифференцированной аденокарциномы, прорастающей на всю толщу миометрия. В обоих яичниках — метастазы рака, комплексы раковых клеток находятся преимущественно в лимфатических и кровеносных сосудах. В сальнике — микрометастазы рака. В ЛУ — метастазы с обширными полями некроза. В клетчатке, окружающей ЛУ, — микрометастазы рака.

Как показывают наблюдения, ультразвуковой метод у больных РТМ позволяет четко выявить новообразования в неувеличенных яичниках и заподозрить метастазы. Выявлению небольших (0,5–1,5 см) метастатических опухолей, безусловно, способствует высокая разрешающая способность метода, особенно при использовании экспертного оборудования, оснащенного современными технологиями. По нашему многолетнему опыту, как и в приведенных наблюдениях, метастазирование в неувеличенных яичниках характеризуется наличием одного или нескольких солидных очагов преимущественно гиперэхогенной структуры, часто с гипоехогенным ободком. Сосудистая архитектура яичника при этом нарушена за счет появления патологической васкуляризации либо вокруг, либо внутри очага(ов).

Следует отметить, что серозкальная картина такой метастатической опухоли не отличается специфичной и аналогичное изображение может быть получено и при доброкачественной и неопухолевой патологии. Важными отличительными признаками в данном случае являются визуализация патологической васкуляризации (ЦДК и ЭД) и 5-й эластотип при КЭГ.

В группе пациенток с первично-множественными опухолями тела матки и яичников у 3 пациенток отмечено одностороннее поражение органа и у 1 — двустороннее. Во всех случаях размеры яичников были более 6 см в продольном измерении. Отмечено, что при первично-множественном поражении, в отличие

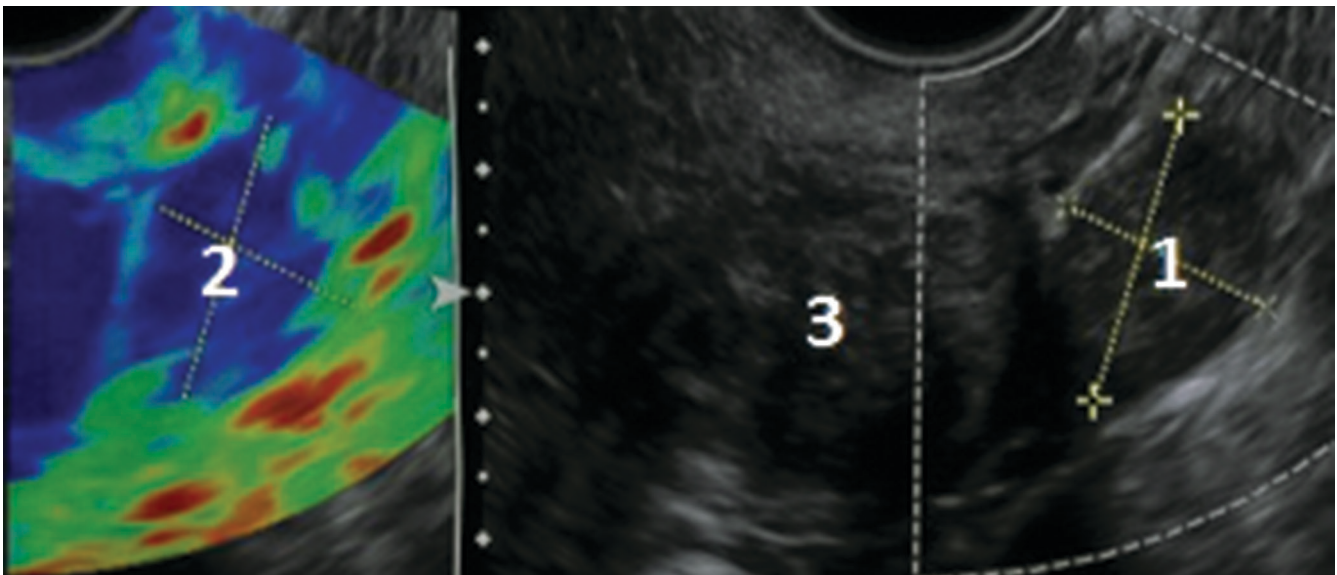


Рис. 4. Ультразвуковая томограмма метастатической опухоли яичника пациентки Л. с диагнозом «низкодифференцированная аденокарцинома эндометрия»: 1 – солидная метастатическая опухоль слева от матки; 2 – режим компрессионной эластографии, визуализируются структуры высокой жесткости; 3 – миометрий

Fig. 4. Patient L. diagnosed with poorly differentiated endometrial adenocarcinoma. Ultrasound tomography image of the metastatic ovarian tumor: 1 – solid metastatic tumor located left to the uterus; 2 – compression elastography mode: stiff structures can be visualized; 3 – myometrium

от метастатического, структура новообразований яичников чаще определялась как солидно-кистозная (в 3 случаях).

Клиническое наблюдение 2

Пациентка Т., 46 лет. В январе 2018 г. стала отмечать тянущие боли в нижних отделах живота, обильные менструации. Обратилась к гинекологу по месту жительства, выполнено УЗИ органов малого таза, выявлена гиперплазия эндометрия, рекомендовано раздельное диагностическое выскабливание с гистероскопией.

По результатам пересмотра готовых гистологических препаратов в ФГБУ «Национальный медицинский исследовательский центр онкологии им. Н. Н. Блохина» Минздрава России № 21 192 – в материале соскоба полости матки фрагменты эндометрия с разрастаниями эндометриоидной аденокарциномы умеренной дифференцировки.

При УЗИ: матка не увеличена, контур ровный, по передней стенке определяется миоматозный узел диаметром 2 см. Эндометрий утолщен (+1, 1–1,3 см), неравномерный за счет полиповидных образований, признаков инвазии не выявлено. Шейка матки не гипертрофирована, без особенностей. Справа от матки определяется кистозно-солидное образование с четкими неровными контурами размером 9 × 9 см, в структуре образования определяются перегородки и кистозные полости, в которых визуализируются гиперэхогенные солидные сосочковые структуры, при ЦДК в перегородках и сосочковых структурах определяются локусы патологического кровотока. Слева от матки определяется преимущественно солидное

образование с четкими неровными контурами, неоднородной структуры, размером 6,1 × 4,0 см, в его структуре при ЦДК определяется периферическая патологическая васкуляризация. При проведении КЭГ структура обоих яичников картировалась преимущественно 4-м типом эластограммы. По брюшине малого таза определяются диссеминаты 0,2–0,3 см. Заключение: неопластический процесс эндометрия (с учетом данных гистологического заключения), опухоль яичников (первично-множественная опухоль?).

КУУЗИ: дополнительных данных об эндометрии не получено; в яичниках при введении контрастного препарата происходит его быстрое накопление в сосочковых структурах в артериальную фазу (рис. 5) и быстрое выведение (рис. 6), в позднюю фазу визуализируются только контуры стенок и перегородки в структуре яичников (рис. 7).

20.06.2018 выполнены лапаротомия, экстирпация матки с придатками, лимфаденэктомия тазовая. Микроскопическое описание: в теле матки – разрастание умеренно дифференцированной эндометриоидной аденокарциномы, растущей преимущественно в пределах эндометрия, с фокусом инвазии в миометрий на глубину до 0,4 см (поверхностная инвазия – менее 1/2 толщины миометрия), без признаков сосудистой инвазии. В левом яичнике – разрастание умеренно дифференцированной эндометриоидной аденокарциномы. В правом яичнике – разрастание низкодифференцированной эндометриоидной аденокарциномы. Во всех ЛУ – реактивные изменения. Заключение: первично-множественный синхронный рак органов женской репродуктивной системы.

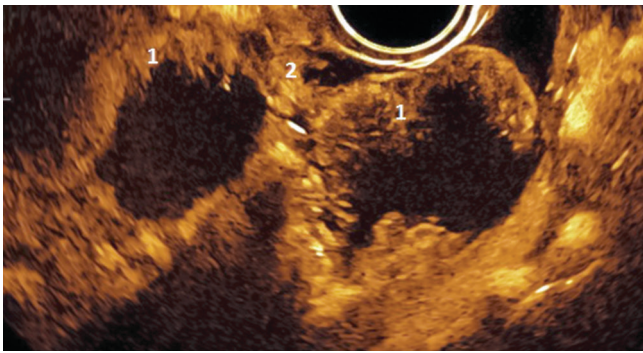


Рис. 5. Ультразвуковая томограмма опухоли правого и левого яичника пациентки Т. с диагнозом «умеренно дифференцированная эндометриоидная аденокарцинома эндометрия» (режим контрастно-усиленного ультразвукового исследования, артериальная фаза): 1 – сосочковые структуры; 2 – фрагмент маточной трубы

Fig. 5. Patient T. diagnosed with moderately differentiated endometrioid adenocarcinoma of the endometrium. Ultrasound tomography image of the right and left ovarian tumors (contrast-enhanced ultrasound; arterial phase): 1 – papillary structures; 2 – fragment of the fallopian tube

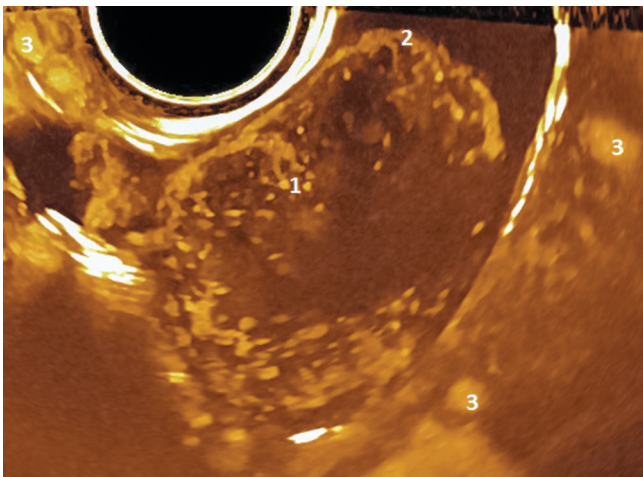


Рис. 6. Ультразвуковая томограмма опухоли правого яичника пациентки Т. с диагнозом «умеренно дифференцированная эндометриоидная аденокарцинома эндометрия» (режим контрастно-усиленного ультразвукового исследования, поздняя фаза, режим МТИ): 1 – сосочковые структуры; 2 – капсула; 3 – сосуды таза

Fig. 6. Patient T. diagnosed with moderately differentiated endometrioid adenocarcinoma of the endometrium. Ultrasound tomography image of the right ovarian tumor (contrast-enhanced ultrasound; late phase; MTI mode): 1 – papillary structures; 2 – capsule; 3 – pelvic vessels

Клиническое наблюдение 3

Пациентка П., 52 года. Поступила с жалобами на кровянистые выделения из половых путей, по поводу чего по месту жительства выполнено раздельное диагностическое выскабливание, диагностирован РТМ, в связи с чем пациентка обратилась в ФГБУ «Национальный медицинский исследовательский центр онкологии им. Н.Н. Блохина» Минздрава России.

При УЗИ: матка не увеличена, контуры ровные, в структуре определяются единичные миоматозные узлы

диаметром до 1 см. В полости матки определяются солидные структуры протяженностью до 2,5 см, толщиной до 1,6 см, инвазия менее 1/2 толщины миометрия. Шейка матки не гипертрофирована, с тонкостенными кистами диаметром до 1,4 см. Левый яичник размером 3,4 × 1,2 см, без особенностей. Правый яичник неоднородной структуры, размером 6,0 × 2,4 см, в его структуре определяются единичные фолликулы диаметром до 0,6 см и солидное овальное образование смешанной эхогенности с четкими ровными контурами размером 4,9 × 2,4 см, при ЦДК и ЭД определяется периферическая патологическая васкуляризация. При проведении КЭГ солидное образование в структуре правого яичника картируется 4-м типом эластограммы, среднее значение коэффициента жесткости при сравнении с неизменной тканью яичника составило 3,0 (рис. 8). Свободная жидкость в области малого таза до +1,5 см.

17.11.2017 выполнены лапаротомия, экстирпация матки с придатками, лимфаденэктомия тазовая, резекция большого сальника. Макроскопическое описание: матка с шейкой размером 12 × 6 × 6 см. Тело матки размером 8 × 6 × 6 см. На эндометрии в области дна тела матки определяется экзофитный опухолевый узел размером 4,5 × 2,5 см, высотой до 1 см, в виде разрастания серовато-белой сосочкового вида ткани. Правый яичник размером 4,0 × 2,5 × 1,5 см. На разрезах яичник представлен серовато-желтой плотноэластичной тканью, а также кистой диаметром 0,5 см, заполненной кровянистым содержимым, и участком серовато-белой сосочкового вида ткани размером 2,0 × 1,5 × 1,0 см. Микроскопическое описание: в эндометрии на фоне атипической железистой гиперплазии отмечаются участки роста высокодифференцированной эндометриоидной аденокарциномы, растущей преимущественно в пределах эндометрия, с участком инвазии в миометрий на глубину до 0,2 мм, без признаков сосудистой инвазии. В миометрии – фокусы аденомиоза и опухолевые узлы, имеющие строение лейомиом. В правом яичнике – разрастание умеренно дифференцированной эндометриоидной аденокарциномы. Заключение: первично-множественный синхронный рак органов женской репродуктивной системы.

В представленных наблюдениях при КЭГ во всех случаях при метастатическом поражении яичников в солидных участках определяли компонент высокой жесткости, картирующийся 5-м типом эластограммы (синий цвет). Солидно-кистозные образования в случаях синхронного поражения картировались 4-м типом (в которых в равной степени встречались и жесткие, и эластичные участки, картирующиеся синим и зеленым цветами) и 5-м типом (структуры высокой жесткости – синего цвета).

При КУУЗИ в участках солидного строения наблюдается быстрое накопление контрастного препарата в артериальную фазу и его быстрое выведение

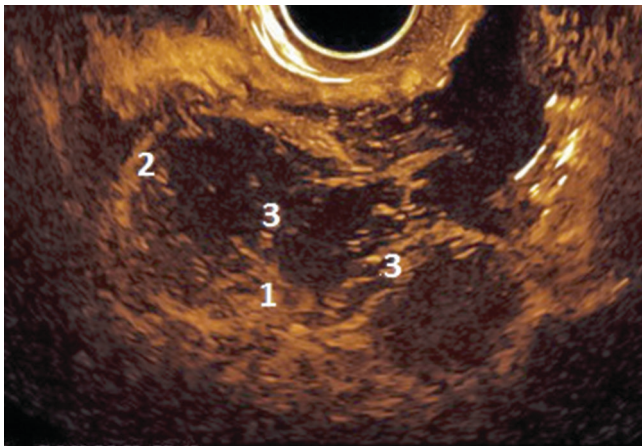


Рис. 7. Ультразвуковая томограмма опухоли левого яичника пациентки Т. с диагнозом «умеренно дифференцированная эндометриоидная аденокарцинома эндометрия» (режим контрастно-усиленного ультразвукового исследования, поздняя фаза): 1 – сосочковые структуры; 2 – капсула; 3 – перегородки

Fig. 7. Patient T. diagnosed with moderately differentiated endometrioid adenocarcinoma of the endometrium. Ultrasound tomography image of the left ovarian tumor (contrast-enhanced ultrasound; late phase): 1 – papillary structures; 2 – capsule; 3 – septae

в венозную фазу, в позднюю фазу при кистозно-солидном строении яичника визуализируются только контуры стенок и перегородки.

Таким образом, наши наблюдения демонстрируют следующие эхографические критерии первичного и метастатического РЯ.

Как следует из таблицы, при синхронном РТМ и РЯ поражение чаще одностороннее, структура опухоли яичников чаще солидно-кистозная, с неровными четкими контурами, размеры яичников превышают 6 см и ни в одном из наших наблюдений не был подтвержден диссеминированный процесс. При проведении эластографии яичники картировались 4-м типом эластограммы. При метастатическом поражении опухоли яичников были как двусторонними, так и односторонними, представлены солидными образованиями с четкими ровными контурами, размеры яичников не превышали 6 см, в половине случаев выявлен диссеминированный процесс (метастазы в большом сальнике и забрюшинных ЛУ). При проведении КЭГ солидные образования в структуре яичников картировались преимущественно 5-м типом эластограммы.

Безусловно, представленные наблюдения немногочисленны и отобраны, вместе с тем нами отмечен ряд признаков, совокупность которых может способствовать проведению дифференциальной диагностики между первичной и метастатической опухолью яичников при РТМ.

Обсуждение

Данные литературы указывают на то, что среди первично-множественных опухолей женской

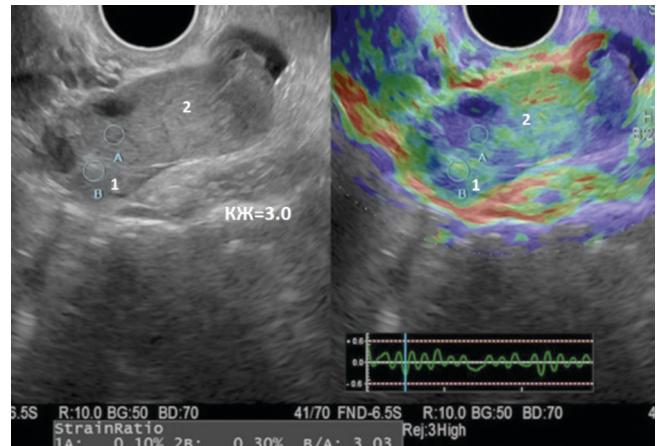


Рис. 8. Ультразвуковая томограмма опухоли левого яичника пациентки П. с диагнозом «высокодифференцированная эндометриоидная аденокарцинома эндометрия и умеренно дифференцированная аденокарцинома яичника» (режим компрессионной эластографии): 1 – неизменная структура яичника; 2 – солидное образование (опухоль)

Fig. 8. Patient P. diagnosed with well differentiated endometrioid adenocarcinoma of the endometrium and moderately differentiated ovarian adenocarcinoma. Ultrasound tomography image of the left ovarian tumor (compression elastography mode): 1 – intact ovarian tissue; 2 – solid tumor

репродуктивной системы чаще всего встречается сочетание РТМ и РЯ, что подтверждает необходимость своевременного выявления поражения яичников и правильной интерпретации характера изменений (метастатическое или первично-множественное) еще на дооперационном этапе [11–14]. Это необходимо для своевременного и правильного планирования хирургического лечения.

По данным разных авторов, изучавших синхронные и метастатические опухоли женского полового тракта, при метастатическом поражении яичников у пациенток с диагнозом РТМ чаще всего поражение двустороннее, размеры яичников не превышают 5 см, структура их солидная, у этой группы пациенток чаще всего при первичной диагностике отмечается диссеминированный процесс (метастазирование в большой сальник, в забрюшинные ЛУ, канцероматоз брюшины). У группы пациенток с синхронным поражением матки и яичников, наоборот, чаще всего встречается одностороннее поражение, размеры яичников более 5 см, структура их чаще кистозно-солидная, признаки диссеминированного процесса встречаются реже [11, 15–17].

На современном этапе в гинекологическую практику широко внедряются новые ультразвуковые разработки, такие как КЭГ и КУУЗИ. Эти новые технологии необходимо рассматривать с позиции определения значимых ультразвуковых признаков овариальной малигнизации процесса. В.Е. Гажонова и соавт. (2009) указывают на пользу КЭГ в дифференциальной диагностике доброкачественных и злокачественных образований яичников. Они выявили, что в проекции папиллярного

Эхографические критерии первичного и метастатического рака яичников
 Echographic criteria for primary and metastatic ovarian cancer

Критерий Criteria	Первичный рак яичников Primary ovarian cancer	Метастати- ческий рак яичников Metastatic ovarian cancer
Поражение: Lesions:		
одностороннее unilateral	3	2
двустороннее bilateral	1	2
Структура: Structure:		
кистозно-солидная cystic-solid	3	0
солидная solid	1	4
Размер опухоли, см: Tumor size, cm:		
>6	4	0
<6	0	4
Контуры опухоли: Contours of the tumor:		
четкие, неровные clear, irregular	3	0
четкие, ровные clear, smooth	1	4
Диссеминация: Dissemination:		
есть yes	0	2
нет no	4	2
Тип эластограммы: Type of elastogram:		
4	4	1
5	0	3

компонента или в опухоли стромы яичника в 84 % случаев устойчиво регистрируется жесткий 5-й тип эластограммы и в 16 % – 4-й тип, а коэффициент деформации ≥ 5 со 100 % точностью характеризует злокачественные образования [18]. В нашем исследовании при КЭГ солидно-кистозные образования в случаях синхронного поражения картировались 4-м типом (в них в равной степени встречались и жесткие, и эластичные участки, картирующиеся синим и зеленым цветами), в то время как метастатические опухоли яичников – преимущественно 5-м типом (структуры высокой жесткости – синим цветом).

Эффективность КУУЗИ в дифференциальной диагностике образований яичников стали изучать сравнительно недавно, в 2015 г. был проведен первый метаанализ с целью оценки общей диагностической эффективности метода в диагностике РЯ. Обобщенная чувствительность, специфичность и диагностическая точность составили 89, 91 и 91,7 % соответственно. Установлено, что для злокачественных образований характерно быстрое накопление контрастного препарата в артериальную фазу и быстрое его выведение в венозную фазу [19]. Аналогичные данные получены и нами при КУУЗИ опухолей яичников в случае синхронного рака.

Заключение

При УЗИ больных с диагнозом РТМ важно тщательное изучение структуры яичников для своевременной диагностики опухоли. Дальнейшая разработка дифференциально-диагностических критериев макрометастазов и синхронных опухолей яичников с использованием современных ультразвуковых технологий является перспективной задачей, поскольку эта информация необходима для коррекции объема операции у данной категории больных.

ЛИТЕРАТУРА / REFERENCES

1. Попова Т.Н., Сельчук В.Ю., Баталина Л.Д. Диагностика первично-множественных синхронных злокачественных новообразований женских половых органов. *Акушерство и гинекология* 2001;(4):45–6. [Popova T.N., Selchuk V.Yu., Batalina L.D. Diagnosis of synchronous multiple primary malignancies of the female genital organs. *Akusherstvo i ginekologiya = Obstetrics and Gynecology* 2001;(4):45–6. (In Russ.)].
2. Кузнецов В.В., Нечушкина В.М. Хирургическое лечение рака тела матки. *Практическая онкология* 2004;5(1):25–32. [Kuznetsov V.V., Nechushkina V.M. Surgical treatment of corpus uteri cancer. *Prakticheskaya onkologiya = Practical Oncology* 2004;5(1):25–32. (In Russ.)].
3. Чекалова М.А. Ультразвуковая диагностика злокачественных опухолей тела матки. Автореф. дис. ... д-ра мед. наук. М., 1998. 23 с. [Chekalova M.A. Ultrasound diagnosis of corpus uteri cancers. Summary of thesis ... of doctor of medical sciences. Moscow, 1998. 23 p. (In Russ.)].
4. Нечушкина В.М., Морхов К.Ю., Кузнецов В.В. Адьювантная лучевая терапия при раке тела матки ранних стадий. *Вестник РОНЦ им. Н.Н. Блохина РАМН* 2012;23(4):33–40. [Nechushkina V.M., Morkhov K.Yu., Kuznetsov V.V. Adjuvant radiotherapy for early-stage corpus uteri cancer. *Vestnik RONTs im. N.N. Blokhina RAMN = Journal of N.N. Blokhin Russian Cancer Research Center* 2012;23(4):33–40. (In Russ.)].
5. Паяниди Ю.Г., Сельчук В.Ю., Асанов А.Ю. и др. Роль молекулярно-генетических маркеров в дифференциальной диагностике синхронного эндометриоидного рака яичников и тела матки. *Российский биотерапевтический журнал* 2006;5(1):71–4. [Payanidi Yu.G., Selchuk V.Yu., Asanov A.Yu. et al. Role of molecular markers in the differential diagnosis of synchronous endometrioid ovarian cancer

- and corpus uteri cancer. Rossiyskiy bioterapevticheskiy zhurnal = Russian Biotherapeutic Journal 2006;5(1):71–4. (In Russ.).
6. Максимов С.Я. Первично множественные опухоли органов репродуктивной системы. Практическая онкология 2009;10(2):117–25. [Maksimov S.Ya. Multiple primary tumors of the reproductive system. Prakticheskaya onkologiya = Practical Oncology 2009;10(2):117–23. (In Russ.)].
 7. Прошина Ю.В., Прошин А.А., Березовская Т.П., Сыченкова Н.И. МРТ стадирование рака тела матки: проблема дифференциации яичниковых образований. Медицинская визуализация 2014;3:124–34. [Proshina Yu.V., Proshin A.A., Berezovskaya T.P., Sychenkova N.I. MRI staging of corpus uteri cancer: problems associated with differentiation of ovarian tumors. Meditsinskaya vizualizatsiya = Medical Visualization 2014;3:124–34. (In Russ.)].
 8. Takeshima N., Hirai Y., Yano K. et al. Ovarian metastasis in endometrial carcinoma. Gynecol Oncol 1998;70(2):183–7. DOI: 10.1006/gyno.1998.5086.
 9. Walsh C., Holschneider C., Hoang Y. et al. Coexisting ovarian malignancy in young women with endometrial cancer. Obstet Gynecol 2005;106(4):693–9. DOI: 10.1097/01.AOG.0000172423.64995.6f.
 10. Чекалова М.А., Шабанов М.А., Торосян И.В., Кряжева В.С. Возможности ультразвукового метода при диагностике новообразований яичников у больных раком тела матки. Опухоли женской репродуктивной системы 2016;12(4):63–70. [Chekalova M.A., Shabanov M.A., Torosyan I.V., Kryazheva V.S. Capabilities of ultrasonography in the diagnosis of ovarian tumors in patients with corpus uteri cancer. Opuholi zhenskoy reproduktivnoy sistemy = Tumors of Female Reproductive System 2016;12(4):63–70. (In Russ.)].
 11. Tong S.Y., Lee Y.S., Park J.S. et al. Clinical analysis of synchronous primary neoplasms of the female reproductive tract. Eur J Obstet Gynecol Reprod Biol 2008;136(1):78–82. DOI: 10.1016/j.ejogrb.2006.09.010.
 12. Eisner R.F., Nieberg R.K., Berek J.S. Synchronous primary neoplasms of the female reproductive tract. Gynecol Oncol 1989;33(3):335–9. DOI: 10.1016/0090-8258(89)90523-4.
 13. Singh N. Synchronous tumours of the female genital tract. Histopathology 2010;56(3):277–85. DOI: 10.1111/j.1365-2559.2009.03367.x.
 14. Ulbright T.M., Roth L.M. Metastatic and independent cancers of the endometrium and ovary: a clinicopathologic study of 34 cases. Hum Pathol 1985;16(1):28–34. DOI: 10.1016/s0046-8177(85)80210-0.
 15. Chen L., Zhao Q., Lv X. Characteristics and prognosis of coexisting adnexa malignancy with cancer: a single institution review of 51 cases. Arch Gynecol Obstet 2011;283(5):1133–7. DOI: 10.1007/s00404-010-1574-2.
 16. Oranratanaphan S., Manchana T., Sirisabya N. Clinicopathologic variables and survival comparison of patients with synchronous endometrial and ovarian cancers versus primary endometrial cancer with ovarian metastasis. Asian Pac J Cancer Prev 2008;9(3):403–7.
 17. Урманчиева А.Ф., Кутушева Г.Ф., Ульрих Е.А. Опухоли яичника (клиника, диагностика и лечение). СПб., 2012. С. 15–16. [Urmancieva A.F., Kutusheva G.F., Ulrikh E.A. Ovarian tumors (clinical manifestations, diagnosis, and treatment). Saint Petersburg, 2012. Pp. 15–16. (In Russ.)].
 18. Гажонова В.Е., Чуркина С.О., Савинова Е.Б., Хохлова Е.А. Соноэластография в диагностике образований яичников. Кремлевская медицина. Клинический вестник 2009;3:31–7. [Gazhonova V.E., Churkina S.O., Savinova E.B., Khokhlova E.A. Sonoelastography in the diagnosis of ovarian tumors. Kremlevskaya meditsina. Klinicheskiy vestnik = Kremlin medicine. Clinical Bulletin 2009;3:31–7. (In Russ.)].
 19. Wu Y., Peng H., Zhao X. Diagnostic performance of contrast-enhanced ultrasound for ovarian cancer: A meta-analysis. Ultrasound Med Biol 2015;41(4):967–74.

Вклад авторов

М.А. Чекалова, М.И. Борисова: получение данных для анализа, анализ полученных данных, написание текста рукописи; М.И. Борисова: обзор публикаций по теме статьи.

Authors' contributions

M.A. Chekalova, M.I. Borisova: obtaining data for analysis, analysis of data obtained, article writing; M.I. Borisova: reviewing of publications of the article's theme.

Конфликт интересов. Авторы заявляют об отсутствии конфликта интересов.

Conflict of interest. The authors declare no conflict of interest.

Финансирование. Исследование проведено без спонсорской поддержки.

Financing. The study was performed without external funding.

Информированное согласие. Все пациентки подписали информированное согласие на участие в исследовании.

Informed consent. All patients gave written informed consent to participate in the study.

Уточняющая цитологическая диагностика цервикальной интраэпителиальной неоплазии шейки матки с использованием анализа микроизображений

В.И. Новик

ФГБУ «Национальный медицинский исследовательский центр онкологии им. Н.Н. Петрова» Минздрава России;
Россия, 197758 Санкт-Петербург, пос. Песочный, ул. Ленинградская, 68

Контакты: Виктор Иванович Новик viknov@list.ru

Проведены ретроспективные цитогистологические сопоставления с пересмотром цитологических и гистологических препаратов на материале, полученном от 52 женщин, проходивших обследование и лечение в разные годы в ФГБУ «Национальный медицинский исследовательский центр онкологии им. Н.Н. Петрова» Минздрава России. Разработана упрощенная методика денситоморфометрии при использовании цитологических препаратов, окрашенных гематоксилином и эозином, для уточняющей диагностики цервикальной интраэпителиальной неоплазии (ЦИН) шейки матки. Определены пороговые значения показателей для дифференциации ЦИН-1/2 и ЦИН-3: интегральная оптическая плотность атипических ядер – 4,5 с, доля атипических ядер с плоидностью $\geq 5c$ – 40 %. Применение методики позволило в 18 (34,6 %) из 52 наблюдений уточнить морфологический диагноз ЦИН, в том числе при расхождении цитологических и гистологических данных. Методика может быть использована также для верификации цитологического диагноза ЦИН-3 при отрицательных данных гистологического исследования.

Ключевые слова: цервикальная интраэпителиальная неоплазия шейки матки, цитологическая диагностика, анализ микроизображений

Для цитирования: Новик В.И. Уточняющая цитологическая диагностика цервикальной интраэпителиальной неоплазии шейки матки с использованием анализа микроизображений. Опухоли женской репродуктивной системы 2019;15(3):24–31.

DOI: 10.17650/1994-4098-2019-15-3-24-31

Verification of cytological diagnosis of cervical intraepithelial neoplasia using image analysis

V.I. Novik

N.N. Petrov National Medical Research Center of Oncology, Ministry of Health of Russia; 68 Leningradskaya St.,
Pesochnyi Settlement, Saint Petersburg 197758, Russia

We performed retrospective analysis of cytological and histological smears from 52 women examined and treated in N.N. Petrov National Medical Research Center of Oncology, Ministry of Health of Russia. We have developed a simplified method of densitometry using cytological smears stained with hematoxylin and eosin to verify the diagnosis of cervical intraepithelial neoplasia (CIN). We have identified threshold values for the differentiation between CIN-1/2 and CIN-3: integrated optical density of 4.5 C and percentage of atypical nuclei with a ploidy level $\geq 5C$ of 40 %. The new method verified the morphological diagnosis of CIN in 18 out of 52 patients (34.6 %), including those with discrepant results of cytology and histology. The method can be also used to verify the cytological diagnosis of CIN-3 in patients with negative histology.

Key words: cervical intraepithelial neoplasia, cytological diagnosis, image analysis

For citation: Novik V.I. Verification of cytological diagnosis of cervical intraepithelial neoplasia using image analysis. Opuholi zhenskoy reproductivnoy systemy = Tumors of female reproductive system 2019;15(3):24–31.

Введение

Развитию инвазивного рака шейки матки в большинстве случаев предшествуют внутриэпителиальные атипические изменения, которые были названы цервикальной интраэпителиальной неоплазией (ЦИН) и разделены в зависимости от степени выраженности: ЦИН-1 соответствует слабой дисплазии многослойного плоского эпителия, ЦИН-2 – умеренной

дисплазии, ЦИН-3 – выраженной дисплазии и карциноме *in situ*. По существу, эта морфологическая классификация Рихарда [1] соответствует стадиям развития злокачественного процесса [2]. Объединение выраженной дисплазии и карциномы *in situ* в одну группу ЦИН-3 обусловлено тем, что их дифференциальная морфологическая диагностика бывает затруднена, тогда как лечебная тактика одинакова. Следует

отметить, что и при разделении ЦИН-2 и ЦИН-3 также могут возникать значительные трудности. При разработке новой цитологической классификации Bethesda [3] это послужило поводом для включения ЦИН-2 вместе с ЦИН-3 в одну группу – выраженные атипические плоскоклеточные изменения (HSIL). Использование такой классификации вполне оправдано при проведении цитологического скрининга рака шейки матки, так как позволяет не пропустить случаи с выраженной атипией эпителия и направить пациентов на углубленное обследование и лечение в соответствующие специализированные учреждения. Однако при углубленном обследовании желательнее более точно определить стадию развития неопластического процесса, поскольку от этого зависит выбор лечебной тактики. С этой точки зрения представляется спорным переход с трехступенчатой классификации ЦИН на двухступенчатую систему (LSIL–HSIL), аналогичную классификации Bethesda, в современной Международной гистологической классификации опухолей шейки матки Всемирной организации здравоохранения [4], несмотря на рекомендации авторов при диагностике HSIL в скобках указывать ЦИН-2 или ЦИН-3. Объединение в одну группу поражений с различным биологическим потенциалом едва ли оправдано. Это обязывает врачей проводить таким пациентам более радикальное лечение – конизацию шейки матки. Во многих случаях это, вероятно, оправдано, хотя проведение такого лечения у молодых женщин может вызывать осложнения при последующей беременности [5, 6]. Было также показано, что проведение различных методов консервативного лечения у пациенток с ЦИН-1/2 может быть успешным и приводить к полному регрессу атипических изменений эпителия шейки матки [7]. Поэтому более точное определение стадии развития злокачественного процесса остается весьма актуальным.

Объединение ЦИН-2 и ЦИН-3 в одну группу HSIL авторы Международной гистологической классификации опухолей шейки матки 2014 г. объясняют плохой воспроизводимостью этих диагнозов среди разных патологов, трудностями проведения дифференциальной диагностики из-за получения тангенциальных срезов, искусственных изменений электроожога эпителия при выполнении электроконизации. К этому следует добавить также трудности получения информативного материала для гистологического исследования при выполнении биопсии и конизации шейки матки. В ряде случаев даже при исследовании операционного материала небольшие участки (1–2 мм) атипического эпителия шейки матки могут не попасть в серийно-ступенчатые гистологические срезы, количество которых не может быть беспредельным. В таких случаях цитологический материал может быть более информативным, чем гистологический, так как мазки

берутся с большей площади поражения, практически со всей поверхности эктоцервикса, а при получении материала из цервикального канала атипические клетки могут попадать в цитологические препараты вместе со слизью даже из цервикальных крипт. На нашем материале при проведении денситоморфометрических исследований было показано, что в 56 (12 %) из 468 наблюдений неподтверждение цитологического диагноза карциномы *in situ* шейки матки при гистологическом исследовании было связано не с ложноположительными цитологическими заключениями, а с установлением гистологического диагноза по неинформативному материалу [8, 9].

Целью настоящего исследования является объективизация данных цитологического исследования и разработка метода уточняющей цитологической диагностики ЦИН шейки матки.

Материалы и методы

Проведены ретроспективные цитогистологические сопоставления с пересмотром цитологических и доступных гистологических (в 40 наблюдениях) препаратов на материале, полученном от 52 пациенток в возрасте от 17 до 57 лет (средний возраст $32,9 \pm 2,4$ года), которые в разные годы проходили обследование и лечение в ФГБУ «Национальный медицинский исследовательский центр онкологии им. Н.Н. Петрова» Минздрава России. С помощью микроскопа Olympus VX46 и цифровой камеры UC90 в мазках, взятых из шейки матки и цервикального канала и окрашенных гематоксилином и эозином, выполняли фотографирование нормальных и атипических клеток, используя стабилизированное освещение и объектив с 40-кратным увеличением. Для упрощения методики денситоморфометрии и сохранения препаратов в архиве мы не использовали переокрашивание препаратов по Фельгену, так как некоторые авторы [10] показали, что при проведении плоидометрических измерений на препаратах, окрашенных гематоксилином и эозином и по Фельгену, результаты совпадают.

С помощью программы «ВидеоТест Морфология 5.2» («АргусСофт», Россия) цветные микроизображения (24 бита) конвертировали в черно-белые (8 бит). Измеряя непикнотичные ядра поверхностных клеток многослойного плоского эпителия, устанавливали внутренний диплоидный стандарт, а затем исследовали атипические ядра. Измеряли интегральную оптическую плотность (ИОП) в единицах плоидности «с», содержание (%) ядер с плоидностью ≥ 5 с и среднюю площадь (мкм²) ядер. Для анализа полученных результатов использовали программу Statgraphics Plus 5.1.

Результаты

После пересмотра цитологических и гистологических препаратов и оценки денситоморфометрических

показателей выделены 4 группы наблюдений: слабая дисплазия (ЦИН-1) – 9 наблюдений, умеренная дисплазия (ЦИН-2) – 12, выраженная дисплазия (ЦИН-3) – 16, карцинома *in situ* (ЦИН-3) – 15. Результаты измерений представлены в таблице.

При сравнении полученных показателей с помощью непараметрических критериев статистики и критерия Колмогорова–Смирнова установлено, что средняя ИОП атипических ядер при ЦИН-1 ($3,6 \pm 0,3$ с) достоверно ниже, чем при ЦИН-2 ($4,1 \pm 0,2$ с) ($p < 0,05$), а при ЦИН-2 значительно ниже, чем при ЦИН-3 ($p < 0,00001$), тогда как в пределах ЦИН-3 показатели ИОП при выраженной дисплазии и карциноме *in situ* (соответственно $5,7 \pm 0,2$ и $5,9 \pm 0,6$ с) существенно не различаются ($p > 0,1$). Такая же закономерность отмечена и при сравнении средних показателей доли клеток с плоидностью ≥ 5 с (см. таблицу).

Не выявлено достоверных различий в средних показателях площади атипических ядер между ЦИН-1 ($115 \pm 17,4$ мкм²), ЦИН-2 ($118,4 \pm 6,8$ мкм²) и карциномой *in situ* ($126,4 \pm 16,4$ мкм²) ($p > 0,1$). При выраженной дисплазии средняя площадь атипических ядер ($151,7 \pm 11,4$ мкм²) была значительно выше, чем при ЦИН-1 и ЦИН-2 ($p < 0,00005$) и карциноме *in situ* ($p < 0,05$). Наименьшая площадь атипических ядер ($84,6 \pm 6,9$ мкм²) отмечена в 3 случаях низкодифференцированной (мелкоклеточной) карциномы *in situ*; эти показатели в таблице выделены подчеркиванием. Однако средние показатели ИОП ($5,6 \pm 2,2$ с) и доли ядер с плоидностью ≥ 5 с ($58,3 \pm 59,4$ %) в этих наблюдениях были значительно более высокими, чем при ЦИН-1 и ЦИН-2 ($p < 0,005$), и достоверно не отличались от таковых при выраженной дисплазии и карциноме *in situ* ($p > 0,1$).

Результаты денситометрических измерений в различных группах цервикальной интраэпителиальной неоплазии

Results of densitometry in different groups of patients with cervical intraepithelial neoplasia

Критерий оценки Assessment criteria	Группы Groups			
	ЦИН-1 (слабая дисплазия) CIN-1 (mild dysplasia)	ЦИН-2 (умеренная дисплазия) CIN-2 (moderate dysplasia)	ЦИН-3 (выраженная дисплазия) CIN-3 (severe dysplasia)	ЦИН-3 (карцинома <i>in situ</i>) CIN-3 (carcinoma <i>in situ</i>)
Интегральная оптическая плотность, с Integrated optical density, C	3,9; 3,9; 4,2; 4,2; 3,6; 3,1; 3,2; 3,4; 3,4	4,4; 4,4; 4,5; 3,9; 3,9; 4,1; 4,4; 3,6; 4,1; 3,6; 4,4; 4,1	5,4; 5,5; 5,6; 5,2; 5,7; 5,8; 5,7; 5,6; 5,5; 5,3; 6,8; 6,0; 5,1; 6,5; 5,5; 5,6	6,4; 6,5; <u>6,0</u> ; 6,0; 4,8; 4,6; 6,6; <u>4,6</u> ; 5,6; 8,8; 5,4; 4,9; <u>6,2</u> ; 6,0; 5,5
Интегральная оптическая плотность (с), М ± м Integrated optical density (C), M ± m	3,6 ± 0,3	4,1 ± 0,2	5,7 ± 0,2	5,9 ± 0,6
Доля клеток с плоидностью ≥ 5 с, % Proportion of cells with a ploidy level ≥ 5 C, %	26,6; 21,7; 33,8; 30,2; 21,4; 10,0; 15,9; 15,7; 18,0	36,6; 31,8; 33,0; 27,9; 33,9; 32,8; 24,6; 27,6; 20,0; 27,7; 32,2; 28,6	60,0; 71,9; 61,3; 52,3; 73,6; 45,9; 67,2; 63,9; 55,3; 63,4; 84,7; 81,0; 51,8; 67,2; 68,9; 77,6	77,8; 72,9; <u>42,1</u> ; 75,0; 50,0; 50,0; 94,4; <u>47,1</u> ; 76,9; 100,0; 65,4; 54,1; <u>85,8</u> ; 65,3; 58,1
Доля клеток с плоидностью ≥ 5 с (%), М ± м Proportion of cells with a ploidy level ≥ 5 C (%), M ± m	21,5 ± 5,8	29,7 ± 2,9	65,4 ± 5,8	67,7 ± 9,8
Средняя площадь ядер, мкм ² Mean nuclear area, μm^2	99,6; 137,8; 87,4; 104,4; 106,4; 158,3; 123,4; 126,2; 97,1	126,7; 113,4; 110,5; 134,0; 103,8; 126,7; 113,7; 107,3; 107,9; 120,7; 119,7; 136,2	171,7; 134,5; 142,4; 136,0; 145,2; 152,4; 170,0; 122,7; 150,5; 192,5; 161,0; 154,7; 145,8; 191,6; 136,0; 119,6	168,6; 153,3; <u>87,7</u> ; 135,4; 116,1; 103,2; 121,4; <u>83,2</u> ; 110,9; 175,6; 129,7; 130,3; <u>82,8</u> ; 151,3; 146,7
Средняя площадь ядер (мкм ²), М ± м Mean nuclear area (μm^2), M ± m	115,6 ± 17,4	118,4 ± 6,8	151,7 ± 11,4	126,4 ± 16,4

Примечание. Подчеркиванием выделены показатели мелкоклеточной карциномы *in situ*. ЦИН – цервикальная интраэпителиальная неоплазия.

Note. Figures for small cell carcinoma *in situ* are underlined. CIN – cervical intraepithelial neoplasia.

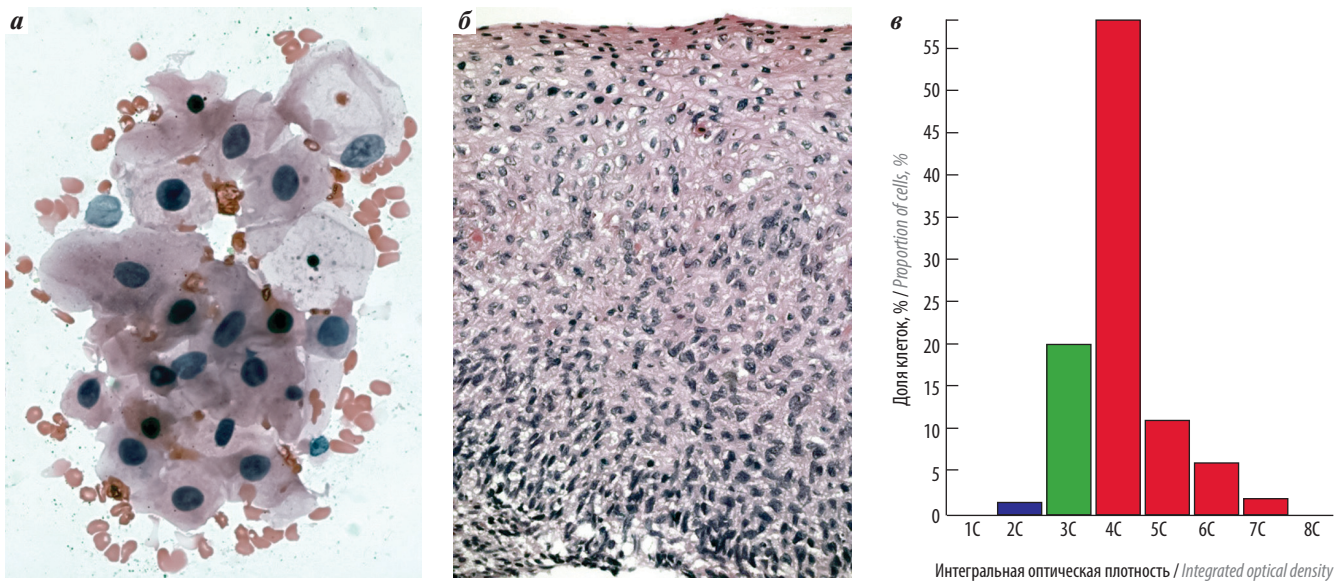


Рис. 1. Данные обследования пациентки Д., 40 лет: а – клетки с признаками ЦИН-2 в мазке из шейки матки; б – пласт клеток многослойного плоского эпителия с дисплазией, расцененной как ЦИН-3; в – гистограмма распределения показателей интегральной оптической плотности. Средняя интегральная оптическая плотность – 4,1 с; доля ядер с ploidy уровнем ≥ 5 с – 20 %; средняя площадь ядер – 107,9 μm^2 . Данные соответствуют ЦИН-2

Fig. 1. Examination results of patient D., 40 years: a – cells with signs of CIN-2 in the cervical smear; б – layer of stratified squamous epithelium with dysplasia considered as CIN-3; в – histogram demonstrating the distribution of integrated optical density. Mean integrated optical density: 4.1 C; proportion of nuclei with a ploidy level ≥ 5 C: 20 %; mean nuclear area: 107.9 μm^2 . Such findings indicate CIN-2

Наиболее высокая степень достоверности различия всех измеренных данных отмечена при объединении показателей ЦИН-1 и ЦИН-2 и сравнении их с соответствующими показателями ЦИН-3 (выраженная дисплазия + карцинома *in situ*). Так, ИОП атипических ядер при ЦИН-1/2 ($3,9 \pm 0,2$ с) была значительно ниже, чем при ЦИН-3 ($5,8 \pm 0,3$ с) ($p = 0$), доля атипических клеток с ploidy уровнем ≥ 5 с при ЦИН-1/2 ($26,2 \pm 3,3$ %) – значительно ниже, чем при ЦИН-3 ($66,5 \pm 5,3$ %) ($p = 0$), площадь атипических ядер при ЦИН-1/2 ($117,2 \pm 7,5$ μm^2) – значительно ниже, чем при ЦИН-3 ($139,4 \pm 10,4$ μm^2) ($p = 0,002$).

Для разграничения этих 2 групп поражений можно использовать следующие пороговые значения: ИОП атипических ядер – 4,5 с, доля атипических ядер с ploidy уровнем ≥ 5 с – 40 %. Если при измерении атипических ядер полученные данные меньше этих показателей, предполагается наличие ЦИН-1/2, если больше – ЦИН-3. Средняя площадь атипических ядер на нашем материале оказалась недостаточно надежным дифференциально-диагностическим признаком из-за значительного перекрытия полученных показателей в различных группах ЦИН.

Применение анализа микроизображений позволило в 18 (34,6 %) из 52 наблюдений уточнить морфологический диагноз, в том числе при расхождении гистологических и цитологических данных. Так, в 3 случаях цитологический диагноз ЦИН-1 после проведения денситоморфометрии был

изменен на ЦИН-2, еще в 3 – на ЦИН-3. У 2 женщин при цитологическом исследовании диагностирована ЦИН-2, при гистологическом исследовании установлено наличие ЦИН-3, и этот диагноз был подтвержден данными анализа микроизображений. В 1 наблюдении при похожей ситуации данные денситоморфометрии подтвердили цитологический диагноз ЦИН-2 (рис. 1). В 1 случае установлен цитологический диагноз ЦИН-2, при гистологическом исследовании конуса шейки матки диагностирована ЦИН-1, по результатам денситометрического анализа установлена ЦИН-3, и этот диагноз был подтвержден при пересмотре препаратов (рис. 2). В 7 наблюдениях цитологически предполагалось наличие у пациенток ЦИН-3, при гистологическом исследовании материала конусовидной эксцизии установлен диагноз ЦИН-2, результаты денситоморфометрии указывали на наличие ЦИН-3 (рис. 3). У 1 пациентки 29 лет с клиническим диагнозом лимфомы Ходжкина при цитологическом исследовании мазков из шейки матки обнаружены пласты клеток с выраженной атипией, расцененные как элементы карциномы *in situ* (ЦИН-3). При гистологическом исследовании материала конусовидной эксцизии обнаружены лишь участки эпителия с признаками плоскоклеточной метаплазии. Результаты анализа микроизображений цитологических препаратов соответствовали наличию злокачественного процесса (рис. 4).

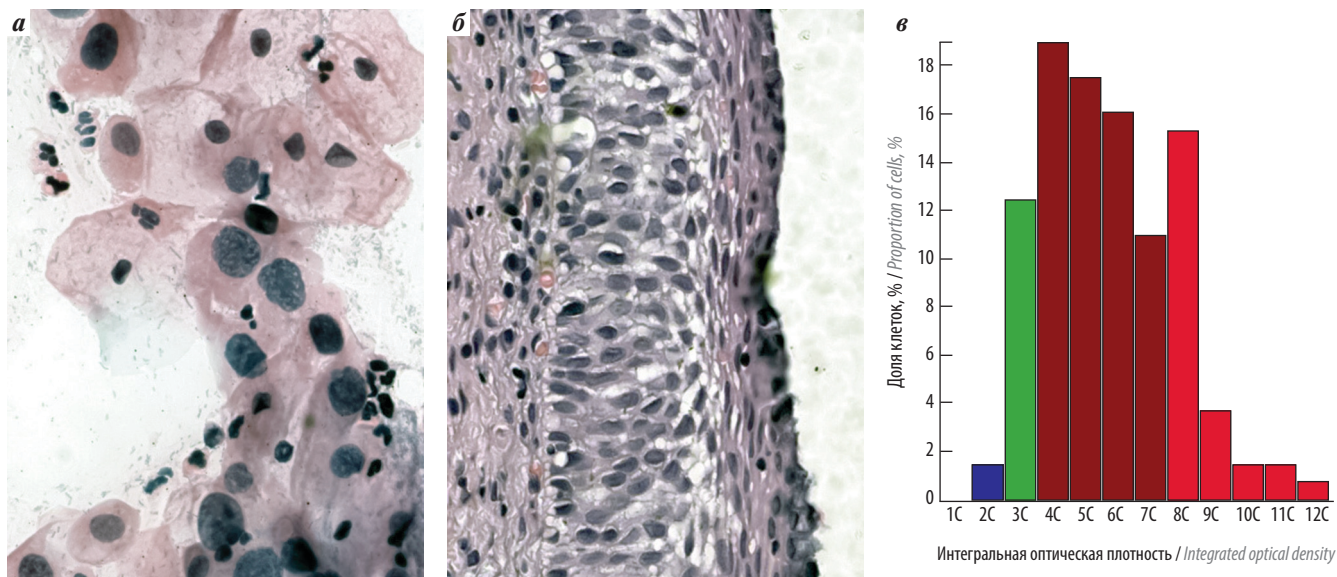


Рис. 2. Данные обследования пациентки М., 33 лет: а – клетки с атипией, ошибочно расцененной как ЦИН-2; б – пласт клеток с атипией, ошибочно расцененной как ЦИН-1; в – гистограмма распределения показателей интегральной оптической плотности. Средняя интегральная оптическая плотность – 5,7 с; доля клеток с пloidностью ≥ 5 с – 67,2 %; средняя площадь ядер – 170 мкм². Данные соответствуют ЦИН-3

Fig. 2. Examination results of patient M., 33 years: a – cells with atypia misinterpreted as CIN-2; б – layer of cells with atypia misinterpreted as CIN-1; в – histogram demonstrating the distribution of integrated optical density. Mean integrated optical density: 5.7 C; proportion of nuclei with a ploidy level ≥ 5 C: 67.2 %; mean nuclear area: 170 μm^2 . Such findings indicate CIN-3

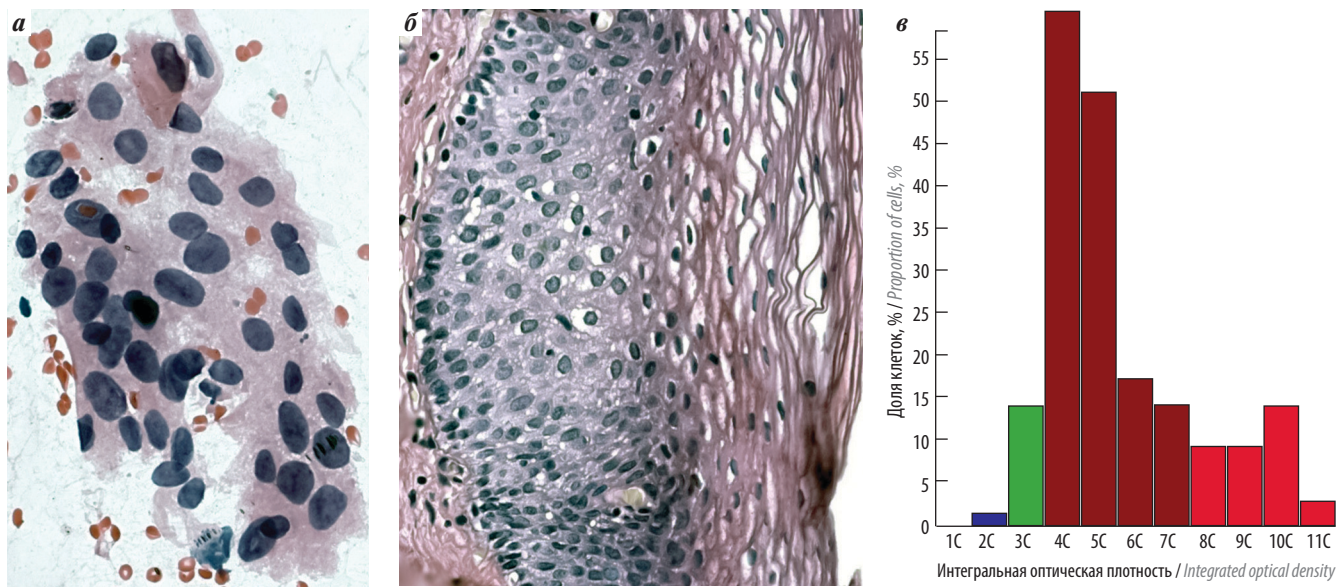


Рис. 3. Данные обследования пациентки З., 48 лет: а – пласт клеток с признаками ЦИН-3 в мазке из шейки матки; б – пласт многослойного плоского эпителиа с умеренной дисплазией (ЦИН-2); в – гистограмма распределения показателей интегральной оптической плотности. Средняя интегральная оптическая плотность – 5,6 с; доля ядер с пloidностью ≥ 5 с – 61,3 %; средняя площадь ядер – 142,4 мкм². Данные соответствуют ЦИН-3

Fig. 3. Examination results of patient Z., 48 years: a – layer of cells with signs of CIN-3 in the cervical smear; б – layer of stratified squamous epithelium with moderate dysplasia (CIN-2); в – histogram demonstrating the distribution of integrated optical density. Mean integrated optical density: 5.6 C; proportion of nuclei with a ploidy level ≥ 5 C: 61.3 %; mean nuclear area: 142.4 μm^2 . Such findings indicate CIN-3

Обсуждение

Полученные данные показывают, что как при цитологическом, так и при гистологическом исследовании в ряде случаев трудно правильно определить

степень выраженности ЦИН из-за субъективной оценки атипических клеточных и структурных изменений эпителиального пласта. На нашем материале почти в 1/3 наблюдений имелись расхождения данных

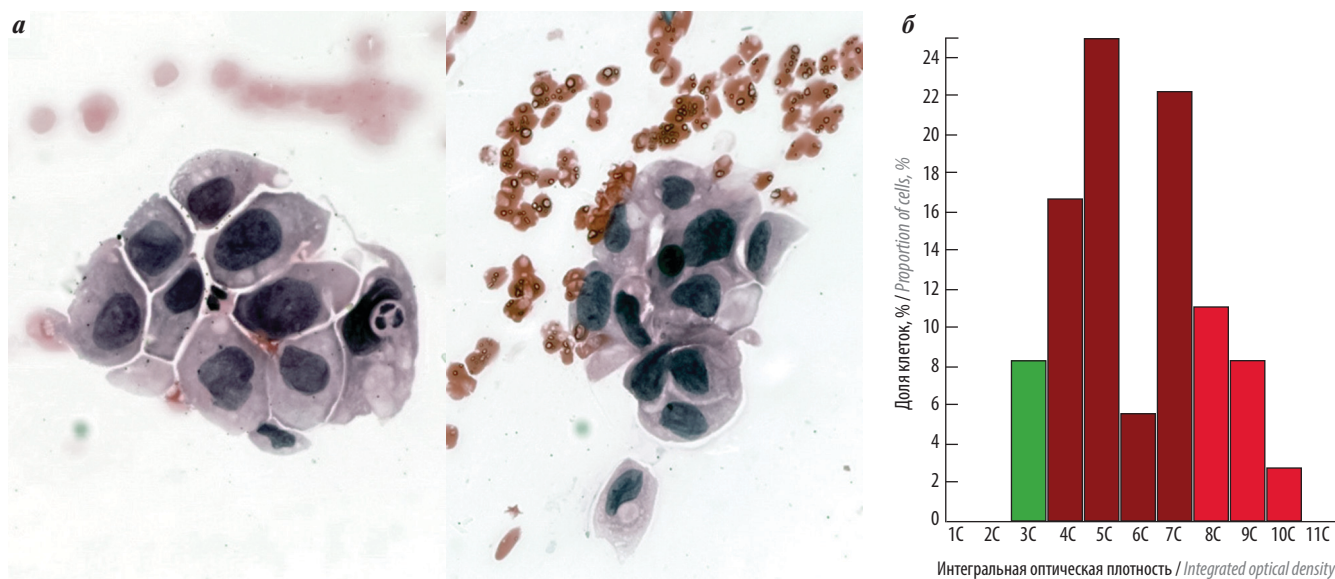


Рис. 4. Данные обследования пациентки Д., 29 лет: а – пласты атипических клеток, расцененные как элементы карциномы *in situ*; б – гистограмма распределения показателей интегральной оптической плотности. Средняя интегральная оптическая плотность – 6,0 с; доля клеток с плоидностью $\geq 5c$ – 75 %; средняя площадь атипических ядер – 235,4 μm^2 . Данные соответствуют ЦИН-3

Fig. 4. Examination results of patient D., 29 years: а – layers of atypical cells considered as elements of carcinoma *in situ*; б – histogram demonstrating the distribution of integrated optical density. Mean integrated optical density: 6.0 C; proportion of nuclei with a ploidy level $\geq 5C$: 75 %; mean nuclear area: 235.4 μm^2 . Such findings indicate CIN-3

цитологического и гистологического исследований. Помимо сложностей интерпретации атипических изменений одной из причин таких расхождений является проблема получения информативного материала для исследования. Неподтверждение цитологического диагноза ЦИН-3 при гистологическом исследовании операционного материала часто рассматривается клиницистами, которые считают гистологическое исследование «золотым стандартом», как ложноположительная цитологическая диагностика, хотя в большинстве случаев объясняется гистологическим ответом по неинформативному материалу. Кроме репутационных потерь и неточной статистики это не несет никаких серьезных последствий, так как патологический очаг чаще всего оказывается полностью удален.

Разработанная нами упрощенная методика денситоморфометрии при использовании цитологических препаратов, окрашенных гематоксилином и эозином, позволила уточнить наиболее информативные критерии для дифференциальной цитологической диагностики различных стадий ЦИН. Пороговыми значениями для дифференциации ЦИН-1/2 и ЦИН-3 оказались следующие показатели: ИОП атипических ядер – 4,5 с, доля атипических ядер с плоидностью

$\geq 5c$ – 40 %. Использование этого дополнительного метода исследования может быть полезным для уточняющей цитологической диагностики HSIL, особенно у молодых женщин, желающих сохранить фертильность, а также при расхождении данных цитологического и гистологического исследований для уточнения стадий ЦИН и для верификации цитологического диагноза ЦИН-3 при отрицательных гистологических данных.

Выводы

Разработана упрощенная методика денситоморфометрии при использовании цитологических препаратов, окрашенных гематоксилином и эозином, для уточняющей диагностики ЦИН.

Определены пороговые значения для дифференциации ЦИН-1/2 и ЦИН-3: ИОП атипических ядер – 4,5 с, доля атипических ядер с плоидностью $\geq 5c$ – 40 %.

Применение методики позволило в 18 (34,6 %) из 52 наблюдений уточнить морфологический диагноз ЦИН, в том числе при расхождении цитологических и гистологических данных.

Методика может быть использована для верификации цитологического диагноза ЦИН-3 при отрицательных данных гистологического исследования.

ЛИТЕРАТУРА / REFERENCES

1. Richart R.V. Cervical intraepithelial neoplasia. *Pathol Annu* 1973;8:301–28.
2. Автандилов Г.Г., Глухова Ю.К., Преображенская Г.М. Гистоплоидометрическая диагностика плоскоклеточных новообразований шейки матки. Руководство. Новые гистологические диагностические технологии. Кн. 2. М.: РМАПО, 2007. 120 с. [Avtandilov G.G., Glukhova Yu.K., Preobrazhenskaya G.M. Histological ploidy assessment in the diagnosis of squamous cell cervical carcinomas. A guideline. Novel hystocytological diagnostic technologies. Book 2. Moscow: RMAPO, 2007. 120 p. (In Russ.)].
3. Solomon D., Davey D., Kurman R. et al. The 2001 Bethesda System: terminology for reporting results of cervical cytology. *JAMA* 2002;287(16):2114–9.
4. WHO Classification of tumors of female reproductive organs. 4th edn. Ed. by R.J. Kurman et al. Lyon: IARC, 2014. 316 p.
5. Arbyn M., Kirgiou M., Simoens C. et al. Perinatal mortality and other severe adverse pregnancy outcomes associated with treatment of cervical intraepithelial neoplasia: meta-analysis. *Lancet* 2006;367(9509):489–98.
6. Waxman A.G., Chelmow D., Darragh T.M. et al. Revised terminology for cervical histopathology and its implications for management of high-grade squamous intraepithelial lesions of the cervix. *Obstet Gynecol* 2012;120(6):1465–71.
7. Бахидзе Е.В., Архангельская П.А., Берлев И.В. Диагностика и лечение цервикальных интраэпителиальных неоплазий. В кн.: Рак шейки матки. Под ред. И.В. Берлева, А.Ф. Урманчевой. СПб.: Эхо-вектор, 2018. С. 104–139. [Bakhidze E.V., Arkhangelskaya P.A., Berlev I.V. Diagnosis and treatment of cervical intraepithelial neoplasia. In: Cervical cancer. Ed. by I.V. Berlev, A.F. Urmancheeva. Saint Petersburg: Ekho-vektor, 2018. Pp. 104–139. (In Russ.)].
8. Новик В.И. Верификация цитологического диагноза карциномы *in situ* шейки матки при расхождении его с гистологическими данными. Вопросы онкологии 2012;58(2):227–32. [Novik V.I. Verification of cytological diagnosis of cervical carcinoma *in situ* in patients with discrepant results of cytology and histology. *Voprosy onkologii = Problems in Oncology* 2012;58(2):227–32. (In Russ.)].
9. Новик В.И. Скрининг и дифференциальная цитоморфологическая диагностика рака шейки матки. СПб.: Ладога, 2012. 128 с. [Novik V.I. Screening and differential cytomorphological diagnosis of cervical cancer. Saint Petersburg: Ladoga, 2012. 128 p. (In Russ.)].
10. Автандилов Г.Г., Купрюшина Н.В. Гистоплоидометрическая диагностика новообразований желудка по биоптатам. Руководство. Новые гистологические технологии. Кн. 4. М.: РМАПО, 2008. 126 с. [Avtandilov G.G., Kupryushina N.V. Histological ploidy assessment of biopsy specimens in the diagnosis of gastric tumors. A guideline. Novel hystocytological diagnostic technologies. Book 4. Moscow: RMAPO, 2008. 126 p. (In Russ.)].

Конфликт интересов. Автор заявляет об отсутствии конфликта интересов.
Conflict of interest. The author declares no conflict of interest.

Финансирование. Исследование проведено без спонсорской поддержки.
Financing. The study was performed without external funding.

Анемический синдром у больных с опухолями органов женской репродуктивной системы

А.Г. Кедрова^{1,2}, Т.А. Греян², Н.С. Ванке^{1,2}, С.Э. Красильников³

¹ФГБУ «Федеральный научно-клинический центр специализированных видов медицинской помощи и медицинских технологий Федерального медико-биологического агентства России» (ФНКЦ ФМБА России); Россия, 115 682 Москва, Ореховый бульвар, 28;

²кафедра акушерства и гинекологии Академии постдипломного образования ФГБУ ФНКЦ ФМБА России; Россия, 125 371 Москва, Волоколамское шоссе, 91;

³ГБУЗ НСО «Новосибирский областной клинический наркологический диспансер»; Россия, 630 007 Новосибирск, ул. Каинская, 21А

Контакты: Татевик Ахуриковна Греян tatev111@gmail.com

Цель исследования — оценка эффективности препарата сидерал форте на основе комбинации сукросомального железа и витамина С в лечении железодефицитной анемии при опухолях органов женской репродуктивной системы.

Материалы и методы. Под наблюдением находились 35 больных с доброкачественными опухолями органов женской репродуктивной системы и 27 пациенток со злокачественными; у всех пациенток установлен диагноз железодефицитной анемии I степени тяжести. Длительность терапии сидералом форте в дозе 1 капсула в сутки составила от 30 до 60 дней. Изучали частоту и выраженность клинического и гематологического ответа у больных и переносимость препарата.

Результаты. В результате терапии сидералом форте показано улучшение лабораторных показателей крови в обеих группах пациенток. Во всех случаях препарат, применяемый в течение 8 нед, хорошо переносился и не имел побочных эффектов, не вызывал нарушений со стороны желудочно-кишечного тракта. Повышение уровня гемоглобина отмечено в обеих группах больных, однако в группе пациенток со злокачественными опухолями эта динамика была выражена слабее.

Выводы. Терапия железодефицитной анемии легкой степени при опухолях органов женской репродуктивной системы может проводиться препаратом железа для перорального приема сидерал форте.

Ключевые слова: анемический синдром, железодефицитная анемия, опухоли матки, опухоли яичников

Для цитирования: Кедрова А.Г., Греян Т.А., Ванке Н.С., Красильников С.Э. Анемический синдром у больных с опухолями органов женской репродуктивной системы. Опухоли женской репродуктивной системы 2019;15(3):31–6.

DOI: 10.17650/1994-4098-2019-15-3-31-36

Anemia in patients with tumors of the female reproductive system

A.G. Kedrova^{1,2}, T.A. Greyan², N.S. Vanke^{1,2}, S.E. Krasilnikov³

¹Federal Scientific and Clinical Center for Specialized Medical Assistance and Medical Technologies of the Federal Medical Biological Agency of Russia; 28 Orekhovyy Boulevard, Moscow 115 682, Russia;

²Department of Obstetrics and Gynecology, Academy of Postgraduate Education under the Federal Scientific and Clinical Center for Specialized Medical Assistance and Medical Technologies of the Federal Medical Biological Agency of Russia; 91 Volokolamskoe Shosse, Moscow 125 371, Russia;

³Novosibirsk Regional Clinical Narcology Dispensary; 21A Kainskaya St., Novosibirsk 630 007, Russia

Objective: to assess the efficacy of Sideral forte (combination of sucrosomial iron and vitamin C) in the treatment of iron deficiency anemia in patients with tumors of the female reproductive system.

Materials and methods. The study included 35 patients with benign tumors of the female reproductive system and 27 patients with cancer; all of them were also diagnosed with grade I iron deficiency anemia. The duration of therapy with Sideral forte at a dose of 1 capsule per day varied between 30 and 60 days. We evaluated frequency and intensity of clinical and hematological response to treatment, as well as drug tolerability.

Results. Therapy with Sideral forte ensured improvement of blood parameters in both patient groups. All participants received the drug during 8 weeks; it was well tolerated, demonstrated no side effects, and did not cause gastrointestinal disorders. The increase in the level of hemoglobin was observed in both groups; however, cancer patients had less pronounced dynamics.

Conclusions. Sideral forte is an effective oral drug that can be used for the treatment of iron deficiency anemia in patients with tumors of the female reproductive system.

Key words: anemic syndrome, iron deficiency anemia, uterine tumors, ovarian tumors

For citation: Kedrova A.G., Greyan T.A., Vanke N.S., Krasilnikov S.E. Anemia in patients with tumors of the female reproductive system. *Opukholi zhenskoy reproduktivnoy systemy = Tumors of female reproductive system 2019;15(3):31–6.*

Введение

Актуальность темы дефицита железа как ведущего фактора анемического синдрома у онкогинекологических пациенток не вызывает сомнений, так как почти каждая 3-я больная имеет данное осложнение. Высокая распространенность анемии у больных раком продемонстрирована в европейском проспективном исследовании ECAS [1] и в ряде отечественных работ [2, 3]. Во многих работах авторы связывают дефицит железа с негативными факторами прогноза течения основного заболевания, так как он влияет на функциональный статус пациента [4, 5]. При этом коррекция дефицита железа и повышение уровня гемоглобина у онкологических больных сопровождались улучшением качества жизни и лучшей переносимостью химиотерапии. К сожалению, единой классификации анемий не существует, анемия при опухолях представляет собой хроническое заболевание, в основе которого лежит длительный этапный процесс взаимодействий клеток опухоли и иммунной системы [6]. Нарушения обмена железа у онкогинекологических больных, помимо исходного дефицита в депо, вызванного ранними аномальными маточными кровотечениями, поддерживаются хроническим воспалением. Так, повышение уровня интерлейкина-6 приводит к увеличению концентрации печеночного гепсидина, взаимодействие которого с транспортным белком ферропортином подавляет всасывание железа в желудочно-кишечном тракте и нарушает его реутилизацию из клеток моноцитарно-макрофагальной системы с развитием функционального дефицита железа [7]. Дефицит железа способствует угнетению многих функций организма, так как железо – важнейший микроэлемент, принимающий участие в дыхании, кроветворении, иммунобиологических и окислительно-восстановительных реакциях, функционировании антиокислительной системы, росте и старении тканей, механизмах общей и тканевой резистентности, активации и ингибировании целого ряда ферментов. Различные метаболические процессы в организме протекают с участием железа: синтез стероидов, метаболизм лекарственных препаратов, синтез ДНК, пролиферация и дифференциация клеток, регуляция генов [8]. Основная часть железа (65 %) находится в гемоглобине, депо – в печени и селезенке (31 %), меньшие части – в миоглобине (3,5 %), ферментах (0,5 %), плазме (0,1 %). Обмен железа в организме строго регулируется. Поступление происходит через желудочно-кишечный тракт за счет пищевых

продуктов животного происхождения (мясо, печень, почки, сердце, яичный желток), которые содержат железо в составе гема, в легкоусвояемой форме. Гемовое железо непосредственно всасывается в двенадцатиперстной кишке и проксимальном отделе тонкой кишки. Негемовое железо поступает преимущественно в виде трехвалентных ионов (Fe^{3+}) и нерастворимо в щелочной среде тонкой кишки. В желудке кислота переводит трехвалентное железо в двухвалентное (Fe^{2+}), которое растворяется в щелочной среде и потому легко всасывается. Потребность человека в железе составляет 1–2 мг/сут, количество железа в пище при полноценном и разнообразном питании варьирует от 5 до 15 мг/сут, из которых организмом усваивается только 1/10 часть. При многих заболеваниях всасывание железа в двенадцатиперстной кишке и верхнем отделе тонкой кишки замедляется, и каждый 2-й взрослый имеет манифестный дефицит железа, что может проявляться снижением уровня гемоглобина и общими симптомами астенизации, вызванной гипоксией клеток и нарушением тканевого метаболизма. Такие состояния требуют проведения клинического и биохимического анализов крови, где большое значение имеют 3 показателя: сывороточные концентрации железа, ферритина и общая железосвязывающая способность сыворотки. Также при железодефицитном состоянии необходимо обследовать желудочно-кишечный тракт. Критерием анемии у женщин согласно рекомендации Всемирной организации здравоохранения считается снижение концентрации гемоглобина <120 г/л (<110 г/л – во время беременности), а установленная норма сывороточной концентрации железа – 12–30 мкмоль/л (50–150 мкг%), ферритина – 12–300 нг/л, общей железосвязывающей способности сыворотки – 30–85 мкмоль/л (300–360 мкг%).

Доброкачественные пролиферативные заболевания органов женской репродуктивной системы (ОЖРС) – миома матки, эндометриоз, гиперплазия эндометрия, функциональные кистозные изменения яичников – и злокачественные опухоли ОЖРС часто являются звеньями одной патологической цепи гормонально-иммунных и метаболических изменений, проявляясь на начальном этапе в виде нарушений менструального цикла по типу гиперполименореи или маточных кровотечений, в основном зависящих от сложных вегетативных, обменно-эндокринных, психоэмоциональных и сексуальных расстройств. Механизм самой избыточной кровопотери связывают

с интенсивным развитием венозной сети в базальном слое эндометрия и внутреннем слое миометрия, а при злокачественных опухолях — выраженной неангиогенной сети, что способствует увеличению кровенаполнения матки при снижении тонуса и эластичности сосудов. Маточные кровотечения у больных с опухолями ОЖРС приводят к развитию железодефицитной анемии как крайней степени дефицита депонирования железа, которая диагностируется у 80 % женщин пременопаузального возраста. Это ведет к нарушениям образования гемоглобина и развитию органической тканевой гипоксии. При хорошей изученности данной проблемы многие ее аспекты еще далеки от решения. В частности, до сих пор не определено, как тяжесть анемии зависит от объема кровопотери, что больше влияет на изменения реологических свойств крови, мало изучено влияние хронического воспаления на выраженность цитокиноиндуцированной анемии, ее взаимодействие с системой перекисного окисления липидов и объемом циркулирующей крови, что определяет степень риска тромбоза.

Основное правило коррекции железодефицитных состояний — патогенетическая терапия железосодержащими лекарственными препаратами. Выбор препарата всегда представляет трудность для врача, так как сегодня зарегистрировано более 40 наименований пероральных лекарственных форм железа. Необходимо помнить, что лучшая биодоступность у двухвалентного железа, но при хронических заболеваниях перспективным является применение сукросомальных форм железа. Сукросома представляет собой ядро, состоящее из пирофосфата трехвалентного железа, покрытое двухслойной оболочкой из фосфолипидов, полностью повторяющей строение клеточных мембран человека. Поверх фосфолипидной оболочки расположен еще 1 слой, состоящий из эфира сахарозы. Оболочка из фосфолипидов называется липосомой, а наружная оболочка из эфира сахарозы — сукрестором. Сукрестор и липосома вместе формируют сукросому — транспортную систему для переноса лекарственного средства, содержащегося в ядре. Таковы препараты нового поколения, которые имеют минимальные побочные эффекты и, самое главное, очень высокую биодоступность, т. е. максимальную терапевтическую эффективность. Заключение в сукросомальном комплексе железо не имеет прямого контакта со слизистой оболочкой желудочно-кишечного тракта, а транспортируется путем эндоцитоза специфическими энтероцитами, М-клетками тонкого кишечника, и затем доставляется макрофагами в печень. Данный механизм всасывания железа является гепсидиннезависимым, что исключительно важно для эффективного лечения анемии хронического заболевания, когда

применение традиционных препаратов перорального железа бессмысленно. Отсутствие местного раздражающего действия на слизистую оболочку позволяет легко усваивать железо даже ослабленным больным и пациентам с заболеваниями желудочно-кишечного тракта [9, 10]. Благодаря сукросомальной технологии биодоступность железа увеличивается в несколько раз по сравнению с тем же железом не в сукросомах. Так, у сукросомального железа по сравнению с сульфатом железа биодоступность выше в 2,7 раза [11]. Сукросомальное железо выпускается в виде препарата сидерал форте с содержанием железа 30 мг в 1 капсуле. В состав препарата также входит витамин С в дозе 70 мг, который способствует лучшему усвоению железа, поддержанию синтеза коллагена, укреплению иммунитета и защите клеток и тканей от свободных радикалов.

Целью настоящего исследования явилась оценка эффективности специализированного продукта лечебно-профилактического питания при анемии на основе комбинации сукросомального железа и витамина С сидерала форте (Фарманутра С.п.А., Италия) в лечении железодефицитной анемии при заболеваниях ОЖРС.

Материалы и методы

Под наблюдением находились 35 больных с доброкачественными опухолями ОЖРС и 27 пациенток со злокачественными. Все пациентки имели исходный уровень гемоглобина от 96 до 120 г/л, в связи с этим у них установлен диагноз железодефицитной анемии I степени тяжести по критериям Всемирной организации здравоохранения. Длительность терапии сидералом форте в дозе 1 капсула в сутки составила от 30 до 60 дней. Изучали частоту и выраженность клинического и гематологического ответа у больных и переносимость продукта. Статистический анализ полученных результатов проводили с использованием пакета программ Statistica v. 10.0.

Характеристика включенных в исследование пациенток приведена в табл. 1.

Результаты

С июня 2018 г. в исследование было включено 62 первичных пациентки с анемией I степени тяжести. Пациентки распределены на 2 группы в зависимости от диагноза: доброкачественные заболевания ОЖРС ($n = 35$) и злокачественные ($n = 27$). Все больные были прооперированы через 14–21 день после включения в исследование, терапию сидералом форте в дозе 1 капсула (30 мг железа) в сутки получали 14 дней до операции и продолжали в послеоперационном периоде до 60 дней. Оценка гемодинамических показателей крови у пациенток проводилась еженедельно (табл. 2).

Таблица 1. Характеристика включенных в исследование пациенток с опухолями органов женской репродуктивной системы

Table 1. Characteristic of patients with tumors of the female reproductive system

Показатель Parameter	Пациентки с доброкачественными опухолями ОЖРС (n = 35) Patients with benign tumors of OFRS (n = 35)	Пациентки со злокачественными опухолями ОЖРС (n = 27) Patients with cancer of OFRS (n = 27)
Возраст (медиана, диапазон), лет Age (median, range), лет	41,5 (26–58)	56,7 (29–65)
Диагноз, n: Dignosis, n:		
аденомиоз adenomyosis	17	–
миома матки uterine fibroids	18	–
рак тела матки corpus uteri cancer	–	14
рак шейки матки cervical cancer	–	6
рак яичников ovarian cancer	–	7
Сопутствующие заболевания, n: Concomitant diseases, n:		
сахарный диабет 2-го типа/метаболический синдром type 2 diabetes mellitus/metabolic syndrome	6	9
эрозивный гастрит erosive gastritis	5	11

Примечание. ОЖРС – органы женской репродуктивной системы.

Note. OFRS – organs of the female reproductive system.

В результате терапии препаратом сукросомального железа сидерал форте получено улучшение лабораторных показателей крови как у больных с доброкачественными опухолями ОЖРС, так и у пациенток со злокачественными. Во всех случаях препарат, применяемый в течение 8 нед, хорошо переносился и не имел побочных эффектов, не вызывал нарушений со стороны желудочно-кишечного тракта. Повышение уровня гемоглобина отмечено в обеих группах больных, однако в группе пациенток со злокачественными опухолями ОЖРС эта динамика была выражена слабее, что требовало назначения эритропоэтинов.

Таким образом, терапия железодефицитной анемии при опухолях ОЖРС может проводиться препаратом железа для перорального приема сидерал форте в случаях анемии I степени тяжести (уровень гемоглобина от 90 до 120 г/л). Мы не проводили исследование сидерала форте при анемии II и III степени тяжести (уровень гемоглобина <90 г/л), но, вероятно, в таких случаях предпочтение следует отдавать лекарственным средствам для внутривенного или внутримышечного введения.

Обсуждение

Анемии при доброкачественных пролиферативных заболеваниях ОЖРС вне зависимости от нарушения менструальной функции являются железодефицитными, характеризуются гипоферритинемией.

Дефицит железа формируется в результате как кровопотери, так и увеличения образования гепсидина выше нормальных значений. При злокачественных опухолях тела и шейки матки, яичников анемия связана со снижением количества циркулирующих эритроцитов и неадекватно низкой продукцией эритропоэтина, коррелирующей со степенью тяжести анемии, что объясняет развитие анемии при данной патологии по типу анемии хронических болезней [12]. В этих случаях назначение пероральных препаратов железа является неэффективным, поскольку повышение сывороточного уровня гепсидина практически полностью блокирует всасывание железа в кишечнике. Назначение сукросомального железа в этих условиях позволяет решить проблему повышения эффективности перорального железа, что показано в нашем исследовании препарата сидерал форте. Наши данные согласуются с результатами исследования Н.И. Стуклова и соавт. [10], в соответствии с которыми сидерал форте оказался даже более эффективным, чем внутривенное железо, у больных с неспецифическим язвенным колитом и болезнью Крона. Также при анемии хронического заболевания у онкологических пациентов доказана эффективность использования препаратов рекомбинантного эритропоэтина в сочетании с пероральными препаратами железа. Эритропоэз у пациенток с миомой матки носит нормобластический характер, преобладают ядродержащие

Таблица 2. Результаты оценки гематологических показателей в группах
Table 2. Results of hematological testing in groups

Показатель Parameter	До терапии сидералом форте Before therapy with Sideral forte		После терапии сидералом форте 30 мг/сут в течение 8 нед After therapy with Sideral forte at a dose of 30 mg/day during 8 weeks	
	Пациентки с доброкачественными опухолями ОЖРС (n = 35) Patients with benign tumors of OFRS (n = 35)	Пациентки со злокачественными опухолями ОЖРС (n = 27) Patients with cancer of OFRS (n = 27)	Пациентки с доброкачественными опухолями ОЖРС (n = 35) Patients with benign tumors of OFRS (n = 35)	Пациентки со злокачественными опухолями ОЖРС (n = 27) Patients with cancer of OFRS (n = 27)
Гемоглобин, г/л Hemoglobin, g/L	103,0 ± 6,2	99,0 ± 5,4	126,0 ± 11,3	113,0 ± 9,4
Эритроциты, 10 ¹² /л Red blood cells, 10 ¹² /L	3,6 ± 0,5	3,4 ± 0,9	4,2 ± 1,2	3,9 ± 1,4
Средний объем эритроцита, фл Mean corpuscular volume, fL	89,0 ± 1,2	82,0 ± 4,4	91,0 ± 3,2	103,0 ± 4,4
Сывороточное железо, мкмоль/л Serum iron, μmol/L	8,4 ± 0,7	7,9 ± 0,9	15,7 ± 0,2	12,1 ± 3,1
Ферритин, нг/мл Ferritin, ng/mL	26,6 ± 4,5	12,6 ± 1,5	29,3 ± 3,5	15,6 ± 2,5
Общая железосвязывающая способность сыворотки, мкмоль/л Total iron binding capacity of serum, μmol/L	98,0 ± 9,2	103,0 ± 4,4	76,0 ± 8,2	84 ± 3,4

Примечание. ОЖРС – органы женской репродуктивной системы.
Note. OFRS – organs of the female reproductive system.

клетки. По мнению большинства авторов, происходит задержка созревания клеток эритроидного ряда вследствие угнетения эритронормобластической реакции костного мозга [13].

Заключение

Анемия при злокачественных новообразованиях представляет собой один из вариантов анемии хронических заболеваний. В основе ее развития лежит многофакторный процесс, запускаемый взаимодействием между популяцией опухолевых клеток и иммунной системой с образованием ряда цитокинов, ответственных за относительную недостаточность эритропоэза. У этих пациенток целесообразно проводить раннюю

профилактику железодефицитных состояний с помощью препаратов сукросомального железа. Сукросомальная форма пиродифосфата железа является альтернативой традиционным железосодержащим препаратам. Инновационные характеристики сидерала форте делают его пригодным для комплексного лечения больных с опухолями ОЖРС. Сукросомальная защита обеспечивает отсутствие побочных эффектов, обычно наблюдающихся при контакте железа со слизистой оболочкой желудка и двенадцатиперстной кишки, благодаря прохождению трехвалентного железа через кислую среду желудка в неизменном виде и всасыванию сукросом непосредственно в кишечнике путем энтероцитоза.

ЛИТЕРАТУРА / REFERENCES

- Ludwig H., Van B.S., Barrett-Lee P. et al. The European Cancer Anaemia Survey (ECAS): a large, multinational, prospective survey defining the prevalence, incidence, and treatment of anaemia in cancer patients. *Eur J Cancer* 2004;40:2293–306.
- Чернов В.М., Птушкин В.В. Анемия у пациентов с онкологическими заболеваниями: современные возможности лечения (обзор литературы). *Онкогематология* 2013;8(2):77–82. DOI: 10.17650/1818-8346-2013-8-2-77-82. [Chernov V.M., Ptushkin V.V. Anemia in cancer patients: current treatment options (literature review). *Onkogematologiya = Hematologic Oncology* 2013;8(2):77–82. DOI: 10.17650/1818-8346-2013-8-2-77-82. (In Russ.)].
- Птушкин В.В. Анемия в онкологии: подходы к лечению. *Современная онкология* 2012;14(1):58–63. [Ptushkin V.V. Anemia in oncology: treatment approaches. *Sovremennaya onkologiya = Current Oncology* 2012;14(1):58–63. (In Russ.)].
- UNICEF, United Nations University, WHO. Iron deficiency anemia: assessment, prevention and control. A guide for programme managers. Geneva: World Health Organization, 2001. P. 114.
- Caro J.J., Salas M., Ward A., Goss G. Anemia as an independent prognostic factor for survival in patients with cancer: a systemic, quantitative review. *Cancer* 2001;91:2214–21. DOI: 10.1002/1097-0142(20010615)9:1:2<2214::aid-cncl1251>3.3.co;2-g.
- Федеральные клинические рекомендации по диагностике и лечению железодефицитной анемии. М.: Стандартинформ, 2015. Доступно по: <http://nodgo.org/sites/default/files/ЖДА%20%28испр.%29.pdf>. [Federal clinical guidelines for the diagnosis and treatment of iron deficiency anemia. Moscow: Standartinform, 2015. Available at: <http://nodgo.org/sites/default/files/ЖДА%20%28испр.%29.pdf>. (In Russ.)].
- Krause A., Neitz S., Magert H. et al. LEAP-1, a novel highly disulde-bonded human peptide, exhibits antimicrobial activity. *FEBS Letters* 2000;480:147–150.
- Хиллман Р. Железодефицитная и другие гипорегенераторные анемии. Внутренние болезни по Тинсли Р. Харрисону. *Трудный пациент* 2005;(2):770–9. [Hillman R. Iron deficiency and other hyporegenerative anemias. *Internal diseases by Tinsley R. Harrison. Trudnyy patient = Difficult Patient* 2005;(2):770–9. (In Russ.)].
- Ganz T., Nemeth E. Iron imports. IV. Hepcidin and regulation of body iron metabolism. *Am J Physiol Gastrointest Liver Physiol* 2006;290(2):199–203. DOI: 10.1152/ajpgi.00412.2005.
- Стуклов Н.И., Басиладзе И.Г., Ковальчук М.С. и др. Новые возможности лечения железодефицитных синдромов при воспалительных заболеваниях кишечника. *Экспериментальная и клиническая гастроэнтерология* 2019;162(2):143–50. [Stuklov N.I., Basiladze I.G., Kovalchuk M.S. et al. New opportunities of treatment of iron deficiency syndromes in patients with inflammatory bowel diseases. *Ekspperimentalnaya i klinicheskaya gastroenterologiya = Experimental and Clinical Gastroenterology* 2019;162(2):143–50. (In Russ.)].
- Tarantino G. Ultrafer: liposomal iron in pregnancy increases birth weight. Abstract of the Vitafoods Europe Conference, 2014, Geneva.
- Железодефицитная анемия, диагностика. Подходы к лечению, липосомальное железо (Сидерал Форте), особенности лечения. Методическое пособие. М., 2015. 24 с. [Iron deficiency anemia, diagnosis. Treatment approaches, liposomal iron (Sideral Forte), treatment characteristics. *Methodical guideline. Moscow, 2015. 24 p. (In Russ.)*].
- Леваков С.А., Кедрова А.Г., Ванке Н.С. Анемия как системное проявление у больных с пролиферативными заболеваниями органов женской репродуктивной системы. Тезисы на I Российскую научно-практическую конференцию «Клинические и лабораторные аспекты современной гематологии». М., 2013. [Levakov S.A., Kedrova A.G., Vanke N.S. Anemia as a systemic manifestation in patients with proliferative disorders of the female reproductive system. *Proceedings of the First Russian Research Conference “Clinical and Laboratory Aspects of Current Hematology”*. Moscow, 2013. (In Russ.)].

Вклад авторов

А.Г. Кедрова: разработка дизайна исследования, написание текста рукописи;

Т.А. Грея: получение данных для анализа, анализ полученных данных;

Н.С. Ванке: обзор публикаций по теме статьи;

С.Э. Красильников: набор больных, научное редактирование рукописи.

Authors' contributions

A.G. Kedrova: developing the research design, article writing;

T.A. Greyan: obtaining data for analysis, analysis of the obtained data;

N.S. Vanke: reviewing of publications of the article's theme;

S.E. Krasilnikov: recruitment of patients, scientific editing of the article.

ORCID авторов/ORCID of authors

А.Г. Кедрова/A.G. Kedrova: <https://orcid.org/0000-0003-1031-9376>

Конфликт интересов. Авторы заявляют об отсутствии конфликта интересов.

Conflict of interest. The authors declare no conflict of interest.

Финансирование. Исследование проведено без спонсорской поддержки.

Financing. The study was performed without external funding.

Информированное согласие. Все пациентки подписали информированное согласие на участие в исследовании.

Informed consent. All patients gave written informed consent to participate in the study.

Статья поступила: 25.08.2019. **Принята к публикации:** 30.09.2019.

Article received: 25.08.2019. **Accepted for publication:** 30.09.2019.

Мицеллярный паклитаксел в лечении больных с опухолями женской репродуктивной системы

А.Г. Кедрова¹, С.Э. Красильников², Д.А. Астахов¹, В.В. Косый¹

¹ФГБУ «Федеральный научно-клинический центр специализированных видов медицинской помощи и медицинских технологий
Федерального медико-биологического агентства России»;

Россия, 115682 Москва, Ореховый бульвар, 28;

²ГБУЗ Новосибирской области «Новосибирский областной клинический онкологический диспансер»;

Россия, 630108 Новосибирск, ул. Плахотного, 2

Контакты: Анна Генриховна Кедрова kedrova.anna@gmail.com

Введение. Лечение больных со злокачественными опухолями женской репродуктивной системы в запущенной стадии является трудной проблемой онкогинекологии. Наиболее распространенная схема лечения таких пациенток — паклитаксел 135–175 мг/м² + карбоплатин АУС 5–6 или цисплатин 75 мг/м². Ограничением длительного применения данной схемы лечения является тяжелая переносимость терапии: невропатии, аллергические реакции, нефропатия и другие побочные проявления. Новая мицеллярная форма паклитаксела продемонстрировала лучшую переносимость по сравнению с обычным паклитакселом и с учетом повышения безопасной эффективной дозы до 250 мг/м² должна обеспечивать значительное преимущество в эффективности и выживаемости без прогрессирования. Применение нового паклитаксела, свободного от кремофора EL, актуально при сопутствующих экстрагенитальных заболеваниях (например, при сахарном диабете, неврологическом дефиците), у пожилых пациенток и у больных с аллергическими реакциями, а также иногда в тех случаях, когда необходимо избежать применения дополнительных стероидов.

Цель исследования — обобщить опыт применения новой формы паклитаксела у пациенток с опухолями женской репродуктивной системы с сопутствующей патологией.

Материалы и методы. В статье изложен мировой и собственный опыт применения мицеллярного паклитаксела, который вводили в дозе 200–250 мг/м² в виде 1-часовой внутривенной инфузии каждый 21-й день в течение 3–6 циклов, у пациенток с солидными злокачественными опухолями женской репродуктивной системы.

Результаты. Полимерная мицеллярная композиция паклитаксела, не содержащая кремофор EL, может применяться в более высоких лечебных дозах с меньшим риском развития реакций гиперчувствительности и периферической нейротоксичности. Усталость и невропатия были наиболее частыми дозозависимыми побочными эффектами препарата. Новых видов токсичности, неизвестных для паклитаксела, не наблюдалось.

Выводы. Возможность введения мицеллярного паклитаксела без премедикации стероидами или в минимальной дозе* делает его привлекательным объектом для дальнейших исследований в сочетании с новыми таргетными препаратами и иммунотерапией.

Ключевые слова: паклитаксел, рак яичников, мицеллярный паклитаксел

Для цитирования: Кедрова А.Г., Красильников С.Э., Астахов Д.А., Косый В.В. Мицеллярный паклитаксел в лечении больных с опухолями женской репродуктивной системы. Опухоли женской репродуктивной системы 2019;15(3):37–43.

DOI: 10.17650/1994-4098-2019-15-3-37-43

Micellar paclitaxel in the treatment of patients with tumors of the female reproductive system

A.G. Kedrova¹, S.E. Krasilnikov², D.A. Astakhov¹, V.V. Kosyy¹

¹Federal Scientific and Clinical Center for Specialized Medical Assistance and Medical Technologies of the Federal Medical Biological Agency of Russia; 28 Orekhovyy Boulevard, Moscow 115682, Russia;

²Novosibirsk State Regional Clinical Oncologic Dispensary; 2 Plakhotniy St., Novosibirsk 630108, Russia

Background. Treatment of patients with advanced cancers of the female reproductive system is very challenging. The most common treatment scheme for such patients includes paclitaxel 135–175 mg/m² + carboplatin AUC 5–6 or cisplatin 75 mg/m². However, lengthy treatment with this regimen is limited by adverse events, such as neuropathy, allergic reactions, nephropathy, etc. The new micellar form of paclitaxel has demonstrated better tolerability compared to conventional paclitaxel and, considering the increased safe effective dose (up to 250 mg/m²) it should ensure higher efficacy and better progression-free survival. The use of cremophor EL free paclitaxel is recommended in patients with concomitant extragenital diseases (including diabetes and neurological deficit), in elderly patients, and in patients with allergic reactions, as well as in cases when additional steroids should be avoided.

Objective: to summarize the experience of using the new form of paclitaxel in patients with tumors of the female reproductive system and concomitant diseases.

Materials and methods. We analyzed both world and our own experience in using micellar paclitaxel at a dose of 200–250 mg/m² administered as a 1-hour intravenous infusion every 21 days for 3–6 treatment cycles in patients with solid tumors of the female reproductive system.

Results. The polymeric micellar composition of cremophor EL free paclitaxel can be used in higher therapeutic doses with a lower risk of hypersensitivity and peripheral neurotoxicity. Fatigue and neuropathy were the most common dose-dependent adverse events of this drug. New adverse reactions unknown for paclitaxel have been registered.

Conclusions. The possibility of administration of micellar paclitaxel without premedication with steroids or at a minimum dose* makes it a promising candidate for further studies in combination with new targeted drugs and immunotherapy.

Key words: paclitaxel, ovarian cancer, micellar paclitaxel

For citation: Kedrova A.G., Krasilnikov S.E., Astakhov D.A., Kosyy V.V. Micellar paclitaxel in the treatment of patients with tumors of the female reproductive system. *Opukhohli zhenskoy reproduktivnoy systemy = Tumors of female reproductive system* 2019;15(3):37–43.

Введение

Введение таксанов в схемы стандартной химиотерапии у больных с опухолями органов женской репродуктивной системы (ОЖРС) началось с 1992 г., когда первый паклитаксел (Таксол®) прошел III фазу клинических испытаний, и Управление по санитарному надзору за качеством пищевых продуктов и медикаментов США (Food and Drug Administration, FDA) зарегистрировало его. Сегодня паклитаксел играет важную роль как в неoadьювантном, так и в адьювантном лечении больных раком яичников, матки, молочной железы, легких и других локализаций. Несмотря на свою активность, являясь субстратом р-гликопротеина, паклитаксел практически не проникает через гематоэнцефалический барьер и не используется в лечении опухолей головного мозга. Его плохая растворимость приводит к ограниченной биодоступности, а клиническое применение характеризуется выраженной дозозависимой токсичностью и развитием специфической невропатии [1]. Низкая растворимость паклитаксела в воде — менее 0,1–0,4 мг/мл [2] — потребовала применения для него в качестве растворителя смеси кремофора EL и этанола. Однако такой состав может вызывать развитие тяжелых реакций гиперчувствительности вплоть до анафилаксии, поэтому перед введением необходима профилактика кортикостероидами и антигистаминными препаратами. Кремофор EL (полиэтокселированное касторовое масло) и дегидратированный этанол, увеличивая биодоступность паклитаксела, могут изменять фармакокинетическое распределение препарата [3]. Кроме того, премедикация с кортикостероидами может вызывать иммуносупрессию и нежелательна при современных схемах химиотерапии (например, с ингибиторами контрольной точки) [4]. Тем не менее за 25-летний период применения паклитаксела в области клинической химиотерапии опухолевых заболеваний уже разработаны основные показания и эффективные

схемы терапии. Широкий спектр противоопухолевой активности препарата стал причиной разработки новых лекарственных форм для уменьшения побочных эффектов и повышения эффективности терапии. Создание мицеллярной формы паклитаксела (Пакликал®), свободного от кремофора EL, снизило риски развития аллергических реакций и проявления нейротоксичности [5]. Это создает большие перспективы применения препарата Пакликал® у пациенток с платинорезистентными формами рака яичников, у которых сохраняется остаточная невропатия после 1-й линии лечения [6]. Также интересны перспективы его применения при редких злокачественных формах опухолей ОЖРС, где важны высокие дозы препарата, и его фармакодоступность, например, при аденокарциномах муцинозного типа, при которых оказался высокоэффективным альбумин-связанный паклитаксел (Абраксан®) [7]. Его применение с 2005 г. у больных раком поджелудочной железы оказалось перспективным в схеме с гемцитабином [8]. Новая форма мицеллярного паклитаксела, также не содержащая кремофор EL и зарегистрированная в Европе и Российской Федерации, содержит 2 изоформы метилового эфира N-ретиноил-L-цистеиновой кислоты натриевой соли (XR17), которые работают в качестве мицеллообразующего вспомогательного вещества, собирающего паклитаксел в виде мицелл размерами 20–30 нм и делающего их водорастворимыми [9]. Принцип работы такой конструкции — быстрая солюбилизация активного агента внутри мицелл за счет их полимерных свойств, что резко повышает биодоступность активного труднорастворимого паклитаксела [10, 11]. Аналогичные полимерные мицеллярные препараты в настоящее время широко изучаются, а клинические данные показали, что они имеют более длительный период полувыведения, повышенную биодоступность и пониженную токсичность [12, 13]. Например, мицеллярная форма паклитаксела Генексол-PM (Samyang

*Максимальная доза кремоформного паклитаксела — 175 мг/м², в то время как минимальная доза кремофорсвободного (Абраксан® и Пакликал®) паклитаксела — 200 мг/м², а максимальная — до 300 мг/м² за счет низкой токсичности. Мы применяли минимальную, так как наши пациентки были с сопутствующими заболеваниями и получали препарат во 2-й линии терапии.

*The maximum dose of cremophor paclitaxel is 175 mg/m², whereas the minimum dose of cremophor-free paclitaxel (abraxane and paclical) is 200 mg/m² and maximum dose is up to 300 mg/m² due to low toxicity. We used the minimum dose since our patients had concomitant diseases and received the drug as a second-line treatment.

Pharmaceuticals, Южная Корея) на основе блок-сополимера полиэтиленгликоля и молочной кислоты в доклинических испытаниях показала уровень концентрации в опухолевой ткани в 3 раза выше по сравнению с Таксол[®] при внутривенном введении и, соответственно, существенно более высокую эффективность на животных моделях рака яичников и молочной железы [14]. В клинических исследованиях максимально переносимая доза Генексола-РМ была значительно выше таковой Таксола[®] и составила 390 мг/м² при инфузионном введении препарата без премедикации, что в комбинациях с цисплатином, доксорубицином или гемцитабином повысило эффективность лечения больных немелкоклеточным раком легких, раком молочной железы, желудка, поджелудочной железы [15–18]. При этом в рамках одноцентрового ретроспективного анализа схемы гемцитабин + мицеллярный паклитаксел и гемцитабин + альбумин-связанный паклитаксел имели сходную эффективность и токсичность при распространенных формах рака поджелудочной железы [18]. Современная работа, опубликованная на сайте FDA, показала, что 2 лекарственных средства Абраксан[®] и Пакликал[®] имеют сходные показатели уровня связывания белка в плазме, линейно зависящие от концентраций, а Таксол[®] демонстрирует различные показатели концентраций, так как для соединения паклитаксела с кремофором ЕL характерно более прочное связывание молекул и нелинейное высвобождение активного вещества [19].

Для мицеллярного паклитаксела были свойственны быстрая начальная фаза распределения (средний период высвобождения – 0,55 ч), завершающаяся к 3 ч, и конечный период полураспада 8,8 ч. Средний клиренс составил 13,4 л/ч/м² с индивидуальной изменчивостью. Распределение через 10 и 24 ч составило 15,7 ± 8,6 и 5,7 ± 3,9 % от площади под кривой (AUC_{inf}) [19]. Сегодня кремофорсвободный мицеллярный паклитаксел изучен в лечении больных раком молочной железы,

немелкоклеточным раком легкого и яичников как в 3-недельном режиме, так и в еженедельном. Препарат показал отличную противоопухолевую активность и позволил безопасно применять более высокие дозы – до 250 мг/м² [20]. В рандомизированное исследование III фазы OAS-07OVA, сравнивающее препараты Таксол[®] и Arealea[®] (Пакликал[®]) в схеме с карбоплатином AUC 5 у больных распространенным раком яичников, было включено более 800 пациенток из 81 центра. Работа продемонстрировала их схожую эффективность при лучшей переносимости и меньших побочных эффектах в группе препарата Arealea[®] (Пакликал[®]). Медиана выживаемости без прогрессирования заболевания у пациенток, получавших Arealea[®], составила 10,3 мес по сравнению с 10,1 мес в группе Таксола[®]. Общая медиана выживаемости улучшилась на 0,9 мес для препарата фармацевтической компании Oasmia [21]. Аналогичные выводы получены и в исследовании из Кореи [22].

Цель нашего исследования – обобщить опыт применения новой формы паклитаксела у пациенток с опухолями ОЖРС с сопутствующей патологией.

Материалы и методы

Наш объединенный опыт применения Пакликала[®] 200–250 мг/м² в комбинации с карбоплатином, гемцитабином или в монорежиме включает 16 пациенток (97 курсов) с распространенным раком яичников, рецидивами рака тела и шейки матки (табл. 1). Введение Пакликала[®] проводили без предварительной премедикации.

Как видно из таблицы, все пациентки имели высокий риск прогрессирования невропатии или развития аллергических реакций, что явилось основным показанием для выбора новой формы паклитаксела (Пакликал[®]). Также, учитывая хорошие клинические результаты применения альбумин-связанного паклитаксела у больных с муцинозным типом аденокарциномы

Таблица 1. Клиническая характеристика пациенток

Table 1. Clinical characteristics of patients

Основное заболевание Main disease	Число пациенток/курсов лечения Number of patients/treatment courses	Средний возраст, лет Mean age, years	Режим терапии Treatment regimen	Сопутствующее заболевание Concomitant disease
Распространенный рак яичников**: Advanced ovarian cancer**: серозная аденокарцинома высокой степени злокачественности (n = 4); high-grade serous adenocarcinoma (n = 4); муцинозная аденокарцинома (n = 3); mucinous adenocarcinoma (n = 3); светлоклеточная аденокарцинома (n = 1) clear-cell adenocarcinoma (n = 1)	8/52	67,0 ± 3,5	Пакликал [®] 230 мг/м ² и карбоплатин AUC 5 каждый 21-й день Paclical [®] 230 mg/m ² and carboplatin (AUC 5) every 21 days	Сахарный диабет с неврологическим дефицитом Diabetes mellitus with neurological deficiency

Окончание таблицы 1

End of table 1

Основное заболевание Main disease	Число пациенток/курсов лечения Number of patients/treatment courses	Средний возраст, лет Mean age, years	Режим терапии Treatment regimen	Сопутствующее заболевание Concomitant disease
Первый или 2-й рецидивы рака яичников: First or second relapse of ovarian cancer: серозная аденокарцинома высокой степени злокачественности ($n = 2$); high-grade serous adenocarcinoma ($n = 2$); светлоклеточная аденокарцинома ($n = 1$); clear-cell adenocarcinoma ($n = 1$); муцинозная аденокарцинома ($n = 1$) mucinous adenocarcinoma ($n = 1$)	4/28	52,0 ± 5,1	Пакликал® 250 мг/м ² каждый 21-й день или Пакликал® 200 мг/м ² в 21-й день и 1-й, 8-й дни гемцитабин 1000 мг/м ² Paclitaxel® 250 mg/m ² every 21 days or Paclitaxel® 200 mg/m ² on days 21, and gemcitabine 1000 mg/m ² on 1, and 8 days	Остаточная периферическая нейропатия после 1-й линии лечения Residual peripheral neuropathy after first-line treatment
Рецидив аденокарциномы тела матки с метастазами в легкие Relapse of uterine adenocarcinoma with lung metastases	2/9	68,3 ± 3,1	Пакликал® 200–230 мг/м ² и карбоплатин AUC 5 Paclitaxel® 200–230 mg/m ² and carboplatin (AUC 5)	В анамнезе аллергические реакции на паклитаксел History of allergic reactions to paclitaxel
Рецидив рака шейки матки с метастазами в лимфатические узлы ворот печени и легкие (муцинозный тип аденокарциномы желудочно-кишечного тракта (Всемирная организация здравоохранения, 2014)) Relapse of cervical cancer with metastases in the hepatic lymph nodes and lungs (gastrointestinal mucinous adenocarcinoma (World Health Organization, 2014))	2/8	32,0 ± 2,5	Пакликал® 250 мг/м ² и карбоплатин AUC 5 Paclitaxel® 250 mg/m ² and carboplatin (AUC 5)	Периферическая невропатия после химиолучевого лечения Peripheral neuropathy after chemoradiotherapy

** Все пациентки с первичным раком яичников были оперированы на 1-м этапе лечения и имели измеряемую (по данным компьютерной томографии) остаточную опухоль.

** All patients with primary ovarian cancer initially underwent surgery and had measurable (according to computed tomography) residual tumor.

поджелудочной железы и ограниченный спектр лекарств при муцинозных типах рака ОЖРС, мы выбрали Пакликал® именно для таких больных. В среднем первичные пациентки получили 6–7 курсов терапии, а больные с рецидивами — от 3 до 6 курсов.

Результаты

Оценку результатов проводили по международным критериям RECIST (The Response Evaluation Criteria in Solid Tumors) (табл. 2).

Анализ побочных эффектов лечения показал, что не совсем типичным видом токсичности была астенизация, так, 9 пациенток жаловались на слабость в 1-ю неделю после терапии. Нейтропения III степени тяжести зафиксирована в 12 (12,4 %) курсах лечения, в основном при комбинации с гемцитабином и у больных, получавших 3-ю линию терапии. Усиление периферической невропатии нами не зарегистрировано. Тошнота, рвота хорошо купировались палоносетроном 0,25 мг 5 мл.

Таким образом, схемы с применением препарата Пакликал® хорошо переносились и имели хорошую эффективность, что особенно важно при редких морфологических типах опухолей ОЖРС и у больных с сопутствующей патологией. Эти группы пациенток требуют особого подхода и должны дополнительно изучаться.

Обсуждение

Ограниченная эффективность химиотерапевтических средств и плохие перспективы для больных с сопутствующей патологией или с редкими солидными опухолями ОЖРС заставляют искать новые менее токсичные и более эффективные схемы лечения. Для таких больных всегда важно выбрать правильный режим терапии для возможности выполнения всей программы запланированного лечения с учетом возраста, статуса сопутствующей патологии, предыдущего лечения и планируемой эффективности. Анализ литературы показал, что новая форма мицеллярного паклитаксела

Таблица 2. Эффективность терапии

Table 2. Treatment efficacy

Основное заболевание Main disease	Полная регрессия, n Complete response, n	Частичная регрессия, n Partial response, n	Стабилизация, n Stable disease, n	Прогрессирование, n Progressive disease, n	Время до прогрессирования, мес Time to progression, months
Распространенный рак яичников Advanced ovarian cancer	5	3	0	0	14,3 ± 4,6 – для пациенток с полной регрессией; 14.3 ± 4.6 – for patients with complete response; 5,5 ± 2,1 – для пациенток с частичной регрессией 5.5 ± 2.1 – for patients with partial response
Первый или 2-й рецидивы рака яичников First or second relapse of ovarian cancer	2	1	1	0	4,6 ± 1,2
Рецидив аденокарциномы тела матки Relapse of uterine adenocarcinoma	0	1	1	0	6,2 ± 2,0
Рецидив рака шейки матки Relapse of cervical cancer	0	2	0	0	4,7 ± 0,8

(Пакликал®) приносит пользу ввиду меньшей токсичности и большей эффективности у больных распространенным раком яичников [21], также она является более предпочтительной с точки зрения затрат по выводам фармакоэкономического анализа [23].

Сравнение альбумин-связанного паклитаксела и кремофорсвободного мицеллярного паклитаксела в комбинации с гемцитабином при лечении больных раком поджелудочной железы дало схожие результаты и показало, что Пакликал® может обладать активностью, сравнимой с таковой Абраксана®, и хорошей переносимостью в схеме с гемцитабином. Пакликал® снижает риск развития реакций гиперчувствительности, не требует премедикации и может применяться в более короткий период (1 ч) без ограничений для внутривенных систем. Фармакологическая компания Oasmia, создавшая из хорошо известного цитостатического паклитаксела высокобиодоступный препарат Пакликал®, не содержащий кремофор EL и альбумин, получила положительное заключение Комитета по лекарственным средствам для человека (CHMP), Европейского

агентства по лекарственным средствам (EMA) в 2018 г. Препарат применяется более чем в 38 странах, наибольший опыт применения накоплен в Корее, где есть клинический опыт лечения больных раком молочной железы, поджелудочной железы, немелкоклеточным раком легкого. Во II фазе клинических исследований основными дозозависимыми побочными эффектами препарата (300 мг/м² 1 раз в 3 нед) были астения, миалгия и нейтропения. В целом премедикация для предотвращения гиперчувствительности не рекомендована, но при высоких рисках она желательна (гидрокортизон, антигистамин, или блокатор H₂-рецепторов), особенно при высоких дозах препарата.

Выводы

Таким образом, препарат Пакликал® выделяется среди конкурентов как имеющий улучшенные растворимость для введения, биодоступность и фармакологический профиль. Это позволяет сократить время инфузии, получить более низкую токсичность и уменьшить затраты на симптоматическую терапию.

ЛИТЕРАТУРА / REFERENCES

- Crown J., O'Leary M. The taxanes: an update. *Lancet* 2000;355:1176–8.
- Mathew A.E., Mejillano M.R., Nath J.P. et al. Synthesis and evaluation of some water-soluble prodrugs and derivatives of taxol with antitumor activity. *J Med Chem* 1992;35:145–51.
- van Zuylen L., Karlsson M.O., Verweij J. et al. Pharmacokinetic modeling of paclitaxel encapsulation in Cremophor EL micelles. *Cancer Chemother Pharmacol* 2001;47:309–18.
- Di Maio M., Gallo C., Leigh N.B. et al. Symptomatic toxicities experienced during anticancer treatment: agreement between patient and physician reporting in three randomized trials. *J Clin Oncol* 2015;33(8):910–5.
- Von Euler H., Rivera P., Nyman H. et al. Phase I trial of Genexol-PM in ovarian cancer 10. A dose-finding study with a novel water-soluble formulation of paclitaxel for the treatment of malignant high-grade solid tumours in dogs. *Vet Comp Oncol* 2013;11:243–55.
- Hershman D.L., Lacchetti C., Dworkin R.H. et al. Prevention and management of chemotherapy-induced peripheral neuropathy in survivors of adult cancers: American Society of Clinical Oncology clinical practice guideline. *J Clin Oncol* 2014;32(18):1941–67.
- Saif M.W., Podoltsev N.A., Rubin M.S. et al. Phase II clinical trial of paclitaxel loaded polymeric micelle in patients with advanced pancreatic cancer. *Cancer Invest* 2010;28:186–94.
- Von Hoff D.D., Ervin T., Arena F.P. et al. Increased survival in pancreatic cancer with nab-paclitaxel plus gemcitabine. *N Engl J Med* 2013;369:1691–703.
- Zhao H., Li Q., Hong Z. et al. Paclitaxel-loaded mixed micelles enhance ovarian cancer therapy through extracellular pH-triggered PEG detachment and endosomal escape. *J Mol Pharmaceutics* 2016;13(7):2411–22. DOI: 10.1021/acs.molpharmaceut.6b00164.
- Torchilin V.P. Micellar nanocarriers: pharmaceutical perspectives. *Pharm Res* 2007;24:1–16.
- Sutton D., Nasongkla N., Blanco E., Gao J. Functionalized micellar systems for cancer targeted drug delivery. *Pharm Res* 2007;24:1029–46.
- Danson S., Ferry D., Alakhov V. et al. Phase I dose escalation and pharmacokinetic study of pluronic polymerbound doxorubicin (SP1049C) in patients with advanced cancer. *Br J Cancer* 2004;90:2085–91.
- Kim T.Y., Kim D.W., Chung J.Y. et al. Phase I and pharmacokinetic study of Genexol-PM, a cremophor-free, polymeric micelle-formulated paclitaxel, in patients with advanced malignancies. *Clin Cancer Res* 2004;10:3708–16.
- Kim S.C., Kim D.W., Shim Y.H. et al. *In vivo* evaluation of polymeric micellar paclitaxel formulation: toxicity and efficacy. *J Control Release* 2001;72:191–202.
- Kim D.W., Kim S.Y., Kim H.K. et al. Multicenter phase II trial of Genexol-PM, a novel Cremophor-free, polymeric micelle formulation of paclitaxel, with cisplatin in patients with advanced non-small-cell lung cancer. *Ann Oncol* 2007;18:2009–14.
- Lee K.S., Chung H.C., Im S.A. et al. Multicenter phase II trial of Genexol-PM, a Cremophor-free, polymeric micelle formulation of paclitaxel, in patients with metastatic breast cancer. *Breast Cancer Res Treat* 2008;108:241–50.
- Park S.R., Oh D.Y., Kim D.W. et al. A multicenter, late phase II clinical trial of Genexol (paclitaxel) and cisplatin for patients with advanced gastric cancer. *Oncol Rep* 2004;12:1059–64.
- Ostwal V., Sahu A., Zanwar S. et al. Experience with non-cremophor-based paclitaxel-gemcitabine regimen in advanced pancreatic cancer: Results from a single tertiary cancer centre. *Indian J Med Res* 2018;148:284–90.
- Summary for US FDA, Inter-Agency Award 224-16-3001S. 24 July 2019. Available at: <https://www.fda.gov/drugs/generic-drugs/generic-drugs-guidances-reports>.
- Quoc T.H., Jin M. Weekly regimen of PAXUS-PM, a novel cremophorfree, with carboplatin in patients with advanced non-small-cell lung cancer in Vietnam. *J Thor Oncol* 2018;13(10S):P1.01–31, S471–2.
- European Medicines Agency. Assessment report for Apealea. Available at: https://www.ema.europa.eu/documents/assessment-report/apalea-epar-public-assessment-report_en.pdf.
- Lee S.W., Kim Y.M., Cho C.H. et al. An open-label, randomized, parallel, phase II trial to evaluate the efficacy and safety of a cremophor-free polymeric micelle formulation of paclitaxel as first-line treatment for ovarian cancer: A Korean Gynecologic Oncology Group Study (KGOG-3021). *Cancer Res Treat* 2018;50(1):195–203. DOI: 10.4143/crt.2016.376.

Чебеда А.Е., Белоусов Д.Ю. Сравнительный фармакоэкономический анализ препаратов Пакликал® и Таксол® в условиях Российской Федерации. *Качественная клиническая практика. Фармакоэкономика* 2016;(1):14–21. [Chebeda A.E., Belousov D.Yu. Comparative pharmacological analysis of Paclical® and Taxol® in the Russian Federation. *Good clinical practice. Farmakoekonomika = Pharmacoeconomics* 2016;(1):14–21. (In Russ.)].

Вклад авторов

С.Э. Красильников: набор больных, научное редактирование рукописи;
А.Г. Кедрова: разработка дизайна исследования, написание текста рукописи;
Д.А. Астахов: обзор публикаций по теме статьи;
В.В. Косый: получение данных для анализа, анализ полученных данных.

Authors' contributions

S.E. Krasilnikov: recruitment of patients, scientific editing of the article;
A.G. Kedrova: developing the research design, article writing;
D.A. Astakhov: reviewing of publications of the article's theme;
V.V. Kosyy: obtaining data for analysis, analysis of the obtained data.

ORCID авторов/ORCID of authors

А.Г. Кедрова/A.G. Kedrova: <https://orcid.org/0000-0003-1031-9376>

Конфликт интересов. Авторы заявляют об отсутствии конфликта интересов.

Conflict of interest. The authors declare no conflict of interest.

Финансирование. Исследование проведено без спонсорской поддержки.

Financing. The study was performed without external funding.

Информированное согласие. Все пациентки подписали информированное согласие на участие в исследовании.

Informed consent. All patients gave written informed consent to participate in the study.

Статья поступила: 06.09.2019. **Принята к публикации:** 28.10.2019.

Article received: 06.09.2019. **Accepted for publication:** 28.10.2019.

Меланома нижнего женского полового тракта (вульвы, влагалища и шейки матки): обзор литературы и собственные наблюдения

К.В. Сафронова^{1,2}, А.С. Артемьева¹, А.А. Сидорук¹, Д.А. Чуглова¹, К.Е. Хидишян¹, Н.А. Микая¹,
И.В. Берлев^{1,2}, А.Ф. Урманчеева^{1,2}, Е.А. Ульрих^{1,2}

¹ФГБУ «Национальный медицинский исследовательский центр онкологии им. Н.Н. Петрова» Минздрава России;
Россия, 197758 Санкт-Петербург, пос. Песочный, ул. Ленинградская, 68;

²ФГБОУ ВО «Северо-Западный государственный медицинский университет им. И.И. Мечникова» Минздрава России;
Россия, 191015 Санкт-Петербург, ул. Кирочная, 41

Контакты: Кристина Витальевна Сафронова kristina-skalli@yandex.ru

В статье освещены особенности диагностики, клиническая картина и различные подходы к лечению меланом вульвы, влагалища и шейки матки.

Ключевые слова: меланома, вульва, влагалище, шейка матки

Для цитирования: Сафронова К.В., Артемьева А.С., Сидорук А.А. и др. Меланома нижнего женского полового тракта (вульвы, влагалища и шейки матки): обзор литературы и собственные наблюдения. *Опухоли женской репродуктивной системы* 2019;15(3):44–53.

DOI: 10.17650/1994-4098-2019-15-3-44-53

Melanoma of the lower female genital tract (vulva, vagina, and cervix): literature review and own cases

K. V. Safronova^{1,2}, A. S. Artemyeva¹, A. A. Sidoruk¹, D. A. Chuglova¹, K. E. Khidishyan¹, N. A. Mikaya¹,
I. V. Berlev^{1,2}, A. F. Urmancheeva^{1,2}, E. A. Ulrikh^{1,2}

¹N. N. Petrov National Medical Research Center of Oncology, Ministry of Health of Russia; 68 Leningradskaya St.,
Pesochnyi Settlement, Saint Petersburg 197758, Russia;

²I. I. Mechnikov North-Western State Medical University, Ministry of Health of Russia;
41 Kirochnaya St., Saint Petersburg 191015, Russia

The article covers various aspects of clinical manifestations, diagnosis, and treatment of vulvar, vaginal, and cervical melanomas.

Key words: melanoma, vulva, vagina, cervix

For citation: Safronova K. V., Artemyeva A. S., Sidoruk A. A. et al. Melanoma of the lower female genital tract (vulva, vagina, and cervix): literature review and own cases. *Opukholy zhenskoy reproduktivnoy systemy = Tumors of female reproductive system* 2019;15(3):44–53.

Введение

Злокачественная меланома является одной из агрессивных опухолей, которая поражает как кожу, так и слизистые оболочки. Первичная меланома женского полового тракта встречается крайне редко, на ее долю приходится <10 % всех меланом, диагностируемых у женщин. К опухолям кожи нижнего женского полового тракта относится меланома вульвы с частотой встречаемости 5–10 % всех злокачественных новообразований вульвы. Меланомы слизистых оболочек нижнего женского полового тракта представлены опухолями влагалища и шейки матки, которые являются еще более

редким вариантом злокачественных заболеваний (<5 % в структуре онкогинекологической заболеваемости данных локализаций) [1]. Кожа вульвы относится к «специализированным областям» кожи, и, несмотря на то, что на ее долю приходится только 1–2 % площади поверхности тела, на этом участке диагностируются от 3 до 7 % меланом у женщин [2, 3]. Опухоль характеризуется крайне неблагоприятным прогнозом. Так, по сведениям американского национального ракового регистра (Surveillance, Epidemiology and End Results, SEER), 5-летняя выживаемость больных меланомами нижнего женского полового тракта составляет 11,4 % [4].

Эпидемиология заболевания

В структуре заболеваемости меланом нижнего женского полового тракта на 1-м месте находится меланома вульвы (70 %), затем меланома влагалища и меланома шейки матки. Заболеваемость варьирует в зависимости от расовой принадлежности. Так, по данным SEER, за 20-летний период (с 1992 по 2012 г.) был зарегистрирован 721 случай меланомы вульвы, влагалища и шейки матки (521, 186 и 14 больных соответственно) [5]. Отмечена связь возникновения меланомы нижнего женского полового тракта с расовой принадлежностью (количество случаев на 1 млн женщин): 0,87 – у чернокожих; 0,75 – у белых американцев; 1,03 – у азиатов и жителей тихоокеанских островов; 1,22 – у латиноамериканцев; 1,90 – у не латиноамериканцев [6].

Частота встречаемости **меланомы вульвы** составляет 0,48–1,40 случая на 1 млн ежегодно [7, 8]. Меланома вульвы обычно диагностируется на 5-м или 6-м десятилетии жизни (диапазон возраста больных 54–76 лет) [8, 9]. В крупном эпидемиологическом шведском исследовании за период с 1960 по 1984 г. из 245 пациенток с меланомой вульвы и влагалища (219 и 26 соответственно) 70 % были старше 60 лет [10].

Меланома влагалища составляет <3 % всех опухолей влагалища и 0,4–0,8 % меланом нижнего женского полового тракта [11]. Впервые случай меланомы влагалища в литературе был описан в 1887 г., в то время как за последние годы сообщается менее чем о 500 случаях [12]. В США за период с 1980 по 2009 г. среди зарегистрированных 80 тыс. случаев злокачественных новообразований женского полового тракта только 37 случаев меланом влагалища [13]. Возрастной диапазон на момент постановки диагноза составил 57–68 лет.

Меланома шейки матки является чрезвычайно редкой злокачественной опухолью. По данным SEER, за период с 1992 по 2012 г. зарегистрировано 14 случаев первичной меланомы шейки матки, что составило 1,84 % всех выявленных меланом женского полового тракта [5]. Средний возраст больных составляет 50–60 лет; так, в обзоре S. Puscaddu и соавт. среди 80 пациенток 2/3 были старше 50 лет [14].

Прогноз заболевания

По данным SEER (за период с 1988 по 2010 г.), общая 5-летняя выживаемость достигает 89 % для меланомы кожи и 34 % для меланомы слизистой оболочки [15].

Прогноз пациенток с меланомой нижнего женского полового тракта неблагоприятный. По данным голландского регистра, за период с 1989 по 2012 г. из 6436 случаев злокачественных новообразований вульвы среди выявленных 350 пациенток с **меланомой вульвы** [16] общая 5-летняя выживаемость составила

35 %. Стоит отметить, что 5-летняя общая выживаемость пациенток с меланомой вульвы увеличилась с 37 % в 1989–1999 гг. до 45 % в 2000–2012 гг.

По сообщениям Онкологического центра им. М.Д. Андерсона, где за 25-летний период лечилась 51 пациентка с меланомой вульвы, медиана общей выживаемости у всех больных составила 41 (5–324) мес, при этом 5-летняя общая выживаемость для пациентов с I стадией – 91 % против 31 % для пациенток с более распространенной стадией заболевания [17]. В австралийском исследовании среди 85 больных меланомами вульвы и влагалища, диагностированных с 1960 по 2011 г., также отмечены лучшие показатели 5-летней выживаемости больных меланомами с I–II стадией заболевания ($n = 59$) по сравнению с пациентками с III стадией заболевания ($n = 12$): 63,6 и 0 % соответственно [18]. Ретроспективный анализ 16 пациенток с меланомой вульвы, перенесших операцию в Университетской клинике Индианы (США) в период с 1973 по 1988 г., показал, что рецидив заболевания зависел от глубины инвазии по Бреслоу: у всех пациенток со средней глубиной инвазии 4,6 мм (диапазон 3–8 мм) наблюдался рецидив в течение 24 мес наблюдения, в отличие от пациенток со средней глубиной инвазии 0,9 мм (диапазон 0,1–1,75 мм), у которых рецидив заболевания не был диагностирован [19].

E. L. Trimble и соавт. оценили также влияние глубины инвазии опухоли по Бреслоу на прогноз. За период с 1949 по 1990 г. было обследовано 80 пациенток с меланомой вульвы, результаты 10-летней общей выживаемости распределились неоднозначно в зависимости от толщины опухоли: 0,75 мм – 48 %; 0,75–1,50 мм – 68 %; 1,51–3,00 мм – 44 %; 3,0 мм – 22 %, однако авторы не стратифицировали пациенток по возрасту [20].

Прогностически важным фактором также является оценка состояния регионарных лимфатических узлов (ЛУ). Так, в исследовании V. E. Sugiyama и соавт., включившем 644 пациентки с меланомой вульвы, 5-летняя общая выживаемость составила 68,3 % среди пациенток без метастазов в ЛУ, в отличие от пациенток с наличием метастазов в 1 и более чем в 1 ЛУ: 29 и 19,5 % соответственно. В качестве прогностических переменных при меланоме вульвы были исследованы и другие факторы. Пожилой возраст пациенток с меланомой вульвы ухудшает прогноз выживаемости. Общая 5-летняя выживаемость составляет 72 % для пациенток в возрасте ≤68 лет против 47,7 % для женщин старше 68 лет [8].

Прогноз для пациенток с **меланомой влагалища** крайне неблагоприятный. Пятилетняя выживаемость пациенток с меланомой влагалища колеблется от 13 до 32,3 %, по данным разных авторов [10, 21, 22]. Наиболее значимыми предикторами выживаемости считаются стадия опухоли по классификации AJCC, размер опухоли и статус ЛУ. В обзоре D. J. Buchanan

и соавт., включавшем 67 пациенток с меланомой влагалища, медиана общей выживаемости составила 41 мес для случаев с размером опухоли <3 см против 12 мес для более крупных опухолей [23].

В серии из Онкологического центра им. М.Д. Андерсона у пациенток с метастатическими ЛУ медиана общей выживаемости была значительно ниже, чем у пациенток без метастазов (7,8 мес против 30 мес) [13]. Метастатическое поражение ЛУ связано с увеличением риска смерти в 1,98 раза, что продемонстрировано среди 201 пациентки с меланомой влагалища, анализируемой в базе данных SEER [21].

В исследовании Q. Huang и соавт. в 2013 г. 5-летняя общая выживаемость зависела от макроскопической структуры опухоли и составляла 20, 38 и 40 % ($p = 0,039$) для пациенток с опухолями в виде «цветной капусты», узелковыми и изъязвленными соответственно [22].

Данные общей выживаемости пациенток с **меланомой шейки матки** крайне ограничены. По данным G. Santuaria и соавт., из 24 пациенток у 88 % была диагностирована I стадия, у 12 % – II стадия. S. Pusceddu и соавт. проанализировали данные мировой литературы о 88 случаях меланомы шейки матки. Распределение по стадиям FIGO было следующим: I стадия – 41 %, II стадия – 34,4 %, III стадия – 18 %, IV стадия – 6,5 % [14], тогда как K.C. Clark и соавт. в 1999 г. при анализе данных 37 пациенток с меланомой шейки матки только у 8 % всей когорты больных заболевание было диагностировано на стадии IA, в 50 % случаев опухоль занимала до 2/3 влагалища [24].

Пятилетняя общая выживаемость больных меланомой шейки матки для I стадии колеблется от 18,8 до 25 %, для II стадии – от 11,1 до 14 % и для стадий III–IV – 0 %, при этом большинство пациенток умирает в течение 3 лет после постановки диагноза [14, 25, 26]. G. Santuaria и соавт. (1998) сообщили, что только 2 из 26 пациенток пережили 5 лет, несмотря на то, что большинство случаев были диагностированы на ранней стадии [25].

Этиология и патогенез

Этиологические факторы, имеющие отношение к меланомам женских половых органов, менее понятны и изучены, чем при меланоме кожи. К примеру, эти опухоли не подвергаются воздействию ультрафиолетового излучения. Морфологически меланомы берут начало из меланоцитов, предшественники которых мигрируют во время фазы гастрюляции от нервного гребня через эмбриональную мезенхиму [1]. Современные представления о патогенезе меланом вне зависимости от их ассоциации с солнечным повреждением подразумевают этапность процесса туморогенеза, т. е. последовательное накопление мутаций. Меланомы

вульвы относятся к I патогенетическому варианту меланоцитарных опухолей (ассоциированные с низким уровнем кумулятивного солнечного повреждения/CSD), а меланомы влагалища и шейки матки, как и другие меланомы слизистых оболочек, – к VI патогенетическому варианту (неассоциированные с ультрафиолетовым повреждением) (WHO Classification of skin tumors, 2018).

В вульве большинство меланом гистологически имеют поверхностный распространяющийся тип роста, как и большинство кожных меланом, ассоциированных с низким уровнем кумулятивного солнечного повреждения/CSD. A. Rohwedder и соавт. в 2002 г. описали 2 случая меланомы вульвы, в которых как в опухоли, так и в окружающих тканях были идентифицированы множественные типы вируса папилломы человека, включая вирус 16-го типа [26]. Тем не менее роль вируса папилломы человека в патогенезе меланомы не доказана.

Клиника и диагностика

Меланома вульвы может быть представлена в виде пятен, папул или узелков неравномерной окраски с асимметричными границами [27]. Для дифференциальной диагностики злокачественной опухоли от доброкачественных пигментных поражений, таких как невус вульвы и меланоз вульвы, в клинической практике используется дерматоскопия, особенно у молодых женщин. Невусы вульвы имеют тенденцию проявляться в виде равномерно пигментированных папул или макул размером около 1 см с правильными границами и окрашены от красного до темно-коричнево-черного цвета, в то время как меланоз вульвы характеризуется одиночными или множественными неравномерно пигментированными пятнами от коричневого до черного или пятнами с неровными границами. До 27 % случаев меланомы вульвы являются амеланотическими [28].

Наиболее распространенными участками меланомы вульвы являются клиторальная область и большие половые губы, затем малые половые губы и периуретральная область, однако частая многоочаговая природа опухоли осложняет идентификацию одного конкретного участка [16, 28].

В австралийском исследовании, включавшем 33 случая меланомы вульвы, большинство новообразований выглядели как узелок изъязвленной опухоли, состоящий из веретенообразных клеток (52,9 %), средний размер опухоли составлял 21,9 мм [17]. В 72,2 % случаев образования были обнаружены пациентами самостоятельно.

S.F. Verschraegen и соавт. в 2001 г. сообщили о 51 пациентке с меланомой вульвы, среди которых симптомами заболевания были наличие опухолевого образования вульвы – у 39 % больных, боль в области

вульвы — у 30 %, кровотечение — у 24 %, зуд — у 20 %. С. F. Verschraegen и соавт. в клинико-морфологическом исследовании 33 меланом вульвы выявили у 3 (9,1 %) пациенток склерозирующий лишай одновременно с меланомой *in situ*, хотя сам склеротический лишай в областях инвазивной меланомы не был обнаружен [17].

Меланома влагалища клинически проявляется в виде пигментированной бляшки, язвы или полипоидного образования, обычно расположенного на передней стенке влагалища, чаще в нижней трети, клинически опухоль проявляется кровотечением и изъязвлением [1, 29].

Меланома шейки матки клинически может быть представлена экзофитной полиповидной опухолью или четко очерченным плоским или изъязвленным узелком, цвет которого варьирует от красного до коричневого, серого, черного или синего, размеры — от 0,5 до 9 см [25, 29]. В некоторых случаях меланома шейки матки амеланотическая, что, в свою очередь, затрудняет диагностику по сравнению с амеланотическими меланомами вульвы [30]. Большинство случаев меланомы шейки матки симптомные и проявляются аномальным вагинальным кровотечением, патологическими выделениями из влагалища и диспареунией [30].

После обнаружения меланомы необходимо провести обследование кожи всего тела и обследование глаз, чтобы исключить другие возможные первичные очаги меланомы. Любые опухоли, клинически или дерматоскопически подозрительные на меланому, должны быть гистологически верифицированы с помощью биопсии.

Для диагностики заболевания необходимы гинекологический осмотр, дерматоскопия для меланом вульвы, кольпоскопия для меланом шейки матки, исследование мазков-отпечатков, биопсия или тонкоигльная аспирационная биопсия [31].

Наиболее важные признаки ранней меланомы [8]:

- размер ≥ 6 мм;
- нерегулярность границы поражения;
- неравномерная пигментация;
- асимметрия;
- недавнее и быстрое изменение ранее существовавшего очага.

Дифференциальную диагностику меланомы следует проводить с доброкачественными и другими злокачественными пигментными поражениями, такими как меланоз, лентиго и невусы, в частности диспластические невусы. В некоторых случаях пигментированная интраэпителиальная неоплазия вульвы и болезнь Педжета вульвы клинически могут напоминать поверхностно распространяющуюся меланому.

Для диагностики меланомы шейки матки в 1966 г. Н. J. Norris и Н. В. Taylor [32] предложили следующие критерии:

- наличие меланина в нормальном эпителии шейки матки;
- отсутствие меланомы в других частях тела;
- визуальные изменения в шейке матки;
- наличие метастазов в соответствии с общей картиной поражения шейки матки.

Среди всех иммуногистохимических маркеров S100 и SOX10 являются одними из наиболее чувствительных меланоцитарных маркеров, но имеют ограниченную специфичность, так как встречаются в других опухолях нейроэктодермального происхождения [33]. Кроме того, для дифференциальной диагностики меланом от немеланоцитарных гистологических имитаторов используются такие антитела, как melan A, HMB-45, KBA.62, MITF, tyrosinase.

При диагностике меланом вульвы может быть выявлена мутация в гене *BRAF* (V600E). Мутации в генах *c-KIT* и *NRAS* чаще встречаются при меланомах слизистых оболочек, в том числе нижнего женского полового тракта [11]. Эти мутации вызывают aberrantную передачу в сигнальных путях MAPK и PI3K/AKT, таким образом представляя потенциальные мишени для таргетной терапии у пациентов с распространенной или метастатической меланомой слизистой оболочки [12, 13]. J. An и соавт., используя анализ секвенирования (NGS), идентифицировали мутацию *BRAF* в 7,6 %, мутацию *c-KIT* — в 27,6 %, мутацию *NRAS* — в 27,6 % и мутацию *p53* — в 7,6 % из 15 случаев меланом вульвы [29]. Эти мутации не коррелировали с глубиной инвазии, изъязвлением, стадией, состоянием ЛУ и результатами лечения. K. Omholt и соавт. выявили мутации *c-KIT*, *NRAS* и *BRAF* в 35, 0 и 9 % из 23 меланом вульвы соответственно и в 0, 43 и 0 % из 7 меланом влагалища [27]. S. Aulmann и соавт. обнаружили мутации *c-KIT*, *NRAS* и *BRAF* в 18, 12 и 0 % из 50 меланом вульвы соответственно и в 0, 13 и 0 % из 15 меланом влагалища [28]. При анализе этих исследований выявлено, что, несмотря на анатомическую близость, развитие меланомы вульвы и влагалища включает различные молекулярные пути, характерные для специализированной кожи и слизистых оболочек соответственно.

J. Y. Ноу и соавт. выявили мутации *c-KIT* в 22 % из 51 меланомы нижнего женского полового тракта, включая 37 меланом вульвы и 14 меланом влагалища, по сравнению с 3 % из 2127 меланом кожи [34]. Среди меланом вульвы и влагалища опухоли с мутацией в гене *KIT* более склонны к экспрессии молекулярных маркеров, указывающих на резистентность к препаратам платины (ERCC1), чувствительность к алкилирующим агентам (MGMT) и антрациклину (TOP2A), по сравнению с опухолями с мутацией *c-KIT*.

Молекулярные особенности меланом нижнего женского полового тракта делают эти опухоли уникальным подтипом меланомы. Следовательно,

молекулярно-направленную терапию и иммунотерапию следует оценивать в клинических исследованиях, включающих пациенток с меланомой женского полового тракта.

Для процедуры стадирования меланомы необходимо гистологическое подтверждение. Современная классификация меланомы по стадиям уделяет особое внимание толщине опухоли. Чем тоньше меланома, тем выше шанс на полное излечение. В связи с этим толщина по Бреслоу считается одним из наиболее значимых прогностических факторов. Этот показатель свидетельствует о степени прорастания опухоли в ткань кожи, измеряется в миллиметрах и отражает расстояние от верхнего края опухоли до ее максимального глубокого слоя.

Высокая склонность к локальному распространению, а также к лимфогенному и гематогенному метастазированию требует точной диагностики и постановки диагноза, включая компьютерную томографию (КТ) грудной клетки, брюшной полости и малого таза, позитронно-эмиссионную томографию (ПЭТ) всего тела, КТ или магнитно-резонансную томографию (МРТ) головного мозга [35, 36]. Эти исследования необходимы, поскольку наиболее часто меланома метастазирует в легкие, кости, брюшину, печень и головной мозг [21, 23, 26, 37]. Оценку состояния ЛУ для установления стадии выполняют при помощи клинического осмотра, инструментальных исследований и процедуры биопсии сторожевого ЛУ.

Согласно классификации TNM/AJCC (8-е издание, 2017 г.) для определения стадии должны использоваться следующие критерии:

- для первичной меланомы — толщина опухоли, наличие или отсутствие ее изъязвления, митотический индекс (количество митозов на 1 мм²);
- для метастазов в регионарных ЛУ — количество пораженных ЛУ, характер поражения (макро-/микро-), наличие или отсутствие изъязвления первичной опухоли.

Лечение

Радикальное иссечение первичной опухоли в пределах здоровых тканей является обязательным этапом лечения локальной меланомы. Выбор хирургического отступа формируется на основании результатов морфологического исследования, а именно толщины опухоли. В настоящее время общепринятыми отступами для уже установленной стадии являются (Практические рекомендации по лекарственному лечению меланомы кожи, RUSSCO, 2018 г.):

- 0,5 см — для меланомы *in situ*;
- 1,0 см — при толщине опухоли по Бреслоу ≤ 2 мм;
- 2,0 см — при толщине опухоли > 2 мм.

Подобно лечению рака вульвы, влагалища и шейки матки, хирургический подход к лечению меланомы данных локализаций изменился от обширных циторедуктивных операций (экзентерация таза) к органосохраняющим. Ранние исследования предлагали первичную радикальную агрессивную операцию для меланом нижнего женского полового тракта. Так, J. P. Geisler и соавт. в 1995 г. продемонстрировали выигрыш в выживании при выполнении первичной экзентерации таза у пациенток с опухолями толщиной > 3 мм. Более поздние исследования показали, что клинический исход заболевания не коррелирует с объемом хирургического вмешательства. Следовательно, широкое иссечение в пределах здоровой ткани следует рассматривать как оптимальный объем хирургического лечения [21, 23, 38, 39]. При этом необходимо отступать от опухоли на 1 или 2 см здоровой ткани в зависимости от глубины инвазии меланомы по Бреслоу.

Таким образом, хирургический объем лечения меланомы вульвы и влагалища зависит от объема образования, размера опухоли, глубины инвазии. Радикально может быть выполнено широкое иссечение опухоли в пределах здоровой ткани, тотальная вульвэктомия или вагинэктомия, или гистерэктомия с вагинэктомией и вульвэктомией, или экзентерация таза в зависимости от локализации опухоли [11, 23, 39, 40]. Пациентки, получившие хирургическое лечение, имели значительно более длительную общую выживаемость, в отличие от тех, кто не получал хирургическое лечение [13, 22].

Для ранней стадии меланомы шейки матки хирургическое лечение является первичным. Оптимальным объемом хирургического лечения является радикальная гистерэктомия с тазовой лимфаденэктомией. Однако в литературе описаны случаи выполнения простой гистерэктомии [14, 29, 35]. Некоторые авторы предложили выполнять тазовую лимфаденэктомию пациенткам с макроскопически увеличенными ЛУ или в случаях распространения опухоли за пределы шейки матки [25]. Для лечения местно-распространенных форм меланомы рассматривается тазовая экзентерация [14].

За последние годы при локализованных формах меланомы нет расширенных показаний к лекарственной терапии в адьювантном режиме; в свою очередь при распространении опухоли в регионарные ЛУ или отдаленные локализации возможно проведение лекарственного противоопухолевого лечения.

Лечение меланомы нижнего женского полового тракта основано на современных рекомендациях по лечению рака вульвы, влагалища и шейки матки и на стандартах лечения меланомы кожи. A. Gadducci и соавт. в 2018 г. разработали алгоритм лечения меланом нижнего женского полового тракта [41].

Хирургическое лечение

Меланома вульвы. Стадия IA–IC по классификации FIGO (толщина опухоли 1–4 мм, без метастазов в ЛУ): радикальное иссечение первичной опухоли в пределах здоровых тканей (отступ 1 см по окружности) для меланомы толщиной по Бреслоу до 2 мм и 2 см для более толстых опухолей. Двусторонняя биопсия сигнального ЛУ. Широкого иссечения опухоли достаточно, если сигнальный ЛУ отрицательный. Если сигнальный ЛУ положительный, лечение выполняется, как для III стадии. При подозрительных паховых ЛУ (клинически или инструментально – ультразвуковое исследование, КТ, МРТ, ПЭТ) выполняется биопсия, при гистологическом подтверждении – паховая лимфаденэктомия, как при III стадии.

Стадия III по классификации FIGO (опухоль любой толщины с метастазами в ЛУ, без отдаленных метастазов): радикальное иссечение первичной опухоли в пределах здоровых тканей, как рекомендовано для стадии IA–IC; возможна радикальная вульвэктомия. Если сигнальный ЛУ положительный с одной стороны, выполняется односторонняя паховая лимфаденэктомия, если сигнальный ЛУ положительный с обеих сторон – двусторонняя паховая лимфаденэктомия.

Стадия IV по классификации FIGO: возможно иссечение первичной опухоли в пределах здоровых тканей, как рекомендовано для стадии IA–IC; можно выполнить радикальную вульвэктомию. Оценка ЛУ, как при III стадии. Иссечение метастатических очагов.

Меланома влагалища. Стадия IA–IC по классификации FIGO (толщина опухоли 1–4 мм, без метастазов в ЛУ): широкое иссечение в пределах здоровых тканей с хирургическим отступом 1 см по окружности для меланомы толщиной по Бреслоу до 2 мм и 2 см для более толстых опухолей. Из-за местоположения опухоли рассматриваются более радикальные хирургические операции (вагинэктомия, экзентерация таза). Биопсия сигнального ЛУ является сложной задачей, поэтому выполняется удаление подозрительных ЛУ, если они подозрительны при диагностике (ультразвуковое исследование, КТ, МРТ, ПЭТ).

Стадия III по классификации FIGO (опухоль любой толщины с метастазами в ЛУ, без отдаленных метастазов): локальная хирургия, как при стадии IA–IC. В зависимости от локализации метастатических ЛУ – одно-сторонняя или двусторонняя паховая лимфаденэктомия.

Стадия IV по классификации FIGO: локальная хирургия, как при стадии IA–IC. Лимфаденэктомия, как при III стадии. Возможна резекция метастатических узлов.

Меланома шейки матки. Стадия IA–IIA по классификации FIGO: радикальная гистерэктомия с верхней третью влагалища и тазовой лимфаденэктомией.

Стадия IIB–IVA по классификации FIGO: показания и объем хирургического вмешательства (экзентерация таза) должны быть определены с учетом состояния пациентки и локализации опухоли. Как альтернативу радикальной хирургии можно рассмотреть лучевую терапию.

Стадия IVB по классификации FIGO: местный контроль над заболеванием может быть эффективней при выполнении радикального хирургического лечения (от радикальной гистерэктомии с включением верхней трети влагалища до экзентерации малого таза) без опухолевых клеток в краях резекции. Также удаление макроскопически увеличенных паховых или тазовых ЛУ позволяет улучшить контроль над заболеванием. Однако многие авторы не рекомендуют выполнять тазовую лимфаденэктомию пациенткам без клинического поражения ЛУ по данным предоперационной диагностики ввиду редкого метастазирования в регионарные ЛУ [21, 35].

Адьювантная терапия

Рекомендуется пациенткам с опухолью в краях резекции/метастатическими ЛУ:

- лучевая терапия;
- ингибиторы иммунных контрольных точек (checkpoint ингибиторы: ниволумаб, ипилимумаб);
- таргетная терапия (иматиниб, вемурафениб, дабрафениб).

Лечение распространенных форм или рецидивов

Лучевая терапия рекомендована пациенткам с нерезектабельными опухолями, рассматривается комбинация лучевой терапии с химио- или иммунотерапией.

При меланоме вульвы план лучевой терапии такой же, как при меланоме кожи.

При меланоме влагалища или шейки матки – лучевая терапия в сочетании с брахитерапией.

Химиотерапия: возможно назначение декорбазина, темозоламида, нитрозомочевины и паклитаксела с цисплатином или карбоплатином.

Таргетная терапия: ингибиторы иммунных контрольных точек, *c-KIT* ингибитор (иматиниб), ингибиторы *BRAF* (вемурафениб, дабрафениб), ингибиторы MEK (траметиниб, кобиметиниб).

Лучевая терапия

Нет однозначного мнения среди специалистов относительно роли адьювантной лучевой терапии в плане клинического прогноза для пациенток с метастатически измененными ЛУ [42]. Несмотря на то что меланома считается радиорезистентной, высокодозная лучевая терапия (>40 Гр) способна улучшить локальный контроль над заболеванием для пациенток на поздних стадиях заболевания [43, 44].

Лучевая терапия рекомендуется пациенткам при наличии опухоли в краях резекции, при распространении опухолевого процесса в параметрии или при наличии метастазов в регионарных ЛУ. Первичная лучевая терапия с брахитерапией или без нее выполняется пациенткам с неоперабельными опухолями в основном с паллиативной целью [35]. В качестве альтернативы может быть предложена протонная терапия. К. Karasawa и соавт. провели лучевую терапию ионами углерода с суммарной очаговой дозой 57,6 Гр 23 пациенткам с меланомой нижнего полового тракта (меланома вульвы — 6 случаев, влагалища — 14 случаев, шейки матки — 3) с метастазами в паховых или тазовых ЛУ [37]. Трехлетний контроль над заболеванием и общая 3-летняя выживаемость составляли 49,9 и 53 % соответственно.

Лекарственная терапия

В литературе многими авторами не рекомендуется проведение адъювантной лекарственной терапии пациенткам с меланомой вульвы, влагалища и шейки матки на ранних стадиях (IA—IIС). Для остальных пациенток в адъювантном режиме долгие годы применялся дакарбазин в монорежиме или в комбинации с другими химиопрепаратами [45]. Ввиду редкости заболевания и отсутствия рандомизированных исследований современное лекарственное лечение меланом вульвы, влагалища и шейки матки экстраполировано с принятых рекомендаций по лечению меланом кожи и слизистых оболочек. В качестве системного лечения меланом нижнего женского полового тракта применялись препараты дакарбазина, темозоламида, нитрозомочевины и паклитаксела с цисплатином или карбоплатином, однако ни одна комбинация достоверно не продемонстрировала выигрышные результаты, но эти препараты целесообразно рассматривать при рецидиве или прогрессировании заболевания [39, 46].

M.S. Harting и K.V. Kim [46] сообщили результаты лечения 11 пациенток с прогрессирующей меланомой вульвы и влагалища, получивших химиотерапию в комбинации с иммунотерапией. В 8 случаях терапия состояла из комбинации цисплатина, винбластина, дакарбазина, интерферона альфа и интерлейкина-2, в 1 случае — из комбинации цисплатина, винбластина, дакарбазина и интерферона альфа, в 2 случаях — из комбинации цисплатина, интерферона альфа и других агентов. Полный ответ не был достигнут ни в одном случае, лишь 4 пациентки достигли частичного ответа (36 %). Медиана общей выживаемости от начала терапии составила 10 мес. По мнению авторов, этот метод лечения следует рассматривать как вариант системной терапии при прогрессирующей, рецидивирующей или метастатической меланоме вульвы и влагалища, если хирургическое лечение не представляется возможным. В литературе есть данные только об 1 случае неoadъювантной химиотерапии карбоплатином,

паклитакселом в комбинации с бевацизумабом. При использовании данного режима лекарственной терапии отмечалось уменьшение крупной меланомы вульвы на 50—60 % [39]. После неoadъювантной химиотерапии была выполнена радикальная вульвэктомия, далее в адъювантном режиме проведено 2 цикла химиотерапии по схеме TCarb (карбоплатин + паклитаксел). Период наблюдения составил 24 мес, пациентка жива без признаков прогрессирования заболевания.

Комбинация химиотерапии и традиционной иммунотерапии при лечении распространенной меланомы вульвы (интерферон альфа или интерлейкин) в целом получила хорошие непосредственные результаты, хотя это не отразилось на показателях общей выживаемости. При этом данная комбинация обладала большим спектром токсичности [47].

В работе клиники Майо 33 пациенткам с меланомой вульвы в 10 (30,3 %) случаях проводилась адъювантная терапия с различными комбинациями цитостатиков (темозоломид, карбоплатин ± паклитаксел ± бевацизумаб) и иммунологических агентов (интерферон альфа, гранулоцитарно-макрофагальный колониестимулирующий фактор) [39]. Адъювантная терапия не повлияла на показатели безрецидивной и общей выживаемости с учетом распределения пациентов по статусу ЛУ и глубине инвазии опухоли.

При постановке диагноза или при рецидиве меланомы вульвы, влагалища и шейки матки рекомендовано выполнение молекулярно-генетического исследования (*c-KIT*-, *NRAS*- и *BRAF*-статус опухоли). В исследовании P.V. Chapman и соавт. сообщалось о результатах использования вемурафениба (селективного ингибитора онкогенной мутантной киназы *BRAF* V600E) у 675 пациенток с первичной метастатической меланомой, содержащей мутацию *BRAF* V600E. Применение данного таргетного препарата значительно улучшило безрецидивную и общую выживаемость [48].

При выявлении мутации *c-KIT* у пациенток с метастатической меланомой значительную активность продемонстрировал иматиниб (низкомолекулярный ингибитор *KIT*) [47].

В настоящее время активно изучается иммунотерапия как самостоятельный метод лечения распространенной меланомы нижнего женского полового тракта. В ретроспективное исследование Q. Huang и соавт. была включена 31 пациентка, 19 из которых была проведена иммунотерапия (интерлейкин-2, интерферон альфа, бацилла Кальметта—Герена, дендритные клетки или лимфоцитарно-активируемые клетки-киллеры) [22]. Пятилетняя общая выживаемость составила 47 % для пациенток, получавших хирургическое лечение в комплексе с иммунотерапией, по сравнению с 29 % для пациенток, получивших только хирургическое лечение.

Дальнейшее изучение иммунологических методов лечения пациенток с метастатической меланомой привело к открытию эффективности ингибиторов иммунных контрольных точек (check-point ингибиторов), поскольку были продемонстрированы лучшие показатели общей и безрецидивной выживаемости у данных пациенток при использовании этих препаратов. Среди них ниволумаб и ипилимумаб показали лучшие результаты.

Поскольку ингибиторы иммунных контрольных точек (check-point ингибиторы), такие как ипилимумаб, пембролизумаб и ниволумаб, и молекулярно направленные агенты, такие как ингибиторы *BRAF* (вемурафениб, дабрафениб) и ингибиторы MEK (траметиниб, кобиметиниб), показали значимые результаты, в настоящее время они включены в стандарт адъювантного лечения пациенток с III и IV стадиями заболевания после выполнения циторедуктивных операций и значительно увеличивают показатели безрецидивной выживаемости [47].

Собственные наблюдения

За период с 1978 по 2019 г. в НМИЦ онкологии им. Н.Н. Петрова зарегистрировано 22 случая меланом нижнего женского полового тракта: 9 – с меланомой вульвы, 11 – с меланомой влагалища, 2 – с меланомой шейки матки. Средний возраст всех пациенток составил 64 года (от 34 до 86 лет). В группе меланом вульвы средний возраст пациенток был 56,7 лет (от 36 до 81 года). По стадиям пациентки распределились следующим образом: стадия IA – 2 случая, IB – 2, IC – 1, III – 3, IV – 1. Хирургическое лечение выполнено 8 пациенткам, лишь 1 пациентка с IV стадией заболевания в качестве первичного лечения получила монохимиотерапию. Адъювантную терапию не проводили пациенткам с ранними стадиями заболевания (IA–IC), для определения тактики послеоперационного лечения в случае распространенной формы меланомы (III и IV стадий) выполнялось молекулярно-генетическое исследование. Из обследованных 4 пациенток только у 1 пациентки с III стадией заболевания выявлена мутация V600E в гене *BRAF*. Ей была проведена таргетная терапия дабрафенибом и вемурафенибом, достигнут частичный регресс метастатических очагов, далее пациентка выбыла из наблюдения. Учитывая отсутствие мутаций у 2 других пациенток с III стадией, была проведена комбинированная химиотерапия с иммунотерапией. В 1 случае терапия представляла комбинацию декарбазина с альфа-глобулином, диагностировано прогрессирование заболевания, в качестве 2-й линии терапии проведено 2 цикла полихимиотерапии по схеме CDV (дакарбазин + винбластин + цисплатин), отмечено дальнейшее прогрессирование с метастатическим поражением легких, шейки матки и влагалища, пациентка умерла через 24 мес после

начала лечения. Во 2-м случае пациентке в адъювантном режиме проведена вакциноterapia (АДКВ) в комбинации с циклофосфомидом, на фоне лечения отмечено прогрессирование заболевания в легкие, внутригрудные ЛУ и мягкие ткани малого таза, рекомендована смена лекарственной терапии на монохимиотерапию дакарбазином, в результате генерализации опухолевого процесса пациентка умерла (через 23 мес после начала лечения). Из всех 9 случаев меланом вульвы прослежены 8, медиана наблюдения составила 23,75 (12–48) мес. Четверо пациенток живы без признаков рецидива заболевания, 4 умерли (через 12, 23, 24 и 24 мес).

Выводы

Лечение меланомы нижнего женского полового тракта основано на современных данных, касающихся злокачественных опухолей женского полового тракта, и на стандартах лечения меланом кожи. Для меланом вульвы и влагалища используется система стадирования меланомы AJCC, в то время как для меланом шейки матки применима система FIGO.

Хирургическое лечение является предпочтительным методом при ранних стадиях меланомы вульвы и влагалища: широкое иссечение в пределах здоровых тканей показывает аналогичные показатели выживаемости по сравнению с более агрессивными хирургическими подходами, хотя в некоторых случаях они могут применяться. Хирургическое лечение меланомы вульвы и влагалища в части случаев затруднено ввиду близкого анатомического расположения мочевого пузыря, заднего прохода и прямой кишки. Эффективность использования предоперационной неоадъювантной системной терапии не доказана, необходимо продолжать исследования этой опции лечения. Картирование сигнальных ЛУ необходимо выполнять всем пациенткам с диагностированной меланомой вульвы, в то время как это может быть проблемой при меланоме влагалища. Пахово-бедренную лимфаденэктомию следует рассматривать только для отдельных пациенток с клинически подозрительными метастатическими ЛУ. Для ранних стадий меланом шейки матки стандартом лечения является радикальная гистерэктомия с включением верхней трети влагалища с тазовой лимфаденэктомией.

Прогноз для пациенток с меланомой нижнего женского полового тракта неблагоприятный: общая 5-летняя выживаемость составляет 37–50 % для меланомы вульвы, 13–32 % для меланомы влагалища и около 10 % для меланомы шейки матки.

Большинство исследований показало, что нет достоверных результатов эффективности адъювантной поддерживающей химиотерапии или иммунотерапии. Лучевая терапия может быть использована в качестве адъювантного лечения для пациенток с положительными краями резекции или метастатическими ЛУ.

Другим показанием для лучевой терапии является лечение пациенток на поздних стадиях заболевания или при неоперабельных рецидивах.

У пациенток с распространенной или рецидивирующей меланомой вульвы системная лекарственная противоопухолевая терапия не показала желаемых удовлетворительных результатов. Использование ингибиторов иммунных контрольных точек, таких как ниволумаб и ипилимумаб, показало многообещающие результаты при меланоме кожи. Эти

препараты должны быть специально исследованы при меланоме нижнего женского полового тракта. Кроме того, в меланомах данных локализаций могут выявляться мутации *c-KIT*, *NRAS* или *BRAF*, что, в свою очередь, указывает на возможность применения таргетной терапии.

Тесное сотрудничество различных специалистов, занимающихся диагностикой и лечением меланом, позволит улучшить показатели выживаемости пациенток с меланомами редких локализаций.

ЛИТЕРАТУРА / REFERENCES

1. Tacastacas J.D., Bray J., Cohen Y.K. et al. Update on primary mucosal melanoma. *J Am Acad Dermatol* 2014;71 (2):366–75.
2. Creasman W.T., Phillips J.L., Menck H.R. A survey of hospital management practices for vulvar melanoma. *J Am Coll Surg* 1999;188:670–5.
3. Stang A., Streller B., Eisinger B. et al. Population-based incidence rates of malignant melanoma of the vulva in Germany. *Gynecol Oncol* 2005;96:216–21.
4. Chang A.E., Karnell L.H., Menck H.R. The National Cancer Data Base report on cutaneous and noncutaneous melanoma: a summary of 84,836 cases from the past decade. The American College of Surgeons Commission on Cancer and the American Cancer Society. *Cancer* 1998;83:1664–78.
5. Vyas R., Thompson C., Zargar H. et al. Epidemiology of genitourinary melanoma in the United States: 1992 through 2012. *J Am Acad Dermatol* 2016;75 (1):144–50.
6. Hu D.N., Yu G.P., McCormick S.A. Population-based incidence of vulvar and vaginal melanoma in various races and ethnic groups with comparisons to other site-specific melanomas. *Melanoma Res* 2010;20:153–8.
7. Stang A., Streller B., Eisinger B. et al. Population-based incidence rates of malignant melanoma of the vulva in Germany. *Gynecol Oncol* 2005;96:216–21.
8. Sugiyama V.E., Chan J.K., Shin J.Y. et al. Vulvar melanoma: a multivariable analysis of 644 patients. *Obstet Gynecol* 2007;110:296–301.
9. Aulmann S., Sinn H.P., Penzel R. et al. Comparison of molecular abnormalities in vulvar and vaginal melanomas. *Mod Pathol* 2014;27:1386–93.
10. Ragnarsson-Olding B., Johansson H., Rutqvist L.E. et al. Malignant melanoma of the vulva and vagina. Trends in incidence, age distribution, and long-term survival among 245 consecutive cases in Sweden 1960–1984. *Cancer* 1993;71:1893–7.
11. Gökaslan H., Şişmanoğlu A., Pekin T. et al. Primary malignant melanoma of the vagina: a case report and review of the current treatment options. *Eur J Obstet Gynecol Reprod Biol* 2005;121:243–8.
12. Kalampokas E., Kalampokas T., Damaskos C. Primary vaginal melanoma, a rare and aggressive entity. A case report and review of the literature. *In Vivo* 2017;31:133–9.
13. Frumovitz M., Etchepareborda M., Sun C.C. et al. Primary malignant melanoma of the vagina. *Obstet Gynecol* 2010;116:1358–65.
14. Pusceddu S., Bajetta E., Carcangiu M.L. et al. A literature overview of primary cervical malignant melanoma: an exceedingly rare cancer. *Crit Rev Oncol Hematol* 2012;81:185–95.
15. Bishop K.D., Olszewski A.J. Epidemiology and survival outcomes of ocular and mucosal melanomas: a population-based analysis. *Int J Cancer* 2014;134:2961–71.
16. Pleunis N., Schuurman M.S., Van Rossum M.M. et al. Rare vulvar malignancies; incidence, treatment and survival in the Netherlands. *Gynecol Oncol* 2016;142:440–5.
17. Verschraegen C.F., Benjapibal M., Supakarapongkul W. et al. Vulvar melanoma at the M.D. Anderson Cancer center: 25 years later. *Int J Gynecol Cancer* 2011;11:359–64.
18. Seifried S., Haydu L.E., Quinn M.J. et al. Melanoma of the vulva and vagina: principles of staging and their relevance to management based on a clinicopathologic analysis of 85 cases. *Ann Surg Oncol* 2015;22:1959–66.
19. Look K.Y., Roth L.M., Sutton G.P. Vulvar melanoma reconsidered. *Cancer* 1993;72:143–6.
20. Trimble E.L., Lewis J.L., Williams L.L. et al. Management of vulvar melanoma. *Gynecol Oncol* 1992;45:254–25.
21. Kirschner A.N., Kidd E.A., Dewees T., Perkins S.M. Treatment approach and outcomes of vaginal melanoma. *Cancer* 2013;23:1484–9.
22. Huang Q., Huang H., Wan T. et al. Clinical outcome of 31 patients with primary malignant melanoma of the vagina. *J Gynecol Oncol* 2013;24:330–5.
23. Buchanan D.J., Schlaerth J., Kurosaki T. Primary vaginal melanoma: thirteen-year disease-free survival after wide local excision and review of recent literature. *Am J Obstet Gynecol* 1998;178:1177–84.
24. Clark K.C., Butz W.R., Hapke M.R. Primary malignant melanoma of the uterine cervix: case report with world literature review. *Int J Gynecol Pathol* 1999;18:265–73.
25. Cantuaria G., Angioli R., Fernandez-Abril A., Penalver M. Primary malignant melanoma of the uterine cervix: case report and review of the literature. *Prim Care Update Ob Gyns* 1998;5:159–60.
26. Rohwedder A., Philips B., Malfetano J. et al. Vulvar malignant melanoma associated with human papillomavirus DNA: report of two cases and review of literature. *Am J Dermatopathol* 2002;24:230–40.
27. Omholt K., Grafstrom E., Kanter Lewensohn L. KIT pathway alterations in mucosal melanomas of the vulva and other sites. *Clin Cancer Res* 2001;17:3933–42.
28. Aulmann S., Sinn H.P., Penzel R. et al. Comparison of molecular abnormalities in vulvar and vaginal melanomas. *Mod Pathol* 2014;27:1386–93.
29. Mordel N., Mor-Yosef S., Ben-Baruch N., Anteby S.O. Malignant melanoma of the uterine cervix: case report and review of the literature. *Gynecol Oncol* 1989;32:375–80.
30. An J., Li B., Wu L. et al. Primary malignant amelanotic melanoma of the female genital tract: report of two cases and review of literature. *Melanoma Res* 2009;19:267–70.
31. Noguchi T., Ota N., Mabuchi Y. et al. A case of malignant melanoma of the uterine cervix with disseminated metastases throughout the vaginal wall.

- Case Rep Obstet Gynecol 2017; (2017):5656340.
32. Norris H.J., Taylor H.B. Melanomas of the vagina. *Am J Clin Pathol* 1966;46:420–6.
 33. Gleason B.G., Hirsch M.N., Nucci M.R. et al. Atypical genital nevi. A clinicopathologic analysis of 56 cases. *Am J Surg Pathol* 2008;32:51–7.
 34. Hou J.Y., Baptiste C., Hombalegowda R.B. et al. Vulvar and vaginal melanoma: a unique subclass of mucosal melanoma based on a comprehensive molecular analysis of 51 cases compared with 2253 cases of nongynecologic melanoma. *Cancer* 2017;123:1333–44.
 35. Sugiyama V.E., Chan J.K., Kapp D.S. Management of melanomas of the female genital tract. *Curr Opin Oncol* 2008;20:565–9.
 36. Leitao Jr.M.M. Management of vulvar and vaginal melanomas: current and future strategies. *Am Soc Clin Oncol Educ Book* 2014:e277–81.
 37. Karasawa K., Wakatsuki M., Kato S. et al. Working Group for Gynecological Tumors. Clinical trial of carbon ion radiotherapy for gynecological melanoma. *J Radiat Res* 2014;55:343–50.
 38. Leitao Jr.M.M., Cheng X., Hamilton A.L. et al. Gynecologic Cancer Inter Group (GFIG) consensus review for vulvovaginal melanomas. *Int J Gynecol Cancer* 2014;24 (9 Suppl 3):S117–22.
 39. Janco J.M., Markovic S.N., Weaver A.L. et al. Vulvar and vaginal melanoma: case series and review of current management options including neoadjuvant chemotherapy. *Gynecol Oncol* 2013;129:533–7.
 40. Sinasac S.E., Petrella T.M., Rouzbahman M. et al. Melanoma of the vulva and vagina: surgical management and outcomes based on a clinicopathologic review of 68 cases. *J Obstet Gynaecol Can* 2019;41(6):762–71.
 41. Gadducci A., Carinelli S., Guerrieri M.E., Aletti G.D. Melanoma of the lower genital tract: Prognostic factors and treatment modalities. *Gynecol Oncol* 2018;150(1):180–9.
 42. Danish H.H., Patel K.R., Switchenko J.M. et al. The influence of postoperative lymph node radiation therapy on overall survival of patients with stage III melanoma, a National Cancer Database analysis. *Melanoma Res* 2016;26:595–603.
 43. Slingluff C.L., Flaherty K., Posenberg S.A. et al. Cutaneous melanoma. In: *Cancer: Principles and practice of oncology*. 9th edn. Eds.: V.T. DeVita, T.S. Lawrence, S.A. Rosenberg. Philadelphia: Lippincott Williams & Wilkins, 2011. Pp. 1643–1691.
 44. Piura B. Management of primary melanoma of the female urogenital tract. *Lancet Oncol* 2008;9:973–81.
 45. Wilson M.A., Schuchter L.M. Chemotherapy for melanoma. *Cancer Treat Res* 2016;167:209–29.
 46. Harting M.S., Kim K.B. Biochemotherapy in patients with advanced vulvovaginal mucosal melanoma. *Melanoma Res* 2004; 14:517–20.
 47. Volpe V.O., Klufas D.M., Hegde U. The new paradigm of systemic therapies for metastatic melanoma. *J Am Acad Dermatol* 2017;77:356–68.
 48. Chapman P.B., Hauschild A., Robert C. et al. BRIM-3 Study Group. Improved survival with vemurafenib in melanoma with *BRAF* V600E mutation. *N Engl J Med* 2011;364:2507–16.

Вклад авторов

К.В. Сафронова, Е.А. Ульрих: разработка дизайна исследования, написание текста рукописи, обзор публикаций по теме статьи, анализ полученных данных;

А.С. Артемьева: написание текста рукописи, анализ полученных данных;

А.А. Сидорук, Д.А. Чуглова, К.Е. Хидишян, И.В. Берлев: анализ полученных данных;

Н.А. Микая: получение данных для анализа;

А.Ф. Урманчеева: разработка дизайна исследования, написание текста рукописи.

Authors' contributions

K.V. Safronova, E.A. Ulrikh: developing the research design, article writing, reviewing of publications of the article's theme, analysis of the obtained data;

A.S. Artemyeva: article writing, analysis of the obtained data;

A.A. Sidoruk, D.A. Chuglova, K.E. Khidishyan, I.V. Berlev: analysis of the obtained data;

N.A. Mikaya: obtaining data for analysis;

A.F. Urmancheeva: developing the research design, article writing.

Конфликт интересов. Авторы заявляют об отсутствии конфликта интересов.

Conflict of interest. The authors declare no conflict of interest.

Саркомы нижнего женского полового тракта (вульвы, влагалища и шейки матки): обзор литературы и собственные наблюдения

К.В. Сафронова^{1,2}, А.С. Артемьева¹, А.О. Нюганен¹, А.А. Сидорук¹, О.А. Смирнова¹, Н.А. Микая¹,
И.В. Берлев^{1,2}, А.Ф. Урманчиева^{1,2}, Е.А. Ульрих^{1,2}

¹ФГБУ «Национальный медицинский исследовательский центр онкологии им. Н.Н. Петрова» Минздрава России;
Россия, 197758 Санкт-Петербург, пос. Песочный, ул. Ленинградская, 68;

²ФГБОУ ВО «Северо-Западный государственный медицинский университет им. И.И. Мечникова» Минздрава России;
Россия, 191015 Санкт-Петербург, ул. Кирочная, 41

Контакты: Кристина Витальевна Сафронова kristina-skalli@yandex.ru

В статье освещены особенности клинической картины, диагностики и различные подходы к лечению сарком вульвы, влагалища и шейки матки.

Ключевые слова: саркома, лейомиосаркома, рабдомиосаркома, карциносаркома, вульва, влагалище, шейка матки

Для цитирования: Сафронова К.В., Артемьева А.С., Нюганен А.О. и др. Саркомы нижнего женского полового тракта (вульвы, влагалища и шейки матки): обзор литературы и собственные наблюдения. *Опухоли женской репродуктивной системы* 2019;15(3):54–63.

DOI: 10.17650/1994-4098-2019-15-3-54-63

Sarcomas of the lower female genital tract (vulva, vagina, and cervix): literature review and own cases

K. V. Safronova^{1,2}, A. S. Artemyeva¹, A. O. Nyuganen¹, A. A. Sidoruk¹, O. A. Smirnova¹, N. A. Mikaya¹, I. V. Berlev^{1,2},
A. F. Urmanchieva^{1,2}, E. A. Ulrikh^{1,2}

¹N. N. Petrov National Medical Research Center of Oncology, Ministry of Health of Russia; 68 Leningradskaya St.,
Pesochnyi Settlement, Saint Petersburg 197758, Russia;

²I. I. Mechnikov North-Western State Medical University, Ministry of Health of Russia; 41 Kirochnaya St.,
Saint Petersburg 191015, Russia

The article covers different aspects of clinical manifestations, diagnosis, and treatment of vulvar, vaginal, and cervical sarcomas.

Key words: sarcoma, leiomyosarcoma, rhabdomyosarcoma, carcinosarcoma, vulva, vagina, cervix

For citation: Safronova K. V., Artemyeva A. S., Nyuganen A. O. et al. Sarcomas of the lower female genital tract (vulva, vagina, and cervix): literature review and own cases. *Opukholy zhenskoy reproduktivnoy systemy = Tumors of female reproductive system* 2019;15(3):54–63.

Введение

Впервые термин «нижний женский половой тракт» был введен Арнольдом Манором в 1938 г. [1]. К опухолям нижнего женского полового тракта относят новообразования вульвы, влагалища и шейки матки. Среди них наиболее изученными являются чаще встречаемые морфологические типы, такие как плоскоклеточная карцинома и аденокарцинома. На долю редких форм, таких как саркомы вульвы, влагалища и шейки матки, приходится <1–2 % общего числа злокачественных опухолей нижнего женского полового тракта. К ним относят лейомиосаркомы (ЛМС), рабдомиосаркомы (РМС), карциносаркомы, аденосаркомы,

эндометриальные стромальные саркомы, липосаркомы, альвеолярные саркомы мягких тканей, недифференцированные саркомы, нейрогенные саркомы и др. (табл. 1).

Саркомы вульвы

Подавляющее большинство (98 %) всех опухолей вульвы являются доброкачественными, на долю злокачественных опухолей приходится 1–2 % [2]. Злокачественные новообразования вульвы составляют только 4 % всех гинекологических новообразований и занимают 4-е место в структуре онкогинекологической заболеваемости, уступая опухолям шейки матки,

тела матки и яичника. Частота встречаемости злокачественных опухолей вульвы составляет от 1 до 3 случаев на 100 тыс. женского населения и увеличивается с возрастом; смертность оценивается в 0,3 случая на 100 тыс. женского населения. Наиболее частым гистологическим типом является плоскоклеточная карцинома, составляющая >90 % случаев злокачественных новообразований этого органа. Саркомы вульвы встречаются крайне редко, на их долю приходится <1 % всех злокачественных опухолей вульвы.

Среди сарком вульвы наиболее часто наблюдаются ЛМС [3–5]. Так, в 1994 г. E.J. Aartsen и соавт. представили сводные мировые данные о 47 случаях сарком вульвы, среди которых чаще всего встречались ЛМС [6].

Лейомиосаркома вульвы чаще встречается у женщин среднего (40–50 лет) и старшего возраста (60–70 лет), возрастной диапазон составляет 20–68 лет, средний возраст больных соответствует 30–40 годам, в литературе описан случай ЛМС у пациентки в возрасте 14 лет [7, 8].

По данным исследования S. Shankar и соавт., опухоль чаще всего локализуется в области бартолиновой железы, в типичном для кист бартолиновых протоков месте, поэтому ее клинические проявления сходны с проявлениями воспалительных процессов бартолиновой железы, что приводит к трудностям в диагностике [5]. Опухоли характеризуются неспецифическими клиническими проявлениями, часто приводящими к ошибочному диагнозу, нередко первоначальный диагноз указывается как бартолиновая киста или абсцесс [7]. ЛМС вульвы по гистологическим характеристикам схожа с ЛМС других локализаций. По мнению D. Salehin и соавт., наиболее частой локализацией ЛМС являются большие половые губы (52 %), на 2-м месте малые половые губы (18 %), далее клитор (10–15 %) и бартолиновы железы (1–3 %) [3].

Опухоль характеризуется быстрым ростом, при этом клинически может протекать бессимптомно, а может проявляться хроническим зудом в области вульвы в течение длительного времени. Специалисты обсуждают роль хронического воспаления как предшественника канцерогенеза. Действительно, сообщалось о случаях, связанных со склерозирующим лишаем, хотя специфических этиологических и патогенетических факторов в большинстве исследований не выявлено. Так, в 2014 г. N. Rawal и соавт. представили клинический случай пациентки в возрасте 81 года, которой с 51 года был установлен диагноз склерозирующего лишая вульвы. Дважды гинекологами было выполнено иссечение образований (гистологически опухоль не была выявлена), через 12 лет после последнего иссечения отмечен единичный эпизод кровотечения и появление новообразования на правой половой губе размерами 1,5 × 2,0 см, при осмотре выявлен выраженный склероз тканей вульвы, что,

Таблица 1. Морфологическая классификация сарком мягких тканей (Всемирная организация здравоохранения, 2014)

Table 1. Morphological classification of soft tissue sarcomas (World Health Organization, 2014)

Тип опухоли Type of tumor	Код Code
Мезенхимальные опухоли Mesenchymal tumors	
Лейомиосаркома Leiomyosarcoma	8890/3
Рабдомиосаркома Rhabdomyosarcoma	8910/3
Альвеолярная мягкотканная саркома Alveolar soft part sarcoma	9581/3
Ангиосаркома Angiosarcoma	9120/3
Саркома оболочек периферических нервов Peripheral nerve sheath sarcoma	9540/3
Дерматофибросаркома Dermatofibrosarcoma	8832/1
Липосаркома Liposarcoma	8850/3
Смешанные мезенхимальные и эпителиальные опухоли Mixed mesenchymal and epithelial tumors	
Аденосаркома Adenosarcoma	8933/3
Карциносаркома Carcinosarcoma	8980/3

в свою очередь, затрудняло диагностику. Выполнена вульвэктомия, по данным гистологического анализа диагностирована ЛМС, адъювантное лечение не проводилось в связи с сопутствующей патологией. Через 9 мес пациентка обратилась с жалобами на образование в той же области, лечение провести не удалось, пациентка умерла от сопутствующей патологии (сердечная недостаточность) [9].

В литературе описаны казуистические случаи ЛМС, ассоциированной с беременностью [10].

Лейомиосаркома, как и доброкачественная лейомиома, проявляет иммунореактивность к мышечным маркерам, а именно к десмину, гладкомышечному актину и мышечноспецифическому актину [7]. На сегодняшний день самым специфичным для гладкомышечной дифференцировки считается h-кальдесмон. Также возможна фокальная экспрессия маркера S-100 и цитокератинов [3, 7]. В отличие от доброкачественных опухолей, ЛМС характеризуется повышенной экспрессией Ki-67 и белка p53 [3, 11].

Ряд авторов предлагают для дифференциальной диагностики лейомиом от ЛМС использовать следующие критерии:

- диаметр опухоли >5 см;
- инфильтративный характер роста;
- митотический индекс >5 в 10 полях зрения;
- цитологическая атипия от умеренной до тяжелой.

При этом авторы для постановки диагноза ЛМС руководствуются наличием как минимум 3 из вышеупомянутых критериев [11, 12].

В большинстве публикаций демонстрируется крайне неблагоприятное течение заболевания [3–5]. По данным исследования S. Dewdney и соавт., опухоль характеризуется быстрым ростом, высоким метастатическим потенциалом, частыми рецидивами, агрессивным поведением и высоким уровнем смертности [4]. По мнению ряда авторов, прогноз зависит, главным образом, от размера опухоли и вовлечения соседних тканей [11, 12]. R.A. Levy и соавт. отводят основную роль в прогнозировании заболевания митотической активности опухоли. По данным N. Rawal и соавт., хирургический метод является основным в лечении сарком вульвы [9]. В выводах исследования V. Otoide и соавт. указывается, что прогноз может быть благоприятным в случае полного хирургического удаления опухоли при отсутствии отдаленных метастазов [13].

В качестве возможного адъювантного лечения ряд авторов рассматривают лучевую терапию [14, 15]. По данным R. Patnayak и соавт., лучевая терапия оказалась эффективной у большинства пациенток после хирургического лечения [16], хотя в других работах не была продемонстрирована эффективность адъювантной лучевой терапии с целью снижения риска развития рецидива [11, 12].

Карциносаркома представляет собой редкую смешанную мезодермальную опухоль [17, 18]. Характеризуется содержанием в своей структуре 2 компонентов: как саркомы, так и карциномы, причем элементы карциномы обычно железистые, тогда как саркоматозный компонент может быть любого гистологического типа (остеосаркома, хондросаркома, ЛМС и др.) [17]. Клинические проявления заключаются в формировании опухолевого полипа с эндо- или экзофитным ростом, сопровождающимся кровотечением [18]. Метастазирование в лимфатические узлы обычно характерно только для эпителиального (саркоматозного) компонента [19].

Дерматофибросаркома (выбухающая саркома) вульвы (ДФС) – поверхностная фибробластическая неоплазия с характерной гистологической картиной и транслокацией t(17;22) (WHO Classification of skin tumors, 2018). Чаще всего ДФС встречаются у пожилых женщин [20]. К настоящему времени в литературе описано не более 50 случаев ДФС. M. Edelweiss и соавт. (2010) описали 13 случаев ДФС [21]. В большинстве из них опухоль

представляла собой одиночную твердую бляшку красного или синего цвета, реже встречались множественные мелкие подкожные узлы [20]. Гистологическая картина: опухоль состоит из слабополиморфных веретеновидных клеток, формирующих короткие пересекающиеся пучки и муаровые структуры с характерным сотовым рисунком инфильтрации подкожно-жировой клетчатки [22, 23]. Иммуногистохимически опухоль диффузно окрашивается CD34 [23].

Часто наблюдаются рецидивы, на фоне которых возможна прогрессия в фибросаркому, при этом потенциал метастазирования низкий [20, 22].

В качестве адъювантной терапии ДФС R. Neff и соавт. предлагают лучевую терапию [24]. Однако достоверно не доказано, что лучевая терапия обеспечивает снижение риска рецидива для этого подтипа саркомы, особенно в случаях полной резекции.

Рабдомиосаркома вульвы чаще бывает представлена эмбриональной РМС и диагностируется в детском возрасте. Впервые РМС была описана Verber в 1854 г., после чего была вынесена как отдельное заболевание; 92 года спустя A.P. Stout (1946) описал ее как опухоль с агрессивным течением неизвестного происхождения [25, 26]. РМС – наиболее распространенный тип сарком мягких тканей в детском возрасте, преимущественно до 15 лет [27], и может поражать любую часть тела [28]. В детском возрасте локализация этой опухоли на половых органах занимает 2-е место после головы и шеи, опухоль встречается преимущественно во влагалище или на шейке матки, реже на вульве. Гистологически РМС представлена примитивными мезенхимальными клетками на разных стадиях миогенеза, с различным содержанием рабдомиобластов. Опухоль редко встречается у взрослых.

Большинство случаев РМС спорадические, но имеются исследования, сообщающие о генетических факторах примерно у 30 % пациенток [29]. Представлены редкие семейные синдромы, такие как синдром Ли–Фраумени, который включает семейную предрасположенность к РМС и другим опухолям мягких тканей у детей [25]. Также выявлена связь РМС с синдромом Беквита–Видемана, который проявляется аномалиями в локусе 11p15, где расположен ген инсулиноподобного фактора роста II [25], и с синдромом Костелло – синдромом аутосомно-доминантного наследования [30]. Нейрофиброматоз 1-го типа и синдром Нунана также были отмечены во взаимосвязи с повышенным риском, подчеркивая частично генетическую природу заболевания.

Ботриоидная РМС представляет собой вариант эмбриональной РМС, типичный для возраста младше 8 лет (в среднем 3 года), однако в литературе встречается информация о случаях ботриоидной РМС и у пожилых женщин [31]. Название происходит от сходства опухоли с виноградными гроздьями – ботриоидом

(по-гречески). В случаях локализации опухоли на вульве или влагалище клиническим проявлением является аномальное кровотечение из половых путей, источником которого выступает сама опухоль, в то время как сама она может выглядеть, как полип.

Собственные наблюдения. За период с 1968 по 2019 г. в ФГБУ «Национальный медицинский исследовательский центр онкологии им. Н.Н. Петрова» Минздрава России (НМИЦ онкологии им. Н.Н. Петрова) зарегистрировано 6 случаев сарком вульвы у взрослых пациенток и 3 случая РМС у детей в возрасте 1 мес, 11 мес и 2 лет. Средний возраст взрослых пациенток составил 53,3 года (от 28 до 85 лет). В 2 случаях выявлена I стадия заболевания (морфологически – ЛМС), в остальных 4 – II стадия заболевания, из них в 2 случаях – ЛМС, в 1 – ДФС, еще в 1 – миксоидная веретенчатая саркома. Во всех случаях выполнялось хирургическое лечение в объеме вульвэктомии. В дальнейшем 1 пациентке с ЛМС II стадии проведена адъювантная лучевая терапия. Две пациентки выбыли из наблюдения, 3 пациентки живы без признаков заболевания. Одна пациентка умерла через 5 лет после постановки диагноза в возрасте 90 лет от сопутствующей патологии (острое нарушение мозгового кровообращения). Двум девочкам с РМС в послеоперационном периоде проводилась химиотерапия (лечение в 1968 г.). Обе пациентки (11 мес и 2 лет) погибли через год от прогрессирования заболевания. Одна пациентка, которой в возрасте 1 мес была иссечена опухоль размером до 1,5 см на большой половой губе, жива без рецидива заболевания (период наблюдения >40 лет).

Саркомы влагалища

Злокачественные новообразования влагалища встречаются крайне редко, саркомы влагалища – еще реже, составляя 2–3 % случаев злокачественных опухолей влагалища [32]. Из-за редкой встречаемости и большого разнообразия гистологических типов диагностика и лечение сарком влагалища до конца не изучены. В литературе представлены данные только ретроспективного анализа отдельных случаев РМС, ЛМС и других типов мезенхимальных опухолей, включая гастроинтестинальные стромальные опухоли, синовиальную саркому, эндометриальную стромальную саркому, ангиомиофибробластому и миофибробластому. Злокачественный процесс можно заподозрить в случае регистрации быстрого роста образования, для своевременной постановки диагноза и начала адекватного лечения необходимо верифицировать заболевание, выполнив биопсию с последующим гистологическим исследованием.

Лейомиосаркома влагалища – крайне редкое злокачественное новообразование, гистологическая структура аналогична таковой при других локализациях этих опухолей [33, 34]. Из-за редкости этого

патологического образования диагноз ЛМС влагалища редко устанавливается до операции. Основываясь на наблюдениях за 8 случаями, W.A. Peters и соавт. впервые отметили явную склонность опухоли локализоваться на задней стенке влагалища (в 75 % случаев). В свою очередь G. Ciavavino и соавт. сообщили, что среди обследованных ими пациенток лишь 43 % образований располагались на задней стенке, 17 % – на передней, а остальные 39 % – на боковых стенках влагалища [34]. Клинически наиболее часто указывается наличие бессимптомного образования во влагалище, реже регистрируют боли во влагалище, прямой кишке или мочевом пузыре, кровотечение или серозно-кровянистые выделения из влагалища или прямой кишки [33, 34].

Дифференциальный диагноз включает отличие этого редкого новообразования от множества других доброкачественных и злокачественных опухолей, которые могут поражать влагалище (киста Гартнера хода, гранулема и эпителиальная инклюзионная киста, нейрофиброма, лейомиома, рабдомиома и капиллярная гемангиома). Основным методом лечения ЛМС – хирургический. В случае прогрессирования и рецидивов большинство исследователей рекомендуют химиотерапевтическое лечение. Однако, по данным D. Khosla и соавт., химиотерапия с использованием ифосфамида и доксорубина достоверно не показала увеличения выживаемости больных с прогрессированием и рецидивированием заболевания [35].

J. Ahram и соавт. представили сводные данные за период с 1963 по 2005 г. о 58 больных ЛМС влагалища [36]. Средний возраст больных составил 45,2 года (возрастной диапазон 21–86 лет). В 25 случаях регистрировалась I стадия заболевания, в 12 случаях – II стадия, в 7 случаях – III стадия, в 2 случаях – IV стадия, в 12 случаях стадия была не указана. Большинство больных ($n = 43$) подверглись первичному хирургическому лечению, в 13 случаях дополнено лучевой терапией, в 5 случаях – химиотерапией. Только лучевую терапию получили 5 больных, в 1 случае дополненную химиотерапией. Только химиотерапию получили 2 пациентки. В 1 случае пациентка получила только симптоматическую терапию. Три пациентки получили неадъювантную лучевую терапию с последующим хирургическим лечением, в 1 из этих случаев дополненную адъювантной химиотерапией. В среднем, по данным этого анализа, время рецидива составило 11 мес. Отдаленные метастазы отмечались в 6 случаях.

До настоящего времени почти все публикации состоят из описания отдельных случаев ЛМС.

Рабдомиосаркома влагалища обычно представлена в виде полиповидного образования во влагалище, сопровождающегося кровотечением и/или слизистыми выделениями, с нарушением мочеиспускания

в запущенных случаях. В исследовании R.J. Andrassy и соавт. большинство РМС влагалища локализовались на его передней стенке [37].

За последние несколько десятилетий парадигма лечения РМС сместилась со сверхрадикального хирургического лечения в сторону неоадьювантной химиотерапии и органосохраняющего хирургического вмешательства [38–40]. До 1972 г. стандартом лечения РМС являлась экзентерация малого таза [41]. Первое межгрупповое исследование в этой области (Intergroup Rhabdomyosarcoma Study Group, IRS) в 1972–1978 гг. продемонстрировало клиническую эффективность комбинированного лечения, включавшего неоадьювантную химиотерапию, операцию и лучевую терапию. В группах пациенток с полностью резецированным и локализованным заболеванием 5-летняя безрецидивная и общая выживаемость составила 80 и 83 % соответственно.

Для сравнения эффективности различных режимов химиотерапии с 1972 по 1994 г. группой IRS проведено еще 3 исследования [37, 40]. В последнем исследовании IRS-IV оценивались 3 различных режима химиотерапии: винкристин + дактиномицин + циклофосфан, винкристин + дактиномицин + ифосфамид и винкристин + ифосфамид + этопозид. Результаты подтвердили необходимость проведения первичной химиотерапии с последующим хирургическим лечением и лучевой терапией для пациенток, которые не ответили на химиотерапию [37].

Карциносаркома влагалища, также известная как злокачественная смешанная мюллерова опухоль, встречается также крайне редко, обычно на 6-м и 8-м десятилетиях жизни, и морфологически содержит как эпителиальный, так и мезенхимальный компоненты [42, 43]. К настоящему времени в литературе описаны отдаленные результаты лечения лишь 14 случаев карциносарком влагалища, при этом опухоль характеризовалась агрессивным течением. Из 14 пациенток 7 умерли от заболевания, 4 живы, но с рецидивом заболевания через 3, 5, 6 и 8 мес наблюдения, 1 пациентка выбыла из наблюдения, 3 живы без признаков рецидива в течение 12, 14 и 60 мес наблюдения [44].

Собственные наблюдения. За период с 1968 по 2019 г. в НМИЦ онкологии им. Н.Н. Петрова зарегистрировано 17 случаев злокачественных неэпителиальных опухолей влагалища: 9 РМС, 6 ЛМС и 2 случая недифференцированной саркомы. В группе РМС ($n = 9$) возраст пациенток варьировал от 11 мес до 13,5 года, в группе других типов сарком ($n = 8$) – от 47 до 83 лет. В группе РМС влагалища 8 пациенток умерли от прогрессирования заболевания, медиана наблюдения составила 11,8 (1–24) мес. Только 1 пациентка (возраст на момент постановки диагноза – 5 лет) после хирургического иссечения и адьювантной химиотерапии жива уже 43 года после постановки диагноза.

Среди пациенток с ЛМС преобладала I стадия заболевания (5 из 6 случаев), недифференцированные саркомы представлены I и IV стадиями. Во всех случаях выполнялось хирургическое лечение. В дальнейшем 2 пациенткам с ЛМС I стадии в качестве адьювантного лечения выполнялась брахитерапия. Из 6 пациенток с ЛМС влагалища прослежены 5 больных, период наблюдения составил 75,2 (36–168) мес. Все пациентки живы без признаков заболевания. Одной пациентке с недифференцированной саркомой I стадии после хирургического лечения проведена монокимиотерапия доксорубицином, пациентка наблюдается 4 мес, данных, указывающих на рецидив, нет. Второй пациентке с недифференцированной саркомой IV стадии после иссечения опухоли проводилась сочетанная лучевая терапия, через 6 мес зарегистрированы рецидив заболевания и метастатическое поражение легких, смерть наступила через 8 мес от момента постановки диагноза.

Саркомы шейки матки

В 2002 г. в мире было диагностировано >490 тыс. новых случаев рака шейки матки, 273 тыс. женщин умерли от этой болезни [44]. Наиболее распространенным гистологическим подтипом рака шейки матки является плоскоклеточный рак, за которым следует аденокарцинома [45, 46]. К редко встречающимся формам относят светлоклеточную карциному, нейроэндокринные опухоли, меланомы и саркомы шейки матки.

Первичные саркомы шейки матки являются крайне редкими новообразованиями, на долю которых приходится <1 % случаев. Из-за относительной редкости заболевания большинство доступных данных о диагностике и лечении сарком шейки матки взяты из публикаций клинических случаев. На сегодняшний день, по данным анализа одного из крупнейших онкологических центров Вашингтона, среди 1583 больных злокачественными опухолями шейки матки, получавших лечение в течение почти 20 лет, выявлено 8 случаев сарком шейки матки, что соответствует частоте 0,5 % [47].

S. Bansal и соавт. в 2010 г. представили данные исследования, в которое было включено 33 074 пациентки с инвазивными новообразованиями шейки матки, из них 26 908 (81 %) женщин с плоскоклеточной карциномой, 5842 (18 %) с аденокарциномами и 323 (1 %) с первичными саркомами и смешанными опухолями шейки матки (табл. 2) [48]. Среди женщин с саркомами шейки матки карциносаркома была наиболее распространенной морфологической формой – 40 % ($n = 128$) случаев. Аденосаркомы и ЛМС составляли 21 % ($n = 67$) случаев. Менее частыми вариантами сарком были РМС, недифференцированная саркома, эндометриальная стромальная саркома, эпителиоидная саркома и фибросаркома.

Карциносаркома шейки матки, ранее называемая злокачественной смешанной мюллеровой опухолью, представляет собой новообразование, состоящее из злокачественного эпителиального и мезенхимального компонентов. Согласно данным базы данных SEER Национального института рака, за период с 1988 по 2005 г. было зарегистрировано 128 случаев карциносаркомы шейки матки, что составило 39,5 % [48]. Карциносаркома шейки матки встречается в основном у женщин в постменопаузе, средний возраст пациенток при постановке диагноза составляет 64 года, возрастной диапазон варьирует от 25 до 93 лет [49]. Почти все пациентки предъявляют жалобы на аномальное влагалищное кровотечение и при обследовании имеют определяемую опухолевую массу в шейке матки. Большинство цервикальных карциносарком выявляется на стадии IV. По данным SEER, 5-летняя выживаемость среди женщин с ранней стадией саркомы шейки матки невысока: для стадии IA – 80 %, для IV стадии – 67 %, для III стадии – 20 %.

Из-за редкой встречаемости нет стандартов диагностики и лечения данного заболевания, основным методом лечения является хирургический (гистерэктомия с двусторонней сальпингоофорэктомией и тазовой лимфаденэктомией), в качестве адъювантной терапии может быть назначена лучевая терапия с химиотерапией или без нее. При поздней стадии заболевания пациенткам обычно проводят только курс радикальной химиолучевой терапии.

В 2007 г. R. Laterza и соавт. сообщили о результатах лечения 33 пациенток с карциносаркомой шейки матки. В исследование было включено 16 пациенток с IV стадией заболевания, 3 пациентки со II стадией, 2 пациентки с III стадией, у 12 пациенток стадия не была определена [50]. Из 16 пациенток с карциносаркомой IV стадии 6 пролечены только хирургически, 5 больных в дополнение к хирургическому методу получили адъювантную лучевую терапию, оставшимся 4 хирургическое лечение дополнено адъювантной химиотерапией с облучением или без него, и лишь 1 из 16 пациенток проведена только лучевая терапия. Медиана наблюдения составила 16 (6–156) мес: у 6 пациенток не наблюдалось признаков заболевания, 1 была жива с рецидивом заболевания, 5 умерли от прогрессирования болезни, 2 выбыли из наблюдения. Двое из 3 пациенток со II стадией пролечены хирургически с адъювантной лучевой терапией, 1 из 3 пациенток получила только лучевую терапию. У 2 пациенток не было признаков заболевания, а 1 умерла от прогрессирования заболевания. Две пациентки с III стадией подверглись лучевой терапии, обе умерли от прогрессирования заболевания. Таким образом, только в 50 % случаев у пациенток на ранних стадиях заболевания в течение всего периода наблюдения не отмечалось рецидива. Медиана общей выживаемости составила 10,5 (2–42) мес.

Таблица 2. Распределение частоты сарком шейки матки согласно Американскому национальному регистру онкологических заболеваний (Surveillance, Epidemiology, and End Results, SEER)

Table 2. Frequency of various cervical sarcomas according to the US Cancer Register (Surveillance, Epidemiology, and End Results, SEER)

Тип саркомы шейки матки Type of cervical sarcoma	Число случаев, n (%) Number of cases, n (%)
Карциносаркома Carcinosarcoma	128 (39,5)
Аденосаркома Adenosarcoma	67 (20,7)
Лейомиосаркома Leiomyosarcoma	67 (20,7)
Рабдомиосаркома Rhabdomyosarcoma	30 (9,3)
Недифференцированная саркома Undifferentiated sarcoma	22 (6,8)
Эндометриальная стромальная саркома Endometrial stromal sarcoma	4 (1,2)
Веретенноклеточная саркома Spindle cell sarcoma	3 (0,9)
Эпителиоидная саркома Epithelioid sarcoma	1 (0,3)
Фибросаркома Fibrosarcoma	1 (0,3)
<i>Всего</i> <i>Total</i>	<i>323 (100)</i>

J.G. Sunwoo и соавт. выполняли гистерэктомию с двусторонней сальпингоофорэктомией пациентке с цервикальной карциносаркомой стадии IV, при этом признаков рецидива заболевания не регистрировалось в течение 14-месячного периода наблюдения [49].

В.Н. Kim и соавт. в 2017 г. представили случай пациентки со стадией заболевания IV2 после выполнения радикальной гистерэктомии и химиотерапии, пациентка умерла от прогрессирования заболевания через 7 мес после начала первичного лечения.

Рабдомиосаркома шейки матки диагностируется на основании гистологического исследования, возможны и дополнительные диагностические опции, такие как аспирационная тонкоигольная биопсия с последующим цитологическим анализом, иммуноцитохимическим анализом маркеров миогенной активности [51]. Экспрессия ядерного транскрипционного фактора миогенина (myf4) и MyoD1, миогенные транскрипционные регуляторные белки, которые являются высокоспецифичными маркерами

для идентификации дифференцировки в направлении скелетных мышц, характерны для этих опухолей.

Помимо локального инфильтративного роста РМС свойственны лимфогенные и гематогенные метастазы. Так, по данным V. Di Donato и соавт., рецидивы и отдаленные метастазы при РМС шейки матки регистрируются примерно в 30 % случаев. По данным L. Diller и соавт., отдаленные метастазы были выявлены преимущественно в костном мозге и легких, тогда как в работе Q. He и соавт. отдаленные гематогенные метастазы наблюдались редко.

Возможными факторами, влияющими на прогноз РМС, по мнению С.Н. Kirsch и соавт., являются гистологический тип (эмбриональный/ботриоидный), размер опухоли >5 см, наличие отдаленных метастазов и возраст младше/старше 10 лет на момент постановки диагноза. По мнению L. Diller и соавт., только глубина инвазии, регионарное распространение в лимфатические узлы и терапевтический ответ на лечение являются важными прогностическими факторами при РМС. Прогноз при нематастатической РМС благоприятный, средняя 5-летняя выживаемость составляет 85–90 %.

Учитывая, что опухоль поражает преимущественно молодых пациенток, целью лечения является сохранение качества жизни с попыткой органосохраняющего хирургического вмешательства при поддержке лекарственной терапией; так, Н. Martelli и соавт. отметили чувствительность РМС к химиотерапии. Однако в случае инфильтративного роста опухоли не всегда возможен такой вариант лечения [38].

В качестве лекарственной терапии РМС используются винкристин и дактиномицин с циклофосфамидом (VAC) или ифосфамидом (IVA). Кроме того, описан эффект при использовании топотекана или иринотекана в сочетании с VAC. В тех случаях, когда полная резекция невозможна, рекомендуют лучевую терапию. При диагностике рецидива возможна комбинация методов: хирургическое лечение + лучевая терапия.

Лейомиосаркома шейки матки, по данным S. Bansal и соавт., составляет 0,21 % всех инвазивных опухолей шейки матки [48], чаще встречается у женщин на 4–6-м десятилетии жизни, реже в молодой возрастной группе [52]. D.D. Whitcombe и соавт. в 2016 г. сообщили о случае беременной 18-летней пациентки. В литературе описано еще 4 случая ЛМС шейки матки, ассоциированной с беременностью [53]. S. Bansal и соавт. проанализировали базу данных SEER пациенток со злокачественными опухолями шейки матки ($n = 33\,074$) за период с 1988 по 2005 г.: в 0,98 % ($n = 323$) случаев была диагностирована саркома, из них в 67 случаях – ЛМС. В данном анализе пациентки с саркомами относились к более молодой возрастной группе, имели опухоли более крупного

размера, и заболевание было диагностировано на более поздней стадии [48].

Признаками и симптомами ЛМС шейки матки чаще всего являются кровотечение и патологические выделения из половых путей, боль и ощущение распирания в области малого таза и брюшной полости. Большинство опухолей на момент осмотра имеют большие размеры – от 10 до 12 см. Также могут наблюдаться различные симптомы сдавления, такие как учащение мочеиспускания и иногда задержка мочи. Пациентки обычно предъявляют жалобы на потерю массы тела, снижение аппетита.

Диагностика ЛМС шейки матки основана на патоморфологических данных. Критериями диагностики являются присутствие некроза опухолевых клеток, митотический индекс >10 и атипия клеток от умеренной до выраженной. Морфологические проявления ЛМС шейки матки принципиально не отличаются от таковых при опухолях других локализаций. Основным методом лечения ЛМС шейки матки является хирургический.

В отличие от плоскоклеточного рака и аденокарциномы шейки матки, поражение лимфатических узлов и параметриев при ЛМС шейки матки встречается крайне редко. Учитывая данную особенность опухолевого распространения и метастазирования, проведение рутинной лимфаденэктомии не показано, так как она не оказывает влияния на 5-летнюю специфическую выживаемость при заболевании. Также при ЛМС шейки матки отмечается редкое поражение яичников, что, в свою очередь, оставляет открытым вопрос о двустороннем удалении яичников. В связи с этим в 2016 г. L. Zhiqiang и соавт. акцентировали внимание на случае лечения молодой пациентки с ЛМС шейки матки, которой была выполнена радикальная гистерэктомия с двусторонним удалением яичников, что в последующем, несмотря на применение заместительной гормональной терапии, крайне ухудшило качество жизни женщины вследствие климактерических расстройств и в дальнейшем привело к суициду.

Подобно другим гистологическим вариантам сарком, за некоторыми исключениями, основной путь метастазирования ЛМС шейки матки – гематогенный. По данным S. Aminimoghaddam и соавт., наиболее частой локализацией отдаленных метастазов ЛМС шейки матки являются легкие. M. Casanova и соавт. сообщили о случае локализованной ЛМС шейки матки у 63-летней женщины с метастазированием в легкие через 1 год после постановки диагноза.

Существуют различные прогностические факторы, включая стадию опухоли, степень дифференцировки, митотический индекс, размер опухоли, возраст и менопаузальный статус. Среди этих факторов стадия, степень дифференцировки и митотический индекс оказались более значимыми.

Роль химиотерапии экстраполирована от сарком тела матки; наиболее часто используемые препараты включают доксорубин и ифосфамид. Этот режим имеет общую частоту ответа 30 % при запущенных и метастатических формах заболевания [53]. Другими химиотерапевтическими препаратами являются циклофосфамид, гемцитабин и доцетаксел, применяемые с частотой ответа примерно 30 % [54]. Ряд клиницистов в качестве адъювантного лечения для профилактики рецидива заболевания предлагают лучевую терапию в дозе 50 Гр, разделенной на 25 фракций в течение 5 нед, с последующей брахитерапией, состоящей из 2–3 сеансов; авторы допускают возможность проведения внутриволостной терапии во время дистанционной лучевой терапии для уменьшения общей длительности лечения с целью увеличения скорости местного воздействия на опухоль [55, 56].

Прогноз при ЛМС шейки матки хуже, чем при других распространенных злокачественных опухолях, таких как плоскоклеточный рак и аденокарцинома [48].

Собственные наблюдения. За 39-летний период с 1980 по 2019 г. в НМИЦ онкологии им. Н.Н. Петрова зарегистрировано 14 случаев сарком шейки матки. Средний возраст взрослых пациенток составил 55,8 (47–78) года. В группе детей ($n = 3$) возраст пациенток на момент постановки диагноза был 11 мес, 14 и 15 лет. Морфологически опухоли распределялись следующим образом: 8 случаев карциносарком, 3 случая ЛМС, 3 случая РМС (все 3 случая – у детей). В группе больных с карциносаркомами шейки матки распределение по стадиям было следующим: I стадия диагностирована в 4 случаях, II стадия – в 1 случае, III стадия – в 1 случае, IV стадия – в 2 случаях. Всем пациенткам с I стадией заболевания выполнена радикальная операция в объеме пангистерэктомии, двусторонней тазовой лимфаденэктомии, в адъювантном режиме 3 пациенткам проведена брахитерапия, все живы без признаков рецидива заболевания, медиана наблюдения составила 46 (3–108) мес. Пациентке со II стадией заболевания выполнена радикальная операция, через 70 мес диагностирован рецидив, через 168 мес зарегистрирована смерть от генерализации опухолевого процесса. Пациентка с III стадией заболевания получила радикальный курс сочетанной лучевой терапии, выбыла из наблюдения. Обе пациентки с IV стадией получили в качестве основного лечения полихимиотерапию, 1 пациентка умерла через 4 мес от начала лечения, другая – через 20 мес. В группе ЛМС 1 пациентка была с I стадией, 1 – со II стадией, у 1 больной стадия не была

определена; всем проведено радикальное хирургическое лечение, в адъювантном режиме выполнена полихимиотерапия, у всех диагностирован рецидив через 11, 6 и 14 мес соответственно.

Рабдомиосаркома шейки матки диагностирована у девочек 11 мес, 14 и 15 лет. Пациентке в возрасте 11 мес проведена полихимиотерапия, через 10 мес зарегистрирована смерть от прогрессирования опухолевого процесса. Пятнадцатилетней пациентке проведен курс лекарственной противоопухолевой терапии по схеме VAC с полным клиническим ответом, результат – 67 мес без признаков рецидива. Четырнадцатилетней девочке после цервикогистерорезектоскопии по месту жительства и верификации заболевания в НМИЦ онкологии им. Н.Н. Петрова выполнено повторное иссечение опухоли гистероскопически с целью попытки сохранения матки, проведена полихимиотерапия по схеме VAC, по данным ультразвуковой и магнитно-резонансной томографии данных, указывающих на наличие остаточной опухоли, не получено, однако при контрольной гистерорезектоскопии после биопсии шейки матки гистологически верифицирован продолженный рост опухоли; выполнена радикальная гистерэктомия без придатков. Пациентка на данный момент находится под наблюдением без признаков рецидива заболевания.

Заключение

Саркомы вульвы, влагалища и шейки матки – редкие злокачественные новообразования, характеризующиеся неспецифическими клиническими проявлениями, агрессивным течением и высокой летальностью. К настоящему времени отсутствуют стандарты по диагностике и лечению данного типа опухолей, существующие рекомендации основаны на единичных наблюдениях и мнении экспертов.

В имеющихся публикациях, как и по результатам собственных наблюдений, саркомы нижнего женского полового тракта чаще диагностируются у пациенток старше 50 лет, исключением являются рабдомиосаркомы, которые преимущественно поражают детей. Неблагоприятный малопредсказуемый прогноз связан с высоким метастатическим потенциалом новообразований, а также зависит от размера, степени инвазии и митотической активностью первичной опухоли. Основными методами лечения остаются хирургический, лучевой, лекарственный – как в монорежиме, так и в комбинации. Однако единых рекомендаций не существует, что требует организации многоцентровых международных исследований.

ЛИТЕРАТУРА / REFERENCES

- Manor A. Sulfanilamid: its use in the treatment of gonorrhoea of the lower genital tract of the female. *Cal West Med* 1938;49(3):208–10.
- Newman P.L., Fletcher C.D. Smooth muscle tumours of the external genitalia: clinicopathological analysis of a series. *Histopathology* 1991;18(6):523–9.
- Salehin D., Haugk C., William M. et al. Leiomyosarcoma of the vulva. *Eur J Gynaecol Oncol* 2012;33:306–8.
- Dewdney S., Kennedy C.M., Galask R.P. Leiomyosarcoma of the vulva: A case report. *J Rep Med* 2005;50:630–32.
- Shankar S., Todd P.M., Rytina E. et al. Leiomyosarcoma of the vulva. *J Eur Acad Dermatol Venerol* 2006;20:116–7.
- Aartsen E.J., Albus-Lutter C.E. Vulvar sarcoma: clinical implications. *Eur J Obstet Gynecol Reprod Biol* 1994;56(3):181–9.
- González-Bugatto F., Añón-Requena M.J., López-Guerrero M.A. et al. Vulvar leiomyosarcoma in Bartholin's gland area: A case report and literature review. *Arch Gynecol Obstet* 2009;279:171–4.
- Mensch L.S., Trask C.E., Eltabbakh G.H. Leiomyosarcoma of the vulva: A brief communication. *Eur J Gynaecol Oncol* 2002;21:61.
- Rawal N., Saridogan E., Khan N. et al. Leiomyosarcoma of the vulva in association with lichen sclerosus. *J Obstet Gynaecol* 2005;25:87–8.
- Zucker P.K., Peng T.C. Vulvar leiomyosarcoma in pregnancy. *Am J Obstet Gynecol* 1990;162:164–6.
- Lösch A., Joura E.A., Stani J. et al. Leiomyosarcoma of the vulva. A case report. *J Rep Med* 2001;46:609–12.
- Nielsen G.P., Rosenberg A.E., Kerner F.C. et al. Smooth-muscle tumors of the vulva: A clinicopathological study of 25 cases and review of the literature. *Am J Surg Pathol* 1996;20:779–93.
- Otoide V., Okobia M., Aligbe J. et al. (2002) Vulvar leiomyosarcoma: A case report in a Nigerian woman. *Surg Tech Int* 2002;10:71–3.
- Levy R.A., Winham W.M., Bryant C.S. et al. Smooth muscle neoplasms of the vulva masquerading as Bartholin gland duct cysts. *Proceedings* 2014;27:25–7.
- Williams N.P., Williams E., Fletcher H. Smooth muscle tumors of the vulva in Jamaica. *West Ind Med J* 2002;51:228–31.
- Patnayak R., Manjulatha B., Srinivas S. et al. Leiomyosarcoma of the vulva. *Ind J Pathol Microbiol* 2008;51:448–9.
- Kuyumcuoglu U., Kale A. Homologous type of malignant mixed Mullerian tumor of the uterus presenting as a cervical mass. *J Chin Med Assoc* 2009;72:533–5.
- Guy J.B., Trone J.C., Casteillo F. et al. Carcinosarcomas in female genital tracts: General review. *Bulletin du Cancer* 2014;101:760–4.
- Grigore M., Ilea C., Terinte C. et al. Heterologous type of malignant mixed Mullerian tumor of the uterus presenting as a vulvar mass. *Eur J Gynaecol Oncol* 2014;35:458–60.
- Bogani G., Cromi A., Uccella S. et al. Dermatofibrosarcoma protuberans of the vulva. *J Obstet Gynaecol* 2014;14:1–2.
- Edelweiss M., Malpica A. Dermatofibrosarcoma protuberans of the vulva: a clinicopathologic and immunohistochemical study of 13 cases. *Am J Surg Pathol* 2010;34(3):393–400.
- Ozmen E., Güney G., Algin O. Magnetic resonance imaging of vulvar dermatofibrosarcoma protuberans – report of a case. *Radiol Oncol* 2013;47:244–6.
- Hammonds L.M., Hendi A. Dermatofibrosarcoma protuberans of the vulva treated using mohs micrographic surgery. *Dermatol Surg* 2010;36:558–63.
- Neff R., Collins R., Backes F. et al. Dermatofibrosarcoma protuberans: A rare and devastating tumor of the vulva. *Gynecologic Oncology Reports* 2019;28:9–11.
- Hartley A.L., Birch J.M., Blair V. et al. Patterns of cancer in the families of children with soft tissue sarcoma. *Cancer* 1993;72:923–30.
- Stout A.P. Rhabdomyosarcoma of the skeletal muscles. *Ann Surg* 1946;123:447–72.
- Jemal A., Siegel R., Ward E. et al. *Cancer Statistics, 2007*. *Cancer J Clin* 2007;57(1):43–66.
- Behtash N., Mousavi A., Tehranian A. et al. Embryonal rhabdomyosarcoma of the uterine cervix: case report and review of the literature. *Gynecol Oncol* 2003;91(2):452–5.
- Ferguson S.E., Gerald W., Barakat R.R. et al. Clinicopathologic features of rhabdomyosarcoma of gynecologic origin in adults. *Am J Surg Pathol* 2007;31:382–9.
- Cessna M.H., Zhou H., Perkins S.L. et al. Are myogenin and myoD1 expression specific for rhabdomyosarcoma? A study of 150 cases, with emphasis on spindle cell mimics. *Am J Surg Pathol* 2001;25:1150–7.
- Reynolds E.A., Logani S., Moller K., Horowitz I.R. Embryonal rhabdomyosarcoma of the uterus in a postmenopausal woman. Case report and review of the literature. *Gynecol Oncol* 2006;103(2):736–9.
- Kim B.H. The vagina and vulva. In: Kim S.H., McClennan B.L., Outwaer E.K. *Radiology illustrated: Gynecologic Imaging*. Philadelphia: Elsevier Saunders, 2005. Pp. 807–809.
- Peters W.A., Kumar N.B., Andersen W.A., Morley G.W. Primary sarcoma of the adult vagina: A clinicopathologic study. *Obstet Gynecol* 1985;65:699–704.
- Ciaravino G., Kapp D.S., Vela A.M. et al. Primary leiomyosarcoma of the vagina. A case report and literature review. *Int J Gynecol Cancer* 2000;10:340–7.
- Khosla D., Gupta R., Srinivasan R. et al. Sarcomas of uterine cervix: clinicopathological features, treatment, and outcome. *Int J Gynecol Cancer* 2012;22(6):1026–30.
- Ahram J., Lemus R., Schiavello H.J. Leiomyosarcoma of the vagina: Case report and literature review. *Int J Gynecol Cancer* 2006;16:884–91.
- Andrassy R.J., Wiener E.S., Raney R.B. et al. Progress in the surgical management of vaginal rhabdomyosarcoma: a 25-year review from the Intergroup Rhabdomyosarcoma Study Group. *J Pediatr Surg* 1999;34(5):731–4; discussion 734–5.
- Martelli H., Oberlin O., Rey A. et al. Conservative treatment for girls with nonmetastatic rhabdomyosarcoma of the genital tract: A report from the Study Committee of the International Society of Pediatric Oncology. *J Clin Oncol* 1999;17:2117–22.
- Walterhouse D., Watson A. Optimal management strategies for rhabdomyosarcoma in children. *Pediatric Drugs* 2007;9:391–400.
- Raney R.B., Anderson J.R., Barr F.G. et al. Rhabdomyosarcoma and undifferentiated sarcoma in the first two decades of life: A selective review of intergroup rhabdomyosarcoma study group experience and rationale for Intergroup Rhabdomyosarcoma Study V. *J Pediatr Hematol Oncol* 2001;23:215–20.
- Kirsch C.H., Goodman M., Esiashvili N. Outcome of female pediatric patients diagnosed with genital tract rhabdomyosarcoma based on analysis of cases registered in SEER database between 1973 and 2006. *Am J Clin Oncol* 2014;37:47–50.
- Neesham D., Kerdemelidis P., Scurry J. Primary malignant mixed Mullerian tumor of the vagina. *Gynecol Oncol* 1998;70(2):303–7.
- Babarović E., Sladoljev K., Perin E. et al. Primary carcinosarcoma of the vagina associated with differentiated squamous intraepithelial neoplasia in a patient with complete uterine prolapse: case report and review of the literature. *Int J Surg Pathol* 2018;26(4):370–6.
- Parkin D.M., Bray F., Ferlay J. et al. *Global cancer statistics, 2002*. *CA Cancer J Clin* 2005;55:74–108.

45. Wang S.S., Sherman M.E., Hildesheim A. et al. Cervical adenocarcinoma and squamous cell carcinoma incidence trends among white women and black women in the United States for 1976–2000. *Cancer* 2004; 100:1035–44.
46. Smith H.O., Tiffany M.F., Qualls C.R., Key C.R. The rising incidence of adenocarcinoma relative to squamous cell carcinoma of the uterine cervix in the United States – a 24-year population-based study. *Gynecol Oncol* 2000;78:97–105.
47. Wright J.D., Rosenblum K., Huettner P.C. et al. Cervical sarcomas: an analysis of incidence and outcome. *Gynecol Oncol* 2005;99:348–51.
48. Bansal S., Lewin S.N., Burke W.M. et al. Sarcoma of the cervix: natural history and outcomes. *Gynecol Oncol* 2010;118(2):134–8.
49. Sunwoo J.G., Cho I.S., Jeon S. et al. A case of malignant mixed Müllerian Tumor (MMT) of the uterine cervix. *Obstet Gynecol Sci* 2008;51:350–4.
50. Laterza R., Seveso A., Zefiro F. et al. Carcinosarcoma of the uterine cervix: case report and discussion. *Gynecol Oncol* 2007;107:98–100.
51. Lloyd R.V., Hajdu S.I., Knapper W.H. Embryonal rhabdomyosarcoma in adults. *Cancer* 1983;51(3):557–65.
52. Dhull A.K., Kaushal V., Marwah N. The uncovered story of leiomyosarcoma of the cervix: a rare case report and review of literature. *BMJ Case Rep* 2013;2013. PII: bcr2013008616.
53. Whitcombe D.D., Valente P.T., Acosta O.M. et al. Leiomyosarcoma of the uterine cervix associated with pregnancy: a case report and review of literature. *Gynecol Oncol Rep* 2016; 17:45–8.
54. Sutton G., Blessing J.A., Malfe-tano J.H. Ifosfamide and doxorubicin in the treatment of advanced leiomyosarcomas of the uterus: a Gynecologic Oncology Group study. *Gynecol Oncol* 1996;62(2):226–9.
55. Mittal S., Verma Y.P., Kumar T. Primary leiomyosarcoma of cervix: now it counts! *Int J Curr Res* 2017;9 (4):49398–401.
56. Khosla D., Gupta R., Srinivasan R. et al. Sarcomas of uterine cervix: clinicopathological features, treatment, and outcome. *Int J Gynecol Cancer* 2010;22(6):1026–30.

Вклад авторов

К.В. Сафронова, Е.А. Ульрих: разработка дизайна исследования, написание текста рукописи, обзор публикаций по теме статьи, анализ полученных данных;

А.С. Артемьева: написание текста рукописи, анализ полученных данных;

А.О. Нюганен, А.А. Сидорук, О.А. Смирнова, И.В. Берлев: анализ полученных данных;

Н.А. Микая: получение данных для анализа;

А.Ф. Урманчеева: разработка дизайна исследования, написание текста рукописи.

Authors' contributions

K.V. Safronova, E.A. Ulrikh: developing the research design, article writing, reviewing of publications of the article's theme, analysis of the obtained data;

A.S. Artemyeva: article writing, analysis of the obtained data;

A.O. Nyuganen, A.A. Sidoruk, O.A. Smirnova, I.V. Berlev: analysis of the obtained data;

N.A. Mikaya: obtaining data for analysis;

A.F. Urmancheeva: developing the research design, article writing.

Конфликт интересов. Авторы заявляют об отсутствии конфликта интересов.

Conflict of interest. The authors declare no conflict of interest.

Эпителиоидная трофобластическая опухоль матки: возможности современной диагностики, определяющей эффективную стратегию лечения (клиническое наблюдение)

С.Н. Мамедли, М.А. Чекалова, Л.А. Мещерякова, А.Ф. Масленников,
Н.А. Мещерякова, А.И. Карселадзе, В.В. Кузнецов

ФГБУ «Национальный медицинский исследовательский центр онкологии им. Н.Н. Блохина» Минздрава России;
Россия, 115478 Москва, Каширское шоссе, 23

Контакты: Сюсан Нариман кызы Мамедли msyusan@mail.ru

Понятие «трофобластическая болезнь» обобщает несколько связанных между собой патологических состояний трофобласта и включает доброкачественные и злокачественные формы. Эпителиоидная трофобластическая опухоль является одной из редких форм злокачественных трофобластических опухолей. Новообразование развивается из клеток промежуточного трофобласта, характеризуется отсутствием ворсин, скоплением атипичных мононуклеарных трофобластических клеток и элементов синцитиотрофобласта, внешним видом схожих с эпителиальными клетками. К особенностям эпителиоидной трофобластической опухоли можно отнести обнаружение экстрагенитальных опухолевых очагов при отсутствии какой-либо патологии в матке. Обязательным этапом обследования является ультразвуковая диагностика органов малого таза. Ультразвуковое исследование и доплерография отличаются информативностью, надежностью, простотой использования, отсутствием инвазивности и широкими возможностями неоднократного применения для динамического наблюдения за течением заболевания в процессе противоопухолевой терапии и при дальнейшем наблюдении за больной. Однако комплексная диагностика позволяет своевременно заподозрить редкий морфологический вариант злокачественной трофобластической опухоли и принять правильное решение о тактике лечения, что является залогом благоприятного исхода болезни с сохранением у пациентки репродуктивной функции.

Ключевые слова: ультразвуковая диагностика, трофобластическая болезнь, эпителиоидная трофобластическая опухоль

Для цитирования: Мамедли С.Н., Чекалова М.А., Мещерякова Л.А. и др. Эпителиоидная трофобластическая опухоль матки: возможности современной диагностики, определяющей эффективную стратегию лечения (клиническое наблюдение). Опухоли женской репродуктивной системы 2019;15(3):64–8.

DOI: 10.17650/1994-4098-2019-15-3-64-68

Epithelioid trophoblastic tumor of the uterus: currently available diagnostic methods, determining an effective treatment strategy (case report)

S.N. Mamedli, M.A. Chekalova, L.A. Meshcheryakova, A.F. Maslennikov, N.A. Meshcheryakova, A.I. Karseladze, V.V. Kuznetsov
N.N. Blokhin National Medical Research Center of Oncology, Ministry of Health of Russia;
23 Kashirskoe Shosse, Moscow 115478, Russia

Gestational trophoblastic disease is a group of pathological conditions of the trophoblast, which includes both benign and malignant forms. Epithelioid trophoblastic tumor is one of the rare malignant trophoblastic tumors. The tumor develops from intermediate trophoblastic cells and is characterized by the absence of villi and presence of clusters of atypical mononuclear trophoblastic cells and elements of syncytiotrophoblast, similar to epithelial cells in their appearance. Patients with epithelioid trophoblastic tumors usually have extra-genital tumor foci with no pathology detected in the uterus. Pelvic ultrasound is an essential stage of such patients' examination. Conventional ultrasound and Doppler ultrasonography are informative, reliable, easy to use, and non-invasive diagnostic procedures that provide wide opportunities of dynamic evaluation of the disease during the course of anticancer therapy and subsequent follow up. Comprehensive diagnostics enables timely detection of a rare morphological variant of a malignant trophoblastic tumor and ensures right decision on the treatment strategy, which is the key to a favorable outcome with preserved reproductive function.

Key words: ultrasound diagnosis, trophoblastic disease, epithelioid trophoblastic tumor

For citation: Mamedli S.N., Chekalova M.A., Meshcheryakova L.A. et al. Epithelioid trophoblastic tumor of the uterus: currently available diagnostic methods, determining an effective treatment strategy (case report). Opukholi zhenskoy reproduktivnoy systemy = Tumors of female reproductive system 2019;15(3):64–8.

Эпителиоидная трофобластическая опухоль (ЭТО) относится к очень редким трофобластическим опухолям (ТО). Впервые в литературе ЭТО была описана врачами I.M. Shih и R.J. Kurman в 1998 г. и признана характерным и редким подтипом трофобластической болезни.

В большинстве наблюдений ЭТО диагностируется у женщин репродуктивного возраста, но может встречаться и в постменопаузе. Средний латентный период между предшествующей беременностью и первоначальной диагностикой ЭТО составляет 6,2 года (от 1 до 18 лет).

Эпителиоидная трофобластическая опухоль развивается из клеток промежуточного трофобласта, характеризуется отсутствием ворсин, скоплением атипичных моноклеарных трофобластических клеток и элементов синцитиотрофобласта, внешним видом схожих с эпителиальными клетками. «Острова» трофобластических клеток окружены обширными полями некроза и связаны между собой структурами, подобными гиалину, что создает «географическую» картину.

Мономорфная структура роста напоминает опухоль плацентарного ложа, но с меньшим размером клеток и меньшим ядерным плеоморфизмом. Для ЭТО характерна узловатая форма роста. Средний митотический индекс – 2 митоза на 10 полей зрения. Индекс Ki-67 составляет 10–25 % [1].

При иммуногистохимическом исследовании ЭТО положительна к α -ингибину, цитокератину, эпидермальному фактору роста и лишь центральная часть опухоли положительна к плацентарному лактогену и хорионическому гонадотропину (ХГЧ) [2].

Уровень β -ХГЧ при ЭТО в сыворотке крови обычно повышен в нижнем диапазоне (<2500 мМЕ/мл) в отличие от наиболее часто встречающегося морфологического варианта ТО – хориокарциномы [3].

Часто опухоль локализуется в дне матки, истмусе или слизистой цервикального канала.

Как утверждают Y. Zhu и соавт. (2014), примерно 50 % ЭТО развиваются после предыдущей беременности в шейке матки или нижнем сегменте тела матки [4].

К особенностям ЭТО можно отнести обнаружение экстрагенитальных опухолевых очагов при отсутствии какой-либо патологии в матке (возможны метастазы в головном мозге, легких, клетчатке малого таза).

По клиническому течению ЭТО схожа с опухолью плацентарного ложа; характеризуется быстрым метастазированием и умеренной чувствительностью к химиотерапии.

С 2003 г. ЭТО включена в классификацию ТО Всемирной организации здравоохранения.

В ФГБУ «Национальный медицинский исследовательский центр онкологии им. Н.Н. Блохина» Минздрава России (НМИЦ онкологии им. Н.Н. Блохина) накоплен опыт диагностики и лечения ЭТО. За период с 1996 по 2018 г. диагноз ЭТО установлен у 18 (3,5 %)

из 512 пациенток с различными формами злокачественной ТО, подвергшихся лечению в нашей клинике. Морфологическое подтверждение у всех больных получено в результате различных инвазивных вмешательств: гистеротомии, гистерэктомии, выскабливания стенок полости матки, удаления экстрагенитальных опухолей.

Каждое из 18 клинических наблюдений имело свои особенности, и их изучение важно для обобщения сведений об ЭТО.

Клиническое наблюдение

Пациентка С., 1979 г.р., находилась на стационарном лечении в НМИЦ онкологии им. Н.Н. Блохина в отделении гинекологии с диагнозом «ТО матки IIIВ стадии, состояние после химиотерапии в 2010–2014 гг.; рецидив опухоли матки».

Из анамнеза morbi: в 2009 г. на сроке 8 нед выполнено раздельное диагностическое выскабливание полости матки по поводу неразвивающейся беременности. Данная беременность первая. При морфологическом исследовании установлен диагноз пузырного заноса. При дальнейшем динамическом контроле отмечалось плато ХГЧ >2000 мМЕ/мл, что расценено как персистирующая ТО. При этом по данным рентгенологического обследования легких, ультразвукового исследования (УЗИ) по месту жительства признаков развития трофобластической болезни не выявляли. В клинике по месту жительства проведено 3 курса химиотерапии в режиме метотрексат/лейковорин (Mtx/FA) с необоснованным увеличением интервалов между курсами, в результате вновь установлено плато уровня ХГЧ. Пациентка направлена в НМИЦ онкологии им. Н.Н. Блохина для дальнейшего обследования и определения тактики лечения.

В НМИЦ онкологии им. Н.Н. Блохина по результатам УЗИ обнаружено, что тело матки не увеличено, в миометрии по передней стенке определяются солидные узловатые образования неоднородной изо-гипоэхогенной структуры, преимущественно аваскулярные, по периферии при цветовом доплеровском картировании (ЦДК) определяются единичные участки кровотока размерами 1,5 × 1,3 × 1,9 см. Уровень ХГЧ – 1242 мМЕ/мл. В легких – без очаговых изменений.

Рекомендовано продолжить химиотерапию Mtx/FA со строгим соблюдением режима. В результате проведенных дополнительно 8 курсов химиотерапии достигнута полная ремиссия.

В 2012 г. – срочные роды здоровым ребенком.

Спустя 2 года (2014 г.) в связи с нарушением менструального цикла определен уровень ХГЧ, который составил 350 000 мМЕ/мл.

По данным УЗИ тело матки увеличено до размера 7 нед беременности. В миометрии по передней стенке справа ближе к дну определяется образование повышенной эхогенности размером 3,7 × 3,4 × 3,6 см неоднородной структуры за счет мелких гипоэхогенных включений.

По периферии образования определяется зона пониженной экзогенности, в которой в режиме ЦДК регистрируется интенсивный кровоток.

По результатам компьютерной томографии (КТ) органов грудной полости в С4 правого легкого субплеврально обнаружена группа милиарных очагов, с С9 — очаговая милиарная тень 7 мм в диаметре. Магнитно-резонансная томография головного мозга — без патологических изменений.

Установлен диагноз ТО матки ПИВ стадии с множественными метастазами в легких. Рекомендована и проведена комбинированная химиотерапия в режиме ЕМАСО, 11 курсов. Достигнута полная ремиссия. Лечение окончено в 2016 г. В дальнейшем осуществлялся динамический контроль сывороточного уровня ХГЧ.

В ноябре 2016 г. обратилась в НМИЦ онкологии им. Н.Н. Блохина в связи с повышением уровня ХГЧ до 100 мМЕ/мл.

Пациентка обследована онкогинекологом: наружные половые органы сформированы правильно. Слизистая оболочка влагалища чистая. Шейка матки цилиндрической формы, эрозирована. Тело матки не увеличено. Придатки матки не пальпируются. Своды глубокие. Параметры свободные. В малом тазу без дополнительных объемных образований. Выделения светлые, слизистые.

При УЗИ от 2016 г. признаков ТО не выявлено, сосудистый рисунок матки не деформирован.

При КТ органов грудной полости очаговых изменений не выявлено.

Следующим этапом обследования пациентке выполнена позитронно-эмиссионная томография, совмещенная с КТ. По результатам исследования в проекции передней стенки матки обнаружен участок повышенного накопления ^{18}F -фтордезоксиглюкозы до SUV 3,77 в гиподенсном узловом образовании серозной оболочки передней стенки верхней трети тела матки диаметром до 0,5 см (рис. 1, 2).

При повторном УЗИ через 1 нед после позитронно-эмиссионной томографии, совмещенной с КТ, в области дна матки по передней стенке слева определялся участок патологической васкуляризации, не дифференцируемый при серошкальном исследовании, диаметром 0,9 см. Заключение: ультразвуковая (УЗ) картина соответствует ТО (рис. 3).

Результаты дополнительного обследования: ХГЧ 187,3 мМЕ/мл. Общий анализ крови: эритроциты $4,12 \times 10^6/\text{мм}^3$, гемоглобин 12,5 г/дл, лейкоциты $4,7 \times 10^3/\text{мм}^3$, тромбоциты $176 \times 10^3/\text{л}$, нейтрофилы $3,31 \times 10^3/\text{мм}^3$. Биохимический анализ крови: глюкоза 2,9 ммоль/л, альбумин 42,1 г/л, креатинин 60 мкмоль/л, общий белок 70,1 г/л, аланинаминотрансфераза 11,1 ед/л.

Цитологическое заключение:

- эктоцервикс: в полученном материале эпителий слизистой оболочки плоский в пределах нормы, выраженная лейкоцитарная инфильтрация;

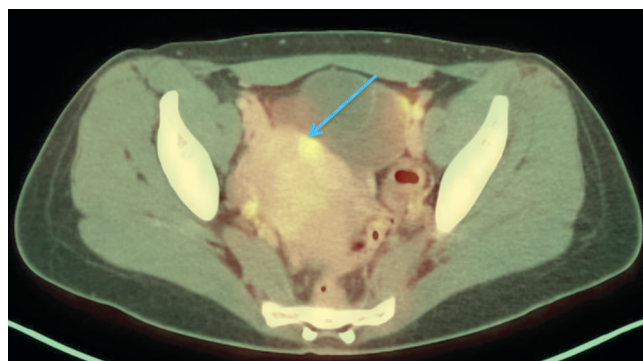


Рис. 1. Изображение, полученное при позитронно-эмиссионной томографии, совмещенной с компьютерной томографией, в аксиальной проекции. Стрелкой указан участок повышенного накопления ^{18}F -фтордезоксиглюкозы

Fig. 1. Axial positron emission tomography-computed tomography scan. The area of increased ^{18}F -fluorodeoxyglucose accumulation is shown by arrow

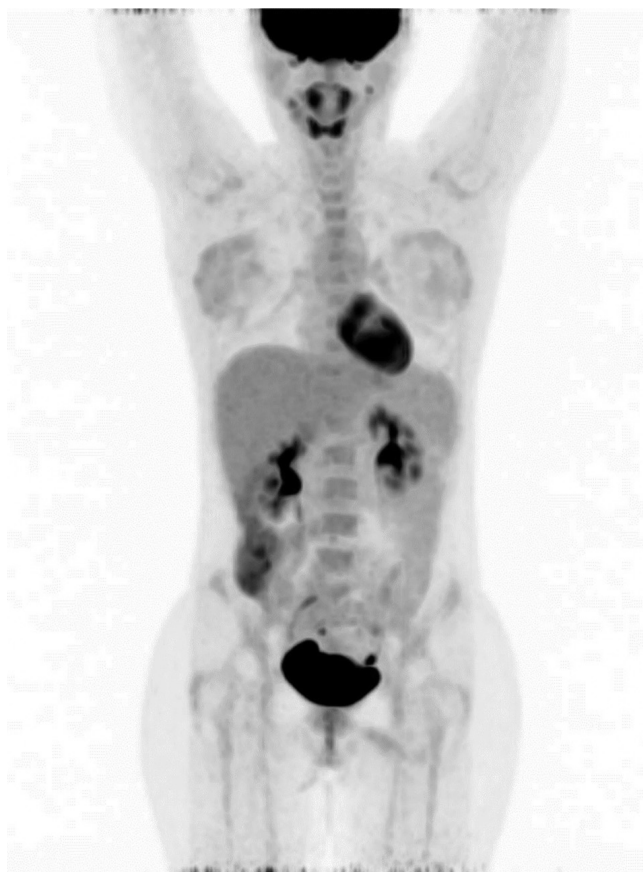

Рис. 2. Позитронно-эмиссионная томография, изображение, построенное по методу проекций максимальной интенсивности, фронтальная проекция

Fig. 2. Positron emission tomography, maximum intensity projection, frontal view

- эндоцервикс: в полученном материале эпителий слизистой оболочки плоский в пределах нормы, умеренная пролиферация цилиндрического эпителия, лейкоцитарная инфильтрация.

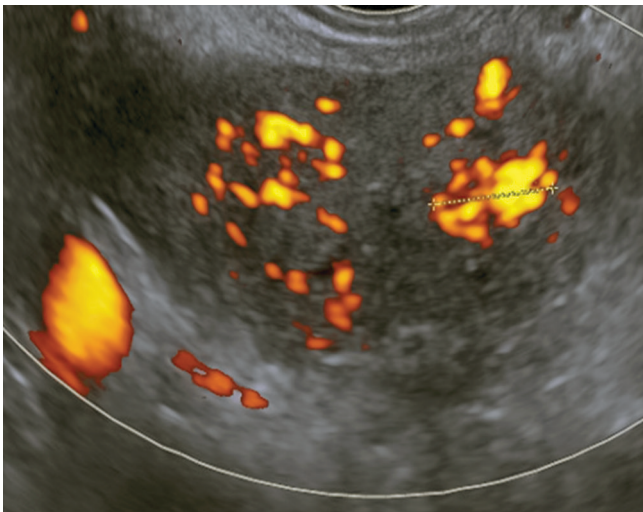


Рис. 3. Эхограмма матки, выполненная в поперечной плоскости. В-режим + энергетическая доплерография. Участок патологической васкуляризации

Fig. 3. Ultrasound image of the uterus, transverse plane. B-mode and power Doppler ultrasonography. Area of pathologic vascularization

Учитывая анамнестические данные, особенности клинического течения, наличие единственной локализации рецидивной опухоли, желание пациентки сохранить детородную функцию, принято решение о хирургическом лечении в объеме гистеротомии с удалением резистентной опухоли. В декабре 2016 г. в НМИЦ онкологии им. Н.Н. Блохина больной выполнена органосохраняющая операция, иссечена резистентная опухоль матки диаметром до 1,5 см в пределах здоровых тканей.

В послеоперационном периоде спустя 2 нед уровень ХГЧ нормализовался.

Гистологическое заключение: кусочки миометрия, по краю которых определяются комплексы гиперхромных опухолевых клеток с очагами некроза. Морфологическое строение не противоречит строению ЭТО. С учетом данных иммуногистохимического исследования большие оснований расценивать новообразование как ЭТО.

Заключение УЗИ органов малого таза после гистеротомии, удаления трофобластической рецидивной опухоли тела матки: тело матки не увеличено, контуры ровные, по задней стенке матки определяемый ранее миоматозный узел — без динамики, эндометрий не дифференцируется. Шейка матки не гипертрофирована, эндоцервикс не утолщен, без дополнительных объемных образований. Яичники не визуализируются. Свободная жидкость и дополнительные объемные образования в области малого таза не определяются.

Таким образом, данное клиническое наблюдение демонстрирует особенности клинического течения

редкой ТО, возможности своевременной диагностики как первичного очага, так и рецидивной опухоли. Эффективность представленных методов диагностики доказана в результате хирургического лечения рецидивной опухоли матки.

В доступных источниках литературы сведения о возможности УЗ-томографии при ЭТО ограничены.

Ультразвуковая картина при ЭТО характеризуется преимущественно наличием солитарного узла округлой формы с четкими контурами, который локализуется в области дна матки, перешейке или цервикальном канале [5].

Y. Zhu и соавт. (2014) в своем обзоре описывают доплеровский сигнал вокруг опухоли, а не в структуре ЭТО, что авторы не встречали при хориокарциноме и инвазивном пузырьном заносе [4].

S.D. Allen и соавт. (2006) описывают ЭТО при УЗИ как хорошо ограниченную опухоль, окруженную гипоехогенным ободком. Характеризуют опухоль экспансивный рост и инвазия в шейку матки или миометрий [2].

Сравнивая результаты УЗИ пациенток с ЭТО с результатами УЗИ пациенток с ТО плацентарного ложа, инвазивным пузырьным заносом и трофобластической хориокарциномой, J. Qin и соавт. (2014) не нашли различий в максимальном диаметре или гемодинамике изменений в матке [6]. Однако они идентифицировали хорошо визуализируемую границу с гипоехогенным ободком во всех случаях ЭТО ($n = 12$), в то время как при ТО плацентарного ложа она была отмечена лишь в 1 случае из 21, а при инвазивном пузырьном заносе и трофобластической хориокарциноме — в 1 случае из 16. Кроме того, они идентифицировали периферическую васкуляризацию при ЦДК у пациенток с ЭТО. Эта УЗ-картина, по их данным, обусловлена экспансивным ростом и сосудистой морфологией, которую можно наблюдать при ЭТО.

В представленном наблюдении при УЗИ в режиме ЦДК определяется участок патологической васкуляризации, не дифференцируемый при серошкальном исследовании.

Очевидно, что комплексная диагностика позволяет своевременно заподозрить редкий морфологический вариант злокачественной ТО и принять правильное решение о тактике лечения, что является залогом благоприятного исхода болезни с сохранением у пациентки репродуктивной функции. Дальнейшее обследование и лечение таких больных должно осуществляться в специализированной клинике, имеющей положительный опыт лечения больных злокачественными ТО.

ЛИТЕРАТУРА / REFERENCES

1. Shih I. M., Kurman R. J. Epithelioid trophoblastic tumor: a neoplasm distinct from choriocarcinoma and placental site trophoblastic tumor simulating carcinoma. *Am J Surg Pathol* 1998;22:1393–403.
2. Allen S. D., Lim A. K., Seckl M. J. et al. Radiology of gestational trophoblastic neoplasia. *Clin Radiol* 2006;61:301–13.
3. Shih I. M., Kumaran R. J. The pathology of intermediate trophoblastic tumours and tumour like lesions. *Int J Gynecol Pathol* 2001;20:31–47.
4. Zhu Y., Zhang G. N., Zhang R. B. Sonographic image of cervix epithelioid trophoblastic tumor coexisting with mucinous adenocarcinoma in a postmenopausal woman: a case report. *Medicine (Baltimore)* 2017;96 (38):e7731. DOI: 10.1097/MD.0000000000007731.
5. Чекалова М. А., Мещерякова Л. А. Эпителиоидная трофобластическая опухоль – редкая опухоль человека, ассоциированная с беременностью. *Ультразвуковая и функциональная диагностика* 2006; (6):18–27. [Chekalova M. A., Meshcheryakova L. A. Epithelioid trophoblastic tumor: a rare human pregnancy-associated tumor. *Ultrasound and Functional Diagnostics* 2006;(6):18–27. (In Russ.)].
6. Qin J., Ying W., Cheng X. et al. A well-circumscribed border with peripheral Doppler signal in sonographic image distinguishes epithelioid trophoblastic tumor from other gestational trophoblastic neoplasms. *PLoS One* 2014;9 (11):e112618. DOI: 10.1371/journal.pone.0112618.

Вклад авторов

С. Н. Мамедли: разработка дизайна работы, написание текста рукописи;

М. А. Чекалова, Л. А. Мещерякова: обзор публикаций по теме статьи, научное редактирование рукописи;

Н. А. Мещерякова, А. Ф. Масленников, А. И. Карселадзе: получение данных для анализа, анализ полученных данных;

В. В. Кузнецов: обзор публикаций по теме статьи.

Authors' contributions

S. N. Mamedli: developing the work design, article writing;

M. A. Chekalova, L. A. Meshcheryakova: reviewing of publications of the article's theme, scientific editing;

N. A. Meshcheryakova, A. F. Maslennikov, A. I. Karseladze: obtaining data for analysis, analysis of the obtained data;

V. V. Kuznetsov: reviewing of publications of the article's theme.

Конфликт интересов. Авторы заявляют об отсутствии конфликта интересов.

Conflict of interest. The authors declare no conflict of interest.

Информированное согласие. Пациентка подписала информированное согласие на публикацию своих данных.

Informed consent. The patient gave written informed consent to the publication of his data.