

РУССКИЙ ЖУРНАЛ

ISSN 2073-8803 (Print)  
ISSN 2412-9178 (Online)

# ДЕТСКОЙ НЕВРОЛОГИИ

RUSSIAN JOURNAL OF CHILD NEUROLOGY

НАУЧНО-ПРАКТИЧЕСКИЙ ЕЖЕКВАРТАЛЬНЫЙ РЕЦЕНЗИРУЕМЫЙ ЖУРНАЛ

*Клинический полиморфизм острого  
рассеянного энцефаломиелимита*

*Роль кетогенной диеты  
при эпилепсии*

*Селуметиниб – эффективный  
препарат для лечения  
осложнений нейрофиброматоза*

*Клинические особенности течения  
разных форм миотонической  
дистрофии 1-го типа*

*Синдром CTNNB1-NDD у ребенка  
с детским церебральным параличом*

*Идиопатический аутоиммунный  
энцефалит с рецидивирующим  
течением*



ТОМ 18

№

1

2 0 2 3

<http://rjdn.abvpress.ru>

«Русский журнал детской неврологии» входит в перечень ведущих рецензируемых научных периодических изданий, рекомендованных Высшей аттестационной комиссией (ВАК) для публикации основных научных результатов диссертаций на соискание ученых степеней кандидата и доктора наук.

Журнал включен в Научную электронную библиотеку и Российский индекс научного цитирования (РИНЦ), имеет импакт-фактор, зарегистрирован в базе данных Scopus, CrossRef, статьи индексируются с помощью идентификатора цифрового объекта (DOI).

# РУССКИЙ ЖУРНАЛ ДЕТСКОЙ НЕВРОЛОГИИ



Е Ж Е К В А Р Т А Л Ь Н Ы Й   Н А У Ч Н О - П Р А К Т И Ч Е С К И Й   Р Е Ц Е Н З И Р У Е М Ы Й   Ж У Р Н А Л

[www.rjcn.ru](http://www.rjcn.ru)

**Цель журнала** – публикация современной информации о проблемах и достижениях в области неврологии детского возраста.

В журнале вы найдете материалы, посвященные современным методам диагностики и лечения широкого спектра заболеваний нервной системы у детей (в том числе современным достижениям в области эпилептологии), оригинальные и обзорные статьи, освещающие особенности классификации, нозологическую специфичность различных форм эпилепсии и терапевтические подходы (антиэпилептическая лекарственная терапия, прехирургическая диагностика и хирургическое лечение эпилепсии), а также описания случаев редких и атипично протекающих неврологических заболеваний.

О С Н О В А Н   В   2 0 0 6   Г .

ТОМ 18  
№ 1  
2 0 2 3

**Учредители:**

А.С. Петрухин, К.Ю. Мухин

**Адрес редакции:**

115478, Москва, Каширское шоссе, 24,

стр. 15, НИИ канцерогенеза, 3-й этаж

Тел./факс: +7 (499) 929-96-19

e-mail: [abv@abvpress.ru](mailto:abv@abvpress.ru)

[www.abvpress.ru](http://www.abvpress.ru)

Статьи направлять *ответственному*

секретарю О.А. Пылаевой

e-mail: [rjcn@epileptologist.ru](mailto:rjcn@epileptologist.ru)

Координатор по связям

с общественностью, журналист

Е.К. Моисеева

*Редактор А.В. Лукина*

*Корректор Н.А. Виленкина*

*Дизайн Е.В. Степанова*

*Верстка Е.В. Степанова*

*Служба подписки и распространения*

**И.В. Шургаева, +7 (499) 929-96-19,**

**base@abvpress.ru**

*Руководитель проекта*

**А.В. Донских,**

**+7 (499) 929-96-19,**

**a.donskih@abvpress.ru**

*Журнал зарегистрирован в Федеральной*

*службе по надзору в сфере связи,*

*информационных технологий*

*и массовых коммуникаций*

*ПИ № ФС 77-22926*

*от 12 января 2006 г.*

**При полной или частичной перепечатке материалов ссылка на журнал «Русский журнал детской неврологии» обязательна.**

**Редакция не несет ответственности за содержание публикуемых рекламных материалов.**

**В статьях представлена точка зрения авторов, которая может не совпадать с мнением редакции.**

ISSN 2073-8803 (Print)

ISSN 2412-9178 (Online)

Русский журнал детской неврологии.

2023. Том 18. № 1. 1–72.

© ООО «ИД «АБВ-пресс», 2023.

Подписной индекс в каталоге

«Пресса России» – 88083

Отпечатано в типографии

«Мэйл Текнолоджи», 105082, Москва,

Переведеновский пер., 13, стр. 16.

Тираж 2000 экз. Бесплатно

[www.rjcn.ru](http://www.rjcn.ru)

#### ГЛАВНЫЙ РЕДАКТОР

**Петрухин Андрей Сергеевич**, д.м.н., профессор кафедры неврологии и нейрохирургии лечебного факультета ФГАОУ ВО «Российский национальный исследовательский медицинский университет им. Н.И. Пирогова» (РНИМУ им. Н.И. Пирогова) Минздрава России, действительный член Международной ассоциации детских неврологов, Европейской академии эпилепсии (EUREPA), Королевского медицинского общества Великобритании (Москва, Россия)

#### ЗАМЕСТИТЕЛЬ ГЛАВНОГО РЕДАКТОРА

**Мухин Константин Юрьевич**, д.м.н., профессор, руководитель Клиники Института детской неврологии и эпилепсии им. Святителя Луки, действительный член и эксперт EUREPA (Москва, Россия)

#### ОТВЕТСТВЕННЫЙ СЕКРЕТАРЬ

**Пылаева Ольга Анатольевна**, невролог, эпилептолог, ассистент руководителя Клиники Института детской неврологии и эпилепсии им. Святителя Луки (Москва, Россия)

#### РЕДАКЦИОННАЯ КОЛЛЕГИЯ

**Алиханов Алихан Амруллахович**, д.м.н., профессор, заведующий отделением лучевой диагностики ФГБУ «Российская детская клиническая больница» Минздрава России (Москва, Россия)

**Белопасов Владимир Викторович**, д.м.н., профессор, заслуженный врач РФ, главный невролог Южного федерального округа, член научного совета по неврологии РАН и Минздрава России, заведующий кафедрой нервных болезней ФГБОУ ВО «Астраханский государственный медицинский университет» Минздрава России (Астрахань, Россия)

**Белоусова Елена Дмитриевна**, д.м.н., профессор, руководитель отдела психоневрологии и эпилептологии Научно-исследовательского клинического института педиатрии ФГАОУ ВО «РНИМУ им. Н.И. Пирогова» Минздрава России (Москва, Россия)

**Власов Павел Николаевич**, д.м.н., профессор кафедры нервных болезней ФГБОУ ВО «Московский государственный медико-стоматологический университет им. А.И. Евдокимова» Минздрава России (Москва, Россия)

**Гузева Валентина Ивановна**, д.м.н., профессор, член-корреспондент Российской академии естественных наук (РАЕН), главный детский невролог РФ, заведующая кафедрой нервных болезней ФГБОУ ВО «Санкт-Петербургский государственный педиатрический медицинский университет» Минздрава России (Санкт-Петербург, Россия)

**Зыков Валерий Петрович**, д.м.н., профессор, заведующий кафедрой неврологии детского возраста ФГБОУ ДПО «Российская медицинская академия непрерывного профессионального образования» (РМАНПО) Минздрава России (Москва, Россия)

**Мальмберг Сергей Александрович**, д.м.н., заведующий отделением психоневрологии с центром реабилитации детей с двигательными нарушениями ФГБУЗ «Центральная детская клиническая больница Федерального медико-биологического агентства» (Москва, Россия)

**Маслова Ольга Ивановна**, д.м.н., профессор, заслуженный деятель науки РФ, заведующая отделом психозомоциональной разгрузки, когнитивной поддержки и коррекционно-восстановительной помощи Научно-исследовательского института профилактической педиатрии и восстановительного лечения ФГАНУ «Национальный медицинский исследовательский центр здоровья детей» Минздрава России (Москва, Россия)

**Прусаков Владимир Федорович**, д.м.н., профессор, главный внештатный детский невролог Минздрава Республики Татарстан, заведующий кафедрой детской неврологии Казанской государственной медицинской академии – филиала ФГБОУ ДПО РМАНПО Минздрава России (Казань, Россия)

**Рудакова Ирина Геннадьевна**, д.м.н., профессор кафедры неврологии факультета усовершенствования врачей ГБУЗ МО «Московский областной научно-исследовательский клинический институт им. М.Ф. Владимирского», врач высшей категории, заслуженный работник здравоохранения Московской области (Москва, Россия)

**Холин Алексей Александрович**, д.м.н., профессор кафедры неврологии, нейрохирургии и медицинской генетики педиатрического факультета ФГАОУ ВО «РНИМУ им. Н.И. Пирогова» Минздрава России (Москва, Россия)

#### РЕДАКЦИОННЫЙ СОВЕТ

**Евтушенко Станислав Константинович**, д.м.н., профессор, член Американской академии церебрального паралича, детский невролог, эпилептолог, клинический нейроиммунолог, заведующий кафедрой детской неврологии факультета последилового образования Донецкого национального медицинского университета им. М. Горького (Донецк)

**Карлов Владимир Алексеевич**, д.м.н., профессор, член-корреспондент РАН, профессор кафедры неврологии и нейрохирургии лечебного факультета ФГБОУ ВО «Московский государственный медико-стоматологический университет им. А.И. Евдокимова» Минздрава России, заслуженный деятель науки РФ (Москва, Россия)

**Котов Сергей Викторович**, д.м.н., профессор, главный невролог Московской области, руководитель отделения неврологии, заведующий кафедрой неврологии факультета усовершенствования врачей ГБУЗ МО «Московский областной научно-исследовательский клинический институт им. М.Ф. Владимирского» (Москва, Россия)

**Федин Анатолий Иванович**, д.м.н., профессор, академик РАЕН, первый проректор – проректор по учебной работе и заведующий кафедрой неврологии факультета дополнительного профессионального образования ФГАОУ ВО «РНИМУ им. Н.И. Пирогова» Минздрава России (Москва, Россия)

#### ЗАРУБЕЖНЫЕ РЕДАКТОРЫ

**Драве Шарлотта**, психиатр, эпилептолог, президент французской Лиги по борьбе с эпилепсией и член Комиссии по классификации различных видов эпилепсии Международной антиэпилептической лиги (Марсель, Франция)

**Дюлак Оливье**, профессор, нейроредиадтер, президент научного совета Французского фонда по исследованию эпилепсии (Париж, Франция)

**Хольгхаузен Ханс**, доктор медицины, профессор, член научно-экспертного совета Schön Klinik (отделения педиатрии, нейроредиадтерии, эпилептологии) (Фохттеройд, Германия)

**Клогер Герхард**, доктор медицины, профессор Зальцбургского Университета, старший консультант отделения нейроредиадтерии и неврологической реабилитации центра эпилепсии для детей и подростков Schön Klinik (Фохттеройд, Германия)

“Russian Journal of Child Neurology” is put on the Higher Attestation Commission (HAC) list of leading peer-reviewed scientific periodicals recommended to publish the basic research results of candidate’s and doctor’s theses.

The journal is included in the Scientific Electronic Library and the Russian Science Citation Index (RSCI) and has an impact factor; it is registered in the Scopus database, CrossRef, its papers are indexed with the digital object identifier (DOI).

# RUSSIAN JOURNAL of CHILD NEUROLOGY



QUARTERLY PEER-REVIEWED SCIENTIFIC-AND-PRACTICAL JOURNAL

[www.rjcn.ru](http://www.rjcn.ru)

**The aim of the journal** is to publish up-to-date information on problems and achievements in the field of childhood neurology.

In the journal you will find materials devoted to modern methods of diagnosis and treatment of a wide range of neurological disorders in children (including innovative therapies for epilepsy), original articles and literature reviews describing the classification features, nosologic specificity of multiple types of epilepsy and therapeutic approaches (antiepileptic drug therapy, presurgical diagnosis and surgical treatment of epilepsy), and descriptions of cases of rare and atypical neurological diseases.

VOL. 18  
N<sup>o</sup> 1  
2 0 2 3

FOUNDED IN 2006

#### Founders:

A.S. Petrukhin, K.Yu. Mukhin

#### Editorial Office:

Research Institute of Carcinogenesis,  
Floor 3, Build. 15, 24 Kashirskoye  
Shosse, Moscow, 115478  
Tel./Fax: +7 (499) 929-96-19  
e-mail: [abv@abvpress.ru](mailto:abv@abvpress.ru)  
[www.abvpress.ru](http://www.abvpress.ru)

Articles should be sent to Secretary  
in Charge O.A. Pylaeva  
e-mail: [rjcn@epileptologist.ru](mailto:rjcn@epileptologist.ru)

Coordinator of public relations,  
journalist E.K. Moiseeva

#### Editor A.V. Lukina

Proofreader N.A. Vilenkina

Designer E.V. Stepanova

Maker-up E.V. Stepanova

#### Subscription & Distribution Service:

I.V. Shurgaeva, +7 (499) 929-96-19,  
[base@abvpress.ru](mailto:base@abvpress.ru)

#### Project Manager

A.V. Donskih, +7 (499) 929-96-19,  
[a.donskih@abvpress.ru](mailto:a.donskih@abvpress.ru)

The journal was registered  
at the Federal Service for Surveillance  
of Communications, Information  
Technologies and Mass

Media (PI No. FS 77-22926 dated  
12 January 2006).

If materials are reprinted  
in whole or in part, reference must  
necessarily be made to the journal  
“Russkiy Zhurnal Detskoy  
Nevrologii”.

The editorial board  
is not responsible  
for advertising content.

The authors’ point of view given  
in the articles may not coincide  
with the opinion of the editorial  
board.

ISSN 2073-8803 (Print)  
ISSN 2412-9178 (Online)

Russkiy Zhurnal Detskoy Nevrologii.  
2023. Volume 18. № 1. 1–72.

© PH “ABV-Press”, 2023.

Pressa Rossii catalogue index:  
88083.

Printed at the Mail Technology Ltd.  
105082, Moscow, Perevedenovsky  
lane, 13 building 16.

2000 copies. Free distribution.

[www.rjcn.ru](http://www.rjcn.ru)

**EDITOR-IN-CHIEF**

**Petrukhin Andrey S., MD, PhD, Professor of Department of Neurology and Neurosurgery of the N.I. Pirogov Russian National Research Medical University, Ministry of Health of Russia, Full Member of the International Association of Child Neurologists, European Academy of Epilepsy (EUREPA), Royal Medical Society of Great Britain (Moscow, Russia)**

**DEPUTY EDITOR-IN-CHIEF**

**Mukhin Konstantin Yu., MD, PhD, Professor, Head of Clinic of Svt. Luka's Institute of Child Neurology and Epilepsy, Full Member and Expert of the EUREPA (Moscow, Russia)**

**SECRETARY IN CHARGE**

**Pylayeva Olga A., Neurologist, Epileptologist, Assistant to the Head of Clinic of Svt. Luka's Institute of Child Neurology and Epilepsy (Moscow, Russia)**

**EDITORIAL BOARD**

**Alikhanov Alikhan A., MD, PhD, Professor, Head of Department of Radiologic Diagnostics of the Russian Pediatric Clinical Hospital of the Ministry of Health of Russia (Moscow, Russia)**

**Belopasov Vladimir V., MD, PhD, Professor, Honored Physician of the Russian Federation, Head of the Department of Nervous Diseases of the State Budgetary Institution of Higher Education Astrakhan State Medical University of the Ministry of Health of Russia, Member of the Scientific Board in Neurology of the Russian Academy of Sciences and Ministry of Health of Russia, Chief Neurologist of the Southern Federal District (Astrakhan, Russia)**

**Belousova Elena D., MD, PhD, Professor, Head of the Department of Epileptology and Psychoneurology Research Clinical Institute of Pediatrics, N.I. Pirogov Russian National Research Medical University, Ministry of Health of Russia (Moscow, Russia)**

**Vlasov Pavel N., MD, PhD, Professor of the Department of Nervous Diseases of the State Budgetary Institution of Higher Education A.I. Evdokimov Moscow State Medical and Dentistry University of the Ministry of Health of Russia (Moscow, Russia)**

**Guzeva Valentina I., MD, PhD, Professor, Chief Child Neurologist of the Russian Federation, Academician of the Russian Academy of Natural Sciences, Head of the Department of Nervous Diseases of the State Budgetary Institution of Higher Education St. Petersburg State Pediatric Medical University of the Ministry of Health of Russia (St. Petersburg, Russia)**

**Zykov Valeriy P., MD, PhD, Professor, Head of the Department of Childhood Neurology of the State Budgetary Institution of Post-Graduate Education Russian Medical Academy of Post-Graduate Education of the Ministry of Health of Russia (Moscow, Russia)**

**Malmberg Sergey A., MD, PhD, Head of the Department of Psychic Neurology with the Center for Rehabilitation of Children with Motor Disorders of the Health Care Institution Central Pediatric Clinical Hospital of the Federal Medical and Biological Agency (Moscow, Russia)**

**Maslova Olga I., MD, PhD, Professor, Honored Scientist of the Russian Federation, Head of the Department of Psychic and Emotional Relaxation, Cognitive Support, and Correction and Restoration Aid of the Research Institute of Preventive Pediatrics and Restorative Treatment of the National Medical Research Center of Children's Health (Moscow, Russia)**

**Prusakov Vladimir F., MD, PhD, Chief External Child Neurologist of the Ministry of Health of the Republic of Tatarstan, Head of the Department of child neurology of the State Budgetary Institution of Post-Graduate Education "Kazan State Medical Academy" of the Ministry of Health of Russia (Kazan, Russia)**

**Rudakova Irina G., MD, PhD, Professor of the Department of Neurology of the Faculty of Physicians' Advanced Training of the State Budgetary Institution of Medical Education M.F. Vladimirskiy Moscow Regional Research Clinical Institute, High Level Certificate Physician, Honored Health Care Professional of Moscow Region (Moscow, Russia)**

**Kholin Alexey A., MD, PhD, Professor of the Department of Neurology, Neurosurgery, and Medical Genetics of the Pediatric Faculty of the State Budgetary Institution of Higher Education N.I. Pirogov Russian National Research Medical University of the Ministry of Health of Russia (Moscow, Russia)**

**EDITORIAL COUNCIL**

**Evtushenko Stanislav K., MD, PhD, Professor, Member of American Academy for Cerebral Palsy, Child Neurologist, Epileptologist, Clinical Neuroimmunologist, Head of the Department of Child Neurology of the Postgraduate Education Faculty of M. Gor'kiy Donetsk National Medical University (Donetsk)**

**Karlov Vladimir A., MD, PhD, Professor, Corresponding Member of the Russian Academy of Sciences, Professor of the Department of Neurology and Neurosurgery of the Therapeutic Faculty of the State Institution of Higher Education A.I. Evdokimov Moscow State Medical and Dentistry University of the Ministry of Health of Russia, Honored Scientist of the Russian Federation (Moscow, Russia)**

**Kotov Sergey V., MD, PhD, Professor, Chief Neurologist of the Moscow Region, Head of the Department of Neurology of the Faculty of Physicians' Advanced Training of the State Budgetary Institution of Medical Education M.F. Vladimirskiy Moscow Regional Research Clinical Institute (Moscow, Russia)**

**Fedin Anatoly I., MD, PhD, Academician of the Russian Academy of Natural Sciences, First Vice-Rector – Vice-Rector for academic work, and Head of the Department of Neurology of the Faculty of Post-Graduate Education of the State Budgetary Institution of Higher Education N.I. Pirogov Russian National Research Medical University of the Ministry of Health of Russia (Moscow, Russia)**

**FOREIGN EDITORS**

**Dravet Charlotte, Psychiatrist, Epileptologist, President of the French League Against Epilepsy and Member of the Committee for Classification of Various Types of Epilepsy of International League Against Epilepsy (Marseilles, France)**

**Dulac Oliver, Professor, Neuropediatrician, President of the Scientific Council of the French Foundation for Epilepsy Research (Paris, France)**

**Holthausen Hans, MD, Professor, Member Scientific Board of Schön Klinik (Pediatrician, Neuropediatrics, Epileptology) (Vogtareuth, Germany)**

**Kluger Gerhard, MD, Professor of University of Salzburg, senior consultant of Neuropediatrics and Neurological Rehabilitation of the Epilepsy Center for Children and Adolescents Schön Klinik (Vogtareuth, Germany)**

## ИНФОРМАЦИЯ ДЛЯ АВТОРОВ

При направлении статьи в редакцию «Русского журнала детской неврологии» авторам необходимо руководствоваться следующими правилами.

### 1. Общие правила

При первичном направлении рукописи в редакцию в копии электронного письма должны быть указаны все авторы данной статьи. Обратную связь с редакцией будет поддерживать ответственный автор, обозначенный в статье (см. пункт 2).

Представление в редакцию ранее опубликованных статей не допускается.

### 2. Оформление данных о статье и авторах

Первая страница должна содержать:

- название статьи,
- инициалы и фамилии всех авторов,
- ученые степени, звания, должности, место работы каждого из авторов, а также их ORCID (при наличии),
- полное название учреждения (учреждений), в котором (которых) выполнена работа,
- адрес учреждения (учреждений) с указанием индекса.

Последняя страница должна содержать сведения об авторе, ответственном за связь с редакцией:

- фамилия, имя, отчество полностью,
- занимаемая должность,
- ученая степень, ученое звание,
- персональный международный идентификатор ORCID (подробнее: <http://orcid.org/>),
- персональный идентификатор в РИНЦ (подробнее: [http://elibrary.ru/projects/science\\_index/author\\_tutorial.asp](http://elibrary.ru/projects/science_index/author_tutorial.asp)),
- контактный телефон,
- адрес электронной почты.

### 3. Оформление текста

Статьи принимаются в форматах doc, docx, rtf.

Шрифт – Times New Roman, кегль 14, межстрочный интервал 1,5. Все страницы должны быть пронумерованы. Текст статьи начинается со второй страницы.

### 4. Объем статей (без учета иллюстраций и списка литературы)

**Оригинальная статья** – не более 12 страниц (большой объем допускается в индивидуальном порядке, по решению редакции).

**Описание клинических случаев** – не более 8 страниц.

**Обзор литературы** – не более 20 страниц.

**Краткие сообщения и письма в редакцию** – 3 страницы.

### 5. Резюме

Ко всем видам статей на отдельной странице должно быть приложено резюме на русском и английском (по возможности) языках. Резюме должно кратко повторять структуру статьи, независимо от ее тематики.

Объем резюме – не более 2500 знаков, включая пробелы. Резюме не должно содержать ссылки на источники литературы и иллюстративный материал.

На этой же странице помещаются ключевые слова на русском и английском (по возможности) языках в количестве от 3 до 10.

### 6. Структура статей

Оригинальная статья должна содержать следующие разделы:

- введение,
- цель,
- материалы и методы,
- результаты,
- обсуждение,
- заключение (выводы),
- конфликт интересов для всех авторов (в случае его отсутствия необходимо указать: «Авторы заявляют об отсутствии конфликта интересов»),
- одобрение протокола исследования комитетом по биоэтике (с указанием номера и даты протокола),
- информированное согласие пациентов или их представителей на участие в исследовании и публикацию данных (для статей с авторскими исследованиями и описаниями клинических случаев),
- при наличии финансирования исследования – указать его источник (грант и т. д.),
- благодарности (раздел не является обязательным).

### 7. Иллюстративный материал

Иллюстративный материал должен быть представлен в виде отдельных файлов и не фигурировать в тексте статьи. Данные таблиц не должны повторять данные рисунков и текста и наоборот.

**Фотографии** представляются в форматах TIFF, JPG с разрешением не менее 300 dpi (точек на дюйм).

**Рисунки, графики, схемы, диаграммы** должны быть редактируемыми, выполненными средствами Microsoft Office Excel или Office Word.

Все **рисунки** должны быть пронумерованы и снабжены подрисовочными подписями. Фрагменты рисунка обозначаются строчными буквами русского алфавита – «а», «б» и т. д. Все сокращения, обозначения в виде кривых, букв, цифр и т. д., использованные на рисунке, должны быть расшифрованы в подрисовочной подписи. Подписи к рисункам даются на отдельном листе после текста статьи в одном с ней файле.

**Таблицы** должны быть наглядными, иметь название и порядковый номер. Заголовки граф должны соответствовать их содержанию. Все сокращения расшифровываются в примечании к таблице.

### 8. Единицы измерения и сокращения

Единицы измерения даются в Международной системе единиц (СИ).

Сокращения слов не допускаются, кроме общепринятых. Все аббревиатуры в тексте статьи должны быть полностью расшифрованы при первом упоминании (например, компьютерная томография (КТ)).

### 9. Список литературы

На следующей после текста странице статьи должен располагаться список цитируемой литературы.

Все источники должны быть пронумерованы, нумерация осуществляется строго в алфавитном порядке. Все ссылки на источники литературы в тексте статьи обозначаются арабскими цифрами в квадратных скобках начиная с 1 (например, [5]). **Количество цитируемых работ:** в оригинальных статьях – не более 20–25, в обзорах литературы – не более 60.

Ссылки должны даваться на первоисточники, цитирование одного автора по работе другого недопустимо.

Включение в список литературы тезисов возможно исключительно при ссылке на иностранные (англоязычные) источники.

Ссылки на диссертации и авторефераты, неопубликованные работы, а также на данные, полученные из неофициальных интернет-источников, не допускаются.

Для каждого источника необходимо указать: фамилии и инициалы авторов (если авторов более 4, указываются первые 3 автора, затем ставится «и др.» в русском или “et al.” в английском в тексте). Авторы цитируемых источников должны быть указаны в том же порядке, что и в первоисточнике.

При ссылке на **статьи из журналов** после авторов указывают название статьи, название журнала, год, том, номер выпуска, страницы и DOI статьи (при наличии). При ссылке на **монографии** указывают также полное название книги, место издания, название издательства, год издания, число страниц.

**Статьи, не соответствующие данным требованиям, к рассмотрению не принимаются.**

### Общие положения:

- Рассмотрение статьи на предмет публикации занимает не менее 8 недель.
- Все поступающие статьи рецензируются. Рецензия является анонимной.
- Редакция оставляет за собой право на редактирование статей, представленных к публикации.
- Редакция не предоставляет авторские экземпляры журнала. Номер журнала можно получить на общих основаниях (см. информацию на сайте).

**Материалы для публикации принимаются по адресу** [rjcn@epileptologist.ru](mailto:rjcn@epileptologist.ru) с обязательным указанием названия журнала.

**Полная версия требований представлена на сайте журнала.**



## CONTENTS

### REVIEWS AND LECTURES

*V.E. Avdeeva, A.S. Kotov*

**Clinical polymorphism of acute disseminated encephalomyelitis: diagnosis, treatment, long-term prognosis. Lecture with the description of clinical cases . . . . .** .10

*E.K. Erokhina, E.A. Melnik, D.V. Vlodayets*

**Clinical characteristics of different forms of myotonic dystrophy type 1 . . . . .** .22

*R.G. Gamirova, A.A. Shaymardanova, A.Yu. Barkov, A.A. Rizvanov, D.S. Chulpanova,  
A.I. Mullagulova, V.V. Solovyeva*

**Treatment of epilepsy with mesenchymal stem cells: literature review . . . . .** .38

### CLINICAL CASE

*G.S. Golosnaya, N.A. Ermolenko, O.N. Krasnorutskaya, V.L. Efimova, T.A. Larionova,  
M.D. Tsyachina*

**CTNNB1 syndrome (CTNNB1-NDD) in a child with cerebral palsy: a case report. . . . .** .46

*A.B. Davletova, A.Yu. Ryabchenko*

**Idiopathic autoimmune encephalitis with a recurrent course. A case report . . . . .** .52

*E.I. Novyachkova, K.S. Romanovskaya, M.Yu. Bobylova, L.N. Mukhina, K.Yu. Mukhin*

**The role of the ketogenic diet in patients with epilepsy. A brief literary review and a clinical example . . . . .** .57

### CONFERENCES, SYMPOSIA, MEETINGS

**Neurofibromatosis type 1 and its complication – plexiform neurofibromas . . . . .** .65



DOI: 10.17650/2073-8803-2023-18-1-10-21



# Клинический полиморфизм острого рассеянного энцефаломиелита: диагностика, лечение, отдаленный прогноз. Лекция с описанием клинических случаев

**В.Е. Авдеева, А.С. Котов**

*ГБУЗ МО «Московский областной научно-исследовательский клинический институт им. М.Ф. Владимирского»; Россия, 129110 Москва, ул. Щепкина, 61/2*

**Контакты:** Варвара Евгеньевна Авдеева [varvara-kitaeva@mail.ru](mailto:varvara-kitaeva@mail.ru)

Острый рассеянный энцефаломиелит – это острое аутоиммунное демиелинизирующее заболевание, проявляющееся распространенным полиочаговым асимметричным поражением центральной нервной системы и, в некоторых случаях, оптических нервов с формированием соответствующих неврологических симптомов. В данной лекции представлены основные сведения об остром рассеянном энцефаломиелите с рассмотрением 5 клинических случаев, демонстрирующих многообразие проявлений этого заболевания в практике врача-невролога.

**Ключевые слова:** острый рассеянный энцефаломиелит, миелин-олигодендроцитарный гликопротеин, рассеянный склероз, AQP-4

**Для цитирования:** Авдеева В.Е., Котов А.С. Клинический полиморфизм острого рассеянного энцефаломиелита: диагностика, лечение, отдаленный прогноз. Лекция с описанием клинических случаев. Русский журнал детской неврологии 2023;18(1):10–21. DOI: 10.17650/2073-8803-2023-18-1-10-21

## Clinical polymorphism of acute disseminated encephalomyelitis: diagnosis, treatment, long-term prognosis. Lecture with the description of clinical cases

*V.E. Avdeeva, A.S. Kotov*

*M.F. Vladimirsky Moscow Regional Research Clinical Institute; 61/2 Shchepkina St., Moscow 129110, Russia*

**Contacts:** Varvara Evgenyevna Avdeeva [varvara-kitaeva@mail.ru](mailto:varvara-kitaeva@mail.ru)

Acute disseminated encephalomyelitis is an acute autoimmune demyelinating disease that manifests as a widespread polyfocal asymmetric lesions of the central nervous system and, in some cases, optic nerves with the formation of corresponding neurological symptoms. This lecture presents basic information about acute disseminated encephalomyelitis with consideration of 5 clinical cases demonstrating the variety of manifestations of this disease in the practice of a neurologist.

**Keywords:** acute disseminated encephalomyelitis, myelin oligodendrocyte glycoprotein, multiple sclerosis, AQP-4

**For citation:** Avdeeva V.E., Kotov A.S. Clinical polymorphism of acute disseminated encephalomyelitis: diagnosis, treatment, long-term prognosis. Lecture with the description of clinical cases. Russkiy zhurnal detskoy neurologii = Russian Journal of Child Neurology 2023;18(1):10–21. (In Russ.). DOI: 10.17650/2073-8803-2023-18-1-10-21

### Определение

Острый рассеянный энцефаломиелит (ОРЭМ), или острый диссеминированный энцефаломиелит, – это острое аутоиммунное демиелинизирующее заболева-

ние, проявляющееся распространенным полиочаговым асимметричным поражением центральной нервной системы (ЦНС) и, в некоторых случаях, оптических нервов с формированием соответствующих невроло-

гических симптомов. Как правило, оно имеет быстро прогрессирующее монофазное течение и относительно благоприятный прогноз.

В англоязычной литературе данное заболевание носит название “acute disseminated encephalomyelitis” и обозначается аббревиатурой “ADEM”.

### Этиопатогенез

У 50–75 % пациентов с ОРЭМ удается определить связь с предшествующей инфекцией или вакцинацией. Чаще всего болезнь следует за вирусной или бактериальной инфекцией через несколько дней – 2 мес (в среднем 26 дней). К примеру, развитие ОРЭМ после дебюта COVID-19 может произойти через 3–30 дней. В других случаях заболевание может развиваться после вакцинации от бешенства, кори, коклюша, столбняка, гриппа, гепатита В, дифтерии, краснухи, пневмококка, ветряной оспы, вируса папилломы человека, полиомиелита, SARS-CoV-2. Так, ОРЭМ иногда развивается через 8–21 день после вакцинации от бешенства [2, 12, 14, 23].

Острый рассеянный энцефаломиелит в отдельных случаях может рассматриваться в рамках анти-МОГ-ассоциированных расстройств, так как при данной болезни отмечается патогенетическая связь с антителами к миелин-олигодендроцитарному гликопротеину (МОГ) (в англоязычной литературе – myelin oligodendrocyte glycoprotein, MOG) [15]. Однако при обследовании пациентов на антитела к МОГ они обнаруживаются лишь в 40 % случаев [18]. Поэтому ОРЭМ следует рассматривать не как единое заболевание, а как спектр заболеваний с различными причинами и механизмами развития, которые в значительной мере остаются неизученными.

### Эпидемиология

Острый рассеянный энцефаломиелит встречается у 1 из 125–250 тыс. человек. Болезнь обычно развивается у детей младше 10 лет, однако встречается и у взрослых (вплоть до 82 лет). Заболевание чаще регистрируется у мужчин, чем у женщин, с соотношением 1,3:1. При ОРЭМ отмечается сезонность: с большей частотой болезнь регистрируется в холодные месяцы года (зима, начало весны) [2].

### Классификация

Острый рассеянный энцефаломиелит может иметь как монофазное, так и рецидивирующее течение. Монофазное течение характерно для «классического» ОРЭМ, при котором возможно усиление или появление новых симптомов в течение 3 мес после дебюта заболевания.

В настоящее время разработаны критерии монофазного ОРЭМ для детей [19, 20]:

- впервые возникшее полиочаговое поражение ЦНС с предполагаемой демиелинизирующей причиной с наличием клинических проявлений;
- энцефалопатия, проявляющаяся изменением сознания или поведения, необъяснимой лихорадкой, системным заболеванием или постприступным состоянием;
- по данным магнитно-резонансной томографии (МРТ) отмечаются диффузные, плохо отграниченные очаги поражения >1–2 см в диаметре, преимущественно вовлекающие белое вещество полушарий головного мозга, с возможным поражением глубокого серого вещества (таламус, базальные ядра); в редких случаях такие очаги выглядят гипointенсивно в режиме T1;
- отсутствие новых симптомов или новых очагов поражения по данным МРТ после 3 мес с момента дебюта ОРЭМ.

Если через 3 или более месяца по данным нейровизуализации отмечается усиление либо появление новых симптомов или очагов поражения, не отвечающих критериям рассеянного склероза McDonald [22], эти состояния относятся к рецидивирующим, например [19]:

- многофазный ОРЭМ (MDEM/multiphasic ADEM), т.е. ОРЭМ с 1 рецидивом через 3 или более месяца;
- ОРЭМ – оптический неврит (ADEM-ON/ADEM-optic neuritis), т.е. рецидив ОРЭМ в виде оптического неврита через 3 или более месяца.

### Клиническая картина

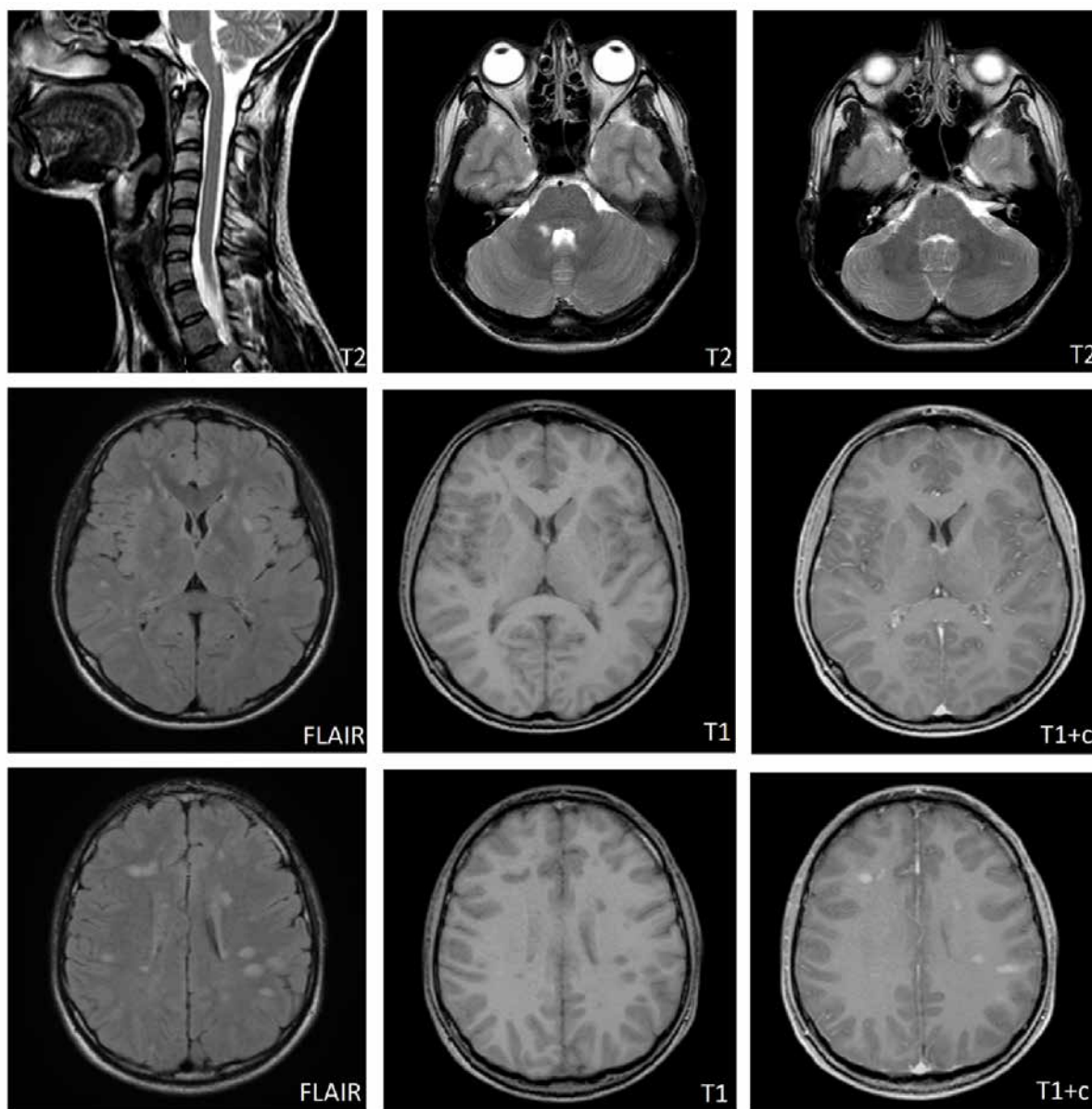
Острый рассеянный энцефаломиелит характеризуется мультифокальной неврологической симптоматикой, быстро прогрессирующей в течение нескольких дней или недель, требующей ранней госпитализации [1, 2]. Обычно прогрессирование до максимальной тяжести симптомов происходит в течение 4–7 дней от дебюта [24]. Симптомы, выявляемые у пациентов с ОРЭМ, определяются предшествующей инфекцией/вакцинацией, а также локализацией поражения в нервной системе. Так, например, у детей лихорадка наблюдается в 12–68 % случаев; неврологические симптомы выявляются в следующем порядке по частоте встречаемости: головная боль, симптомы поражения пирамидного пути, эпилептические приступы, симптомы поражения мозжечка/атаксия, нарушение речи, симптомы поражения черепно-мозговых нервов (с локализацией поражения в ЦНС, включая ядра нервов), нарушение мочеиспускания, оптический неврит, нарушения чувствительности [15]. Кроме того, возможно развитие психических нарушений.

Представляем клинический случай с дебютом ОРЭМ с билатеральных тонико-клонических приступов с дальнейшим развитием панической атаки.

**Клинический случай 1**

**Пациент А.,** 26 лет, заболел острой респираторной вирусной инфекцией, сопровождавшейся головной болью, слабостью, повышением температуры до 37,6 °С в течение 4 дней. Лечился жаропонижающими препаратами. Проводились исследования для исключения COVID-19 (исследование мазка из носоглотки методом полимеразной цепной реакции, серологическое исследование), результаты были отрицательными. Спустя 6 дней отмечалось повторное повышение температуры до 37–38 °С, на фоне которого через 6 дней ночью во сне развился билатеральный тонико-клонический приступ длительностью 3 мин, без уринации. Утром приступ повторился.

Пациент был госпитализирован, ему был назначен карбамазепин в дозе 200 мг 2 раза в день. При проведении электроэнцефалографии (ЭЭГ) эпилептиформной активности не выявлено. По данным МРТ головного мозга отмечались признаки демиелинизирующего процесса. Через неделю у пациента развилась паническая атака, в связи с чем ему был назначен бупирон 5 мг 3 раза в день. Также пациенту был назначен метилпреднизолон 16 мг перорально утром со снижением дозы на 4 мг 1 раз в 5 дней до полной отмены. Данные повторной МРТ головного мозга, а также МРТ шейного отдела спинного мозга представлены на рис. 1. В белом веществе больших полушарий определяются многочисленные очаги гиперинтен-



**Рис. 1.** Магнитно-резонансная томография головного мозга пациента А. Пояснения в тексте  
**Fig. 1.** Magnetic resonance imaging of the brain of patient A. Explanations in the text

сивного сигнала в режимах T2 и FLAIR, очаги слегка гипоинтенсивного сигнала в режиме T1, в том числе юкстакортикальной и перивентрикулярной локализации, размерами до 9 × 13 мм. Также определяются субтенториальные очаги в правой средней ножке мозжечка и левом полушарии мозжечка. После введения контрастного вещества (T1+с) отмечается его накопление некоторыми очагами. Очагов поражения на уровне шейного отдела спинного мозга не выявлено. Через 3 нед пациенту был выполнен анализ ликвора, обнаружены единичные эритроциты, цитоз 21 клетка в 1 мкл (4 нейтрофила, 17 лимфоцитов), уровень белка — 0,3 г/л, концентрация глюкозы — 5,5 ммоль/л. Также ликвор был исследован на клещевой энцефалит с отрицательным результатом. У пациента диагностирован ОРЭМ. После выписки у пациента отмечалась положительная динамика. Срок ка-тамнестического наблюдения составил 1 год.

### Диагностика

Предпочтительным методом нейровизуализации для оценки ОРЭМ является МРТ. Она демонстрирует гиперинтенсивные очаги поражения в режимах T2 и FLAIR через 2–35 дней от начала заболевания, которые начинают приближаться по интенсивности к окружающим тканям мозга на 70–1013-й день. В начале заболевания очаги поражения обычно не визуализируются в режиме T1, хотя более крупные поражения могут выглядеть гипоинтенсивно; на 14–43-й день данные очаги могут выглядеть гиперинтенсивными (и приближаются к изоинтенсивным через 91–756 дней). В половине случаев патология может визуализироваться в режиме DWI. Также у половины пациентов может наблюдаться накопление контрастного вещества очагами [2, 8]. Наиболее характерны для ОРЭМ множественные распространенные асимметричные двусторонние очаги поражения >1–2 см в диаметре, с нечеткими краями. При нейровизуализации чаще всего наблюдается поражение глубокого и подкоркового, реже — перивентрикулярного белого вещества, иногда — базальных ганглиев, таламуса, коры. Дополнительно могут выявляться инфратенториальные очаги поражения в стволе головного мозга, мозжечке и спинном мозге (захватывающие 1–2 и более позвоночных сегмента); однако они редко бывают изолированными без сопутствующего супратенториального поражения головного мозга. При геморрагическом и сверхостром вариантах ОРЭМ могут обнаруживаться области острого кровоизлияния [2, 24].

Хотя МРТ является предпочтительным методом визуализации, проведение компьютерной томографии (КТ) можно рассмотреть в неотложных случаях, чтобы исключить любые другие потенциально опасные для жизни причины неврологической дисфункции. В начале заболевания КТ может не выявить патологию,

однако позднее ОРЭМ обычно проявляется в виде мультифокальных областей поражения белого вещества.

Необходимо отметить важность проведения повторной нейровизуализации ввиду возможности появления новых бессимптомных очагов.

Электроэнцефалография может выявить замедление биоэлектрической активности, а также, в некоторых случаях, эпилептиформную активность.

Представляем клинический случай ОРЭМ, при котором во время гипервентиляции по данным ЭЭГ отмечалось региональное замедление в виде высокоамплитудной медленноволновой активности.

### Клинический случай 2

**Пациентка В.** в 18 лет перенесла энцефалит с гиперкинезами через несколько месяцев после кори. Отмечались слабость в левой руке, правых конечностях, подергивания в них, замедление речи. Лечилась в стационаре с положительной динамикой. В последующие годы ухудшения не наблюдалось. В 55 лет появились жалобы на частую головную боль, боль в шее. Амбулаторно проводилась МРТ головного и спинного мозга, очаговой патологии не было выявлено. Через год у пациентки появились онемение и неприятные ощущения в правых конечностях. Через 2 нед появилась слабость в левых конечностях, и на следующий день развилось онемение левой половины тела. Пациентка была госпитализирована. При поступлении также были отмечены оживление сухожильных рефлексов слева, отсутствие брюшных рефлексов, легкое снижение болевой чувствительности справа, температурной — слева. Проведенная МРТ (рис. 2, а) выявила очаговое поражение вещества головного и спинного мозга, вероятнее всего, демиелинизирующего генеза. При проведении исследования отмечалось не менее 8 активных очагов в полушариях головного мозга, накапливающих контрастное вещество. Также пациентке проводилась серологическая диагностика клещевого боррелиоза с исследованием крови, оказавшаяся отрицательной для IgM и положительной для IgG: уровень anti-Borrelia IgG — 17,3 Ед/мл (>15 Ед/мл — положительно). Данные результаты, а также отсутствие за последние 3 года в анамнезе укуса клеща свидетельствуют не об активном, а о раннее перенесенном заболевании. Через несколько дней по данным неврологического осмотра дополнительно отмечались тетрапарез (более выраженный в левой нижней конечности), нарушение функции тазовых органов; выполнение пальценосовой пробы с мимопаданием, пяточно-коленной — правильно; неустойчивость в позе Ромберга. Пациентке проводилось лечение метилпреднизолоном 1000 мг внутривенно капельно 7 дней с переходом на пероральный прием преднизолона. Исследование на олигоклональные антитела выявило 1-й тип их синтеза. Также исследование на антитела к МОГ в сыворотке крови (методом ELISA Sandwich-type



с использованием наборов реагентов Cloud-Clone Corp. (США) выявило их нормальный уровень — 13,5 нг/мл (норма 0–15,0 нг/мл). При повторном проведении МРТ (рис. 2, б) определялась картина многоочагового поражения головного мозга с вовлечением в процесс спинного мозга, вероятно, демиелинизирующего характера. По сравнению с предыдущей МРТ (см. рис. 2, а) количество и размеры очагов увеличились (особенно в проекции заднего рога левого бокового желудочка, в левой теменной доле), увеличился перифокальный отек; накопление контрастного вещества этими очагами во время исследования стало более выраженным. Пациентке была проведена повторная ЭЭГ, 2 ее фрагмента во время выполнения функциональных проб представлены на рис. 2, в. На фоновой записи регистрировались всплески высокоамплитудной активности тета- и дельта-диапазона (амплитудой до 300 мкВ) в лобных, центральных и затылочных областях билатерально. При функциональных пробах реакция на ритмическую фотостимуляцию была слабо выражена; отмечалось усвоение ритма в альфа- и тета-диапазоне в задних областях билатерально. Гипервентиляция вызывала значительную дезорганизацию корковой ритмики: регистрировалось региональное замедление в виде высокоамплитудной медленноволновой активности в лобной, центральной и затылочной областях. Таким образом, несмотря на наличие предшествующего поражения ЦНС (в возрасте 18 лет), а также отрицательного результата анализа на антитела к МОГ, был диагностирован ОРЭМ. В дальнейшем отмечалось незначительное улучшение с сохранением тетрапареза (более выраженного в левой нижней конечности) и гипестезии правых конечностей. Проводимые МРТ головного и спинного мозга не выявляли отрицательной динамики. Срок катamnестического наблюдения составил 4 года.

Анализ цереброспинальной жидкости (ЦСЖ) выявляет отклонения от нормы у 50–80 % пациентов с ОРЭМ. Так, могут определяться лимфоцитарный плеоцитоз (с количеством лейкоцитов <100 в 1 мл) и слегка повышенный уровень белка (<0,7 г/л). Также у пациентов с ОРЭМ в ЦСЖ может наблюдаться повышенный уровень основного белка миелина [2]. Кроме того, давление ликвора может быть повышено, что требует исключения других причин повышения внутричерепного давления. При геморрагических вариантах ОРЭМ в ликворе может отмечаться повышение уровня эритроцитов.

При ОРЭМ рекомендуется определять уровень IgG к МОГ в сыворотке крови. При этом его стойкий высокий уровень может быть прогностическим фактором рецидива как у детей, так и у взрослых [11]. Поскольку антитела к МОГ вырабатываются экстракранально, их обнаружение в ЦСЖ и отсутствие в сыворотке крови нехарактерно [7]. Несмотря на это, имеются исследования, свидетельствующие об интратеканальном синтезе [26, 27], что требует дальнейшего изучения вопроса о локализации синтеза антител к МОГ.

### Дифференциальная диагностика

Прежде всего, необходимо проводить дифференциальную диагностику ОРЭМ с другими аутоиммунными заболеваниями ЦНС. В настоящее время определен спектр аутоиммунных заболеваний ЦНС, при которых могут образовываться следующие антитела:

- антитела к нейронам [21];
- антитела к внутриклеточным белкам (Hu, Yo, Ma2 и др.);
- антитела к внеклеточным мембранным белкам (аквапорины 4 (AQP-4), MOG, LGI1, CASPR2, рецептору глицина, GABA<sub>A</sub>-рецептору, GABA<sub>B</sub>-рецептору, AMPA-рецептору, mGluR5, DPPX, D2R, IgLON5, neurexin 3α, mGluR1 и др.);
- антитела к внутриклеточным белкам, которые могут выходить на поверхность во время экзоцитоза синаптических пузырьков (amphiphysin, septin 5, synapsin и др.);
- антитела к другим структурам ЦНС (внеклеточный мембранный белок астроцитов GFAP и др.);
- антитела, поражающие не только нервную систему, но и другие системы органов (системные аутоиммунные заболевания).

Самым распространенным аутоиммунным демиелинизирующим заболеванием ЦНС является рассеянный склероз (РС) (в англоязычной литературе – multiple sclerosis, MS). Более редкие заболевания – расстройства из спектра оптиконевромиелита (в англоязычной литературе – neuromyelitis optica spectrum disorder, NMOSD); анти-МОГ-ассоциированные расстройства, включающие отдельные случаи ОРЭМ.

Некоторые авторы предлагают выделять такие формы демиелинизирующих заболеваний, как ОРЭМ–РС (в англоязычной литературе – ADEM–MS) и ОРЭМ – расстройства из спектра оптиконевромиелита (в англоязычной литературе – ADEM–NMOSD), если дебют РС и расстройств из спектра оптиконевромиелита был ОРЭМ-подобным [19].

Исследование олигоклональных антител рекомендуется для проведения дифференциальной диагностики с РС, так как 2-й тип их синтеза часто встречается при РС и редко – при ОРЭМ [4]. При РС, как правило, не определяются антитела к МОГ, тогда как при ОРЭМ в 40 % случаев возможно их обнаружение, как говорилось выше [18]. Также для РС более характерно поражение перивентрикулярного белого вещества полушарий головного мозга, чем для ОРЭМ; специфичным для РС является поражение по типу «пальцев Доусона» [5]. Очаги поражения при ОРЭМ обычно имеют нечеткие края, что отличает их от очагов при РС [2].

При отрицательном анализе на антитела к МОГ и обнаружении в сыворотке крови антител к AQP-4 следует заподозрить расстройства из спектра оптиконевромиелита. Также в пользу данного диагноза могут свидетельствовать синдром *area postrema* (эпизоды

икоты или тошноты и рвоты, необъяснимой другими причинами), симптоматическая нарколепсия или острый клинический синдром поражения промежуточного мозга [25]. Кроме того, расстройства из спектра оптиконевромиелита более характерны для пациентов женского пола, дебют заболевания отмечается во взрослом возрасте; поражение спинного мозга наблюдается чаще, чем зрительных нервов; оптический неврит в дебюте заболевания чаще односторонний [17].

Помимо аутоиммунных заболеваний ЦНС, иногда необходимо проводить дифференциальную диагностику ОРЭМ с инфекционными заболеваниями, например при наличии лихорадки и менингеальных симптомов с тенденцией к усилению. Тогда необходимо исследовать ЦСЖ с применением культуральных методов, вирусологических исследований (на вирусы простого герпеса I и 2, энтеровирус, вирус гриппа, вирус Эпштейна–Барр, вирус ветряной оспы, вирус Западного Нила, цитомегаловирус) и бактериальных/вирусных серологических исследований (антитела к боррелии, бледной трепонеме, микоплазме, вирусу краснухи) [24].

Представляем клинический случай ОРЭМ, при котором потребовалось проведение дифференциальной диагностики с инфекционным поражением головного мозга ввиду повышения температуры тела, ригидности затылочных мышц, необычной картины МРТ и цитоза в ЦСЖ.

### Клинический случай 3

**Пациентка С., 39 лет.** На 23–24-й неделе беременности перенесла острый фарингит. На сроке 38–39 нед беременности ввиду тазового предлежания плода проведено родоразрешение путем кесарева сечения с эпидуральной анестезией. На следующий день у пациентки появились жалобы на боль в затылочной и височной области, шаткость при ходьбе, падения. Затем поднялась температура до 37,5 °С, появились слабость в левых конечностях и головокружение, снизилась критика к своему состоянию. Отмечались нарушение ориентации в месте и времени, заторможенность. При осмотре обращали на себя внимание девиация языка вправо, ригидность затылочных мышц, падение вправо в позу Ромберга, выполнение пальце-носовой пробы с мимопаданием слева, гемипарез слева с гипотонией и оживлением сухожильных рефлексов, гипестезия левой стопы, апраксия, астереогноз слева. При проведении КТ (рис. 3, а) в обеих височно-затылочных областях головного мозга определялись симметричные, преимущественно субкортикальные, гиподенсивные очаги поражения в белом веществе. При анализе ликвора отмечались цитоз 299 клеток в 1 мл (98 % нейтрофилы, 2 % лимфоциты), положительная реакция Панди. По данным общего анализа крови определялись лейкоцитоз (лейкоциты  $15,7 \times 10^9/\text{л}$ , в лейкоформуле относительный нейтрофилез), анемия легкой степени тяжести (эритроциты  $3,3 \times 10^{12}/\text{л}$ , гемоглобин 101 г/л), тромбоцитоз

(тромбоциты  $467 \times 10^9/\text{л}$ ), повышение скорости оседания эритроцитов до 37 мм/ч. При проведении МРТ (рис. 3, б) на уровне височно-теменно-затылочной области обеих полушарий выявлялись обширные патологические зоны отека вещества головного мозга, неправильной формы, без четких контуров и границ. На DWI-изображениях ишемических изменений в веществе головного мозга не отмечалось. После внутривенного введения контрастного вещества выявлялось его патологическое периферическое накопление множественными разнокалиберными очагами. Эти очаги располагались в кортикальном и субкортикальном веществе височно-теменно-затылочной области обеих полушарий головного мозга и были окружены массивными перифокальными изменениями (отеком). Все патологические изменения имели супратенториальную локализацию. Пациентке проводилось исследование ЦСЖ на различные инфекционные возбудители методом полимеразной цепной реакции: *Chlamydia trachomatis*, *Ureaplasma urealyticum*, *Gardnerella vaginalis*, *Candida albicans*, *Cytomegalovirus*, *Herpes simplex I и II*, *Mycoplasma hominis*, *Mycoplasma genitalium*, *Mycobacterium tuberculosis*, *Epstein–Barr virus*, *Varicella Zoster virus*, *Toxoplasma gondii*. Результат оказался отрицательным. COVID-19 также был исключен по результатам лабораторных исследований. Таким образом, был предположен ОРЭМ ввиду отсутствия убедительных данных, указывающих на инфекционное поражение ЦНС. Пациентке назначен метилпреднизолон 1000 мг/сут внутривенно капельно на 5 дней. Через неделю на фоне лечения определялась положительная динамика. Проведена повторная МРТ (рис. 3, в). Следующая МРТ была выполнена через месяц (рис. 3, г). Данные МРТ демонстрируют положительную динамику патологического процесса на фоне лечения. В дальнейшем отмечалось практически полное восстановление с сохранением легкого пареза левой ноги и гипестезии левой стопы. По данным повторной МРТ головного мозга также отмечалась положительная динамика. Срок катamnестического наблюдения составил 1 год.

В некоторых случаях возникают трудности в дифференциальной диагностике ОРЭМ с новообразованиями. Тогда может проводиться исследование ЦСЖ цитологическим методом и методом проточной цитометрии, редко возникает необходимость в биопсии головного мозга [24, 28].

Представляем клинический случай развития ОРЭМ у пациентки с гистиоцитозом из клеток Лангерганса.

### Клинический случай 4

**Пациентка Д., 1 год 8 мес.** В анамнезе пациентки — длительное течение гистиоцитоза из клеток Лангерганса. Отмечена рефрактерность к химиотерапии, таргетной терапии МЕК-ингибиторами, в связи с чем был назначен блок полихимиотерапии с клофарабинном и цитарабином. Полихимиотерапию пациентка перенесла удовлетворитель-

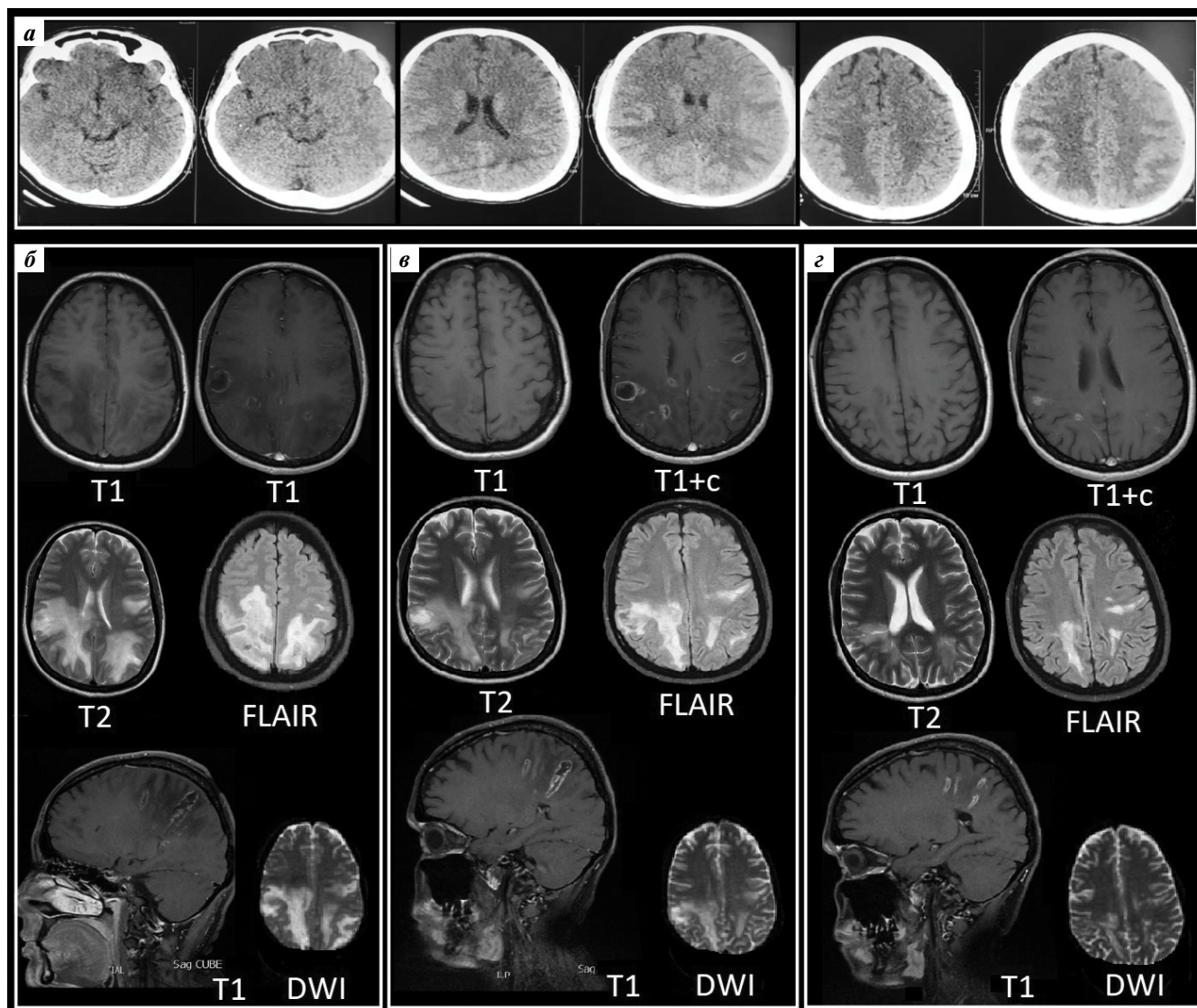


Рис. 3. Компьютерная томография головного мозга (а) и магнитно-резонансная томография головного мозга в динамике (б–г) пациентки С. Пояснения в тексте

Fig. 3. Computed tomography of the brain (a) and magnetic resonance imaging of the brain in dynamics (b–g) of patient C. Explanations in the text

но, однако среди побочных эффектов наблюдались гематологическая токсичность и энтероколит (Norovirus, Klebsiella oxytoca). На 14-й день с момента окончания терапии было отмечено усиление симптомов энтероколита. Также пациентка получала трамадол 2 мг/кг, на фоне чего появилась сонливость. Впоследствии трамадол был назначен повторно, через 6 ч развились судороги. После их купирования появилось угнетение сознания на границе сопора и комы. Была проведена МРТ головного мозга (рис. 4). Очаги поражения определялись в стволе мозга, полушариях головного мозга, с захватом белого и серого вещества. Очаги крупного размера, с нечеткими границами, в режиме T1 выглядели гипоинтенсивно, в режиме T2 – гиперинтенсивно, после контрастирования (T1+c) очаги не накапливали контрастное вещество. В дальнейшем наблюдалось частичное улучшение

с сохранением неврологического дефицита (монокулярная слепота, потеря навыков ходьбы и стояния без опоры). Данный случай требует дифференциальной диагностики с гистиоцитозом ЦНС, побочным эффектом химиотерапии, инфекционным поражением ЦНС и ОРЭМ, так как клинические данные и данные МРТ головного мозга укладываются в данный диагноз. Срок катamnестического наблюдения составил 1 год.

### Лечение

Препаратами 1-й линии для лечения ОРЭМ являются глюкокортикостероиды (ГКС) в высокой дозе. Обычно назначается метилпреднизолон внутривенно капельно в течение 3–10 дней. Альтернативные схемы включают метилпреднизолон в более низкой дозе или



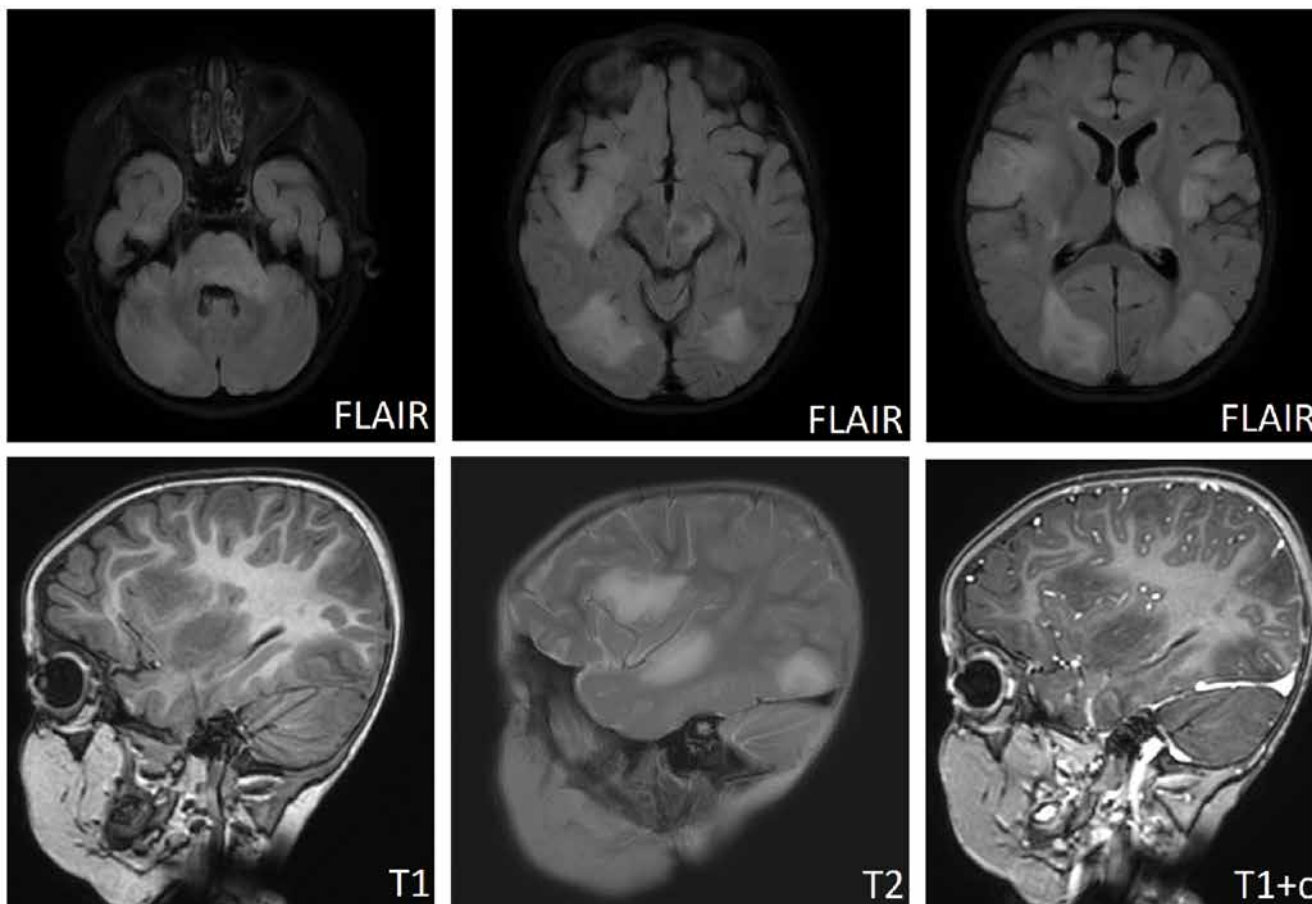


Рис. 4. Магнитно-резонансная томография головного мозга пациентки D. Пояснения в тексте  
Fig. 4. Magnetic resonance imaging of the brain of patient D. Explanations in the text

дексаметазон. Отсутствие улучшения или ухудшение состояния может быть прогностически неблагоприятным признаком, предполагающим молниеносный стероидорезистентный вариант ОРЭМ, или свидетельством альтернативного диагноза. Если лечение ГКС имело положительный эффект, дополнительная иммунотерапия может не понадобиться. После применения ГКС парентерально в высокой дозе пациенту назначаются пероральные ГКС, например преднизолон в течение 4–6 нед с постепенным снижением дозы. Лечение ГКС можно начинать одновременно с приемом ацикловира или антибактериальных препаратов у пациентов с подозрением на инфекционное заболевание: при менингеальных симптомах, лихорадке, острой энцефалопатии и признаках воспаления по данным анализа крови или ЦСЖ. Другие методы лечения, такие как введение внутривенного иммуноглобулина и плазмаферез, считаются терапией 2-й линии при стероидорезистентном ОРЭМ. В молниеносных и рефрактерных случаях в дополнение к перечисленным методам лечения вариантов ОРЭМ с некоторым положительным результатом может применяться ритуксимаб и/или цитостатики (циклофосфамид) [2, 3, 13, 24].

Сверхострые и молниеносные варианты ОРЭМ могут приводить к повышению внутричерепного давления, что требует назначения гиперосмолярной терапии для уменьшения отека мозга и барбитуратов — для снижения метаболических потребностей. Когда медикаментозной терапии недостаточно, могут проводиться нейрохирургические вмешательства: мониторинг внутричерепного давления, наружное дренирование желудочков, в жизнеугрожающих случаях может выполняться гемикраниэктомия. Также проводится поддерживающая терапия, которая может включать антиэпилептические препараты, коррекцию водно-электролитных нарушений, профилактическую антикоагулянтную терапию для предотвращения тромбоза глубоких вен у пациентов с высоким риском, искусственную вентиляцию легких [24].

#### Прогноз

Летальность при ОРЭМ у детей составляет 1 %, у взрослых — до 12 %. При ОРЭМ могут отмечаться редкие случаи тяжелого геморрагического некроза (острый геморрагический лейкоэнцефалит Херста), приводящего к быстрому прогрессированию заболе-

вания и смерти, особенно при поражении ствола головного мозга. В остальных случаях прогноз пациентов с ОРЭМ варьирует от удовлетворительного до хорошего, но у пациентов с тяжелым неврологическим дефицитом возможно его стойкое сохранение после выздоровления. Период восстановления обычно занимает недели или месяцы [2, 9].

Представляем клинический случай острого геморрагического лейкоэнцефалита Херста.

### Клинический случай 5

**Пациентка Е., 44 года.** После ОРВИ появились жалобы на тошноту, многократную рвоту, диарею, лихорадку. Был обнаружен тубоовариальный абсцесс, по поводу чего проведено оперативное вмешательство. Через 10 дней пациентка почувствовала резкую слабость в правой руке, далее развился тетрапарез до степени пlegии справа, отмечались умеренные когнитивные нарушения. При поступлении в стационар уровень артериального давления составлял 170/100 мм рт. ст., женщина предъявляла жалобы на слабость и головокружение. При исследовании ЦСЖ было отмечено преобладание нейтрофилов (85,7 %) над лимфоцитами (14,3 %). Проводилось лечение антигипертензивными и сахароснижающими препаратами; были назначены антибактериальные (метронидазол, ванкомицин, амикацин) и противогрибковые (нистатин)

препараты в сочетании с ГКС (дексаметазон). Далее отмечались снижение памяти и внимания, мышечные спазмы в правой руке и задержка мочи. При осмотре зарегистрированы гипертонус в правой руке с оживлением сухожильных рефлексов и гипотонус в правой ноге со снижением сухожильных рефлексов, гипестезия правой ноги от уровня паховой складки до средней трети бедра. Проведена МРТ шейного отдела спинного мозга и головного мозга (рис. 5). Определялись множественные разнокалиберные очаги в кортикальном и субкортикальном веществе полушарий головного мозга, без четких контуров и границ, а также сливные очаги поражения на уровне рогов боковых желудочков. Парасагиттально в кортикальном и субкортикальном веществе головного мозга определялись очаги неправильной формы с геморрагическим пропитыванием. В шейном отделе спинного мозга патологии не обнаружено. В связи с этим был установлен диагноз острого геморрагического лейкоэнцефалита Херста. Пациентке был назначен метилпреднизолон 1000 мг/сут внутривенно капельно на 10 дней, далее – плазмаферез. Впоследствии у пациентки наблюдалось клиническое улучшение. Срок катamnестического наблюдения составил 5 лет.

Среди прогностических показателей, которые связаны с неблагоприятным исходом у детей, можно выделить лихорадку и менингеальные симптомы в начале заболевания; пневмонию, ассоциированную с искусственной вентиля-

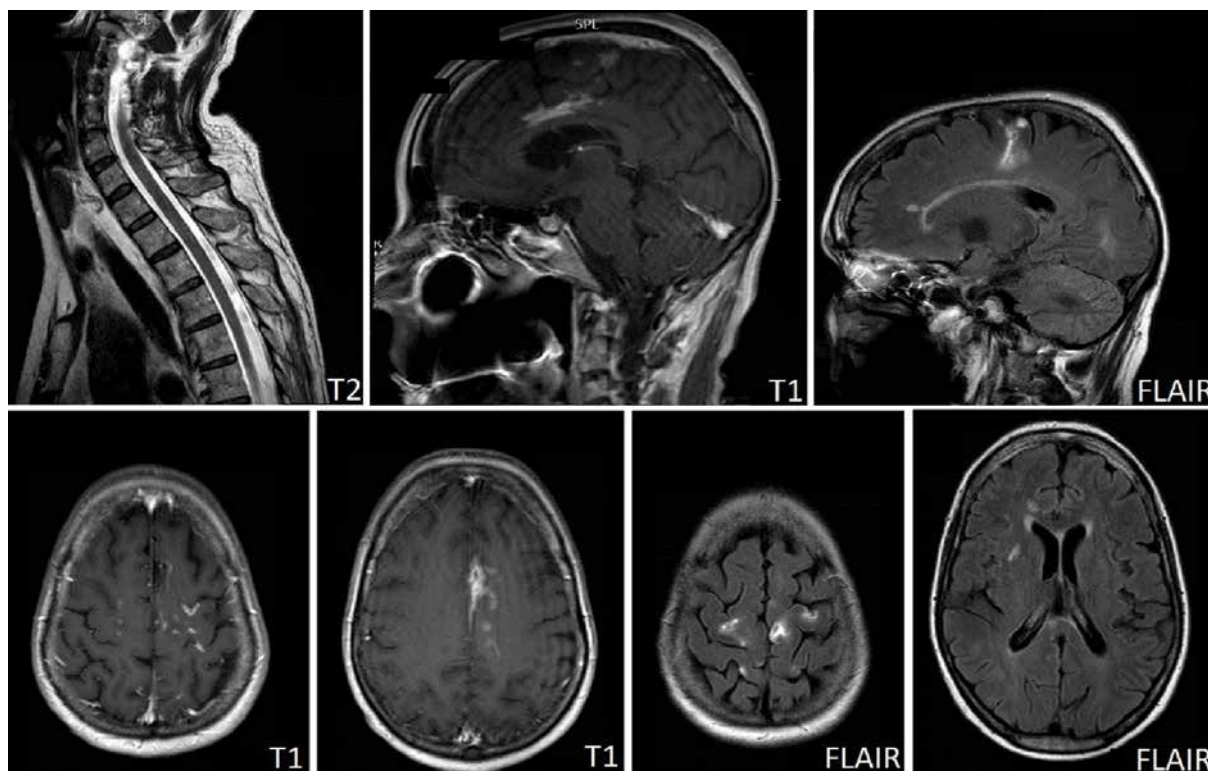


Рис. 5. Магнитно-резонансная томография шейного отдела спинного мозга и головного мозга пациентки Е. Пояснения в тексте  
Fig. 5. Magnetic resonance imaging of the cervical spinal cord and brain of patient E. Explanations in the text

цией легких; изменение чувствительности в разгар заболевания и поражение нижних мотонейронов [6]. Кроме того, такие факторы, как оптический неврит, семейный анамнез воспалительного демиелинизирующего заболевания ЦНС и отсутствие неврологических осложнений, ассоциируются с повышенным риском рецидива ОРЭМ [16].

### Выводы

Спектр аутоиммунных заболеваний с каждым годом расширяется, поскольку открываются новые патологии. Так, обнаруживается все больше демиелинизирующих заболеваний, которые могут протекать

подобно ОРЭМ (например, аутоиммунная GFAP-астроцитопатия) [10].

В настоящее время в медицинскую практику внедрено множество современных методов диагностики аутоиммунных заболеваний ЦНС, включая исследования антинейрональных антител к внутриклеточным белкам, антител к МОГ, антител к AQP-4, а также большого количества маркеров системных аутоиммунных заболеваний. Однако остается много неизученных патологий данного спектра заболеваний, что требует дальнейших исследований для улучшения диагностики и лечения.

## ЛИТЕРАТУРА / REFERENCES

- Almaghrabi N., Saab A. Adult onset acute disseminated encephalomyelitis: A case report. *Radiol Case Rep* 2021;16(9):2469–73. DOI: 10.1016/j.radcr.2021.05.052
- Anilkumar A.C., Foris L.A., Tadi P. Acute Disseminated Encephalomyelitis. In: StatPearls. Treasure Island: StatPearls Publishing, 2022. Available at: <https://www.ncbi.nlm.nih.gov/books/NBK430934/>.
- Ayed H., Chaudhary M.W., AlBaradie R., Mir A. Use of cyclophosphamide in a child with fulminant acute disseminated encephalomyelitis. *Child Neurol Open* 2018;5:2329048X18754631. DOI: 10.1177/2329048X18754631
- Boesen M.S., Langkilde A.R., Ilginiene J. et al. Oligoclonal bands, age 11–17 years, occipital lesion, and female sex differentiate pediatric multiple sclerosis from acute disseminated encephalomyelitis: A nationwide cohort study. *Mult Scler Relat Disord* 2022;66:104008. DOI: 10.1016/j.msard.2022.104008
- Hyun J.W., Huh S.Y., Shin H.J. et al. Evaluation of brain lesion distribution criteria at disease onset in differentiating MS from NMOSD and MOG-IgG-associated encephalomyelitis. *Mult Scler* 2019;25(4):585–90. DOI: 10.1177/1352458518761186.
- Iype M., Kunju M., Saradakutty G. et al. Short term outcome of ADEM: Results from a retrospective cohort study from South India. *Mult Scler Relat Disord* 2017;18:128–34. DOI: 10.1016/j.msard.2017.09.018
- Jarius S., Paul F., Aktas O. et al. MOG encephalomyelitis: international recommendations on diagnosis and antibody testing. *J Neuroinflammation* 2018;15(1):134. DOI: 10.1186/s12974-018-1144-2
- Kawanaka Y., Ando K., Ishikura R. et al. Delayed appearance of transient hyperintensity foci on T1-weighted magnetic resonance imaging in acute disseminated encephalomyelitis. *Jpn J Radiol* 2019;37(4):277–82. DOI: 10.1007/s11604-018-00808-w
- Ketelslegers I.A., Visser I.E., Neuteboom R.F. et al. Disease course and outcome of acute disseminated encephalomyelitis is more severe in adults than in children. *Mult Scler* 2011;17(4):441–8. DOI: 10.1177/1352458510390068
- Kunchok A., Zekeridou A., McKeon A. Autoimmune glial fibrillary acidic protein astropathy. *Curr Opin Neurol* 2019;32(3):452–8. DOI: 10.1097/WCO.0000000000000676
- López-Chiriboga A.S., Majed M., Fryer J. et al. Association of MOG-IgG serostatus with relapse after acute disseminated encephalomyelitis and proposed diagnostic criteria for MOG-IgG-associated disorders. *JAMA Neurol* 2018;75(11):1355–63. DOI: 10.1001/jamaneurol.2018.1814
- Mahapure K.S., Prabhune A.S., Chouvan A.V. COVID-19-associated acute disseminated encephalomyelitis: A systematic review. *Asian J Neurosurg* 2021;16(3):457–69. DOI: 10.4103/ajns.AJNS\_406\_20
- Makuuchi Y., Nishimoto M., Yamamoto K. et al. Successful treatment with rituximab in acute disseminated encephalomyelitis with whole spinal cord involvement following HLA haploidentical transplantation. *Rinsho Ketsueki* 2018;59(12):2588–93. DOI: 10.11406/rinketsu.59.2588
- Manzano G.S., McEntire C.R.S., Martinez-Lage M. et al. Acute disseminated encephalomyelitis and acute hemorrhagic leukoencephalitis following COVID-19: Systematic review and meta-synthesis. *Neurol Neuroimmunol Neuroinflamm* 2021;8(6):e1080. DOI: 10.1212/NXI.0000000000001080
- Massa S., Fracchiolla A., Neglia C. et al. Update on acute disseminated encephalomyelitis in children and adolescents. *Children (Basel)* 2021;8(4):280. DOI: 10.3390/children8040280
- Mikaeloff Y., Caridade G., Husson B. et al. Acute disseminated encephalomyelitis cohort study: prognostic factors for relapse. *Eur J Paediatr Neurol* 2007;11(2):90–5. DOI: 10.1016/j.ejpn.2006.11.007
- Narayan R., Simpson A., Fritsche K. et al. MOG antibody disease: A review of MOG antibody seropositive neuromyelitis optica spectrum disorder. *Mult Scler Relat Disord* 2018;25:66–72. DOI: 10.1016/j.msard.2018.07.025
- Narayan R.N., Wang C., Greenberg B.M. Acute disseminated encephalomyelitis (ADEM) and increased intracranial pressure associated with anti-myelin oligodendrocyte glycoprotein antibodies. *Pediatr Neurol* 2019;99:64–8. DOI: 10.1016/j.pediatrneurol.2019.03.009
- Paolilo R.B., Deiva K., Neuteboom R. et al. Acute disseminated encephalomyelitis: Current perspectives. *Children (Basel)* 2020;7(11):210. DOI: 10.3390/children7110210
- Pohl D., Alper G., Van Haren K. et al. Acute disseminated encephalomyelitis: Updates on an inflammatory CNS syndrome. *Neurology* 2016;87(9 Suppl 2):S38–S45. DOI: 10.1212/WNL.0000000000002825
- Pruss H. Autoantibodies in neurological disease. *Nat Rev Immunol* 2021;21(12):798–813. DOI: 10.1038/s41577-021-00543-w
- Thompson A.J., Banwell B.L., Barkhof F. et al. Diagnosis of multiple sclerosis: 2017 revisions of the McDonald criteria. *Lancet Neurol* 2018;17(2):162–73. DOI: 10.1016/S1474-4422(17)30470-2

23. Vogrig A., Janes F., Gigli G.L. et al. Acute disseminated encephalomyelitis after SARS-CoV-2 vaccination. *Clin Neurol Neurosurg* 2021;208:106839. DOI: 10.1016/j.clineuro.2021.106839
24. Wang C.X. Assessment and management of acute disseminated encephalomyelitis (ADEM) in the pediatric patient. *Paediatr Drugs* 2021;23(3):213–21. DOI: 10.1007/s40272-021-00441-7
25. Wingerchuk D.M., Banwell B., Bennett J.L. et al. International consensus diagnostic criteria for neuromyelitis optica spectrum disorders. *Neurology* 2015;85(2):177–89. DOI: 10.1212/WNL.0000000000001729
26. Yamamoto D., Uchiyama T., Ohashi T., Iizuka T. Case of steroid-responsive unilateral encephalitis with anti-myelin oligodendrocyte glycoprotein antibodies. *Neurol Clin Neurosci* 2017;5(3):101, 102. DOI: 10.1111/ncn3.12119
27. Yanagida A., Iizuka T., Nagai T. et al. MOG-IgG-positive multifocal myelitis with intrathecal IgG synthesis as a spectrum associated with MOG autoimmunity: two case reports. *J Neurol Sci* 2017;382:40–3. DOI: 10.1016/j.jns.2017.09.020
28. Zghali M.G. Tumefactive acute disseminated encephalomyelitis. *Neurol India* 2020;68(1):35–41. DOI: 10.4103/0028-3886.279688

**ORCID авторов / ORCID of authors**

А.С. Котов / A.S. Kotov: <https://orcid.org/0000-0003-2988-5706>

В.Е. Авдеева / V.E. Avdeeva: <https://orcid.org/0000-0002-9334-8246>

**Конфликт интересов.** Авторы заявляют об отсутствии конфликта интересов.

**Conflict of interest.** The authors declare no conflict of interest.

**Финансирование.** Работа выполнена без спонсорской поддержки.

**Funding.** The work was performed without external funding.

**Соблюдение прав пациентов и правил биоэтики.** Пациенты или их законные представители подписали информированное согласие на исследование и публикацию их данных.

**Compliance with patient rights and principles of bioethics.** Patients or their legal representatives signed informed consent for the study and publication of their data.

**Статья поступила:** 26.08.2022. **Принята к публикации:** 15.01.2023.

**Article submitted:** 26.08.2022. **Accepted for publication:** 15.01.2023.

## Клинические особенности течения разных форм миотонической дистрофии 1-го типа

Е.К. Ерохина<sup>1</sup>, Е.А. Мельник<sup>1, 2</sup>, Д.В. Володавец<sup>1</sup>

<sup>1</sup>ФГАОУ ВО «Российский национальный исследовательский медицинский университет им. Н.И. Пирогова» Минздрава России; Россия, 117997 Москва, ул. Островитянова, 1;

<sup>2</sup>ФГБНУ «Научный центр неврологии»; Россия, 125367 Москва, Волоколамское шоссе, 80

**Контакты:** Елизавета Константиновна Ерохина [erokhina0310@gmail.com](mailto:erokhina0310@gmail.com)

Миотоническая дистрофия 1-го типа (МД1) – одна из самых распространенных нервно-мышечных болезней с ауто-сомно-доминантным типом наследования, ассоциированная с экспансией СТГ-повторов в гене *DMPK*. Особенностью МД1 является наличие не только мышечных симптомов, но и мультисистемности. В зависимости от возраста дебюта болезни и количества СТГ-повторов выделяют врожденную, инфантильную, ювенильную, классическую (взрослую) форму и форму с поздним дебютом. Каждая форма имеет свои особенности дебюта, течения, клинической картины болезни, что затрудняет своевременное установление диагноза. Повышение осведомленности врачей всех специальностей о характере течения разных форм МД1 позволит диагностировать заболевание на более ранних сроках, улучшить прогноз и качество жизни пациентов. В статье приводится обзор литературы, демонстрирующий спектр клинических проявлений при разных формах МД1.

**Ключевые слова:** миотоническая дистрофия 1-го типа, врожденная форма миотонической дистрофии 1-го типа, инфантильная форма миотонической дистрофии 1-го типа, ювенильная форма миотонической дистрофии 1-го типа, классическая форма миотонической дистрофии 1-го типа, СТГ-повторы, мультисистемные проявления

**Для цитирования:** Ерохина Е.К., Мельник Е.А., Володавец Д.В. Клинические особенности течения разных форм миотонической дистрофии 1-го типа. Русский журнал детской неврологии 2023;18(1):20–35. DOI: 10.17650/2073-8803-2023-18-1-22-37

### Clinical characteristics of different forms of myotonic dystrophy type 1

E.K. Erokhina<sup>1</sup>, E.A. Melnik<sup>1, 2</sup>, D.V. Vlodayets<sup>1</sup>

<sup>1</sup>N.I. Pirogov Russian National Research Medical University, Ministry of Health of Russia; 1 Ostrovityanova St., Moscow 117997, Russia;

<sup>2</sup>Research Center of Neurology; 80 Volokolamskoe Shosse, Moscow 125367, Russia

**Contacts:** Elizaveta Konstantinovna Erokhina [erokhina0310@gmail.com](mailto:erokhina0310@gmail.com)

Myotonic dystrophy type 1 (DM1) is one of the most common neuromuscular diseases with an autosomal dominant type of inheritance associated with expansion in the *DMPK* gene. A distinctive feature of the disease is the presence of muscle symptoms and multisystemic. Depending on the age of onset and the number of CTG repeats, there are congenital, infantile, juvenile, classic (adult) form and a form with a late onset. Each form is characterized by its own features of the onset, course of the disease, heterogeneity of clinical manifestations, which makes it difficult to make a timely diagnosis. Increasing the awareness of physicians of all specialties about the nature of the course of various forms will make it possible to diagnose MD1 at an earlier stage, improve the prognosis and quality of life of patients. The article provides a literature review that demonstrates the spectrum of clinical manifestations in various forms of MD1.

**Keywords:** myotonic dystrophy type 1, congenital myotonic dystrophy type 1, infantile myotonic dystrophy type 1, juvenile myotonic dystrophy type 1, classic myotonic dystrophy type 1, CTG-repeat, multi-system manifestations

**For citation:** Erokhina E.K., Melnik E.A., Vlodayets D.V. Clinical characteristics of different forms of myotonic dystrophy type 1. Russkiy zhurnal detskoy neurologii = Russian Journal of Child Neurology 2023;18(1):22–37. (In Russ.). DOI: 10.17650/2073-8803-2023-18-1-22-37

## Введение

Миотоническая дистрофия 1-го типа (МД1) является одной из самых частых наследственных нервно-мышечных болезней среди взрослого и детского населения во всем мире. По разным данным, частота встречаемости МД1 варьирует в пределах 1:2500–1:8000 [29, 57]. Для МД1 характерен «феномен основателя», в связи с чем в некоторых странах частота встречаемости выше. Самая высокая распространенность МД1 в мире — 158:100 000 — отмечается в Квебеке (Канада) [41]. Среди европейских стран лидируют Швеция и Хорватия, где частота встречаемости МД1 составляет 18:100 000 [38]. В одном из последних эпидемиологических исследований, проведенном в Нью-Йорке (США), распространенность болезни в городе составила 1:2100 [30]. В РФ крупные эпидемиологические исследования проводились лишь в некоторых регионах страны. Например, в Башкирии частота встречаемости МД1 крайне вариабельна среди отдельных этносов и в среднем составляет 3,01:100 000 населения, в Якутии — 21,3:100 000 [1, 4].

Несмотря на высокую распространенность МД1, существует проблема низкой выявляемости, особенно в детской популяции, в том числе на территории РФ [2]. Трудности диагностики МД1 связаны с клинической гетерогенностью разных форм заболевания. Особенности дебюта и течения заболевания при каждой форме МД1, а также мультисистемность клинических проявлений приводят к задержке установления диагноза в среднем на 7 лет среди взрослых пациентов и на 13 лет у детей [25]. Часто болезнь диагностируется при уже развившейся тяжелой мышечной слабости, дыхательной недостаточности, нарушении сердечной проводимости, которые ассоциированы с инвалидизацией и повышенным риском летальности [25].

Таким образом, повышение осведомленности специалистов разных медицинских сфер и их клиническая настороженность в отношении МД1 будут способствовать более ранней диагностике и снижению смертности от кардиореспираторных нарушений, улучшат прогноз течения болезни и повысят качество жизни пациентов с МД1.

## Этиология и патогенез

Миотоническая дистрофия 1-го типа — болезнь с аутосомно-доминантным типом наследования и характеризуется высокой степенью пенетрантности. Болезнь связана с мутацией в гене *DMPK* (кодирующем белок-фермент миотонинпротеинкиназу), который картирован в локусе 19q13.2–13.3. Ген *DMPK* состоит из 15 экзонов протяженностью около 13 000 п.н. В 3'-нетранслируемой области гена *DMPK* находится нестабильная последовательность тринуклеотидных повторов (СТГ)<sub>n</sub> [49]. Количество СТГ-повторов у здоровых людей колеблется в диапазоне от 5 до 37, при наличии 38–49 повторов развивается состояние премутации [26]. Носители та-

ких аллелей не имеют клинической симптоматики, однако риск развития болезни у детей достаточно высок [1]. Экспансия размером 50–80 СТГ-повторов называется протомутацией и ассоциирована с формой МД1 с поздним дебютом или бессимптомным носительством [32].

В большинстве случаев выявлена умеренная положительная корреляция между количеством СТГ-повторов и выраженностью клинических симптомов при МД1, а также обратная корреляция между количеством СТГ-повторов и возрастом дебюта заболевания [52]. Однако корреляция генотип-фенотип имеет место не во всех случаях из-за соматической нестабильности мутантных аллелей. Наибольшей стабильностью СТГ-повторов обладают лейкоциты по сравнению с миоцитами и фибробластами [8]. Таким образом, соматический мозаицизм наблюдается как в различных тканях, так и в пределах одной ткани. Также по мере прогрессирования болезни размер тринуклеотидной последовательности в соматических тканях может увеличиваться [42].

Для МД1, как и для всех болезней экспансии, характерен феномен антиципации — утяжеление клинической симптоматики в каждом последующем поколении, особенно при передаче мутации по материнской линии [7]. При передаче мутации по отцовской линии экспансия, как правило, стабильна или даже может отмечаться тенденция к уменьшению числа СТГ-повторов. Однако наследование премутации по отцовской линии ассоциировано с высоким риском увеличения экспансии до достижения полной мутации в следующем поколении, протомутация почти всегда приводит к значительному увеличению числа СТГ-повторов. При передаче от матери премутации и протомутации наблюдается стабильность экспансии или ее незначительное увеличение в последующем поколении [58].

Мутантный СТГ-повтор в 3'-нетранслируемой области гена *DMPK* вызывает токсическую экспрессию РНК, которая накапливается в ядре и называется «ядерными включениями», что влияет на РНК-связывающие белки, приводя к потере функции белка MBNL1 (muscleblind-like protein) и к усилению функции CUGBP/Elav-like family protein (CELF). Белок MBNL участвует в регуляции альтернативного сплайсинга, поддержании стабильности мРНК, трансляции. Более ранние исследования выявили критическую роль белков MBNL в развитии нервно-мышечных болезней, а в последние годы также была обнаружена тесная связь между потерей функции MBNL и когнитивными нарушениями у пациентов с МД1. Белки семейства CELF участвуют в альтернативном сплайсинге, активация белков CELF1 и CELF2 была выявлена в головном мозге пациентов с МД1. CELF1 и CELF2 могут влиять на транскрипты в головном мозге, такие как разные экзоны *Tau* и экзон 5 *NMDAR1*. Tau-белки способствуют росту аксонов, участвуют в образовании аксональ-

ных микротрубочек и аксональном транспорте. NMDA-рецепторы являются ключевыми компонентами глутамат-опосредованных сигналов, способствующих возбуждающей синаптической передаче и пластичности, которые считаются основой обучения и памяти. Таким образом, эти изменения могут обуславливать развитие поведенческих и когнитивных нарушений [39].

Вышеописанные нарушения затрагивают работу сотни эффекторных генов, вызывая неправильный сплайсинг мРНК, что приводит к aberrантной экспрессии эмбриональных изоформ сплайсинга и потере функциональности продукта этих генов, что объясняет мультисистемность заболевания. Некоторые из этих нарушений сплайсинга напрямую связаны с клиническими проявлениями. Так, например, нарушение функции хлорного канала приводит к развитию миотонии, а изменения в инсулиновом рецепторе связаны с развитием инсулинорезистентности. В настоящее время достоверно не установлена прямая связь между нарушением сплайсинга мутантной РНК множества разных генов и клинической симптоматикой [69].

### Диагностика

Помимо выявления основных клинических особенностей болезни, «золотым стандартом» диагностики МД1 является выявление экспансии СТG-повторов в крови методом ДНК-анализа – полимеразной цепной реакции или количественным методом блот-гибридизации [1]. Необходимо помнить, что болезнь наследуется по аутосомно-доминантному типу, и при выявлении в семье носителя мутации в гене *DMPK* генетическому тестированию подлежат все сибсы, так как потомство находится в зоне высокого риска по наследованию МД1 (вероятность 50 %) [54].

Важное место в диагностике МД1 занимает электромиографическое исследование. При проведении игольчатой миографии у взрослых пациентов и детей старше 10 лет регистрируются электрофизиологическая миотония (миотонические разряды – спонтанно возникающие разряды высокой частоты (20–80 Гц) с нарастанием и убыванием как амплитуды, так и частоты потенциалов двигательных единиц) и первично-мышечный уровень поражения преимущественно в дистальных отделах конечностей [23, 57, 66]. У детей младше 10 лет электрофизиологическая миотония и изменение параметров потенциалов двигательных единиц встречаются редко. Уровень креатинфосфокиназы у пациентов с МД1 часто находится в пределах нормальных значений или может быть повышен, в среднем до 500 Ед/л (при норме 200 Ед/л) [29]. При проведении ряда исследований мышц методом магнитно-резонансной томографии было обнаружено, что жировая дегенерация изначально выявляется в следующих мышцах: медиальной икроножной, камбаловидной, передней большеберцовой и глубоком сгибателе пальцев рук. Измене-

ния на томограмме коррелируют с возрастом пациента, количеством СТG-повторов и степенью выраженности пареза [24, 65]. В настоящее время в клинической практике для диагностики МД1 проведение морфологического исследования биоптата мышцы нецелесообразно ввиду неспецифичности изменений [29].

### Клинические формы

В зависимости от возраста дебюта заболевания и количества СТG-повторов выделяют врожденную, инфантильную, ювенильную, классическую (взрослую) и форму с поздним дебютом [36] (табл. 1). 50–150 СТG-повторов обычно выявляются у пациентов с поздней формой (после 40 лет), 50–1000 СТG-повторов характерны для классической формы, при дебюте в детском возрасте количество СТG-повторов превышает 800, а при врожденной форме МД1 их количество составляет более 1000 [69] (рис. 1).

Таблица 1. Возраст дебюта миотонической дистрофии 1-го типа при разных формах

Table 1. Age of onset of myotonic dystrophy type 1 in different forms

Форма миотонической дистрофии 1-го типа Form of myotonic dystrophy type 1	Возраст дебюта Age at onset
Врожденная Congenital	С рождения From birth
Инфантильная Infantile	1–10 лет 1–10 years
Ювенильная Juvenile	10–20 лет 10–20 years
Классическая Classic	20–40 лет 20–40 years
Поздняя Late	После 40 лет After 40 years

Для всех форм характерна мультисистемность, включая вовлечение сердечно-сосудистой, эндокринной, центральной нервной системы, гастроинтестинального тракта, а также офтальмологические нарушения (табл. 2).

**1. Врожденная форма МД1.** Врожденная МД1 – самая тяжелая форма болезни, дебютирующая сразу после рождения [29]. Симптомы заболевания могут проявляться еще до рождения ребенка в виде осложнений течения беременности у матери, таких как повышенный риск развития внематочной беременности, многоводия, предлежания плаценты, преждевременных родов, слабости родовой деятельности. В 37 % случаев мышечная слабость у матери, атония матки и слабая двигательная активность плода могут предрасполагать к родоразрешению путем кесарева сечения [43]. Развитие

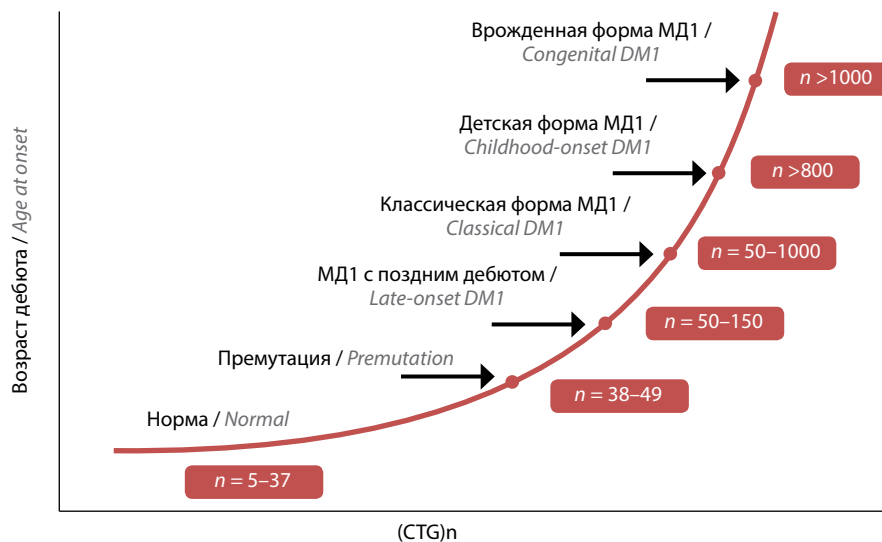


Рис. 1. При миотонической дистрофии 1-го типа (МД1) наблюдается нестабильная экспансия CTG-повторов. Количество CTG-повторов коррелирует с фенотипом заболевания  
 Fig. 1. Unstable expansion of CTG repeats is observed in myotonic dystrophy type 1 (DM1). The number of CTG repeats correlates with the disease phenotype

Таблица 2. Клиническая гетерогенность при разных формах дебюта миотонической дистрофии 1-го типа  
 Table 2. Clinical heterogeneity in different forms of myotonic dystrophy type 1

Клинические проявления Clinical manifestations	Врожденная МД1 Congenital DM1	Инфантильная форма МД1 Infantile DM1	Ювенильная форма МД1 Juvenile DM1	Классическая форма МД1 Classical DM1	Поздняя форма МД1 Late-onset DM1
Пренатальные Prenatal	Многоводие Polyhydramnios	Нет No	Нет No	Нет No	Нет No
	Снижение двигательной активности плода Decreased fetal motor activity				
	Преждевременные роды Preterm delivery				
	Вентрикуломегалия Ventriculomegaly				
Мышечные Muscular	Миотония– (присоединяется после I декады жизни) Myotonia– (develops after the 1 <sup>st</sup> decade of life)	Миотония+ (после I декады жизни) Myotonia+ (develops after the 1 <sup>st</sup> decade of life)	Миотония++ Myotonia++	Миотония+++ Myotonia+++	Миотония может отсутствовать Myotonia may be absent
	Генерализованная мышечная слабость с тенденцией к улучшению после 1-го года жизни Generalized muscle weakness with a tendency to improve after the 1 <sup>st</sup> year of life	Мышечная слабость без четкого паттерна, разной степени выраженности Muscle weakness without a clear pattern of varying severity	Мышечная слабость с тенденцией к дистальному распространению, слабость сгибателей шеи Muscle weakness with a tendency to distal propagation; weak neck flexors	Дистальная мышечная слабость, слабость сгибателей шеи Distal muscle weakness; weak neck flexors	Мышечная слабость отсутствует/выражена минимально None/minimal muscle weakness



Продолжение табл. 2  
Continuation of table 2

Клинические проявления Clinical manifestations	Врожденная МД1 Congenital DM1	Инфантильная форма МД1 Infantile DM1	Ювенильная форма МД1 Juvenile DM1	Классическая форма МД1 Classical DM1	Поздняя форма МД1 Late-onset DM1
	Слабость лицевой мускулатуры Weak facial muscles	Слабость лицевой мускулатуры Weak facial muscles	Слабость лицевой мускулатуры Weak facial muscles	Слабость лицевой мускулатуры Weak facial muscles	Слабость лицевой мускулатуры может отсутствовать Facial muscles may be normal
	Гипо-/арефлексия Hypo-/areflexia	Гипо-/арефлексия Hypo-/areflexia	Гипо-/арефлексия Hypo-/areflexia	Гипо-/арефлексия Hypo-/areflexia	Рефлексы в норме или снижены Normal or reduced reflexes
	Диффузная мышечная гипотрофия Diffuse muscle hypotrophy	Выраженные гипотрофии могут отсутствовать на I–II декаде жизни Pronounced hypotrophy may be absent during the 1 <sup>st</sup> and 2 <sup>nd</sup> decades of life	Выраженные гипотрофии могут отсутствовать на I–II декаде жизни Pronounced hypotrophy may be absent during the 1 <sup>st</sup> and 2 <sup>nd</sup> decades of life	Дистальные гипотрофии, гипотрофия грудино-ключично-сосцевидной и жевательно-височных мышц Distal hypotrophy, hypotrophy of the sternocleidomastoid and masseter muscles	
	Диффузная мышечная гипотония Diffuse muscle hypotension	Снижение мышечного тонуса Reduced muscle tone	Снижение мышечного тонуса Reduced muscle tone	Снижение мышечного тонуса Reduced muscle tone	
	Задержка моторного развития Delayed motor development	Задержка моторного развития Delayed motor development			–
	Деформация стоп Foot deformities	Невыраженные деформации стоп Mild foot deformities			
	Артрогрипоз Arthrogryposis	–	–	–	
	Контрактуры Contractures	–			
	Сколиотическая деформация Scoliosis	–			
Зрительные Visual	Врожденная катаракта Congenital cataract	Врожденная катаракта Congenital cataract	Врожденная катаракта Congenital cataract	Ранняя быстро прогрессирующая катаракта (<50 лет) у большинства пациентов Early fast-developing cataract (<50 years old) in most patients	Катаракта (может быть единственным симптомом) Cataract (may be the only symptom)
	Гиперметропия Hypermetropia	Гиперметропия Hypermetropia	Гиперметропия Hypermetropia	–	–

Продолжение табл. 2  
Continuation of table 2

Клинические проявления Clinical manifestations	Врожденная МД1 Congenital DM1	Инфантная форма МД1 Infantile DM1	Ювенильная форма МД1 Juvenile DM1	Классическая форма МД1 Classical DM1	Поздняя форма МД1 Late-onset DM1
	Астигматизм Astigmatism	Астигматизм Astigmatism	Астигматизм Astigmatism		
	Нарушение остроты зрения Visual acuity disorders	Нарушение остроты зрения Visual acuity disorders	Нарушение остроты зрения Visual acuity disorders	—	—
	Страбизм Strabismus	Страбизм Strabismus	—		
Дыхательные Respiratory	Нарушения дыхания во сне Sleep apnea	Нарушения дыхания во сне Sleep apnea	Нарушения дыхания во сне Sleep apnea	Нарушения дыхания во сне Sleep apnea	Не характерны Not typical
	Рецидивирующие инфекции Recurrent infections	Рецидивирующие инфекции Recurrent infections		Рецидивирующие инфекции Recurrent infections	
	Бронхолегочная дисплазия Bronchopulmonary dysplasia		—		Ночная гиповентиляция Nocturnal hypoventilation
	Аспирационная пневмония Aspiration pneumonia	—			
	Дыхательная недостаточность при рождении Neonatal respiratory failure		—		
	Легочная гипоплазия Pulmonary hypoplasia		—		
Желудочно-кишечные Gastrointestinal	Констипация Constipation	Констипация Constipation	Констипация Constipation	Констипация Constipation	Не характерны Not typical
	Рецидивирующая диарея Recurrent diarrhea	Диарея Diarrhea	Диарея Diarrhea	Диарея Diarrhea	
	Колики Colic	Боль в животе Abdominal pain	Боль в животе Abdominal pain	Боль в животе Abdominal pain	
	Дисфагия Dysphagia	Дисфагия Dysphagia	Дисфагия Dysphagia	Дисфагия Dysphagia	
	ГЭРБ, аспирация GERD, aspiration	ГЭРБ GERD	ГЭРБ GERD	Холелитиаз Cholelithiasis	
	Недержание кала Fecal incontinence	Недержание кала Fecal incontinence	—	Мегаколон Megacolon	
	Гастропарез Gastroparesis		—		
	Вялое сосание при рождении Poor sucking reflex at birth	—	—	—	

Продолжение табл. 2  
Continuation of table 2

Клинические проявления Clinical manifestations	Врожденная МД1 Congenital DM1	Инфантильная форма МД1 Infantile DM1	Ювенильная форма МД1 Juvenile DM1	Классическая форма МД1 Classical DM1	Поздняя форма МД1 Late-onset DM1
Сердечно-сосудистые Cardiovascular	Нарушение проводимости Conduction disorders	Нарушение проводимости Conduction disorders	Нарушение проводимости Conduction disorders	Нарушение проводимости Conduction disorders	Встречаются редко Rare
	Синдром внезапной сердечной смерти Sudden cardiac death	Синдром внезапной сердечной смерти Sudden cardiac death	Синдром внезапной сердечной смерти Sudden cardiac death	Синдром внезапной сердечной смерти Sudden cardiac death	—
	Структурные аномалии, дефекты клапанов Structural anomalies, valve defects	Структурные аномалии, дефекты клапанов Structural anomalies, valve defects	—	—	—
Эндокринные Endocrine	Гипогонадизм Hypogonadism	Гипогонадизм Hypogonadism	Гипогонадизм Hypogonadism	Гипогонадизм Hypogonadism	Сахарный диабет 2-го типа Type 2 diabetes mellitus
	Гипотиреоз Hypothyroidism	Гипотиреоз Hypothyroidism	Гипотиреоз Hypothyroidism	Гипотиреоз Hypothyroidism	—
				Сахарный диабет 2-го типа Type 2 diabetes mellitus	
				Гиперпаратиреоз Hyperparathyroidism	
Дефицит витамина D Vitamin D deficiency	—				
Со стороны центральной нервной системы Central nervous system	Психиатрическая патология (СДВГ, тревога, депрессия) Psychiatric disorders (ADHD, anxiety, depression)	Психиатрическая патология (СДВГ, тревога, алекситимия, фобии) Psychiatric disorders (ADHD, anxiety, alexithymia, phobias)	Психиатрическая патология (СДВГ, тревога, алекситимия, фобии) Psychiatric disorders (ADHD, anxiety, alexithymia, phobias)	Психиатрическая патология (апатия, тревога, депрессия) Psychiatric disorders (apathy, anxiety, depression)	Встречаются редко Rare
	РАС ASD	РАС ASD	РАС ASD	Личностные изменения Personality changes	—
	Гиперсонливость и утомляемость Hypersomnia and fatigue	Гиперсонливость и утомляемость Hypersomnia and fatigue	Гиперсонливость и утомляемость Hypersomnia and fatigue	Гиперсонливость и утомляемость Hypersomnia and fatigue	—
	Повышенная чувствительность к наркозу Hypersensitivity to anesthesia	Синдром периодических движений конечностей во сне Periodic limb movement disorder	Синдром периодических движений конечностей во сне Periodic limb movement disorder	Синдром периодических движений конечностей во сне Periodic limb movement disorder	—
	Нейроэндокринные нарушения Neuroendocrine disorders	Синдром беспокойных ног Restless legs syndrome	Синдром беспокойных ног Restless legs syndrome	Синдром беспокойных ног Restless legs syndrome	—

Продолжение табл. 2  
Continuation of table 2

Клинические проявления Clinical manifestations	Врожденная МД1 Congenital DM1	Инфантильная форма МД1 Infantile DM1	Ювенильная форма МД1 Juvenile DM1	Классическая форма МД1 Classical DM1	Поздняя форма МД1 Late-onset DM1
Когнитивные нарушения Cognitive impairments	Низкий IQ Low IQ	Низкий IQ Low IQ	Сниженный/ нормальный IQ Low/normal IQ	Нормальный IQ Normal IQ	Нормальный IQ Normal IQ
	Диапазон 40–80 Range: 40–80	Диапазон 42–114 Range: 42–114	Нарушение зрительно-пространственного построения Impaired visuospatial construction	Нарушение зрительно-пространственного построения Impaired visuospatial construction	Могут быть легкие когнитивные нарушения Mild cognitive impairments
	В среднем <70 Mean: <70	В среднем 70–80 Mean: 70–80	–	Нарушение высших исполнительных функций Impaired higher-order executive functions	–
			–	–	Снижение памяти Impaired memory
Речь Speech	Дизартрия Dysarthria	Дизартрия Dysarthria	Дизартрия Dysarthria	Дизартрия Dysarthria	Может быть легкая дизартрия Mild dysarthria is possible
	Нарушение прикуса Malocclusion	Нарушение прикуса Malocclusion	Нарушение прикуса Malocclusion	Нарушение прикуса Malocclusion	–
	Назолалия Nasolalia	Назолалия Nasolalia	Назолалия Nasolalia	Назолалия Nasolalia	
	Дислалия Dyslalia	Дислалия Dyslalia	–	–	
	Задержка речи Speech delay	Задержка речи Speech delay	–	–	
Слух Hearing	Рецидивирующие средние отиты Recurrent otitis media	Нет No	Нет No	Может быть сенсоневральная тугоухость Sensorineural hearing loss is possible	Может быть сенсоневральная тугоухость Sensorineural hearing loss is possible
Кожа Skin	Нет No	Нет No	Нет No	Множественные пиломатрикомы Multiple pilomatrixomas	Множественные пиломатрикомы Multiple pilomatrixomas
				Базальноклеточная карцинома Basal cell carcinoma	Базальноклеточная карцинома Basal cell carcinoma
				Меланома Melanoma	Меланома Melanoma

Окончание табл. 2  
End of table 2

Клинические проявления Clinical manifestations	Врожденная МД1 Congenital DM1	Инфантильная форма МД1 Infantile DM1	Ювенильная форма МД1 Juvenile DM1	Классическая форма МД1 Classical DM1	Поздняя форма МД1 Late-onset DM1
	Нет No	Нет No	Нет No	Андрогенная алопеция Androgenic alopecia	Андрогенная алопеция Androgenic alopecia
				Множественные невусы Multiple nevi	Множественные невусы Multiple nevi
Продолжительность жизни Life expectancy	В среднем 45 лет 45 years on average Смертность на 1-м году жизни >40 % Infant mortality >40 %	В среднем 60 лет 60 years on average	В среднем 60 лет 60 years on average	В среднем 60 лет 60 years on average	Обычно не изменена Not changed usually

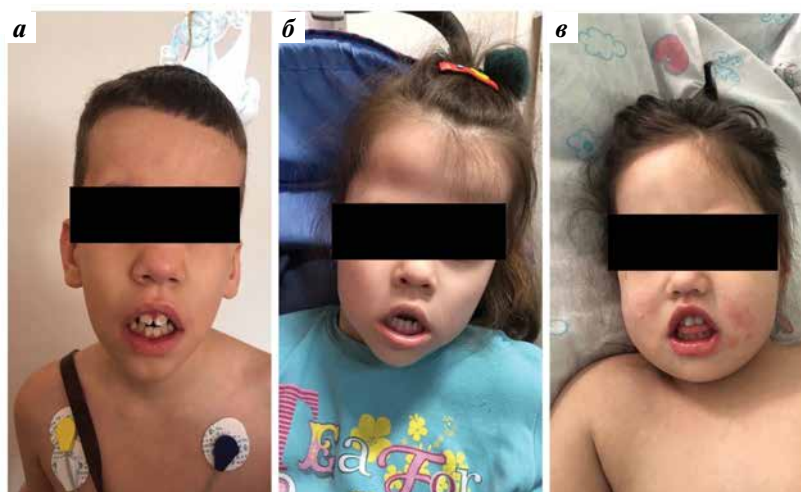**Примечание.** МД1 – миотоническая дистрофия 1-го типа; СДВГ – синдром дефицита внимания и гиперактивности; ГЭРБ – гастроэзофагеальная рефлюксная болезнь; РАС – расстройство аутистического спектра; IQ – коэффициент интеллекта. Миотония+++ – миотония встречается в большинстве случаев; миотония++ – встречается часто; миотония+ – наблюдается реже, чем при других формах МД1.

**Note.** DM1 – myotonic dystrophy type 1; ADHD – attention deficit hyperactivity disorder; GERD – gastroesophageal reflux disease; ASD – autism spectrum disorder; IQ – intelligence quotient. Myotonia+++ – myotonia develops in most cases; myotonia++ – develops frequently; myotonia+ – develops less frequently than in other forms of DM1.

ОБЗОРЫ И ЛЕКЦИИ / REVIEWS AND LECTURES

макроцефалии в III триместре беременности является характерным симптомом врожденной МД1 [59]. При МД1 с дебютом на 1-м месяце жизни на первый план выходит симптомокомплекс вялого ребенка: выраженная диффузная мышечная гипотония, снижение или отсутствие сухо-

жильных рефлексов, дыхательные нарушения и трудности при кормлении [73]. У части пациентов обнаруживаются артрогрипоз и двухсторонняя деформация стоп, которые наряду с мышечной гипотонией могут быть единственными симптомами при легком течении болезни [17].



**Рис. 2.** Особенности фенотипа пациентов с врожденной формой миотонической дистрофии 1-го типа (собственные наблюдения автора): а – пациент А., 9 лет, с преобладанием в клинической картине интеллектуальных и поведенческих нарушений; б – пациентка С., 6 лет, с задержкой психоречевого развития, прооперированной гидроцефалией, тяжелыми двигательными и ортопедическими нарушениями; в – пациентка Г., 3 лет, с задержкой психоречевого развития и офтальмологической патологией

**Fig. 2.** Phenotype features of patients with congenital myotonic dystrophy type 1 (author's own observations): а – patient А., 9 years old, with a predominance of intellectual and behavioral disorders in the clinical picture; б – patient С., 6 years old, with delay mental and speech development, operated on hydrocephalus, severe motor and orthopedic disorders; в – patient Г., 3 years old, with delay mental and speech development and ophthalmic pathology

Типичными симптомами при рождении являются слабость лицевой мускулатуры, тихий крик и плач, а также микроаномалии развития (высокое нёбо, птоз, удлиненное лицо, неправильный прикус), атрофия височных мышц, так называемый карповый рот, формирующийся вследствие слабости лицевой мускулатуры и неправильного прикуса (представляет собой деформацию верхней губы по типу инвертированной буквы V) (рис. 2) [51]. При наличии слабости орофарингеальной мускулатуры у новорожденных развивается дисфагия, нередко требующая перевода ребенка на зондовое питание. Дыхательные нарушения встречаются в 50 % случаев [26, 69]. Из-за развития дыхательной недостаточности или синдрома внезапной детской смерти летальность на 1-м году жизни составляет 25–40 % [12, 18]. У выживших детей наблюдается временная стабилизация состояния, и, несмотря на задержку моторного развития, преобладающему большинству доступна функция самостоятельной ходьбы к 18–24 мес [17, 27]. Как и при классической форме МД1, по мере прогрессирования болезни развивается дистальный паттерн распределения мышечной слабости, к 15–20 годам часть пациентов утрачивают амбулаторную функцию. Клиническая миотония – задержка расслабления мышцы после ее произвольного максимального сокращения, а также перкуторная (механическая) миотония – реакция мышцы на удар неврологическим молоточком, проявляющаяся образованием «валика» или «ямки» – отсутствуют в дебюте болезни и обычно выявляются после 10 лет [17].

Наряду с мышечной слабостью у многих детей имеет место задержка психоречевого развития, которая по мере взросления приводит к когнитивным и поведенческим нарушениям [18]. Задержка речевого развития может быть главной и единственной жалобой, с которой родители пациентов обращаются к специалисту [69]. Нарушения психоречевого развития приводят к дезадаптации в более старшем возрасте [27].

**2. Форма МД1 с дебютом в детском возрасте.** Выделяют 2 формы МД1 при дебюте в детском возрасте: инфантильную (в случае, если симптомы развиваются в возрасте от 1 года до 10 лет) и ювенильную (при дебюте болезни в возрасте от 10 до 20 лет) [26]. Важно отметить, что задержка моторного развития и мышечная гипотония встречаются редко, миотония обнаруживается после 10-летнего возраста, а такие симптомы, как задержка психоречевого развития и поведенческие изменения, характерны для большинства детей с МД1 [17].

**Когнитивные и поведенческие нарушения.** У части детей наблюдается снижение уровня интеллекта, но даже при сохранном интеллекте у многих пациентов имеет место нарушение зрительного внимания, зрительно-пространственного построения, письменной и разговорной речи, что приводит к значительным трудностям при обучении. Интеллектуальные нарушения могут варьиро-

вать от легкой до умеренной умственной отсталости. В то время как пациенты с врожденной формой МД1 в 60 % случаев демонстрируют уровень IQ в диапазоне от 40 до 60 (умеренная умственная отсталость), при инфантильной и ювенильной формах этот показатель может достигать 114 (уровень интеллекта выше среднего) [6]. Выявлена обратная корреляция между возрастом дебюта МД1 и уровнем образования. Трудности при обучении в школе испытывают 69–87 % пациентов, при этом 81 % требуется обучение по специализированной образовательной программе [16]. Многими исследователями подтверждена положительная корреляция между выраженностью интеллектуальных нарушений и количеством СТГ-повторов в крови [15, 22, 36].

Помимо когнитивных нарушений у пациентов детского возраста с МД1 часто встречаются психиатрические симптомы, среди которых синдром дефицита внимания и гиперактивности, тревожное расстройство, алекситимия, нарушение социализации и адаптивного поведения, фобии. Синдром дефицита внимания и гиперактивности является одним из самых частых психиатрических заболеваний (17–35 %) и характеризуется нарушением внимания и низким уровнем гиперактивности, при этом дети медлительны и склонны к повышенной сонливости [15, 16]. В 19–25 % случаев у детей с МД1 диагностируются генерализованное тревожное расстройство, сепарационная тревога и специфичные фобии [16]. N. Angeard и соавт. (2018) отметили, что частота расстройств аутистического спектра у пациентов с врожденной и детскими формами МД1, по результатам крупных исследований, варьирует от 2,6 до 36 % [6]. Такой широкий диапазон полученных данных обусловлен тем, что лишь у малой части пациентов диагноз расстройства аутистического спектра был поставлен в соответствии с критериями DSM-IV (диагностическое и статистическое руководство по психическим расстройствам 4-го издания), и большинство детей имели лишь отдельные симптомы.

Помимо когнитивных и психиатрических нарушений для пациентов с МД1 характерны повышенная дневная сонливость и утомляемость, что негативно сказывается на способности к обучению. Данные симптомы вызваны нарушениями сна, в частности синдромом периодических движений конечностей во сне, синдромом беспокойных ног, обструктивным и/или центральным ночным апноэ, иногда нарколепсией, что приводит к нарушению структуры сна и частым пробуждениям [53].

**Нарушения речи.** Наряду с задержкой психоречевого развития у детей возможно изменение артикуляции. Дизартрия, развивающаяся вследствие слабости орофациальной мускулатуры и нарушения прикуса, наблюдается как при врожденной форме, так и при дебюте в детском возрасте и проявляется нарушением произношения билабиальных звуков, межзубной артикуляцией и назолалией [20, 61].

**Желудочно-кишечные нарушения.** Для пациентов с дебютом болезни в детском возрасте характерно вовлечение в патологический процесс желудочно-кишечного тракта. По результатам многоцентрового проспективного исследования, частота развития симптомов поражения желудочно-кишечного тракта значимо не различается среди пациентов с инфантильной и ювенильной формами, однако превышает таковую при врожденной МД1 [7]. Среди желудочно-кишечных нарушений наиболее часто встречаются боль в животе, недержание кала, констипация, дисфагия; несколько реже – гастроэзофагеальный рефлюкс и диарея [27, 63]. Вышеописанные симптомы могут быть следствием миотонии гладкой мускулатуры внутренних органов [57].

**Офтальмологическая патология.** В отличие от взрослых, у пациентов с дебютом МД1 в детском возрасте в начале заболевания катаракта встречается редко, однако такие офтальмологические нарушения, как снижение остроты зрения, астигматизм и гиперметропия, диагностируют у многих детей. Тем не менее А.В. Ekström и соавт. (2010) утверждают, что у 41 % пациентов с врожденной и детскими формами МД1 возможны изменения в хрусталиках, указывающие на раннюю стадию катаракты [19].

**Мышечные симптомы.** Мышечные симптомы не являются доминирующими в клинической картине у детей с МД1, обычно они развиваются по мере прогрессирования болезни и могут отсутствовать вплоть до взрослого возраста [18]. У некоторых пациентов наблюдается быстрое нарастание мышечной слабости во II декаде жизни, нередко приводящее к утрате способности к самостоятельной ходьбе всего за несколько лет. И все же у большинства детей и подростков мышечная слабость остается легковыраженной и не приводит к тяжелой инвалидизации. Для МД1 характерен дистальный паттерн распределения мышечной слабости, но возможно вовлечение проксимальной и аксиальной мускулатуры в дебюте заболевания, что свидетельствует о менее благоприятном прогнозе [26].

Клиническая миотония – не ведущий симптом для детской формы, возможно ее выявление с возраста 5 лет, и к 10 годам она встречается у 75 % пациентов [57]. Клиническая миотония чаще наблюдается у детей с ювенильной формой, мышечная слабость более заметна у пациентов с инфантильной формой МД1 [7].

Такие ортопедические проблемы, как деформации стоп и сколиоз, нередко развиваются у детей на раннем этапе, а контрактуры голеностопных суставов появляются позже по мере прогрессирования болезни [26]. Частота развития осложнений со стороны опорно-двигательного аппарата достоверно выше среди пациентов с врожденной формой МД1 [27].

Таким образом, при инфантильной и ювенильной форме МД1 на первый план в клинической картине

выходят поведенческие, когнитивные и речевые нарушения, а также дисфункция желудочно-кишечного тракта, в то время как мышечные симптомы могут отсутствовать или присоединяться позже по мере прогрессирования болезни.

**3. Классическая форма МД1.** При классической (взрослой) форме МД1 дебют болезни приходится на возраст от 20 до 40 лет [7]. Помимо классических мышечных проявлений, включающих слабость, гипотрофии и миотонию, у пациентов имеет место поражение многих органов и систем, среди которых описано вовлечение периферической и центральной нервной системы, сердечно-сосудистой системы, желудочно-кишечного тракта, эндокринных органов, а также развитие ранней катаракты.

**Мышечные симптомы.** В клинической картине доминируют мышечная слабость, атрофия дистальных отделов конечностей и миотония. Преимущественно вовлекаются сгибатели пальцев рук, тыльные сгибатели стопы, сгибатели и разгибатели шеи, лицевая мускулатура, в дальнейшем в патологический процесс нередко вовлекаются и проксимальные группы мышц [29]. При осмотре обращают на себя внимание выраженные гипотрофии не только дистальных отделов верхних и нижних конечностей, но и грудинно-ключично-сосцевидных мышц, лицевой мускулатуры, височных и жевательных мышц.

Миотония встречается в различных мышечных группах, но чаще в кистях, жевательных мышцах и языке. Характерен феномен «вработывания», т.е. уменьшение выраженности миотонии при повторных мышечных сокращениях. В то же время она может усиливаться под воздействием разных триггеров, например на холоде и на фоне стресса [66]. Необходимо помнить, что на фоне тяжелого пареза и атрофии мышц выраженность миотонии уменьшается.

**Поражение периферических нервов.** Поражение периферических нервов также описано у пациентов с МД1, при этом полинейропатия встречается чаще у пациентов с сопутствующей инсулинорезистентностью, а также дисфункцией щитовидной железы. У пациентов, не имеющих метаболических нарушений, может развиваться сенсорная аксональная полинейропатия, часто протекающая субклинически, выявляемая только при выполнении стимуляционной электронейромиографии [47]. В настоящее время недостаточно данных, позволяющих точно верифицировать этиологию вовлечения периферических нервов при МД1.

**Когнитивные и эмоциональные нарушения.** Несмотря на то, что МД1 является нервно-мышечной болезнью, вовлечение в патологический процесс центральной нервной системы доказано многими исследованиями [44, 68]. Помимо когнитивных нарушений, включающих снижение памяти, нарушение зрительно-пространственного построения и высших исполнительных функ-

ций, у многих пациентов наблюдаются эмоциональные и личностные изменения [70]. Клинически значимая апатия, депрессия и тревога выявляются у преобладающего большинства пациентов, при этом симптомы тревоги и депрессии могут отражать адаптационную реакцию в ответ на прогрессирование болезни [60, 67].

При проведении магнитно-резонансной томографии головного мозга у пациентов с МД1 могут выявляться такие изменения, как гиперинтенсивность белого вещества в области полюсов височных долей, лобных и теменных долей, а также глобальная кортикальная атрофия, свидетельствующие о поражении центральной нервной системы [45]. Повышение сигнала от белого вещества в T2-режиме может быть ошибочно интерпретировано как очаги демиелинизации, что приводит к назначению нерациональной фармакотерапии и задержке в установлении верного диагноза [37].

**Нарушения сна.** Утомляемость и повышенная дневная сонливость встречаются у 70–80 % пациентов и могут быть первыми симптомами при классической форме МД1, и значимо снижать качество жизни пациентов [14, 55, 64]. В развитие данных симптомов, помимо слабости дыхательной мускулатуры, вносят вклад нарушения сна в виде центрального ночного апноэ, обструктивного апноэ сна, ночной гиповентиляции, а также двигательных нарушений во сне: синдрома беспокойных ног и периодических движений конечностей во сне [56, 71]. Настороженность о вышеописанных симптомах крайне важна в связи с их потенциальной курбельностью; так, использование неинвазивной вентиляции легких позволяет купировать симптомы обструктивного апноэ сна, а применение дофаминергических препаратов – уменьшить степень выраженности синдрома беспокойных ног.

**Сердечно-сосудистые нарушения.** Нарушения со стороны сердечно-сосудистой системы наряду с дыхательной недостаточностью являются ведущими причинами смерти у пациентов при классической форме МД1 [8]. Кардиологические симптомы обычно проявляются в виде прогрессирующей атриовентрикулярной блокады, несколько реже – дисфункции синусового узла, желудочковой и предсердной фибрилляции и трепетания предсердий [28, 50]. Возможно наличие у пациентов электрокардиографических отклонений, например удлинения интервалов PR-, QRS- и QT, не сопровождающихся клинической симптоматикой. Такие бессимптомные нарушения нередко являются причиной синдрома внезапной сердечной смерти [31]. Регулярное проведение холтеровского мониторирования электрокардиограммы позволяет на ранних этапах диагностировать нарушения ритма и провести мероприятия, которые позволят снизить риск развития возможных осложнений.

**Офтальмологическая патология.** Ранняя передняя или задняя субкапсулярная катаракта по типу «новогод-

ней елки» (“Christmas tree”), развивающаяся в возрасте до 50 лет, является характерным признаком болезни. Такое название она получила из-за множественных разноцветных переливающихся включений, локализующихся преимущественно в задней капсуле хрусталика [45]. Важно отметить, что данные изменения выявляются при офтальмологическом осмотре с помощью щелевой лампы, в то время как при прямой офтальмоскопии их можно не увидеть [66]. Катаракта довольно быстро прогрессирует, часто есть необходимость проведения хирургического лечения по замене хрусталика в течение нескольких лет после появления первых симптомов.

**Желудочно-кишечные нарушения.** Нередко у пациентов с МД1 наблюдаются изменения в лабораторных показателях, в частности повышения уровней аспаратаминотрансферазы и аланинаминотрансферазы, обычно не превышающие норму в 2–3 раза. Предполагается, что повышение уровня гамма-глутамилтрансферазы вызвано сокращениями желчных каналов и протоков. Задержка опорожнения желчного пузыря может увеличить риск образования желчных камней [66]. Чередование запоров, вздутия живота и диареи – частый симптом у пациентов с МД1 [48]. Дисфагия, развивающаяся вследствие снижения глотательного рефлекса и моторики пищевода, приводит к повышению риска аспирации. В сочетании со слабостью дыхательной мускулатуры это влечет появление рецидивирующих пневмоний и повышенного риска смерти. Мегаколон с развитием кишечной непроходимости, заворота и разрыва кишечника является серьезным и опасным для жизни осложнением [69].

**Поражение кожи.** Тщательный осмотр кожных покровов пациента может помочь в диагностике МД1. У пациентов с МД1 встречаются патогномичные кожные изменения – множественные пиломатриксомы – доброкачественные опухоли придатков волосяного матрикса, представляющие собой плотные узелки на голове и шее, которые являются самой частой доброкачественной опухолью и могут служить ранним специфическим маркером МД1 [21, 33, 72]. Большое количество невусов коррелирует с большим количеством СТГ-повторов [13]. Также при осмотре можно обнаружить очаговый гипергидроз, фолликулярный гиперкератоз, раннюю андрогенную алопецию, трихокинез, себорейный дерматит, гиперпигментные пятна и раннюю седину [11].

**Эндокринные нарушения.** Для МД1 характерен ряд эндокринологических нарушений: инсулинорезистентность, сахарный диабет 2-го типа, гипогонадизм, нарушение функции щитовидной и паращитовидной железы, а также дефицит витамина D. E. Passeri и соавт. (2013) сообщают о вовлечении по крайней мере 1 органа эндокринной системы у 44 % пациентов на исходном уровне и у 84 % пациентов через 8 лет [46].



Неконтролируемый сахарный диабет может усугубить имеющуюся клиническую картину вследствие развития диабетической полинейропатии, которая в свою очередь приводит к усилению неустойчивости при ходьбе и чувствительным нарушениям в дистальных отделах конечностей, нейропатическому болевому синдрому [69]. Гиперпаратиреоз может потенцировать имеющуюся у пациентов с МД1 утомляемость и мышечную слабость. Гипогонадизм проявляется эректильной дисфункцией, низким уровнем тестостерона и атрофией яичек у мужчин, у женщин – нарушением менструального цикла, привычным невынашиванием беременности, ранним климаксом [62]. Прогрессирующая атрофия яичек является характерным признаком болезни и встречается в 80 % случаев. Гистологические изменения включают гиалинизацию, атрофию, фиброз семенных канальцев и снижение количества сперматозоидов. Олигоспермия и азооспермия выявляются у 73 % пациентов с МД1 [34].

**Онкологические заболевания.** У пациентов с МД1 выше риск развития базальноклеточной карциномы и меланомы, чем в общей популяции [40, 68]. По результатам крупных эпидемиологических исследований, МД1 является первой болезнью экспансии, при которой доказана предрасположенность к развитию рака [1]. Наиболее часто сообщается о развитии рака щитовидной железы, органов репродуктивной системы (яичек, предстательной железы и эндометрия) и колоректального рака [29].

Таким образом, для классической формы МД1 в равной степени характерно наличие как мышечных симптомов, так и вовлечения многих органов и систем.

**4. Форма МД1 с поздним дебютом.** Данная форма дебютирует после 40 лет и характеризуется довольно мягким фенотипом и благоприятным прогнозом. Нередко единственным симптомом болезни может быть ранняя катаракта или фронтальная алопеция при отсутствии каких-либо мышечных симптомов. В случае, если мышечная слабость и миотония развиваются, они не приводят к тяжелой инвалидизации пациентов и часто остаются незамеченными. Продолжительность жизни при МД1 с поздним дебютом обычно не изменена, в отличие от пациентов с врожденной, детской и взрослой формами МД1, чья продолжительность жизни составляет 45–60 лет [26]. Однако необходимо помнить о возможности развития нарушения сердечной проводимости даже при мягкой форме заболевания.

### Обсуждение

Несмотря на то, что МД1 является одной из самых распространенных нервно-мышечных болезней среди общей популяции в мире, существует проблема ее низкой выявляемости, особенно среди детей. Данная проблема отчасти обусловлена гетерогенностью клинической симптоматики, мультисистемностью и особенностями

дебюта МД1 при разных формах. Низкая выявляемость МД1 среди детского населения обусловлена отсутствием в дебюте болезни классических проявлений, присущих взрослой форме. Такие дети наблюдаются с задержкой психоречевого развития, расстройствами аутистического спектра и другими поведенческими нарушениями у детских психиатров. Трудности диагностики МД1 у пациентов 1-го года жизни могут быть связаны с неспецифическим симптомокомплексом «вялого ребенка», который наблюдается при большом количестве других нозологий. Также волнообразное течение болезни с первым пиком дебюта на 1-м месяце жизни с последующим наступлением временной стабилизации состояния приводит к задержке установления диагноза. У детей с врожденной формой болезни имеются вышеописанные фенотипические особенности, при наличии которых МД1 будет первым заболеванием в списке дифференциального диагноза «вялого ребенка»; для МД1 ключевым часто является осмотр матери ребенка. Также при классической форме у пациентов развиваются преимущественно дистальный периферический тетрапарез и слабость сгибателей шеи, а при дебюте болезни в детском возрасте мышечная слабость может отсутствовать или быть выраженной незначительно. Миотония, встречающаяся у преобладающего большинства пациентов с классической формой болезни, у детей, как правило, отсутствует примерно до 10-летнего возраста. Катаракта, являющаяся самым частым соматическим симптомом у взрослых пациентов, при детских формах болезни встречается редко.

Затрагивая тему генетической диагностики, необходимо отметить, что преобладающее большинство лабораторий в России используют трехпраймерную полимеразную цепную реакцию, с помощью которой можно подтвердить диагноз. Использование количественного метода блот-гибридизации позволяет посчитать точное количество СТГ-повторов, что является актуальным для болезней экспансии. Хорошо известно, что для таких болезней характерен феномен антиципации. Зная точное количество СТГ-повторов, можно предположить примерный возраст дебюта МД1 и оценить прогноз. Хотя большинство публикаций указывают на положительную корреляцию между количеством СТГ-повторов и тяжестью течения болезни, в некоторых отдельных случаях выявлено несоответствие данной закономерности. С прогностической точки зрения и для выявления возможных, описанных ранее в разных исследованиях несоответствий важно определение точного количества СТГ-повторов у популяции российских пациентов с МД1.

Особое социальное значение имеет создание и поддержание регистра пациентов с МД1, а также объединение пациентов и их семей в пациентские сообщества. Создание подобных организаций позволит обеспечить коммуникацию между семьями, повысить осведомлен-

ность о течении болезни, возможных осложнениях МД1 и способах их предотвращения как у пациентов, так и у медицинских сообществ, а также улучшить качество оказываемой медицинской помощи и повысить качество жизни пациентов с МД1. Сейчас в мире несколькими ведущими лабораториями ведется разработка патогенетической терапии, включающей 3 подхода: создание малых молекул, создание препаратов на основе антисмысловых олигонуклеотидов и заместительную генную терапию; часть препаратов проходят II и III фазу клинических испытаний. В связи с этим ожидаются значительные изменения в подходах к терапии МД1 уже через несколько лет.

### Заключение

Миотоническая дистрофия 1-го типа характеризуется выраженной гетерогенностью симптоматики; клиническая картина при врожденной форме, форме с дебютом в детском возрасте и классической форме

значительно различается. Если для взрослой формы МД1 характерен классический фенотип заболевания в виде преобладания в клинической картине мышечных симптомов, то для инфантильной и ювенильной форм на первый план выходят интеллектуальные и поведенческие нарушения, в то время как миотония и мышечная слабость менее выражены. Также можно наблюдать вариабельность прогноза при различных формах МД1: при врожденной форме смертность вследствие дыхательной недостаточности или синдрома внезапной детской смерти наблюдается почти у половины пациентов, в то время как у пациентов с поздним дебютом болезни продолжительность жизни, как правило, не изменена. Таким образом, осведомленность врачей разных специальностей о клиническом полиморфизме МД1 необходима для ранней диагностики и внедрения мультидисциплинарного подхода ведения пациентов для улучшения прогноза и повышения качества их жизни.

## ЛИТЕРАТУРА / REFERENCES

1. Забненкова В.В., Галеева Н.М., Чухрова А.Л. и др. Миотонические дистрофии 1-го и 2-го типа: 15-летний опыт ДНК-диагностики в ФГБНУ МГНЦ ФАНО России. Медицинская генетика 2018;17(12):44–51. DOI: 10.25557/2073-7998.2018.12.44-51 Zabnenkova V.V., Galeeva N.M., Chukhrova A.L. et al. Myotonic dystrophies 1 and 2: fifteen years of experience of DNA diagnostics at FSBI RCMG. Meditsinskaya genetika = Medical Genetics 2018;17(12):44–51. (In Russ.). DOI: 10.25557/2073-7998.2018.12.44-51
2. Иванова Е.О., Москаленко А.Н., Федотова Е.Ю. и др. Миотоническая дистрофия: генетика и полиморфизм клинических проявлений. Анналы клинической и экспериментальной неврологии 2019;13(1):15–25. DOI: 10.25692/ACEN.2019.1.2 Ivanova E.O., Moskalenko A.N., Fedotova E.Yu. et al. Myotonic dystrophy: genetics and clinical polymorphism. Annaly klinicheskoy i eksperimentalnoy nevrologii = Annals of Clinical and Experimental Neurology 2019;13(1):15–25. (In Russ.). DOI: 10.25692/ACEN.2019.1.2
3. Ноговицына А.Н. 20 лет медико-генетической службе Республики Саха (Якутия). Якутский медицинский журнал 2009;2(26):10–3. Nogovitsyna A.N. 20<sup>th</sup> anniversary of medical genetics in RS (Yakutia). Yakutskiy meditsinskiy zhurnal = Yakut Medical Journal 2009;2(26):10–3. (In Russ.)
4. Сайфуллина Е.В., Мухаметова Р.Р., Магжанов Р.В. и др. Анализ статистики диагностики миотонической дистрофии и типа в Башкортостане. Медицинский вестник Башкортостана 2016;6(66):28–31. Saifullina E.V., Mukhametova R.R., Magzhanov R.V. et al. Analysis of primary diagnosis of myotonic dystrophy type I in the republic of Bashkortostan. Meditsinskiy vestnik Bashkortostana = Medical Bulletin of Bashkortostan 2016;6(66):28–31. (In Russ.)
5. Alsaggaf R., Diane Marie M., Min Z. et al. Cancer risk in myotonic dystrophy type I: evidence of a role for disease severity. JNCI Cancer Spectr 2018;2(4):1–7. DOI: 10.1093/jncics/pky052
6. Angeard N., Huerta E., Jacquette A. et al. Childhood-onset form of myotonic dystrophy type 1 and autism spectrum disorder: Is there comorbidity? Neuromusc Disord 2018;3(28):216–21. DOI: 10.1016/j.nmd.2017.12.006
7. Antonio M., Dogan C., Hamroun D. et al. Unravelling the myotonic dystrophy type 1 clinical spectrum: A systematic registry-based study with implications for disease classification. Rev Neurol 2016;10(172):572–80. DOI: 10.1016/j.neurol.2016.08.003
8. Ballester-Lopez A., Koehorst E., Linares-Pardo I. et al. Preliminary findings on CTG expansion determination in different tissues from patients with DM type1. Genes (Basel) 2020;11(11):1–8. DOI: 10.3390/genes11111321
9. Bucci E., Testa M., Licchelli L. A 34-year longitudinal study on long-term cardiac outcomes in DM1 patients with normal ECG at baseline at an Italian clinical centre. J Neurol 2018;4(265):885–95. DOI: 10.1007/s00415-018-8773-3
10. Cabada T., Díaz J., Iridoy M. et al. Longitudinal study in patients with myotonic dystrophy type 1: correlation of brain MRI abnormalities with cognitive performances. Neuroradiology 2021;63(7):1019–29. DOI: 10.1007/s00234-020-02611-9
11. Campanati A., Giannoni M., Buratti L. et al. Skin features in myotonic dystrophy type 1: An observational study. Neuromusc Disord 2015;5(25):409–13. DOI: 10.1016/j.nmd.2015.02.013
12. Campbell C., Sherlock R., Jacob P. et al. Congenital myotonic dystrophy: assisted ventilation duration and outcome. Pediatrics 2004;113(4):811–6. DOI: 10.1542/peds.113.4.811
13. Campione E., Botta A., Prete M.D. et al. Cutaneous features of myotonic dystrophy types 1 and 2: Implication of premature aging and vitamin D homeostasis. Neuromusc Disord 2017;2(27):163–9. DOI: 10.1016/j.nmd.2016.11.004
14. Dauvilliers Y.A., Laberge L. Myotonic dystrophy type 1, daytime sleepiness and REM sleep dysregulation. Sleep Med Rev 2012;6(16):539–45. DOI: 10.1016/j.smrv.2012.01.001
15. Douniol M., Jacquette A., Cohen D. et al. Psychiatric and cognitive phenotype of childhood myotonic dystrophy type 1. Devel Med Child Neurol 2012;10(54):905–11. DOI: 10.1111/j.1469-8749.2012.04379.x
16. Douniol M., Jacquette A., Guile J.M. et al. Psychiatric and cognitive phenotype in children and adolescents with myotonic dystrophy.

- Eur Child Adolesc Psychiatry 2009;12(18):705–15. DOI: 10.1007/s00787-009-0037-4
17. Echenne B., Bassez G. Congenital and infantile myotonic dystrophy. Handbook of Clin Neurol 2013;113:1387–93. DOI: 10.1016/B978-0-444-59565-2.00009-5
  18. Echenne B., Rideau A., Roubertie A. et al. Myotonic dystrophy type 1 in childhood. Long-term evolution in patients surviving the neonatal period. Eur J Paediatr Neurol 2008;3(12):210–23. DOI: 10.1016/j.ejpn.2007.07.014
  19. Ekström A.B., Tulinius M., Sjöström A. et al. Visual function in congenital and childhood myotonic dystrophy type 1. Ophthalmology 2010;5(117):976–82. DOI: 10.1016/j.ophtha.2010.01.055
  20. Fontinha C., Engvall M., Sjögren L. et al. Occlusal traits and longitudinal dental changes in children and adolescents with congenital or childhood onset myotonic dystrophy. Eur J Orthodontics 2020:1–7. DOI: 10.1093/ejo/cjaa068
  21. Gadalla S.M.J.E., Hilbert W.B. Pigmentation phenotype, photosensitivity and skin neoplasms in patients with myotonic dystrophy. Eur J Neurol 2017;5(24):713–8. DOI: 10.1111/ene.13276
  22. Gagnon C., Kierkegaard M., Blackburn C. et al. Participation restriction in childhood phenotype of myotonic dystrophy type 1: a systematic retrospective chart review. Dev Med Child Neurol 2017;3(59):291–6. DOI: 10.1111/dmcn.13282
  23. Hahn C., Salajegheh M.K. Myotonic disorders: A review article. Iran J Neurol 2016;15(1):46–53.
  24. Heskamp L., Nimwegen M., Ploegmakers M.J. et al. Lower extremity muscle pathology in myotonic dystrophy type 1 assessed by quantitative MRI. Neurology 2019. DOI: 10.1212/WNL.0000000000007648
  25. Hilbert J.E., Ashizawa T., Day J.W. et al. diagnostic odyssey of patients with myotonic dystrophy. J Neurol 2013;260(10). DOI: 10.1007/s00415-013-6993-0
  26. Ho G., Cardamone M., Farrar M. Congenital and childhood myotonic dystrophy: Current aspects of disease and future directions. World J Clin Pediatr 2015;4(4):66. DOI: 10.5409/wjcp.v4.i4.66
  27. Ho G., Carey K.A., Cardamone M. et al. Myotonic dystrophy type 1: Clinical manifestations in children and adolescents. Arch Dis Childhood 2019;1(104):48–52. DOI: 10.1136/archdischild-2018-314837
  28. Itoh H., Hisamatsu T., Tamura T. et al. Cardiac conduction disorders as markers of cardiac events in myotonic dystrophy type 1. J Am Heart Assoc 2020;17(9):e015709. DOI: 10.1161/JAHA.119.015709
  29. Johnson N.E. Myotonic muscular dystrophies. Continuum Lifelong Learn Neurol 2019;6(25):1682–95. DOI: 10.1212/CON.0000000000000793
  30. Johnson N.E., Butterfield R.J., Mayne K. et al. Population-based prevalence of myotonic dystrophy type 1 using genetic analysis of statewide blood screening program. Neurology 2021;96(7):e1045–e1053. DOI: 10.1212/WNL.0000000000011425
  31. Joosten I.B.T., Lohuizen R.V., Uijl D.W. et al. Electrocardiographic predictors of infratriaxial conduction disturbances in myotonic dystrophy type 1. Europace 2021;2(23):298–304. DOI: 10.1093/europace/euaa256
  32. Joosten I.B.T., Hellebrekers D.M.E.I., Greef B.T.A. et al. Parental repeat length instability in myotonic dystrophy type 1 pre- and pro-mutations. Eur J Hum Genet 2020;28(7):956–62. DOI: 10.1038/s41431-020-0601-4
  33. Kentley J., Nasir S., Lloyd K. et al. Multiple pilomatricomas as a presentation of myotonic dystrophy. Clin Exp Dermatol 2019;44(4):e149–e150. DOI: 10.1111/ced.13946
  34. Kim W., Jeong J.Y., Doo S.W. et al. Myotonic dystrophy type 1 presenting as male infertility. Korean J Urol 2012;53(2):134–6. DOI: 10.4111/kju.2012.53.2.134
  35. Labayru G., Aliri J., Zulaica M. et al. Age-related cognitive decline in myotonic dystrophy type 1: An 11-year longitudinal follow-up study. J Neuropsychol 2020;1(14):121–34. DOI: 10.1111/jnp.12192
  36. Lagrue E., Dogan C., De Antonio M. et al. A large multicenter study of pediatric myotonic dystrophy type 1 for evidence-based management. Neurology 2019;8(92):E852–E865. DOI: 10.1212/WNL.0000000000006948
  37. Leddy S., Serra L., Esposito D. et al. Lesion distribution and substrate of white matter damage in myotonic dystrophy type 1: Comparison with multiple sclerosis. NeuroImage 2021;102562:29. DOI: 10.1016/j.neuroimage.2021.102562
  38. Lindberg C., Bjerkne F. Prevalence of myotonic dystrophy type 1 in adults in western Sweden. Neuromusc Disord 2017;27(2):159–62. DOI: 10.1016/j.nmd.2016.12.005
  39. Liu J., Guo Z.N., Yan X.L. et al. Brain pathogenesis and potential therapeutic strategies in myotonic dystrophy type 1. Front Aging Neurosci 2021;13:786. DOI: 10.3389/fnagi.2021.755392
  40. Marcovala J., Olivé M., Bonfill-Ortía M. et al. Cutaneous neoplasms in myotonic dystrophy type 1. Dermatology 2016;232(6):700–3. DOI: 10.1159/000456074
  41. Mathieu J., Prévost C. Epidemiological surveillance of myotonic dystrophy type 1: a 25-year population-based study. Neuromusc Disord 2012;22(11):974–9. DOI: 10.1016/j.nmd.2012.05.017
  42. Morales F., Couto J.M., Higham C.F. et al. Somatic instability of the expanded CTG triplet repeat in myotonic dystrophy type 1 is a heritable quantitative trait and modifier of disease severity. Hum Mol Genet 2012;16(21):3558–67. DOI: 10.1093/hmg/dds185
  43. Morton A. Myotonic disorders and pregnancy. Obstet Med 2020;13(1):14–9. DOI: 10.1177/1753495X18824238
  44. Okkersen K., Buskes M., Groenewoud J. et al. The cognitive profile of myotonic dystrophy type 1: A systematic review and meta-analysis. Elsevier Ltd, 2017. Pp. 143–155. DOI: 10.1016/j.cortex.2017.08.008
  45. Pagoulatos D., Kapsala Z., Makri O.E. et al. Christmas tree cataract and myotonic dystrophy type 1. Eye (Basingstoke) 2018;11(32):1794, 1795. DOI: 10.1038/s41433-018-0161-9
  46. Passeri E., Bugiardini E., Sansone V.A. et al. Vitamin D, parathyroid hormone and muscle impairment in myotonic dystrophies. J Neurol Sci 2013;331(1–2):132–5. DOI: 10.1016/j.jns.2013.06.008
  47. Peric S., Stojanovic V.R., Nikolic A. et al. Peripheral neuropathy in patients with myotonic dystrophy type 1. Neurol Res 2013;4(35):331–5. DOI: 10.1179/1743132812Y.0000000144
  48. Perna A., Maccora D., Rossi S. et al. High prevalence and gender-related differences of gastrointestinal manifestations in a cohort of DM1 patients: A perspective, cross-sectional study. Front Neurol 2020;11:1–9. DOI: 10.3389/fneur.2020.00394
  49. Pešović J., Perić S., Brkušanić M. et al. Molecular genetic and clinical characterization of myotonic dystrophy type 1 patients carrying variant repeats within DMPK expansions. Neurogenetics 2017;4(18):207–18. DOI: 10.3390/jjms23010354
  50. Petri H., Vissing J., Witting N. et al. Cardiac manifestations of myotonic dystrophy type 1. Int J Cardiol 2012;160(2):82–8. DOI: 10.1016/j.ijcard.2011.08.037
  51. Prasad M., Glueck M., Ceballos-Saenz D. et al. A phenotypic description of congenital myotonic dystrophy using PhenoStacks. Neuromusc Dis 2019;3(6):341–7. DOI: 10.3233/JND-180345
  52. Pratte A., Prévost C., Puymirat J. et al. Anticipation in myotonic dystrophy type 1 parents with small CTG expansions. Am J Med Genet Part A 2015;167(4):708–14. DOI: 10.1002/ajmg.a.36950
  53. Quera Salva M.A., Blumen M., Jacquette A. et al. Sleep disorders in childhood-onset myotonic dystrophy type 1. Neuromusc Dis 2006;9–10(16):564–70. DOI: 10.1016/j.nmd.2006.06.007
  54. Radhika A.G., Vaid N.B., Radhakrishnan G. et al. Myotonic dystrophy with pregnancy. J Indian Med Assoc 2007;105(5):269–70.
  55. Romigi A., Albanese M., Liguori C. et al. Sleep-wake cycle and daytime sleepiness in the myotonic dystrophies. J Neurodegenerative Dis 2013:1–13. DOI: 10.1155/2013/692026

56. Romigi A., Izzi F., Pisani V. et al. Sleep disorders in adult-onset myotonic dystrophy type 1: A controlled polysomnographic study. *Eur J Neurol* 2011;9(18):1139–45. DOI: 10.1111/j.1468-1331.2011.03352.x
57. Sansone V.A. The dystrophic and nondystrophic myotonias. *Continuum Lifelong Learn Neurol* 2016;6(22):1889–915. DOI: 10.1212/CON.0000000000000414
58. Savić Pavićević D., Miladinović J., Brkušanić M. et al. Molecular genetics and genetic testing in myotonic dystrophy type 1. *BioMed Res Int* 2013;1–13. DOI: 10.1155/2013/391821
59. Shinar S., Balakumar P., Shah V. et al. Fetal macrocephaly: A novel sonographic finding in congenital myotonic dystrophy. *AJP Rep* 2020;10(3):294–9. DOI: 10.1055/s-0040-1716742
60. Simoncini C., Spadoni G., Lai E. et al. Central nervous system involvement as outcome measure for clinical trials efficacy in myotonic dystrophy type 1. *Front Neurol* 2020;(11):1–16. DOI: 10.3389/fneur.2020.00624
61. Sjögreen L., Mårtensson Å., Ekström A. B. Speech characteristics in the congenital and childhood-onset forms of myotonic dystrophy type 1. *Int J Lang Comm Disord* 2018;3(53):576–83. DOI: 10.1111/1460-6984.12370
62. Spaziani M., Semeraro A., Bucci E., et al. Hormonal and metabolic gender differences in a cohort of myotonic dystrophy type 1 subjects: a retrospective, case-control study. *J Endocrinol Invest* 2020;43(5):663–75. DOI: 10.1007/s40618-019-01156-w
63. Stokes M., Varughese N., Iannaccone S. et al. Clinical and genetic characteristics of childhood-onset myotonic dystrophy. *Muscle Nerve* 2019;6(60):732–8. DOI: 10.1002/mus.26716
64. Subramony S.H., Wymer J.P., Pinto B.S. et al. Sleep disorders in myotonic dystrophies. *Muscle Nerve* 2020;3(62):309–20. DOI: 10.1002/mus.26866
65. Sugie K., Sugie M., Taoka T. et al. Characteristic MRI findings of upper limb muscle involvement in myotonic dystrophy type 1. *PLoS One* 2015;10(4). DOI: 10.1371/journal.pone.0125051
66. Thornton C.A. Myotonic dystrophy. *Neurol Clin* 2014;32(3):705–19. DOI: 10.1016/j.ncl.2014.04.011
67. Velden B.G., Okkersen K., Kessels R.P. et al. Affective symptoms and apathy in myotonic dystrophy type 1 a systematic review and meta-analysis. *J Affect Disord* 2019;250:260–9. DOI: 10.1016/j.jad.2019.03.036
68. Wang Y., Pfeiffer R.M., Alsaggaf R., et al. Risk of skin cancer among patients with myotonic dystrophy type 1 based on primary care physician data from the U.K. Clinical Practice Research Datalink. *Int J Cancer* 2018;142(6):1174–81. DOI: 10.1002/ijc.31143
69. Wönniger S., Montagnese F., Schoser B. Core clinical phenotypes in myotonic dystrophies. *Front Neurol* 2018;9:1–9. DOI: 10.3389/fneur.2018.00303
70. Woo J., Lee H.W., Park J.S. Differences in the pattern of cognitive impairments between juvenile and adult onset myotonic dystrophy type 1. *J Clin Neurosci* 2019;68:92–6. DOI: 10.1016/j.jocn.2019.07.029
71. Yu H., Laberge L., Jaussent I. et al. Daytime sleepiness and REM sleep characteristics in myotonic dystrophy: A case-control study. *Sleep* 2011;2(34):165–70. DOI: 10.1093/sleep/34.2.165
72. Zampetti A., Silvestri G., Manco S. et al. Dysplastic nevi, cutaneous melanoma, and other skin neoplasms in patients with myotonic dystrophy type 1: A cross-sectional study. *J Am Acad Dermatol* 2015;1(72):85–91. DOI: 10.1016/j.jaad.2014.09.038
73. Zapata-Aldana E., Ceballos-Sáenz D., Hicks R. et al. Prenatal, neonatal, and early childhood features in congenital myotonic dystrophy. *Neuromusc Dis* 2018;3(5):331–40. DOI: 10.3233/JND-170277

**ORCID авторов / ORCID of authors**

Е.К. Ерохина / E.K. Erokhina: <https://orcid.org/0000-0002-9617-1706>  
 Е.А. Мельник / E.A. Melnik: <https://orcid.org/0000-0001-5436-836X>  
 Д.В. Володавец / D.V. Vlodayets: <https://orcid.org/0000-0003-2635-2752>

**Конфликт интересов.** Авторы заявляют об отсутствии конфликта интересов.  
**Conflict of interest.** The authors declare no conflict of interest.

**Финансирование.** Работа выполнена без спонсорской поддержки.  
**Funding.** The work was performed without external funding.

**Соблюдение прав пациентов и правил биоэтики.** Родители пациентов подписали информированное согласие на публикацию данных детей.  
**Compliance with patient rights and principles of bioethics.** Parents of the patients signed informed consent for the publication of the data of their children.

**Статья поступила:** 11.10.2022. **Принята к публикации:** 15.02.2023.  
**Article submitted:** 11.10.2022. **Accepted for publication:** 15.02.2023.

## Лечение эпилепсии мезенхимальными стволовыми клетками: обзор литературы

Р.Г. Гамирова<sup>1</sup>, А.А. Шаймарданова<sup>1</sup>, А.Ю. Барков<sup>2</sup>, А.А. Ризванов<sup>1</sup>, Д.С. Чулпанова<sup>1</sup>, А.И. Муллагулова<sup>1</sup>, В.В. Соловьева<sup>1</sup>

<sup>1</sup>ФГАОУ ВО «Казанский (Приволжский) федеральный университет»; Россия, 420008 Казань, ул. Кремлевская, 18;

<sup>2</sup>ФГБУ «Национальный медицинский исследовательский центр психиатрии и наркологии им. В.П. Сербского» Минздрава России; Россия, 119034 Москва, Кропоткинский переулок, 23

**Контакты:** Римма Габдулбаровна Гамирова [r-gamirov@mail.ru](mailto:r-gamirov@mail.ru)

В последние несколько лет результаты экспериментальных и клинических исследований показали, что воспаление может быть как следствием, так и причиной эпилепсии. Отличительными особенностями мезенхимальных стволовых клеток (МСК) являются их иммуномодулирующие и противовоспалительные свойства, что свидетельствует о перспективах использования МСК в области лечения эпилепсии.

В статье представлен обзор литературы по доклиническому и клиническому применению МСК в лечении эпилепсии, изложен механизм лечебного действия МСК при данном заболевании. Авторы сделали акцент на анализе всех имеющихся в литературе клинических случаев применения МСК в лечении эпилепсии, а также на эффективности и нежелательных эффектах проведенной терапии. Использование МСК действительно обладает значительным эффектом в уменьшении количества приступов, положительно влияет на психические функции, однако в настоящее время данный метод терапии недостаточно готов к широкому клиническому применению в связи с коротким периодом наблюдения за пациентами в проведенных клинических испытаниях и повышенными рисками развития иммунологических и онкологических осложнений у пациентов.

**Ключевые слова:** мезенхимальные стволовые клетки, эпилепсия, фармакорезистентность, клинические исследования

**Для цитирования:** Гамирова Р.Г., Шаймарданова А.А., Барков А.Ю. и др. Лечение эпилепсии мезенхимальными стволовыми клетками: обзор литературы. Русский журнал детской неврологии 2023;18(1):36–43. DOI: 10.17650/2073-8803-2023-18-1-38-45

### Treatment of epilepsy with mesenchymal stem cells: literature review

R.G. Gamirova<sup>1</sup>, A.A. Shaymardanova<sup>1</sup>, A.Yu. Barkov<sup>2</sup>, A.A. Rizvanov<sup>1</sup>, D.S. Chulpanova<sup>1</sup>, A.I. Mullagulova<sup>1</sup>, V.V. Solovyeva<sup>1</sup>

<sup>1</sup>Kazan (Volga Region) Federal University; 18 Kremlyovskaya St., Kazan 420008, Russia;

<sup>2</sup>Serbsky National Medical Research Center for Psychiatry and Narcology, Ministry of Health of Russia; 23 Kropotkinskiy Pereulok, Moscow 119034, Russia

**Contacts:** Rimma Gabdulbarovna Gamirova [r-gamirov@mail.ru](mailto:r-gamirov@mail.ru)

In the past few years, results from experimental and clinical studies have shown that inflammation can be both a consequence and a cause of epilepsy. Distinctive features of mesenchymal stem cells (MSCs) are their immunomodulatory and anti-inflammatory properties, which indicate promise in the field of epilepsy treatment.

The article presents a review on the preclinical and clinical use of MSCs in the treatment of epilepsy, and outlines the mechanism of MSCs therapeutic action of in this disease. The authors focused on the analysis of all available in the literature clinical cases of MSCs use in the treatment of epilepsy, as well as the effectiveness and undesirable effects of therapy. The use of MSCs indeed has a significant effect in reducing the number of seizures and has a positive effect on mental functions, however, at present, this method of therapy is not ready for widespread clinical use due to the short period of observation in clinical trials and increased risks of developing immunological and oncological complications in patients.

**Keywords:** mesenchymal stem cells, epilepsy, pharmacoresistance, clinical trials

**For citation:** Gamirova R.G., Shaymardanova A.A., Barkov A.Yu. et al. Treatment of epilepsy with mesenchymal stem cells: literature review. *Russkiy zhurnal detskoy neurologii* = Russian Journal of Child Neurology 2023;18(1):36–43. (In Russ.). DOI: 10.17650/2073-8803-2023-18-1-38-45

## Введение

Эпилепсия — заболевание головного мозга, характеризующееся стойкой предрасположенностью к возникновению эпилептических приступов, которое оказывает значительное неблагоприятное влияние на социальное, профессиональное, физическое и психологическое благополучие пациентов [22]. Несмотря на прогресс, достигнутый в фармакологии антиэпилептических препаратов (АЭП), 30 % больных эпилепсией остаются резистентными к фармакотерапии и страдают от частых приступов, снижающих качество их жизни и нередко сопряженных с риском внезапной смерти. АЭП не влияют на механизмы эпилептогенеза, обеспечивая в основном только симптоматическое лечение. Механизм действия известных АЭП преимущественно связан со снижением возбудимости нейронов путем либо ингибирования ионных каналов натрия, либо усиления активности рецепторов гамма-аминомасляной кислоты. Для фармакорезистентных пациентов продолжают поиски альтернативных методов лечения. Наряду с хирургическими методами, стимуляцией блуждающего нерва, глубокой стимуляцией мозга, применением кетогенной диеты в настоящее время рассматривается лечение на основе клеточной терапии, которое направлено на уменьшение гибели нейронов, снижение воспаления, повреждающего действия окислительных процессов, частоты и тяжести эпилептических приступов. Разрабатываемые новые подходы к лечению способны обеспечить нейропротекцию, повысить выживаемость нейронов, уменьшить эпилептогенез и в конечном итоге сохранить когнитивные функции пациента.

Лечение эпилепсии во многом зависит от ее причины. Известно, что в индивидуальную предрасположенность к этому заболеванию вносят вклад как генетические факторы, так и факторы внешней среды; тем не менее в большинстве случаев физиопатология эпилептогенеза до сих пор неизвестна [33]. В последние несколько лет результаты экспериментальных и клинических исследований показали, что воспаление может быть как следствием, так и причиной эпилепсии [25]. Отличительные особенности мезенхимальных стволовых клеток (МСК), в частности их иммуномодулирующие и противовоспалительные свойства, свидетельствуют о перспективах использования этих клеток в области лечения эпилепсии [24].

## Мезенхимальные стволовые клетки в качестве агентов для клеточной терапии эпилепсии

Мезенхимальные стволовые клетки представляют собой мультипотентные взрослые стволовые клетки

со способностью к обновлению без утраты неизменно-го фенотипа клетки после деления. МСК могут дифференцироваться в различные варианты мезенхимальной ткани, включая хондроциты, остеобласты и адипоциты [37]. Как при физиологических условиях, так и в эксперименте МСК также могут дифференцироваться в нейроны [36]. МСК можно обнаружить почти во всех тканях, но наиболее известным их источником является костный мозг; а в последние годы пуповина и плацента также были признаны их полноценными источниками [3].

Мезенхимальные стволовые клетки считаются перспективными терапевтическими инструментами для регенеративной медицины в связи с их способностью к самообновлению [30, 31]. Исследования *in vitro* показали, что, помимо их способности дифференцироваться в отдельные типы клеток, МСК также способны оказывать лечебный эффект за счет улучшения состояния клеток посредством высвобождения противовоспалительных и трофических факторов, которые могут восстанавливать необходимую физиологическую среду. МСК также играют модулирующую роль в противовоспалительном и иммунном ответе. Основываясь на этих свойствах, их используют в качестве терапевтических агентов при различных клинических состояниях, включая воспалительные и аутоиммунные заболевания [16, 28].

## Механизм действия мезенхимальных стволовых клеток при эпилепсии

В исследованиях *in vitro* было выявлено, что способность МСК снижать эпилептогенез частично сопряжена с их способностью защищать нейроны от эксайтотоксичности глутамата. По всей видимости, эта защита может быть связана со сниженной экспрессией рецептора N-метил-D-аспартата (NMDA) и индуцированной глутаматом реакцией кальциевых каналов [39].

В экспериментах L. Wang и соавт. (2021) показано, что МСК начинают секретировать нейротрофический фактор головного мозга, нейротрофины 3 и 4 после дифференцировки нейронов. Их трансплантация в гиппокамп каинатных эпилептических моделей крыс приводила к повышению уровня антиапоптотических цитоплазматических белков семейства В-клеточной лимфомы 2 и снижению уровня проапоптотического белка BAX в гиппокампе. Также отмечались подавление эпилептической активности и восстановление способности к обучению [40].

При повреждении тканей МСК могут активироваться воспалительными цитокинами, контролировать

регенеративный процесс, высвобождая множество факторов, ингибирующих воспалительные реакции [41], таких как интерлейкин 10, факторы роста (ФР), включая ФР 1, полученный из стромальных клеток, эпидермальный ФР, ФР кератиноцитов, ФР фибробластов, сосудистый эндотелиальный ФР, ФР тромбоцитов, ФР гепатоцитов, трансформирующий ФР и инсулиноподобный ФР 1 [32]. Известно, что большая часть вводимых периферически МСК достигает таких органов, как селезенка, лимфатические узлы, легкие, печень, и задерживается в них, что делает скорость приживления МСК довольно низкой [9]. Недавние исследования показали, что МСК способны высвобождать экзосомы и микровезикулы, которые могут иметь биологические свойства, сходные с таковыми цельных МСК. Это означает, что подобные внеклеточные везикулы, выделенные из МСК, могут использоваться в качестве альтернативного лечения с более высоким профилем безопасности [26]. МСК могут обладать иммуномодулирующим действием в противоположных направлениях в зависимости от выраженности сигналов, исходящих от окружающей среды. МСК способствуют воспалению, когда иммунная система недостаточно активна, и подавляют его, когда иммунная система чрезмерно активирована [15]. На ранних стадиях воспаления МСК воспринимают провоспалительные сигналы через рецепторы интерлейкина 1, интерферона, Толл-подобные рецепторы и рецепторы фактора некроза опухоли, усиливая воспаление [27]. На более поздних стадиях высокие уровни этих же провоспалительных факторов, таких как интерлейкин 1, интерферон и Толл-подобные рецепторы, стимулируют МСК к уменьшению воспаления и предотвращению аутоиммунных реакций [15, 20]. Более того, было показано, что МСК обеспечивают иммуносупрессивную активность *in vitro* в отношении активированных В-клеток [4, 18].

Известно, что МСК могут проникать через гематоэнцефалический барьер, мигрировать в поврежденную область. Например, после внутривенного введения МСК мигрируют в гиппокамп экспериментальных животных с эпилепсией и оказывают лечебный эффект [1]. Следовательно, МСК могут по-разному подавлять воспалительные процессы за счет усиления противовоспалительных факторов или подавления провоспалительных факторов. Кроме того, МСК могут также подавлять иммунные реакции посредством прямого контакта с клетками.

#### **Применение мезенхимальных стволовых клеток в экспериментальных исследованиях на животных**

Изначально МСК исследовали при терапии эпилепсии с целью восстановления и/или регенерации поврежденных тканей мозга. Так, было проведено несколько экспериментальных исследований для оценки

способности МСК снижать формирование эпилептогенеза — процесса, при котором нейрональная сеть мозга функционально изменяется за счет повышенной предрасположенности к эпилептическим приступам, что повышает вероятность возникновения последующих повторных спонтанных приступов [23].

В большинстве случаев рефрактерная к фармакотерапии височная эпилепсия связана со склерозом гиппокампа, абберантным прорастанием мшистых волокон и утратой нейронов. В ряде исследований МСК использовали для лечения височной эпилепсии на различных эпилептических моделях животных [10].

В эксперименте S. Fukumura и соавт. (2018) было показано, что внутривенное введение МСК в литиевой и пилокарпиновой крысиной моделях височной эпилепсии сохраняет когнитивные функции, влияя на эпилептогенез через уменьшение количества абберантных мшистых волокон гиппокампа и ингибируя гибель нейронов [10]. В другом эксперименте внутривенное введение стромальных клеток костного мозга крысам с пилокарпиновой или литий-пilocарпиновой моделями височной эпилепсии сокращало количество приступов [38]. Интрагиппокампальные инъекции МСК из пуповины человека также уменьшали частоту и продолжительность спонтанных рецидивирующих приступов в пилокарпиновой модели крыс с височной эпилепсией за счет уменьшения прорастания мшистых волокон, уменьшения гибели нейронов и интернейронов и редукции воспаления головного мозга, вызванного эпилептическим статусом [13]. В пилокарпиновой модели височной эпилепсии у крыс в исследовании K. Huicong и соавт. (2013) введение МСК в правый гиппокамп приводило к снижению индекса эпилептиформной активности, редуцированию амплитуды и частоты пик-волн на электроэнцефалограмме (ЭЭГ) [14].

В ходе исследований МСК вводили нескольким животным моделям эпилепсии либо внутривенно, либо непосредственно в гиппокамп. В целом результаты были сопоставимы, однако в некоторых исследованиях обнаружено, что МСК обладают лучшим лечебным эффектом при непосредственном введении в головной мозг [29].

В другом исследовании, проведенном Q. Long и соавт. (2017), интраназально вводили внеклеточные везикулы, полученные из МСК, что также уменьшало индуцированное при эпилептическом статусе воспаление, когнитивную дисфункцию и абберантный эпилептогенез в пилокарпиновой мышинной модели эпилепсии [19].

#### **Применение мезенхимальных стволовых клеток в клинических исследованиях у пациентов с эпилепсией**

Ряд зарегистрированных клинических исследований, проведенных в выборке пациентов с эпилепсией, также подтверждают терапевтический эффект трансплантации МСК при этом заболевании (см. таблицу).

*Опыт трансплантации стволовых клеток в лечении эпилепсии у пациентов по данным литературы  
Experience of stem cell transplantation in epilepsy patients (literature data)*

Автор исследования, год публикации, дизайн исследования Author, year, study design	Тип клеток Cell type	Число пациентов, форма эпилепсии, вид приступов Number of patients, form of epilepsy, type of seizures	Путь введения и доза Method of administration and dose	Терапевтический эффект Therapeutic effect	Длительность наблюдения, побочные эффекты Follow-up duration, side effects
F. Hlebokazov et al. (2017); рандомизированное открытое контролируемое пилотное исследование фазы I F. Hlebokazov et al. (2017); phase I randomized open-label controlled pilot study	Аутологичные МСК костного мозга Autologous bone marrow-derived MSCs	10 взрослых пациентов 10 adult patients	2 инъекции в течение 1 дня (из них 1 внутривенная и 1 интратекальная на уровне поясничного отдела позвоночника), в целом 2 инъекции: 1) $40-101 \times 10^6$ клеток (в среднем $68,2 \pm 8,48 \times 10^6$ ) внутривенно; 2) $2,7-8,0 \times 10^6$ клеток (в среднем $6,34 \pm 0,72 \times 10^6$ ) интратекально 2 injections in 1 day (of them, 1 intravenous and 1 intrathecal injection in the lumbar area); in total, 2 injections: 1) $40-101 \times 10^6$ cells (on average $68.2 \pm 8.48 \times 10^6$ ) in the intravenous injection; 2) $2.7-8.0 \times 10^6$ cells (on average $6.34 \pm 0.72 \times 10^6$ ) in the intrathecal injection	Уменьшение числа спонтанных приступов, снижение показателей тяжести приступов и снижение уровня тревожности по сравнению с контрольной группой Reduced frequency of spontaneous seizures, less severe seizures, reduced anxiety compared to the control group	1 из 10 пациентов сообщил о легкой головной боли 1 of 10 patients reported mild headache
O. Milczarek et al. (2018), нерандомизированное открытое пилотное исследование O. Milczarek et al. (2018); non-randomized open-label pilot study	Клетки CD271+ костного мозга и МСК костного мозга (в комбинации с АЭП) Bone marrow-derived CD271+ cells and MSCs (in combination with AED)	4 ребенка; фармакорезистентная эпилепсия, фокальные и генерализованные приступы 4 children; drug-resistant epilepsy; focal and generalized seizures	Комбинированная терапия, состоящая из однократных интратекальных ( $0,5 \times 10^9$ ) и внутривенных ( $0,38 \times 10^9 - 1,72 \times 10^9$ ) инъекций МСК костного мозга CD271+ и 4 интратекальных инъекций МСК костного мозга ( $18,5 \times 10^9 - 40 \times 10^9$ ) каждые 3 мес Combination therapy that includes single intrathecal ( $0.5 \times 10^9$ ) and intravenous ( $0.38 \times 10^9 - 1.72 \times 10^9$ ) injections of bone marrow-derived CD271+ MSCs and 4 intrathecal injections of bone marrow-derived MSCs ( $18.5 \times 10^6 - 40 \times 10^6$ ) every 3 months	Уменьшение количества приступов более чем на 50 %, положительная динамика на электроэнцефалограмме More than 50 % reduction in seizure frequency, positive dynamics on the electroencephalogram	2 года; транзиторная фебрильная температура после введения МСК 2 years; transient febrile temperature after MSCs injection
H. Dong et al. (2018); описание клинического случая H. Dong et al. (2018); case report	Аллогенные МСК пуповины Allogeneic umbilical cord MSCs	1 пациент — 4-летний мальчик с детским церебральным параличом 1 patient: a 4-year-old boy with cerebral palsy	1-е введение — $7,0 \times 10^6$ (интратекально); $5,6 \times 10^6$ (внутривенно); 2-е введение — $1,625 \times 10^6$ (интратекально); $3,6 \times 10^6$ (внутривенно); 3-е введение — $2,05 \times 10^7$ (интратекально) 1 <sup>st</sup> administration: $7.0 \times 10^6$ (intrathecal injection); $5.6 \times 10^6$ (intravenous injection); 2 <sup>nd</sup> administration: $1.625 \times 10^6$ (intrathecal injection); $3.6 \times 10^6$ (intravenous injection); 3 <sup>rd</sup> administration: $2.05 \times 10^7$ (intrathecal injection)	Положительная динамика на электроэнцефалограмме, улучшение моторных и речевых функций без влияния на интеллект Positive dynamics on the electroencephalogram, improvement of motor functions and speech with no impact on intellectual development	Не наблюдались No follow-up



Окончание таблицы  
End of table

Автор исследования, год публикации, дизайн исследования Author, year, study design	Тип клеток Cell type	Число пациентов, форма эпилепсии, вид приступов Number of patients, form of epilepsy, type of seizures	Путь введения и доза Method of administration and dose	Терапевтический эффект Therapeutic effect	Длительность наблюдения, побочные эффекты Follow-up duration, side effects
E. Szczepanik et al. (2020); исследование NCT03676569 E. Szczepanik et al. (2020), NCT03676569 study	Регенеративные аутологичные клетки жирового происхождения (после липосакции) в комбинации с АЭП, стероидами, иммуносупрессорами Adipose-derived regenerative autologous cells (after liposuction) in combination with AED, steroids, and immunosuppressors	6 детей; аутоиммунная фармакорезистентная эпилепсия, фокальные и генерализованные приступы 6 children; autoimmune drug-resistant epilepsy, focal and generalized seizures	Инtrateкальное введение 4 мл стромальной фракции 3 раза в 3 мес Intrathecal administration of 4 mL of stromal fraction 3 times in 3 months	Полное прекращение судорог у 1 пациента, уменьшение количества приступов более чем на 50 % у 2 пациентов, уменьшение количества приступов менее чем на 50 % у остальных пациентов Complete seizure relief in 1 patient; more than 50 % reduction in seizure frequency in 2 patients; less than 50 % reduction in seizure frequency in the rest of the patients	3 года; побочные эффекты не наблюдались 3 years; no side effects
F. Hlebokazov et al. (2021); рандомизированное контролируемое исследование NCT02497443 F. Hlebokazov et al. (2021); randomized controlled study NCT02497443	Недифференцированные аутологичные МСК костного мозга в комбинации с АЭП Autologous bone marrow-derived undifferentiated MSCs in combination with AED	34 пациента, дети и взрослые; фармакорезистентная эпилепсия, фокальные и генерализованные приступы 34 patients, including children and adults; drug-resistant epilepsy; focal and generalized seizures	1,0–1,5 × 10 <sup>6</sup> кл/кг внутривенно (1-я трансплантация) и 0,1 × 10 <sup>6</sup> кл/кг инtrateкально (2-я трансплантация) 1.0–1.5 × 10 <sup>6</sup> cells/kg intravenous injection (1 <sup>st</sup> transplantation) and 0.1 × 10 <sup>6</sup> cells/kg intrathecal injection (2 <sup>nd</sup> transplantation)	Уменьшение количества приступов более чем на 50 % у 77 % пациентов, улучшение эмоционального статуса, уменьшение тревоги, депрессии More than 50 % reduction in seizure frequency in 77 % of patients; improved emotional status; reduced anxiety, depression	1 год; побочные эффекты не наблюдались 1 year; no side effects

**Примечание.** АЭП – антиэпилептические препараты; МСК – мезенхимальные стволовые клетки.  
*Note.* AED – antiepileptic drugs; MSCs – mesenchymal stem cells.

Например, клинические испытания фазы I/II [11, 12] показали, что введение АЭП вместе с 1 или 2 внутривенными и инtrateкальными введениями МСК было эффективным при лечении пациентов с фармакорезистентной эпилепсией. Согласно опубликованным данным, совместное применение МСК и леветирацетама привело к урежению приступов, а повторный курс

введения МСК способствовал дальнейшему улучшению состояния пациентов [11, 12].

Первым этапом в ходе терапии МСК являлось внутривенное введение аутологичных МСК, призванное уменьшить воспалительный процесс у пациентов с эпилепсией. Внутривенная инъекция МСК показала противовоспалительное действие за счет уменьшения

уровня провоспалительных цитокинов, в то время как уровень противовоспалительного цитокина интерлейкина 10 был повышен. Вторым этапом было интратекальное введение аутологичных нейрально-индуцированных или неиндуцированных МСК, что показало усиление пролиферации, миграции и дифференцировки собственных нейральных стволовых клеток пациента [11, 12].

Исследователи вводили МСК 34 пациентам с фармакорезистентной эпилепсией на фоне продолжающейся фармакотерапии различными АЭП в рамках открытого зарегистрированного клинического исследования фазы I/II NCT02497443. Введение МСК проводили с интервалом 6 мес, и каждый курс состоял из 2 инъекций клеток – внутривенного введения МСК с последующей интратекальной инъекцией в течение 1 нед. В группе МСК ( $n = 34$ ) 61,7 % пациентов ответили на лечение снижением числа приступов на 50 % и более через 6 мес ( $p < 0,01$  по сравнению с контролем), а через 12 мес доля ответивших на лечение пациентов возросла до 76,5 %. Инъекции МСК пациентам также сопровождалась уменьшением эпилептиформной активности на ЭЭГ [11, 12].

В другом исследовании комбинированная терапия стволовыми клетками и АЭП также применялась у детей с фармакорезистентной эпилепсией. Внутривенное и интратекальное введение аутологичных ядродержащих клеток костного мозга с последующим 4-кратным интратекальным введением МСК каждые 3 мес приводило к улучшению неврологического и когнитивного статуса пациентов, в том числе к уменьшению количества приступов [21].

В исследованиях также сообщается об интратекальном введении регенеративных клеток жирового происхождения (гетерогенная популяция клеток, включая мультипотентные стволовые клетки, фибробласты, регуляторные Т-клетки и макрофаги) пациентам с иммунной рефрактерной эпилепсией (3 раза каждые 3 мес). У 1 из 6 пациентов была достигнута полная ремиссия (при катамнезе >3 лет), у 3 из 6 отмечалось незначительное и кратковременное снижение частоты приступов, у 2 из 6 эффекта не было [35]. Введение МСК пациенты перенесли без серьезных побочных эффектов. Однако отдаленный катамнез пациентов не отслежен.

Клинические испытания фазы I/II были нацелены на изучение безопасности и эффективности внутриартериальной инъекции аутологичных мононуклеарных клеток костного мозга у пациентов с височной эпилепсией. Исследователи продемонстрировали безопасность, улучшение памяти, снижение тета-активности и снижение индекса спайков на ЭЭГ [7].

В клиническом случае Н. Dong и соавт. 4-летнему ребенку с детским церебральным параличом и эпилеп-

сией без каких-либо нежелательных эффектов 3-кратно ввели аллогенные МСК, полученные из пуповины, что положительно отразилось на картине ЭЭГ, а также моторных и речевых функциях пациента [8].

### Неблагоприятные эффекты лечения мезенхимальными стволовыми клетками

Несмотря на эффективность, продемонстрированную в ряде клинических испытаний, методы клеточной терапии имеют ряд известных недостатков и побочных эффектов. Следует отметить, что эти методы терапии являются нерегулируемыми и необратимыми, а некоторые из них могут привести к иммунному ответу и злокачественной трансформации [5, 6]. Доза клеток и их размер также являются важными аспектами, которые следует учитывать, поскольку введение более высоких доз клеток или более крупных клеток, таких как МСК, может вызвать эмболическое поражение головного мозга и уменьшить мозговой кровоток, что может привести к соответствующему дефициту функций [5]. Необходимы долгосрочные исследования для выявления возможных угроз безопасности, включая потенциальный риск возникновения опухолей из карiotипически аномальных клеток или клеток, перепрограммированных или регрессировавших в процессе развития после продолжительного культивирования [2]. Недавно выяснилось, что МСК, находясь в микроокружении опухоли, могут способствовать ее росту, метастазированию и терапевтической устойчивости. Имплантация экзогенных МСК показывает, что МСК обладают либо стимулирующим, либо ингибирующим эффектом на развитие опухоли [17]. Результаты исследований показывают, что МСК, полученные из костного мозга человека, могут быть также источником происхождения саркомы Юинга [34].

### Заключение

Таким образом, применение МСК может быть альтернативным и перспективным методом лечения эпилепсии, что продемонстрировано в опубликованных клинических исследованиях. Терапевтический эффект может быть достигнут за счет противовоспалительных, иммуномодулирующих и нейропротекторных свойств МСК. Исследователи также сосредоточены на поиске адекватных путей введения стволовых клеток, включая непосредственное введение в гиппокамп для уменьшения потери нейронов, выявленной в моделях на животных, а также доставку в виде экзосом. Однако этот метод недостаточно готов к широкому клиническому использованию, учитывая короткий период наблюдения за пациентами в проведенных испытаниях и высокую вероятность развития тератом, а также запуска возможных иммунологических осложнений у пациентов.

ЛИТЕРАТУРА / REFERENCES

- Abdanipour A., Tiraihi T., Mirnajafi-Zadeh J. Improvement of the pilocarpine epilepsy model in rat using bone marrow stromal cell. *Neurol Res* 2011;33(6):625–32. DOI: 10.1179/1743132810Y.0000000018
- Agadi S., Shetty A.K. Concise review: prospects of bone marrow mononuclear cells and mesenchymal stem cells for treating status epilepticus and chronic epilepsy. *Stem Cells* 2015;33(7):2093–103. DOI: 10.1002/stem.2029
- Berebichez-Fridman R., Montero-Olvera P.R. Sources and clinical applications of mesenchymal stem cells: state-of-the-art review. *Sultan Qaboos Univ Med J* 2018;18(3):e264–e277. DOI: 10.18295/squmj.2018.18.03.002
- Corcione A., Benvenuto F., Ferretti E. et al. Human mesenchymal stem cells modulate B-cell functions. *Blood* 2006;107(1):367–72. DOI: 10.1182/blood-2005-07-2657
- Cui L., Kerkelä E., Bakreen A. et al. The cerebral embolism evoked by intra-arterial delivery of allogenic bone marrow mesenchymal stem cells in rats is related to cell dose and infusion velocity. *Stem Cell Res Ther* 2015;6(1):11. DOI: 10.1186/scrt544
- Cunningham J.J., Ulbright T.M., Pera M.F. et al. Lessons from human teratomas to guide development of safe stem cell therapies. *Nat Biotechnol* 2012;30(9):849–57. DOI: 10.1038/nbt.2329
- DaCosta J.C., Portuguese M.W., Marinowicz D.R. et al. Safety and seizure control in patients with mesial temporal lobe epilepsy treated with regional superselective intra-arterial injection of autologous bone marrow mononuclear cells. *J Tissue Eng Regen Med* 2018;12(2):e648–e656. DOI: 10.1002/term.2334
- Dong H., Li G., Shang C. et al. Umbilical cord mesenchymal stem cell (UC-MSCs) transplantations for cerebral palsy. *Am J Transl Res* 2018;10(3):901–6.
- Fischer U.M., Harting M.T., Jimenez F. et al. Pulmonary passage is a major obstacle for intravenous stem cell delivery: the pulmonary first-pass effect. *Stem Cells Dev* 2009;18(5):683–92. DOI: 10.1089/scd.2008.0253
- Fukumura S., Sasaki M., Kataoka-Sasaki Y. et al. Intravenous infusion of mesenchymal stem cells reduces epileptogenesis in a rat model of status epilepticus. *Epilepsy Res* 2018;141:56–63. DOI: 10.1016/j.eplepsyres.2018.02.008
- Hlebokazov F., Dakukina T., Ihnatsenko S. et al. Treatment of refractory epilepsy patients with autologous mesenchymal stem cells reduces seizure frequency: An open label study. *Adv Med Sci* 2017;62(2):273–9. DOI: 10.1016/j.advms.2016.12.004
- Hlebokazov F., Dakukina T., Potapnev M. et al. Clinical benefits of single vs repeated courses of mesenchymal stem cell therapy in epilepsy patients. *Clin Neurol Neurosurg* 2021;207:106736. DOI: 10.1016/j.clineuro.2021.106736
- Huang P.Y., Shih Y.H., Tseng Y.J. et al. Xenograft of human umbilical mesenchymal stem cells from Wharton's jelly as a potential therapy for rat pilocarpine-induced epilepsy. *Brain Behav Immun* 2016;54:45–58. DOI: 10.1016/j.bbi.2015.12.021
- Huicong K., Zheng X., Furong W. et al. The imbalanced expression of adenosine receptors in an epilepsy model corrected using targeted mesenchymal stem cell transplantation. *Mol Neurobiol* 2013;48(3):921–30. DOI: 10.1007/s12035-013-8480-0
- Jiang W., Xu J. Immune modulation by mesenchymal stem cells. *Cell Prolif* 2020;53(1):e12712. DOI: 10.1111/cpr.12712
- Le Blanc K., Rasmuson I., Sundberg B. et al. Treatment of severe acute graft-versus-host disease with third party haploidentical mesenchymal stem cells. *Lancet* 2004;363(9419):1439–41. DOI: 10.1016/S0140-6736(04)16104-7
- Li P., Gong Z., Shultz L.D. et al. Mesenchymal stem cells: From regeneration to cancer. *Pharmacol Ther* 2019;200:42–54. DOI: 10.1016/j.pharmthera.2019.04.005
- Liu J., Liu Q., Chen X. The immunomodulatory effects of mesenchymal stem cells on regulatory B cells. *Front Immunol* 2020;14(11):1843. DOI: 10.3389/fimmu.2020.01843
- Long Q., Upadhya D., Hattiangady B. et al. Intranasal MSCs-derived A1-exosomes ease inflammation, and prevent abnormal neurogenesis and memory dysfunction after status epilepticus. *Proc Natl Acad Sci USA* 2017;114(17):E3536–E3545. DOI: 10.1073/pnas.1703920114
- Melief S.M., Schrama E., Brugman M.H. et al. Multipotent stromal cells induce human regulatory T cells through a novel pathway involving skewing of monocytes toward anti-inflammatory macrophages. *Stem Cells* 2013;31(9):1980–91. DOI: 10.1002/stem.1432
- Milczarek O., Jarocha D., Starowicz-Filip A. et al. Multiple autologous bone marrow-derived CD271(+) mesenchymal stem cell transplantation overcomes drug-resistant epilepsy in children. *Stem Cells Transl Med* 2018;7(1):20–33. DOI: 10.1002/sctm.17-0041
- Perucca P., Scheffer I.E., Kiley M. The management of epilepsy in children and adults. *Med J Aust* 2018;208(5):226–33. DOI: 10.5694/mja17.00951
- Pitkänen A., Lukasiuk K., Dudek F.E. et al. Epileptogenesis. *Cold Spring Harb Perspect Med* 2015;5(10):a022822. DOI: 10.1101/cshperspect.a022822
- Pittenger M.F., Discher D.E., Péault B.M. et al. Mesenchymal stem cell perspective: cell biology to clinical progress. *NPJ Regen Med* 2019;4:22. DOI: 10.1038/s41536-019-0083-6
- Rana A., Musto A.E. The role of inflammation in the development of epilepsy. *J Neuroinflamm* 2018;15(1):144. DOI: 10.1186/s12974-018-1192-7
- Rani S., Ryan A.E., Griffin M.D. et al. Mesenchymal stem cell-derived extracellular vesicles: toward cell-free therapeutic applications. *Mol Ther* 2015;23(5):812–23. DOI: 10.1038/mt.2015.44
- Ren G., Zhang L., Zhao X. et al. Mesenchymal stem cell-mediated immunosuppression occurs via concerted action of chemokines and nitric oxide. *Cell Stem Cell* 2008;2(2):141–50. DOI: 10.1016/j.stem.2007.11.014
- Rodríguez-Fuentes D.E., Fernández-Garza L.E., Samia-Meza J.A. et al. Mesenchymal stem cells current clinical applications: a systematic review. *Arch Med Res* 2021;52(1):93–101. DOI: 10.1016/j.arcmed.2020.08.006
- Salem N.A., El-Shamarka M., Khadrawy Y. et al. New prospects of mesenchymal stem cells for ameliorating temporal lobe epilepsy. *Inflammopharmacology* 2018;26(4):963–72. DOI: 10.1007/s10787-018-0456-2
- Shaimardanova A.A., Chulpanova D.S., Mullagulova A.I. et al. Gene and cell therapy for epilepsy: a mini review. *Front Mol Neurosci* 2022 11;15:868531. DOI: 10.3389/fnmol.2022.868531
- Shi C. Recent progress toward understanding the physiological function of bone marrow mesenchymal stem cells. *Immunology* 2012;136(2):133–8. DOI: 10.1111/j.1365-2567.2012.03567.x
- Shi Y., Su J., Roberts A.I. et al. How mesenchymal stem cells interact with tissue immune responses. *Trends Immunol* 2012;33(3):136–43. DOI: 10.1016/j.it.2011.11.004
- Shorvon S. The concept of symptomatic epilepsy and the complexities of assigning cause in epilepsy. *Epilepsy Behav* 2014;32:1–8. DOI: 10.1016/j.yebeh.2013.12.025
- Sole A., Grossetête S., Heintzé M. et al. Unraveling ewing sarcoma tumorigenesis originating from patient-derived mesenchymal stem cells. *Cancer Res* 2021;81(19):4994–5006. DOI: 10.1158/0008-5472.CAN-20-3837
- Szczepanik E., Mierzewska H., Antczak-Marach D. et al. Intrathecal infusion of autologous adipose-derived regenerative cells in autoimmune refractory epilepsy: evaluation of safety and efficacy. *Stem Cells Int* 2020;2020:7104243. DOI: 10.1155/2020/7104243

36. Tropel P., Platet N., Platel J. C. et al. Functional neuronal differentiation of bone marrow-derived mesenchymal stem cells. *Stem Cells* 2006;24(12):2868–76. DOI: 10.1634/stemcells.2005-0636
37. Uccelli A., Moretta L., Pistoia V. Mesenchymal stem cells in health and disease. *Nat Rev Immunol* 2008;8(9):726–36. DOI: 10.1038/nri2395
38. Venturin G. T., Greggio S., Marinowic D.R. et al. Bone marrow mononuclear cells reduce seizure frequency and improve cognitive outcome in chronic epileptic rats. *Life Sci* 2011;89(7–8):229–34. DOI: 10.1016/j.lfs.2011.06.006
39. Voulgari-Kokota A., Fairless R., Karamita M. et al. Mesenchymal stem cells protect CNS neurons against glutamate excitotoxicity by inhibiting glutamate receptor expression and function. *Exp Neurol* 2012;236(1):161–70. DOI: 10.1016/j.expneurol.2012.04.011
40. Wang L., Zhao Y., Pan X. et al. Adipose-derived stem cell transplantation improves learning and memory via releasing neurotrophins in rat model of temporal lobe epilepsy. *Brain Res* 2021;1750:147121. DOI: 10.1016/j.brainres.2020.147121
41. Yagi H., Soto-Gutierrez A., Parekkadan B. et al. Mesenchymal stem cells: mechanisms of immunomodulation and homing. *Cell Transplant* 2010;19(6):667–79. DOI: 10.3727/096368910X508762

**ORCID авторов / ORCID of authors**

Р.Г. Гамирова / R.G. Gamirova: <https://orcid.org/0000-0002-8582-592X>  
А.А. Шаймарданова / A.A. Shaymardanova: <https://orcid.org/0000-0001-5151-7163>  
А.Ю. Барков / A.Yu. Barkov: <https://orcid.org/0000-0003-4232-3994>  
А.А. Ризванов / A.A. Rizvanov: <https://orcid.org/0000-0002-9427-5739>  
Д.С. Чулпанова / D.S. Chulpanova: <https://orcid.org/0000-0002-3362-8967>  
А.И. Муллагулова / A.I. Mullagulova: <https://orcid.org/0000-0001-9152-2338>  
В.В. Соловьева / V.V. Solovyeva: <https://orcid.org/0000-0002-8776-3662>

**Конфликт интересов.** Авторы заявляют об отсутствии конфликта интересов.  
**Conflict of interest.** The authors declare no conflict of interest.

**Финансирование.** Работа выполнена за счет средств Программы стратегического академического лидерства Казанского (Приволжского) федерального университета («Приоритет-2030»).

**Funding.** This work was supported by the Kazan Federal University Strategic Academic Leadership Program (“PRIORITY-2030”).

**Статья поступила:** 11.09.2022. **Принята к публикации:** 12.12.2022.

**Article submitted:** 11.09.2022. **Accepted for publication:** 12.12.2022.

# Синдром CTNNB1 (CTNNB1-NDD) у ребенка с детским церебральным параличом: описание клинического случая

Г.С. Голосная<sup>1</sup>, Н.А. Ермоленко<sup>1</sup>, О.Н. Красноруцкая<sup>2</sup>, В.Л. Ефимова<sup>3</sup>, Т.А. Ларионова<sup>4</sup>, М.Д. Тысячина<sup>5</sup>

<sup>1</sup>Кафедра неврологии ФГБОУ ВО «Воронежский государственный медицинский университет им. Н.Н. Бурденко»; Россия, 394036 Воронеж, ул. Студенческая, 10;

<sup>2</sup>кафедра поликлинической педиатрии ФГБОУ ВО «Воронежский государственный медицинский университет им. Н.Н. Бурденко»; Россия, 394036 Воронеж, ул. Студенческая, 10;

<sup>3</sup>кафедра возрастной психологии и педагогики семьи ФГБОУ ВО «Российский государственный педагогический университет им. А.И. Герцена»; Россия, 191186 Санкт-Петербург, Набережная реки Мойки, 48;

<sup>4</sup>ГБУЗ «Городская клиническая больница им. В.В. Виноградова ДЗМ»; Россия, 117292 Москва, ул. Вавилова, 61, стр. 2;

<sup>5</sup>ООО «КДЭП», клиника «Epihelp»; Россия, 117218 Москва, ул. Новочеремушкинская, 23, корп. 2

**Контакты:** Галина Станиславовна Голосная [golosnaya@yandex.ru](mailto:golosnaya@yandex.ru)

В статье представлены данные литературы и случай диагностики синдрома CTNNB1 (CTNNB1-NDD) у ребенка с церебральным параличом. Это состояние относится к редким заболеваниям, мало изучено и представляет интерес в связи с трудностью диагностики, относительно сложным описанием фенотипа и клиническим полиморфизмом проявлений. Верификация диагноза важна для определения прогноза у ребенка с церебральным параличом и нарушением зрения, а также для репродуктивного планирования в семье.

**Ключевые слова:** CTNNB1, CTNNB1-NDD, церебральный паралич, задержка моторного и психоречевого развития, косоглазие, микроцефалия, гипоксия у новорожденного, асфиксия в родах, экссудативная витреоретинопатия

**Для цитирования:** Голосная Г.С., Ермоленко Н.А., Красноруцкая О.Н. и др. Синдром CTNNB1 (CTNNB1-NDD) у ребенка с детским церебральным параличом: описание клинического случая. Русский журнал детской неврологии 2023;18(1):46–51. DOI: 10.17650/2073-8803-2023-18-1-46-51

## CTNNB1 syndrome (CTNNB1-NDD) in a child with cerebral palsy: a case report

G.S. Golosnaya<sup>1</sup>, N.A. Ermolenko<sup>1</sup>, O.N. Krasnorutskaya<sup>2</sup>, V.L. Efimova<sup>3</sup>, T.A. Larionova<sup>4</sup>, M.D. Tsyachina<sup>5</sup>

<sup>1</sup>Department of Neurology, N.N. Burdenko Voronezh State Medical University; 10 Studencheskaya St., Voronezh 394036, Russia;

<sup>2</sup>Department of Polyclinic Pediatrics, N.N. Burdenko Voronezh State Medical University; 10 Studencheskaya St., Voronezh 394036, Russia;

<sup>3</sup>Department of Age Psychology and Family Pedagogy, A.I. Herzen Russian State Pedagogical University; 48 Naberezhnaya Reki Moyki, Saint Petersburg 191186, Russia;

<sup>4</sup>V.V. Vinogradov City Clinical Hospital, Moscow Healthcare Department; Build. 2, 61 Vavilova St., Moscow 117292, Russia;

<sup>5</sup>Medical Center “Consultative and diagnostic epileptological care”, “Epihelp” clinic; Build. 2, 23 Novocheremushkinskaya St., Moscow 117218, Russia

**Contacts:** Galina Stanislavovna Golosnaya [golosnaya@yandex.ru](mailto:golosnaya@yandex.ru)

In this article, we report a case of CTNNB1 syndrome (CTNNB1-NDD) in a child with cerebral palsy and also provide a literature review on the problem. CTNNB1 syndrome is an exceedingly rare and poorly studied disorder, which makes it particularly interesting due the difficulties associated with its diagnosis and description of the disease phenotype, as well as highly polymorphic clinical manifestations. Verification of the diagnosis is important to determine the prognosis of a child with cerebral palsy and visual impairment, as well as for reproductive planning in the family.

**Keywords:** CTNNB1, CTNNB1-NDD, cerebral palsy, delayed motor and speech development, strabismus, microcephaly, neonatal hypoxia, birth asphyxia, exudative vitreoretinopathy

**For citation:** Golosnaya G.S., Ermolenko N.A., Krasnorutskaya O.N. et al. CTNNB1 syndrome (CTNNB1-NDD) in a child with cerebral palsy: a case report. *Russkiy zhurnal detskoy nevrologii = Russian Journal of Child Neurology* 2023;18(1):46–51. (In Russ.). DOI: 10.17650/2073-8803-2023-18-1-46-51

В настоящее время среди ученых и практикующих врачей нет однозначного мнения о преимущественном этиологическом факторе развития церебрального паралича [1]. Часто причина выявленного церебрального паралича является предметом длительных обсуждений и споров с родителями ребенка, а также судебных исков с родовспомогательным учреждением. Однако именно у матерей с отягощенным акушерско-гинекологическим анамнезом наличие у ребенка факторов гипоксического воздействия не исключает других причин, обуславливающих формирование клинической картины церебрального паралича и задержки развития.

Представляем клинический случай выявления с помощью методов генетической диагностики (полное секвенирование экзома) редкого генетического заболевания — синдрома CTNNB1-NDD — у ребенка с детским церебральным параличом, задержкой психомоторного развития, с хронической внутриутробной гипоксией и асфиксией средней степени тяжести в родах в анамнезе.

### Клинический случай

**Анамнез.** Ребенок от 5-й беременности. Первая беременность — внематочная (2015 г.), 2-я — анэмбриония (2016 г.), 3-я — внематочная (2016 г.). Проведено несколько попыток экстракорпорального оплодотворения, 2-я попытка закончилась прерыванием беременности на сроке 15 нед гестации в связи с диагностированным у плода синдромом Дауна. Беременность протекала с угрозой прерывания в I и II триместрах (с кровянистыми выделениями) и с развитием гестоза, гестационного сахарного диабета, гепатоза и анемии в III триместре.

Ребенок родился на сроке 40 нед гестации, роды I-е, оперативные, путем экстренного кесарева сечения в связи с выявленным нарушением состояния плода (ухудшение сердечной деятельности). Оценка по шкале Апгар — 7/8 баллов. При рождении масса тела 3050 г, рост 52,0 см, окружность головы 33,0 см, окружность груди 32,0 см. Диагностирован врожденный порок сердца — мышечный дефект межжелудочковой перегородки. На 8-й день ребенок выписан из роддома. Голову держит с 4 мес. В связи с задержкой физического развития родители обращались к неврологу по месту жительства; врачи объясняли, что клиническая картина вызвана смещением шейных позвонков. Проводилось лечение церебролизином. В возрасте 6,5 мес, со слов родителей, развился однократный приступ в виде тонического напряжения тела и конечностей длительностью несколько секунд. При проведении электроэнцефалогра-

фии (длительностью 30 мин) эпилептиформной активности не выявлено.

В возрасте 8 мес жизни родители обратились за консультацией в клинику “Epihelp”. Ребенку был установлен следующий диагноз: «Детский церебральный паралич. Спастический тетрапарез. Задержка психоречевого и моторного развития. Микроцефалия. Сходящееся косоглазие».

**Неврологический статус.** Форма головы микроцефальная, окружность головы 43 см. Сознание ясное. Реакция на осмотр адекватная. Контакт доступен формально. Речь понимает избирательно. Экспрессивная речь в виде отдельных звукокомплексов. Общемозговой и менингеальной симптоматики на момент осмотра нет. Черепные нервы: отмечается сходящееся косоглазие слева, постоянное.

**Двигательная сфера.** Голову держит уверенно, поворачивается со спины на живот и с живота на спину. Из положения лежа не садится, позу сидя не удерживает. Самостоятельно не ползает. Вертикализация отсутствует. Объем пассивных и активных движений в конечностях ограничен в лучезапястных и голеностопных суставах. Опора на полную стопу равномерна с 2 сторон. Установка суставов нижних конечностей эквиноварусная. Мышечная сила в верхних и нижних конечностях (в проксимальных и дистальных отделах) — 3 балла. Мышечный тонус повышен по спастическому типу. Сухожильные рефлексы на верхних и нижних конечностях повышены, равномерны с 2 сторон. Пронататорная установка кистей с 2 сторон. Нарушение мелкой моторики в руках. Чувствительная сфера ориентировочно без изменений.

**Результаты обследования.** Магнитно-резонансная томография головного мозга и магнитно-резонансная ангиография артерий и вен головного мозга (в возрасте 10 мес): минимальный перивентрикулярный глиоз вокруг боковых желудочков, наиболее заметный на уровне задних рогов; признаки минимальных атрофических изменений на уровне медиальных отделов височной кости с обеих сторон, асимметричное расширение хориоидальной щели справа; двустороннее расширение периневрального пространства зрительного нерва; медиальная извитость экстракраниального сегмента правой внутренней сонной артерии; латеральная извитость левой внутренней сонной артерии.

Ночной видеозлектроэнцефалографический мониторинг (в возрасте 10 мес): эпилептических приступов, паттернов эпилептических приступов и эпилептиформной активности в ходе исследования не зарегистрировано.

*Эхокардиография (в возрасте 9 мес): врожденный порок сердца, мышечный дефект межжелудочковой перегородки с малым сбросом.*

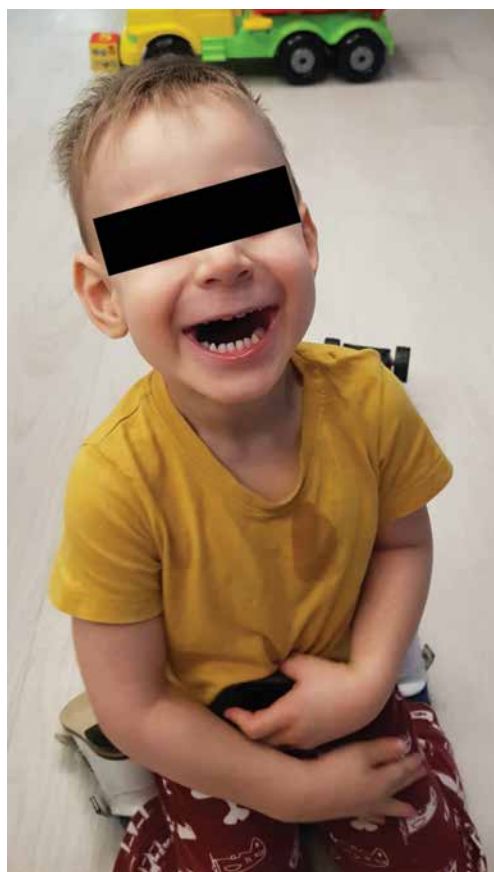*Консультация врача-офтальмолога (в возрасте 10 мес). Диагноз: H50.0 Косоглазие содружественное сходящееся монолатеральное слева, с вертикальным компонентом, постоянное. Сложный гиперметропический астигматизм слабой степени слева, с косой осью, без осложнений.*

*Консультация травматолога-ортопеда (в возрасте 10 мес): детский церебральный паралич, спастический тетрапарез. Эквиноварусная установка стоп. Рекомендовано санаторно-курортное лечение.*

*Медико-логопедическое исследование (в возрасте 1 года 2 мес): спастико-паретическая дизартрия. Задержка речевого развития.*

*Консультация медицинского психолога (в возрасте 1 года 2 мес). В ходе психологического обследования мальчик контакту доступен. Зрительный контакт со взрослым оптимальный. Фон настроения ровный. Эмоциональные проявления адекватны ситуации обследования. Реагирует на собственное имя, знает членов семьи. Обращенную речь понимает избирательно, произносит отдельные звуки, слоги. Несколько лепетных и общеупотребительных слов (около 5). Проявляет нестойкий интерес к предложенному заданию. Простую инструкцию выполняет совместно с взрослым «рука в руке». Темп деятельности ровный. Работоспособность снижена. Познавательные навыки и умения формируются с задержкой. Сенсорное восприятие и предметная деятельность в стадии формирования. Ориентация в схеме тела на начальном этапе формирования. Ведущий тип запоминания произвольный. Наглядно-действенное мышление в процессе формирования. Проявляет интерес к игрушкам, предпочтение отдает музыкальным. Действия с игрушками носят манипулятивный характер. Ведущая рука не определена, мелкая моторика недостаточная. Навыки самообслуживания в стадии формирования. Патологических форм поведения не наблюдается.*

*Консультация генетика в возрасте 1 года 2 мес: рост 85 см, масса тела 12 кг, окружность головы 44 см. Арковидные брови, заостренный кончик носа, удлинненный сглаженный фильтр, светлая кожа (см. рисунок). Проведено полное секвенирование экзома, обнаружен вариант в гене CTNNB1, chr3:41233836T>TA, с.1494dupA, p.His499fs. Вариант приводит к сдвигу рамки считывания и нарушению синтеза полноразмерного белка. Описан в базе данных "Clinvar" как патогенный. Этот вариант отсутствует в базе данных здорового населения (gnomAD). По критериям ACMG патогенный. Наследственность не отягощена. Диагноз: нарушение развития нервной системы со спастической диплегией и дефектами зрения, ассоциированное с патогенным вариантом в гене CTNNB1. Риск повторения заболевания для последующих беременностей, вероятно, низкий, тем не менее пренатальная или преимплантационная диагностика может быть проведена.*



*Фенотипические особенности ребенка с синдромом CTNNB1  
Phenotype of the child with CTNNB1 syndrome*

В связи с выявленными нарушениями проведено обследование родителей: методом прямого автоматического секвенирования по Сэнгеру исследован ген CTNNB1. Нуклеотидная замена chr3:41233836T>TA не обнаружена.

Ребенок наблюдается в динамике; проводятся реабилитационные мероприятия в соответствии с ранее разработанной программой. Самостоятельно садится с 1,5 года. В возрасте 1 года 9 мес ребенок переворачивается, ползает на четвереньках, начал вставать у опоры. Сохранен зрительный контакт, речь представлена отдельными короткими словами («дай», «мама», «деда»), которые он повторяет, но не использует для обращения. Контактует с родителями и другими взрослыми. Указательного жеста нет, показывает взглядом.

В отечественной литературе мы не встретили описания случаев синдрома CTNNB1-NDD.

Расстройство развития нервной системы CTNNB1 (CTNNB1-NDD) представляет собой аутосомно-доминантное заболевание, обычно вызываемое патогенным вариантом в гене CTNNB1 de novo. Ген CTNNB1 расположен на 3-й хромосоме на участке 3p22.1 на парах оснований с 41236328 по 41301587 (сборка генома hg19). Ген CTNNB1 играет важную роль в развитии

и созревании мозга, и потеря его функции приводит к проблемам с обучением и памятью. Именно поэтому синдром *CTNNB1* прежде всего связан с задержкой в развитии/умственной отсталостью [3, 5, 6, 8].

Первые случаи синдрома *CTNNB1* были описаны в 2012 г.

**Распространенность.** В мире подтверждено около 300 случаев *CTNNB1*-NDD. Ориентировочно заболеваемость, по существующим оценкам, составляет 2,6–3,2 на 100 тыс. новорожденных [13].

*CTNNB1*-NDD следует предполагать у пациентов со следующими клиническими данными:

- задержка развития от легкой до глубокой или умственная отсталость;
- экссудативная витреоретинопатия [2, 4, 14, 17, 18, 20];
- любой из следующих общих признаков, проявляющихся в младенчестве или детстве: гипотония туловища, спастичность в конечностях, дистония, нарушения поведения, включая расстройства аутистического спектра, невнимательность, гиперактивность, агрессия, членовредительство, вспышки гнева, нарушения сна и беспокойство. Микроцефалия ( $\leq 2$  SD ниже среднего значения с поправкой на возраст и пол). Другие офтальмологические данные, включая аномалии рефракции (близорукость, гиперметропия, астигматизм) и косоглазие [6].

Менее распространенными признаками, проявляющимися в младенчестве или детстве, являются ограничение внутриутробного роста, невысокий рост, трудности с кормлением, сколиоз, характерные черты лица у людей с расстройством развития нервной системы *CTNNB1*. Более частые признаки: выпуклый кончик носа, тонкая верхняя губа, маленькие носовые складки и длинный и гладкий желобок; менее распространенные находки – наклонные глазные щели и гипотелоризм.

**Генетическое консультирование.** *CTNNB1*-NDD – аутосомно-доминантное расстройство, обычно вызывается патогенным вариантом *de novo* [10–12, 21]. Редко пациенты с диагнозом *CTNNB1*-NDD наследуют патогенный вариант *CTNNB1* от родителей. После выявления патогенного варианта *CTNNB1* у пострадавшего члена семьи возможно пренатальное и преимплантационное генетическое тестирование.

**Молекулярный патогенез.** *CTNNB1* кодирует бета-катенин, коактиватор в сигнальном пути Wnt – древнем филогенетическом пути регуляции развития и поддержания гомеостаза тканей за счет пролиферации, дифференциации и апоптоза клеток, и ключевой компонент в комплексе адгезии кадгерина, необходимый для межклеточной адгезии. Исследования *in vivo* на нокаутированных мышцах предполагают, что взаимодействия бета-катенин/кадгерин регулируют синаптическую пластичность и нейронную сетевую связь, и их нару-

шение может привести к порокам развития мозга и нарушению развития нервной системы [16, 19, 22]. Сигнальный путь Wnt также имеет решающее значение для развития сосудов глаза у млекопитающих. Нарушение регуляции передачи сигналов норрина-бета-катенина, вызванное патогенными вариантами в генах, кодирующих корецепторы для лигандов Wnt, таких как LRP5 и FZD4, и лигандов NDP, приводит к дефектам ангиогенеза, связанным с семейной экссудативной витреоретинопатией [14].

**Клинические характеристики.** Расстройство развития нервной системы *CTNNB1* (*CTNNB1*-NDD) характеризуется во всех случаях когнитивными нарушениями от легкой до глубокой степени. У 39 % зарегистрированных пациентов выявлялась экссудативная витреоретинопатия, офтальмологический диагноз, соответствующий семейной экссудативной витреоретинопатии. О значительных нарушениях зрения сообщалось у 17,5 % (10/57) больных; из них у 7 % (4/57) подтверждена слепота [9, 12, 15, 17, 20]. Другие офтальмологические данные, обычно наблюдаемые у пациентов с нарушениями развития нервной системы (при отсутствии экссудативной витреоретинопатии), включали косоглазие и аномалии рефракции: астигматизм, близорукость и гиперметропию.

По мере развития заболевания в некоторых случаях отмечено прогрессивное ухудшение способности к передвижению и когнитивных функций, что может быть связано с прогрессирующей спастичностью в конечностях и/или нарушением зрения [10, 11, 19, 21].

Спастичность в конечностях часто прогрессирует с возрастом, хотя у некоторых младенцев возможна мышечная гипертония уже при рождении [11]. Чаше описано поражение нижних конечностей [4, 11, 17].

Дистония – наиболее распространенное из зарегистрированных при *CTNNB1*-NDD двигательных расстройств – может быть очаговой или генерализованной [6, 20]. Описаны случаи брадикинезии, орально-лицевой диспраксии, апраксии взгляда вверх и хореоатетодных движений [10, 17, 21]. В ряде случаев описана атаксическая походка [10, 11, 20, 21].

Задержка речи встречается часто. Первые слова во многих случаях формируются с задержкой, но некоторые пациенты говорят предложениями, отмечают речевую апраксию и дизартрию. Возраст появления первых слов у пациентов с задержкой развития варьировал от 12 мес до 14 лет. Возраст формирования фразовой речи составлял от 6 до 14 лет.

**Нейровизуализация.** В большинстве случаев визуализация головного мозга не выявляла отклонений от нормы; выявленные структурные аномалии головного мозга включали гипоплазию мозолистого тела, гидроцефалию, гипоплазию ствола мозга, задержку двусторонней миелинизации лобных долей, арахноидальную кисту и лобную пахигирию [7, 11, 21].



**Дифференциальная диагностика.** Когнитивные и моторные особенности расстройства нервного развития *CTNNB1* (*CTNNB1*-NDD) соответствуют церебральному параличу, двигательным расстройствам (например, наследственной спастической параплегии) и нарушениям когнитивного развития.

Офтальмологические особенности синдрома *CTNNB1*-NDD совпадают с таковыми при других типах заболеваний сетчатки у детей, включая ретинопатию недоношенных, болезнь Коутса, болезнь Норри [14] и персистирующую сосудистую сеть плода. Различие между этими нарушениями имеет большое значение при оценке состояния сетчатки.

**Риск для потомства пробанда.** У каждого из детей пациента с *CTNNB1*-NDD вероятность наследования патогенного варианта *CTNNB1* составляет 50 %.

**Лечение.** Специфическое лечение отсутствует. Программа ведения пациента включает наблюдение у невролога, логопеда, реабилитолога, детского офтальмолога, сурдолога.

В настоящее время согласованных клинических диагностических критериев для расстройства нервного развития *CTNNB1* (*CTNNB1*-NDD) не опубликовано.

Таким образом, в работе специалистов, занимающихся ведением детей группы риска по развитию неврологических нарушений, особенно при наличии факторов риска (недоношенность, асфиксия в родах, хроническая внутриутробная гипоксия), которые в том числе могут приводить к церебральному параличу, необходимо учитывать возможные генетические заболевания, маскируемые другими более очевидными причинами (гипоксией плода при беременности и асфиксией в родах). При различных патологических состояниях со стороны нервной системы, которые могут быть отмечены у новорожденных, четкая клиническая симптоматика может отсутствовать, поэтому возникают сложности с дифференциальной диагностикой. Однако при наличии нарушений в неврологическом статусе, выявляемых сразу после родов или в неонатальном периоде, для уточнения диагноза необходимо проведение магнитно-резонансной томографии головного мозга и консультации генетика. Выявление наследственных заболеваний, сопровождающихся нарушением структуры и функции нервной системы, позволит определить более точный план ведения ребенка, а также установить возможный прогноз его развития, что является ведущей проблемой, рассматриваемой родителями и врачами.

## ЛИТЕРАТУРА / REFERENCES

1. Притыко А.Г., Чебаненко Н.В., Соколов П.Л. и др. Врожденный спастический церебральный паралич: генетические аспекты патогенеза. *Acta Biomed Sci* 2019;4(3):28–39. DOI: 10.29413/ABS.2019-4.3.4
2. Prityko A.G., Chebanenko N.V., Sokolov P.L. et al. Congenital spastic cerebral palsy: genetic aspects of pathogenesis. *Acta Biomed Sci* 2019;4(3):28–39. (In Russ.). DOI: 10.29413/ABS.2019-4.3.4
3. Coussa R.G., Zhao Y., DeBenedictis M.J. et al. Novel mutation in *CTNNB1* causes familial exudative vitreoretinopathy (FEVR) and microcephaly: case report and review of the literature. *Ophthalmic Genet* 2020;41:63–8.
4. De Ligt J., Willemsen M.H., van Bon B.W. et al. Diagnostic exome sequencing in persons with severe intellectual disability. *N Engl J Med* 2012;367:1921–9.
5. Dixon M.W., Stem M.S., Schuette J.L. et al. *CTNNB1* mutation associated with familial exudative vitreoretinopathy (FEVR) phenotype. *Ophthalmic Genet* 2016;37:468–70.
6. Dubruc E., Putoux A., Labalme A. et al. A new intellectual disability syndrome caused by *CTNNB1* haploinsufficiency. *Am J Med Genet A* 2014;164A:1571–5.
7. Ho S., Tsang M.H., Fung J.L. et al. *CTNNB1*-related neurodevelopmental disorder in a Chinese population: a case series. *Am J Med Genet A* 2022;188:130–7.
8. Jin S.C., Lewis S.A., Bakhtiar S. et al. Mutations disrupting neuritogenesis genes confer risk for cerebral palsy. *Nat Genet* 2020;52:1046–56.
9. Karolak J.A., Szafranski P., Kilner D. et al. Heterozygous *CTNNB1* and *TBX4* variants in a patient with abnormal lung growth, pulmonary hypertension, microcephaly, and spasticity. *Clin Genet* 2019;96:366–70.
10. Ke Z., Chen Y. Case report: a *de novo CTNNB1* nonsense mutation associated with neurodevelopmental disorder, retinal detachment, polydactyly. *Front Pediatr* 2020;8:575673.
11. Kharbanda M., Pilz D.T., Tomkins S. et al. Clinical features associated with *CTNNB1 de novo* loss of function mutations in ten individuals. *Eur J Med Genet* 2017;60:130–5.
12. Kuechler A., Willemsen M.H., Albrecht B. et al. *De novo* mutations in beta-catenin (*CTNNB1*) appear to be a frequent cause of intellectual disability: expanding the mutational and clinical spectrum. *Hum Genet* 2015;134:97–109.
13. Li N., Xu Y., Li G. et al. Exome sequencing identifies a *de novo* mutation of *CTNNB1* gene in a patient mainly presented with retinal detachment, lens and vitreous opacities, microcephaly, and developmental delay: case report and literature review. *Medicine (Baltimore)* 2017;96:e6914.
14. López-Rivera J.A., Perez-Palma E., Symonds J. et al. A catalogue of new incidence estimates of monogenic neurodevelopmental disorders caused by *de novo* variants. *Brain* 2020;143:1099–105.
15. Nikopoulos K., Venselaar H., Collin R.W.J. et al. Overview of the mutation spectrum in familial exudative vitreoretinopathy and Norrie disease with identification of 21 novel variants in *FZD4*, *LRP5*, and *NDP*. *Hum Mutat* 2010;31:656–66.
16. Panagiotou E.S., Sanjurjo S.C., Poulter J.A. et al. Defects in the cell signaling mediator beta-catenin cause the retinal vascular condition FEVR. *Am J Hum Genet* 2017;100:960–8.
17. Pipo-Deveza J., Fehlings D., Chitayat D. et al. Rationale for dopa-responsive *CTNNB1*/ss-catenin deficient dystonia. *Mov Disord* 2018;33:656–7.
18. Rossetti L.Z., Bekheirnia M.R., Lewis A.M. et al. Missense variants in *CTNNB1* can be associated with vitreoretinopathy—seven new cases of *CTNNB1*-associated neurodevelopmental disorder including a previously unreported retinal phenotype. *Mol Genet Genomic Med* 2021;9:e1542.
19. Sun W., Xiao X., Li S. et al. Germline mutations in *CTNNB1* associated with syndromic FEVR or Norrie disease. *Invest Ophthalmol Vis Sci* 2019;60:93–7.

19. Tucci V., Kleefstra T., Hardy A. et al. Dominant beta-catenin mutations cause intellectual disability with recognizable syndromic features. *J Clin Invest* 2014;124:1468–82.
20. Wang H., Zhao Y., Yang L. et al. Identification of a novel splice mutation in *CTNNB1* gene in a Chinese family with both severe intellectual disability and serious visual defects. *Neurol Sci* 2019;40:1701–4.
21. Winczewska-Wiktor A., Badura-Stronka M., Monies-Nowicka A. et al. A *de novo CTNNB1* nonsense mutation associated with syndromic atypical hyperekplexia, microcephaly and intellectual disability: a case report. *BMC Neurol* 2016;16:35.
22. Zhan T., Rindtorff N., Boutros M. Wnt signaling in cancer. *Oncogene* 2017;36:1461–73.

**ORCID авторов / ORCID of authors**

Г.С. Голосная / G.S. Golosnaya: <https://orcid.org/000-0001-6103-7171>  
Н.А. Ермоленко / N.A. Ermolenko: <https://orcid.org/0000-0001-7197-6009>  
О.Н. Красноруцкая / O.N. Krasnorutskaya: <https://orcid.org/0000-0003-4796-7334>  
В.Л. Ефимова / V.L. Efimova: <https://orcid.org/0000-0001-7029-9317>  
Т.А. Ларионова / T.A. Larionova: <https://orcid.org/0000-0002-8739-7498>  
М.Д. Тысячина / M.D. Tsyachina: <https://orcid.org/0009-0003-1327-9522>

**Конфликт интересов.** Авторы заявляют об отсутствии конфликта интересов.  
**Conflict of interest.** The authors declare no conflict of interest.

**Финансирование.** Работа выполнена без спонсорской поддержки.  
**Funding.** The work was performed without external funding.

**Соблюдение прав пациентов и правил биоэтики.** Родители ребенка не возражают против публикации данных из истории развития ребенка и его фотографии.  
**Compliance with patient rights and principles of bioethics.** The parents of the child do not object to the publication of data from the history of the development of the child and his photo.

**Статья поступила:** 15.01.2023. **Принята к публикации:** 21.02.2023.  
**Article submitted:** 15.01.2023. **Accepted for publication:** 21.02.2023.

# Идиопатический аутоиммунный энцефалит с рецидивирующим течением: клинический случай

А.Б. Давлетова<sup>1</sup>, А.Ю. Рябченко<sup>2</sup>

<sup>1</sup>ГБУЗ «Городская поликлиника № 219 Департамента здравоохранения г. Москвы»; Россия, 123466 Москва, ул. Родионовская, 10/2;

<sup>2</sup>ФГБОУ ВО «Оренбургский государственный медицинский университет» Минздрава России; Россия, 460000 Оренбург, ул. Советская, 6

**Контакты:** Александр Юрьевич Рябченко [nevrolog2007@inbox.ru](mailto:nevrolog2007@inbox.ru)

В статье представлено описание клинического случая идиопатического аутоиммунного стволового энцефалита у пациентки 12 лет. В дебюте заболевания, развившегося после перенесенной респираторной инфекции, клиническая картина сопровождалась глазодвигательными и бульбарными синдромами. Диагноз стволового энцефалита Бикерстаффа был установлен на основании клинических критериев диагностики и положительного эффекта от курса внутривенной иммуноглобулинотерапии. На протяжении 3 лет наблюдения за пациенткой отмечались периоды рецидивов болезни, во время которых появлялись симптомы, нехарактерные для стволового энцефалита Бикерстаффа. На фоне длительной иммуносупрессивной терапии отмечалась продолжительная ремиссия около 2 лет. Клиническая картина, наличие рецидивов, данные дополнительных методов заставили пересмотреть диагноз в пользу идиопатического аутоиммунного стволового энцефалита.

**Ключевые слова:** идиопатический аутоиммунный энцефалит, клинический случай, стволовой энцефалит

**Для цитирования:** Давлетова А.Б., Рябченко А.Ю. Идиопатический аутоиммунный энцефалит с рецидивирующим течением: клинический случай. Русский журнал детской неврологии 2023;18(1):52–56. DOI: 10.17650/2073-8803-2023-18-1-52-56

## Idiopathic autoimmune encephalitis with a recurrent course. A case report

A.B. Davletova<sup>1</sup>, A.Yu. Ryabchenko<sup>2</sup>

<sup>1</sup>City Polyclinic No. 219 of the Moscow Health Department; 10/2 Rodionovskaya St., Moscow 123466, Russia;

<sup>2</sup>Orenburg State Medical University, Ministry of Health of Russia; 6 Sovetskaya St., Orenburg 460000, Russia

**Contacts:** Aleksandr Yuryevich Ryabchenko [nevrolog2007@inbox.ru](mailto:nevrolog2007@inbox.ru)

We presented a clinical case of idiopathic autoimmune brainstem encephalitis in a 12-year-old female patient. At the onset of the disease, which developed after a respiratory infection, the clinical picture was accompanied by oculomotor and bulbar syndromes. The diagnosis of Bickerstaff brainstem encephalitis was made based on clinical diagnostic criteria and the positive effect of the course of intravenous immunoglobulin therapy. During 3 years of follow-up, there were periods of relapse of the disease, during which symptoms not typical for Bickerstaff stem encephalitis appeared. Against the background of long-term immunosuppressive therapy, there was a long-term remission of about 2 years. The clinical picture, the presence of relapses, the data of additional methods forced to reconsider the diagnosis in favor of idiopathic autoimmune brainstem encephalitis.

**Keywords:** idiopathic autoimmune encephalitis, clinical case, brainstem encephalitis

**For citation:** Davletova A.B., Ryabchenko A.Yu. Idiopathic autoimmune encephalitis with a recurrent course. A case report. *Russkiy zhurnal detskoy nevrologii* = Russian Journal of Child Neurology 2023;18(1):52–56. (In Russ.). DOI: 10.17650/2073-8803-2023-18-1-52-56

Аутоиммунные энцефалиты (АЭ) – группа неврологических заболеваний, характеризующихся опосредованным поражением головного мозга аутоантителами к вне- или внутриклеточным структурам нервной системы, выступающим в роли антигенов [1, 5]. Возможность определить конкретный субстрат «антиген и антитело» есть не во всех случаях. На сегодняшний день, несмотря на активные исследования в данном направлении и большое количество специфических антител, установление диагноза АЭ во многих случаях крайне затруднено и возможно в основном по клиническим критериям [9]. АЭ разделяют на 2 большие подгруппы: паранеопластические энцефалиты, развитие которых связано с наличием опухоли и последующей антигенной презентацией, и идиопатические энцефалиты, при которых аутоантитела вырабатываются без связи с каким-либо онкологическим процессом [10]. В связи с редкостью заболевания и недостаточной осведомленностью врачей о клинической картине и методах диагностики и лечения идиопатических энцефалитов представлено клиническое наблюдение.

### Клинический случай

**Пациентка А., 12 лет.** В течение 3 лет наблюдалось рецидивирующее течение стволового синдрома, по описанию соответствующего клинической картине идиопатического аутоиммунного стволового энцефалита, первично диагностированного как стволовой энцефалит Бикерстаффа (СЭБ). Заболевание дебютировало в начале мая 2017 г. с жалоб на боли в ногах в течение 2 нед после перенесенной неverified острой респираторной вирусной инфекции. Через 5 дней присоединились боли в шее, в связи с чем были назначены нестероидные противовоспалительные препараты. На протяжении нескольких дней болезненность в области шеи сохранялась, появились ограничение движения поворота головы влево и затруднение наклона головы; затем возникли боли в животе, головные боли, двукратная рвота, генерализованный зуд.

Через неделю от начала заболевания девочка была госпитализирована в неврологическое отделение стационара в связи с появлением стволовой симптоматики, включавшей двухсторонний асимметричный птоз, гнусавость голоса, головокружение, вздрагивания. При поступлении отмечена субфебрильная лихорадка. Неврологический статус: менингеальной симптоматики нет, глазодвигательные нарушения с ограничением отведения глазных яблок влево, выраженные генерализованные дизестезии, снижение глоточного и небного рефлекса слева, легкая девиация языка влево, генерализованный рефлекторный миоклонус на тактильные и звуковые раздражители, поперхивание при глотании, снижение кашлевого рефлекса. Состояние продолжало ухудшаться: в связи с нарастанием очаговой неврологической симптоматики

в виде двустороннего птоза, офтальмопареза справа, слабости лицевой и жевательной мускулатуры, снижения кашлевого и глотательного рефлекса, легкой девиации языка влево, гнусавости голоса, появления нарушений тазовых функций с парезом кишечника и атонией мочевого пузыря пациентка была переведена в отделение реанимации. На 6–7-е сутки госпитализации отмечались полная атония мочевого пузыря и кишечника, тонические приступы, генерализованные миоклонии, стойкая артериальная гипертензия. Пациентка находилась на парентеральном питании. К 10-му дню госпитализации отмечалась незначительная положительная динамика в виде уменьшения очаговой симптоматики, но появилось тоническое напряжение отдельных мышц спины, кивательных мышц, передней брюшной стенки, как спонтанно, так и в ответ на тактильное раздражение; усиление дизестезий. Наблюдались вынужденная поза с согнутыми ногами, положительный рефлекс Бабинского с 2 сторон.

**Лабораторные исследования:** исследование на антитела к NMDA-рецептору и аквапорину 4 – отрицательный результат. Анализ цереброспинальной жидкости (ЦСЖ): ликвор без воспалительных изменений, полимеразная цепная реакция на группу герпесвирусов и энтеровирус – отрицательный результат, посев отрицательный. Анализ на антинейрональные антитела в ЦСЖ и крови – отрицательный результат. Иммуноферментный анализ на боррелиоз и бруцеллез – отрицательный результат. Исследование крови и ЦСЖ на олигоклональные антитела – положительный результат (2-й тип синтеза олигоклональных иммуноглобулинов G). Исследование уровня антител к глутаматдекарбоксилазе (GAD) в сыворотке крови выявило повышение их титра до 28 Ед/мл, что является неспецифическим маркером аутоиммунных заболеваний. В сыворотке крови – транзиторное повышение уровня креатинфосфокиназы до 614 Ед/л; повышение титров иммуноглобулинов M вируса Эпштейна–Барр до 36,3 и иммуноглобулинов G вируса Эпштейна–Барр до 278. Онкомаркеры – СА 15-3, СА-125, СА 19-9, СА 72-4 – в пределах референсных значений. По данным магнитно-резонансной томографии (МРТ) головного мозга локальных структурных изменений не выявлено. МРТ шейного отдела позвоночника: без патологии. Компьютерная томография головного мозга: данных, указывающих на наличие объемных и очаговых изменений вещества головного мозга, не получено, выявлены признаки лимфаденопатии шейных лимфатических узлов. Видеоэлектроэнцефалографический мониторинг: большинство вздрагиваний не сопровождаются эпилептиформной активностью и представляют собой неэпилептические состояния; в то же время определяется очаг эпилептиформной активности в левой центрально-теменной области. Зарегистрированы тонические и аутомоторные приступы.

Проводилась симптоматическая терапия, патогенетическое лечение глюкокортикостероидами (ГКС) внутривенно, без значительного эффекта. На фоне те-

рации ГКС (преднизолон в дозе 3 мг/кг внутривенно) у пациентки отмечались чрезмерное повышение диуреза и проявления артериальной гипертензии. ГКС были отменены и назначены внутривенные иммуноглобулины (ВВИГ) G в дозе 2 г/кг на курс, ежедневно в течение 2 дней.

К 20-му дню госпитализации состояние оставалось стабильно тяжелым. В неврологическом статусе сохранялась дизестезия; в ответ на тактильные раздражители отмечались мышечное напряжение отдельных групп мышц и болевой синдром; поворот головы был затруднен. Птоз справа регрессировал, слева отмечено сохранение легкого опущения века. Парез зрения сохранялся. Функции глотания, жевания, кашлевой рефлекс полностью восстановились. Сохранялась атония мочевого пузыря; перистальтика кишечника восстановилась. Отмечалось преходящее напряжение мышц спины и кивательных мышц.

На 30-е сутки госпитализации в состоянии девочки наметилась отчетливая положительная динамика в виде купирования миоклонических приступов, увеличения активности самостоятельных движений, увеличения мышечной силы в руках, восстановления подвижности глазных яблок, нормализации функции тазовых органов. Сохранялось уплотнение мышц шеи и спины.

Дифференциальный диагноз проводился между инфекционным, аутоиммунным и паранеопластическим энцефалитом, синдромом Миллера–Фишера, порфирией и демиелинизирующими заболеваниями. В результате обследования на возможные возбудители инфекционного энцефалита диагноз не подтвердился. Наличие очаговой и общемозговой симптоматики свидетельствовало о вовлечении центральной нервной системы в патологический процесс, что нехарактерно для синдрома Миллера–Фишера. Диагноз паранеопластического синдрома, порфирии, демиелинизирующих заболеваний не подтверждался как клиническими данными, так параклиническими методами.

С учетом острого начала заболевания после перенесенной острой респираторной вирусной инфекции, наличия стволового синдрома в виде двустороннего птоза, офтальмопареза, бульбарного синдрома, слабости и ограничения движений в шее, центральных пирамидных нарушений (гиперрефлексия, патологический рефлекс Бабинского с 2 сторон), наличия сонливости с последующим угнетением сознания, данных дополнительных исследований, которые выявили изменения, характерные для аутоиммунного заболевания, а также драматического улучшения состояния на фоне проводимой терапии иммуноглобулинами течение заболевания в большей степени соответствовало диагнозу СЭБ.

Пациентка продолжала получать противовирусную, антибактериальную и симптоматическую терапию и на 40-е сутки была выписана из стационара с улучшением; в неврологическом статусе сохранялась только легкая цервикальная дистония.

Спустя менее 1 мес от 1-й госпитализации возникли жалобы на повышенную утомляемость, боли в ногах,

вынужденное положение головы с наклоном влево, единичные вздрагивания; пациентка была повторно госпитализирована. Через 2 дня появились приступы дневной сонливости без нарушения сознания, возникали элементы обсессивно-компульсивных расстройств (навязчивые движения в руках), беспокойный сон. Отмечались глазодвигательные нарушения (птоз, недостаточность конвергенции слева). Присоединялись внезапные падения без потери сознания, единичные миоклонии, которые в дальнейшем приобрели генерализованный характер. Усиливался тортиколиз с наклоном влево. При осмотре выявлены напряжение мышц передней брюшной стенки, рефлекс Бабинского слева. Состояние расценивалось как рецидив СЭБ. Через 2 мес от дебюта заболевания проведены повторный курс терапии ВВИГ (2 г/кг на курс, 3 дня ежедневно), пульс-терапия метилпреднизолоном (750 мг внутривенно капельно в течение 5 дней ежедневно) с дальнейшим с переходом на пероральный преднизолон в дозе 35 мг/сут длительно, с последующим постепенным снижением дозы. На фоне терапии состояние улучшилось, стволовая неврологическая симптоматика регрессировала, миоклоний не было.

Через 1,5 года от начала заболевания появилась очаговая неврологическая симптоматика в виде гнусавости, нарушения четкости речи, усиления парестезий, вздрагиваний, появления положительного симптома Бабинского слева. Пациентка обследована в стационаре. По данным проведенных исследований выявлены нарушения: при анализе ЦСЖ на олигоклональные антитела — положительный результат (2-й тип синтеза). В сыворотке крови обнаружены антитела к GAD — 28 Ед/мл. Отмечалось повышение уровня нейронспецифической энolahзы (NSE) до 11,4 нг/мл, что требовало исключения в первую очередь паранеопластического синдрома. Компьютерная томография грудной клетки и брюшной области: без патологии. Ультразвуковое исследование внутренних органов: без патологии. Для уточнения возможных нарушений функции периферической нервной системы была проведена электронейромиография: выявлены нарушения надсегментарных влияний, признаки миелинопатии n. peroneus слева, n. tibialis D >S, n. suralis справа и слева. Патологии мотонейронов на уровне поясничного и шейного утолщения, признаков первично-миогенных нарушений не выявлено. С учетом клинических особенностей и данных дополнительных исследований диагноз остался прежним. Рекомендовано продолжить иммуносупрессивную терапию микофенолата мофетилом в течение 6–8 мес. На фоне терапии состояние пациентки улучшилось, и она была выписана из стационара.

Через 3 года от начала заболевания снова возникли жалобы на невозможность отведения левого глаза кнаружи, двоение в глазах, неловкость в правой руке. Через 2 нед, со слов матери девочки, была отмечена асимметрия во время моргания глаз (левый глаз не закрывается полностью), еще через 2 нед появилась дисграфия (дрожащее письмо), усили-

ся тремор в правой руке. Пациентка была направлена на лечение в стационар. В неврологическом статусе: нистагм горизонтальный установочный, сходящееся косоглазие слева. Снижение мышечной силы до 4 баллов в мышцах правой кисти, в остальных группах мышц — 5 баллов. Мышечный тонус удовлетворительный, равномерный с 2 сторон. Координаторные пробы: в позе Ромберга устойчива, в сенсibiliзированной пробе устойчива, пальценосовую пробу выполняет с интенцией, пяточно-коленную пробу выполняет правильно, адиадохокинеза и гиперметрии нет. Походка с атаксией.

При обследовании выявлено нарушение проводимости по данным электронейромиографии: надсегментарные нарушения регуляции мышечного тонуса с акцентом справа. Данных компьютерной томографии, указывающих на наличие патологических новообразований в органах брюшной полости, забрюшинного пространства и малого таза, не получено. Убедительных данных МРТ в пользу органической и сосудистой патологии не выявлено. На электроэнцефалограмме в ходе исследования отмечался акцент медленноволновой активности в правом задневисочно-затылочном (Т6—О2) регионе. Эпилептиформная активность не зарегистрирована.

На фоне проводимой пульс-терапии ГКС и симптоматической терапии достигнута положительная динамика в виде восстановления походки и мелкой моторики, купирования болевого синдрома и мышечного спазма в области шеи и поясничного отдела позвоночника; купированы глазодвигательные нарушения. Установлен диагноз АЭ. Впоследствии при динамическом наблюдении по результатам анализов выявлены антитела к GAD, уровень иммуноглобулинов G — 16,59 Ед/мл.

Через полгода от момента последней госпитализации у пациентки вновь возникли неодновременное смыкание век и нечеткость речи, в связи с чем девочка была госпитализирована. В неврологическом статусе: легкая девиация языка влево, легкая дизартрия, нистагм горизонтальный при взгляде вверх, мышечный тонус умеренно повышен по пластическому типу, в верхних конечностях D = S, в нижних конечностях — ближе к физиологическому, D = S, непостоянный рефлекс Бабинского справа, выражен акрогипергидроз. По данным параклинических методов исследования не отмечено существенных отклонений по сравнению с предыдущими обследованиями. Была проведена пульс-терапия метилпреднизолоном в дозе 800 мг внутривенно ежедневно в течение 3 дней. На фоне лечения достигнута положительная динамика в виде улучшения артикуляции, уменьшения выраженности девиации языка. С учетом подтверждения аутоиммунного генеза заболевания и отсутствия данных о неопластическом процессе был установлен диагноз идиопатического ствольного энцефалита.

Особенностями представленного клинического наблюдения являются острое начало, поэтапность вовлечения разных отделов центральной нервной систе-

мы, восстановление неврологического дефицита после проведения патогенетической терапии ВВИГ, рецидивирующее течение на протяжении 3 лет.

Первыми симптомами были болезненность в области шеи, боли в животе, головные боли, двукратная рвота, затем присоединились патологическая неврологическая симптоматика в виде ограничения отведения глазных яблок влево, выраженные гиперестезии преимущественно левой половины туловища, снижение глоточного и небного рефлекса слева, легкая девиация языка влево, генерализованный миоклонус, бульбарные нарушения. Наблюдалось стремительное нарастание очаговой неврологической симптоматики (птоз, офтальмопарез), нарушения тазовых функций, что указывало на поражение ствола головного мозга. Наличие патологического синдрома Бабинского с 2 сторон и усиление сухожильных рефлексов свидетельствовали о вовлечении в патологический процесс пирамидных путей. Специфических изменений по данным МРТ головного мозга выявлено не было. Наличие анти-GQ1b-антител и изменения на томограмме головного мозга могут помочь в установлении диагноза, однако отсутствие анти-GQ1b-антител и изменений на томограмме не исключало диагноз энцефалита Бикерстаффа на момент 1-й госпитализации. Диагноз основывался на клинических критериях и исключении заболеваний другой этиологии. Клиническая картина заболевания, развернувшаяся впервые в 2017 г., сходна с описанием СЭБ [12]. В литературе описаны единичные случаи этого заболевания у детей. Энцефалит Бикерстаффа, как правило, развивается после инфекций, вызванных цитомегаловирусом, *Campylobacter jejuni*, возбудителем брюшного тифа и *Mycoplasma pneumoniae* [11]. У пациентки дебют возник после перенесенной острой респираторной вирусной инфекции, что могло послужить триггером для развития заболевания. Дальнейшие эпизоды заболевания возникали с разной периодичностью на протяжении 3 лет и не укладывались в клиническую картину СЭБ. Однако терапия ВВИГ коротким курсом при 1-й госпитализации дала хороший эффект, что казалось характерным для СЭБ и подтверждало аутоиммунную природу заболевания.

В представленном случае аутоиммунный характер болезни можно предположить по следующим клинико-анамнестическим и диагностическим данным: острое начало с рецидивирующим течением, с дебютом в детском возрасте, отсутствие данных о наличии опухолевого процесса, наличие в ЦСЖ олигоклональных антител с положительным 2-м типом синтеза, обнаружение повышенного уровня антител к GAD. Известно, что антитела к GAD связаны с множеством неврологических синдромов, включая синдром ригидного человека, мозжечковую атаксию, лимбический и экстралимбический энцефалит, глазодвигательные нарушения и нистагм [6]. В таком случае речь идет, возможно,

об ассоциированном с GAD-антителами энцефалите [2]. В пользу аутоиммунного характера заболевания свидетельствует также положительный эффект иммуносупрессивной терапии с достижением ремиссии в течение 2 лет. Диагностика АЭ представляет сложность в связи с полиморфизмом клинической картины, развитием симптомов энцефалопатии, когнитивных, психических, поведенческих нарушений [4]. Данные нейровизуализации не имеют высокой чувствительности и специфичности при АЭ; в режимах T2 и FLAIR возможно выявление гиперинтенсивных участков в мозговом стволе, в медиабазальных отделах височной доли, субкортикальной области и мозжечке. Большое значение в диагностике АЭ имеет определение антител к рецепторам и синаптическим белкам нейронов

(NMDA, LGI1, CASPR2, AMPA1, AMPA2, GABAB1) и антинейрональных антител (Hu (ANNA 1), Yo-1 (PCA1), CV2, Ma2, Ri (ANNA2), амфифизин) [3, 7]. Помочь в дифференциальной диагностике АЭ может исследование уровней интерлейкина 21 и интерферон-гамма-индуцибельного протеина 10 в ликворе [8].

Сопоставив клинические проявления и критерии диагноза АЭ с симптомами заболевания в представленном случае, можно сделать вывод об их совпадении.

Для установления диагноза и назначения соответствующего лечения аутоиммунных поражений центральной и периферической нервной системы необходимы осведомленность и осторожность в отношении аутоиммунного стволового энцефалита.

## ЛИТЕРАТУРА / REFERENCES

1. Давыдовская М.В., Бойко А.Н., Беляева И.А. и др. Аутоиммунные энцефалиты. Журнал неврологии и психиатрии им. С.С. Корсакова 2015;115(4):95–101. DOI: 10.17116/jnevro20151154195-101 Davydovskaya M.V., Boyko A.N., Belyaeva I.A., et al. Autoimmune encephalitis. Zhurnal nevrologii i psichiatrii im. S.S. Korsakova = S.S. Korsakov Journal of Neurology and Psychiatry 2015;115(4):95–101. (In Russ.). DOI: 10.17116/jnevro20151154195-101
2. Baizabal-Carvalho J.F. The neurological syndromes associated with glutamic acid decarboxylase antibodies. J Autoimmun 2019;7(101):35–47. DOI: 10.1016/j.jaut.2019.04.007
3. Barbagallo M., Vitaliti G., Pavone P. et al. Pediatric autoimmune encephalitis. J Pediatr Neurosci 2017;12(2):130–4. DOI: 10.4103/jpn.JPN\_185\_16
4. Bien C.G., Bien C.I. Autoimmune encephalitis in children and adolescents. Neurol Res Pract 2020;1(3):2–4. DOI: 10.1186/s42466-019-0047-8
5. Blinder T., Lewerenz J. Cerebrospinal fluid findings in patients with autoimmune encephalitis – a systematic analysis. Front Neurol 2019;25(10):804. DOI: 10.3389/fneur.2019.00804
6. Dade M., Berzeto G., Izquierdo C. et al. Neurological syndromes associated with anti-GAD antibodies. Int J Mol Sci 2020;21(10):3701. DOI: 10.3390/ijms21103701
7. Graus F., Titulaer M.J., Balu R. et al. A clinical approach to diagnosis of autoimmune encephalitis. Lancet Neurol 2016;15(4):391–404. DOI: 10.1016/S1474-4422(15)00401-9
8. Jiang J.X., Fewings N., Dervish S. et al. Novel surrogate markers of CNS inflammation in CSF in the diagnosis of autoimmune encephalitis. Front Neurol 2020;14(10):1390. DOI: 10.3389/fneur.2019.01390
9. Muñoz-Lopetegui A., Graus F., Dalmau J. et al. Sleep disorders in autoimmune encephalitis. Lancet Neurol 2020;19(12):1010–22. DOI: 10.1016/S1474-4422(20)30341-0
10. Odaka M., Yuki N., Yamada M. et al. Bickerstaff's brainstem encephalitis: clinical features of 62 cases and a subgroup associated with Guillain-Barré syndrome. Brain 2003;126(10):2279–90. DOI: 10.1093/brain/awg233
11. Santoro J.D., Lazzareschi D.V., Campen C.J. et al. Pediatric Bickerstaff brainstem encephalitis: a systematic review of literature and case series. J Neurol 2018;265(1):141–50. DOI: 10.1007/s00415-017-8684-8
12. Steer A.C., Starr M., Kornberg A.J. Bickerstaff brainstem encephalitis associated with *Mycoplasma pneumoniae* infection. J Child Neurol 2006;21(6):533–4. DOI: 10.1177/08830738060210061401

### ORCID авторов / ORCID of authors

А.Ю. Рябченко / A.Yu. Ryabchenko: <https://orcid.org/0000-0001-8731-2565>  
 А.Б. Давлетова / A.B. Davletova: <https://orcid.org/0000-0002-4763-4428>

**Конфликт интересов.** Авторы заявляют об отсутствии конфликта интересов.  
**Conflict of interest.** The authors declare no conflict of interest.

**Финансирование.** Работа выполнена без спонсорской поддержки.  
**Funding.** The work was performed without external funding.

**Соблюдение прав пациентов и правил биоэтики.** Родители пациентки подписали информированное согласие на публикацию ее данных.  
**Compliance with patient rights and principles of bioethics.** The patient's parents signed an informed consent for the publication of her data.

**Статья поступила:** 11.08.2022. **Принята к публикации:** 07.12.2022.  
**Article submitted:** 11.08.2022. **Accepted for publication:** 07.12.2022.

# Роль кетогенной диеты при эпилепсии. Краткая литературная справка и клинический пример

М.Ю. Бобылова, Е.И. Новячкова, К.С. Романовская, Л.Н. Мухина, К.Ю. Мухин

ООО «Институт детской неврологии и эпилепсии им. Святителя Луки»; Россия, 108840 Москва, Троицк, ул. Нагорная, 5;  
 ООО «Институт детской и взрослой неврологии и эпилепсии им. Святителя Луки»; Россия, 119571 Москва, ул. Акад.  
 Анохина, 9

**Контакты:** Мария Юрьевна Бобылова [mariya\\_bobylova@mail.ru](mailto:mariya_bobylova@mail.ru)

Несмотря на успехи фармакологии, у части пациентов диагностируется фармакорезистентная эпилепсия с невозможностью хирургического лечения. Эффективным методом борьбы с приступами может стать кетогенная диета, индивидуально подобранная пациенту. Недопустимо самостоятельное применение кетогенной диеты без консультации с врачом-диетологом в связи с наличием противопоказаний и возможных осложнений. Статья содержит данные о механизме действия кетогенной диеты, показаниях и противопоказаниях к ее применению, а также пример применения кетогенной диеты у пациентки со структурной фокальной эпилепсией с типичным анамнезом заболевания, побочными эффектами антиэпилептических препаратов и низкой комплаентностью антиэпилептической терапии.

**Ключевые слова:** эпилепсия, антиэпилептический препарат, фармакорезистентность, кетогенная диета, показания, противопоказания, осложнения

**Для цитирования:** Бобылова М.Ю., Новячкова Е.И., Романовская К.С. и др. Роль кетогенной диеты при эпилепсии. Краткая литературная справка и клинический пример. Русский журнал детской неврологии 2023;18(1):57–64. DOI: 10.17650/2073-8803-2023-18-1-57-64

## The role of the ketogenic diet in patients with epilepsy. A brief literary review and a clinical example

M. Yu. Bobylova, E. I. Novyachkova, K. S. Romanovskaya, L. N. Mukhina, K. Yu. Mukhin

Svt. Luka's Institute of Child Neurology and Epilepsy; 5 Nagornaya St., Troitsk, Moscow 108840, Russia;  
 Svt. Luka's Institute of Pediatric and Adult Neurology and Epilepsy; 9 Akad. Anokhina St., Moscow 119571, Russia

**Contacts:** Mariya Yuryevna Bobylova [mariya\\_bobylova@mail.ru](mailto:mariya_bobylova@mail.ru)

Despite the advances in pharmacology, there are still some patients with drug-resistant inoperable epilepsy. Individual ketogenic diet might be an effective measure to prevent seizures. A ketogenic diet must be used only after consulting a dietitian, since it has contraindications and may cause complications. This article focuses on the mechanism of action of the ketogenic diet, indications and contraindications to it, and also describes our experience of using ketogenic diet in a patient with structural focal epilepsy and a typical history of the disease, side effects of antiepileptic drugs, and low compliance of antiepileptic therapy.

**Key words:** epilepsy, antiepileptic drug, drug resistance, ketogenic diet, indications, contraindications, complications

**For citation:** Bobylova M. Yu., Novyachkova E. I., Romanovskaya K. S. et al. The role of the ketogenic diet in patients with epilepsy. A brief literary review and a clinical example. Russkiy zhurnal detskoy nevrologii = Russian Journal of Child Neurology 2023;18(1):57–64. (In Russ.). DOI: 10.17650/2073-8803-2023-18-1-57-64

Кетогенная диета (КД) — это нефармакологический метод лечения детей и взрослых с фармакорезистентной эпилепсией, который основывается на изменении рациона с увеличением доли жиров и

уменьшением долей углеводов и белков. Из-за очень высокой потребности в жирах классическую КД иногда трудно поддерживать, и в этих случаях можно применять ее альтернативные варианты.



Выделяют следующие типы КД:

1. Классическая КД: пищевой рацион состоит преимущественно из жиров (до 90 %), содержание углеводов и белков низкое. Применение классической КД приводит к кетозу и имитирует состояние голодания. Это жесткая диета, которая рассчитывается индивидуально для каждого пациента. Из-за ограничения рациона необходимо обеспечить дополнительное введение достаточного количества витаминов и минералов.
2. Модифицированная диета Аткинса (МДА): пищевой рацион содержит около 65 % жира, 25 % белка и 10 % углеводов. Соотношение жиры/углеводы и белок составляет 1:1. МДА позволяет расширить рацион питания для пациентов, которые не переносят более строгую классическую КД. Потребление углеводов ограничивается до 10–20 г/день для детей и 15–20 г/день для взрослых. При МДА рекомендуется прием поливитаминов с низким содержанием углеводов и карбоната кальция.
3. Низкоуглеводная диета (НУД). Соотношение жиры/углеводы и белок составляет 0,6:1; пищевой рацион содержит 60 % жиров, 30 % белка и 10 % углеводов с низким гликемическим индексом (<50). По сравнению с классической КД НУД проще поддерживается, лучше переносится, обеспечивает меньший кетоз, но имеет сопоставимую эффективность [9].

Кетогенная диета рекомендуется как альтернативный метод лечения эпилепсии у детей с любой формой фармакорезистентной эпилепсии при неэффективности применяемых антиэпилептических препаратов (АЭП) (уровень рекомендаций – А; уровень достоверности доказательств – 1) [11, 12].

**История вопроса.** Применение КД вошло в медицину после того, как французские врачи G. Guelpa и A. Marie в 1911 г. отметили, что голодание пациентов, страдающих эпилепсией, заметно снижало частоту эпилептических приступов. В 1921 г. американский эндокринолог X.R. Geyelin сообщил об улучшении когнитивных функций больных с эпилепсией при голодании. В то же время R.T. Woodyatt из клиники Майо обнаружил, что при голодании в митохондриях гепатоцитов человека образуются кетоновые тела: ацетон и β-гидроксibuтират. В дальнейшем связь между голоданием и снижением частоты эпилептических приступов была доказана. R.M. Wilder достиг кетонемии (образование кетоновых тел) путем соблюдения определенной диеты с ограничением углеводов. С 1941 г. КД была включена в руководства по эпилепсии как один из методов терапии. Несмотря на успехи фармакотерапии, всегда часть пациентов оставались резистентными к АЭП. В конце XX века в США был организован фонд Чарли (Charlie Foundation), названный в честь двухлетнего мальчика с фармакорезистентной эпилепсией. КД, подобранная Чарли в клинике Джона Хопкинса, значи-

тельно улучшила его самочувствие. В 1998 г. фонд Чарли провел первое многоцентровое проспективное исследование эффективности КД и по настоящее время распространяет информационные видео для родителей и обучающую информацию для врачей и диетологов [14].

**Механизм КД и ее возможности в комплексном лечении заболеваний центральной нервной системы.** Кетоновые тела – это низкомолекулярные промежуточные соединения, к которым относят ацетоацетат, β-гидроксibuтират и ацетон. У всех форм живых организмов, включая эукариот, прокариот и архей, кетоновые тела являются метаболитами липидов, в частности продуктом β-окисления. У здорового человека они образуются гепатоцитами при длительных физических нагрузках, голодании или снижении потребления углеводов. При диабете β-клетки поджелудочной железы не могут секретировать инсулин, в результате в печени запускается каскад β-окисления жирных кислот до ацетил-КоА, из которого в дальнейшем образуются кетоновые тела. Они служат альтернативным глюкозе источником энергии. В норме концентрация кетоновых тел в плазме человека колеблется в диапазоне 0,05–0,1 ммоль/л, тогда как при длительных нагрузках, голодании, ограничении углеводов, КД или дефиците инсулина их уровень может достигать 5–7 ммоль/л, а в некоторых случаях даже 20 ммоль/л – концентрация, указывающая на диабетический кетоацидоз. Около 70 % кетоновых тел составляет β-гидроксibuтират, остальные 30 % – его предшественники (ацетоацетат и ацетон). β-гидроксibuтират способен проникать через гематоэнцефалический барьер и заменять глюкозу как источник энергии. Кетогенные тела служат источником энергии не только для мозга, но и для поперечно-полосатых и сердечной мышц [4].

Y. Kashiwaya и соавт. (2000) показали, что β-гидроксibuтират может защищать нейроны от окислительных процессов. Нарушение окислительно-восстановительных реакций и дисфункция митохондрий лежат в основе дегенеративных заболеваний головного мозга. Активные формы кислорода в физиологических концентрациях участвуют в регуляции клеточного цикла, фагоцитоза и активации ферментов, однако чрезмерное их образование приводит к необратимым последствиям, в частности к повреждению ДНК, липидов и белков. Дисфункция митохондрий и апоптоз запускают дегенерацию мозга [7].

Кетоновые тела оказывают нейропротективный эффект за счет усиления окислительной функции митохондрий, что приводит к увеличению производства АТФ. β-гидроксibuтират может обеспечить мозг большим количеством энергии на единицу кислорода, чем глюкоза.

Кетоновые тела снижают образование свободных радикалов, улучшая работу комплекса дыхательной цепи митохондрий. В результате повышается активность глутатиона и глутатионпероксидазы [4].

Кетогенная диета стабилизирует функции нейрональных синапсов. Полиненасыщенные жирные кислоты (например, арахидоновая, докозагексаеновая и эйкозапентаеновая) могут уменьшать воспалительные состояния и подавлять продукцию свободных радикалов. При соблюдении стандартных диет в организме возникает необходимость в альтернативных источниках энергии, поэтому включаются такие процессы, как гликолиз. КД снижает гликолиз. Ограничение калорийности оказывает нейропротективное и противовоспалительное действие (блокируя синтез интерлейкинов IL-1 $\beta$ , IL-2, IL-4). Хотя прямая связь между низкокалорийным питанием и КД вызывает определенные споры, оба метода лечения приводят к снижению концентрации глюкозы [15].

При сравнении низкоуглеводных диет с низкожировыми диетами у больных диабетом 2-го типа выявлено, что диета с низким содержанием углеводов (50–130 г/день) или с очень низким содержанием углеводов/КД (~20–49 г/день) является приемлемым вариантом лишь для некоторых пациентов в течение ограниченного периода (2–6 мес), для того чтобы стимулировать потерю массы тела. В дальнейшем наиболее разумной и долгосрочной перспективой для снижения массы тела является умеренное потребление углеводов (>130–225 г/день) [13].

**Побочные эффекты КД.** Существует много публикаций, посвященных краткосрочным эффектам КД продолжительностью до 2 лет. Более длительные наблюдения нельзя считать достоверными ввиду малочисленности описаний. Наиболее распространенные и относительно незначительные побочные эффекты КД, называемые кетогриппом, включают набор таких симптомов, как тошнота, рвота, головная боль, усталость, головокружение, бессонница, трудности с переносимостью физических нагрузок и запоры. Продолжительность этих симптомов колеблется от нескольких дней до нескольких недель. Обеспечение адекватного потребления жидкости, электролитов и физической активности поможет справиться с некоторыми из них. При назначении КД следует учитывать и такие долгосрочные побочные эффекты, как стеатоз печени, гипопропротеинемия, нефролитиаз, дефицит витаминов и минералов [1].

Первоначальная потеря массы тела, которая происходит при КД, в значительной степени связана с потерей организмом воды, а не жира. Потеря воды происходит из-за 2 связанных между собой основных механизмов: потеря натрия, вызванная кетонурией, и истощение гликогена. Кроме того, при диете с низким содержанием углеводов снижается уровень инсулина, который способствует реабсорбции натрия почками. Истощение запасов гликогена также приводит к потере воды в организме (3 г воды на 1 г накопленного гликогена). Пик потери воды совпадает с фазой максимального кетоза, и по мере уменьшения кетоза содержание воды в организме восстанавливается [6].

Проспективное исследование с долгосрочным наблюдением и исследования на животных показали, что длительное ограничение углеводов повышает уровень смертности. Строгое ограничение углеводов может вызвать неблагоприятные побочные эффекты, поскольку при КД исключаются продукты, имеющие кардиопротективные свойства, и вводятся продукты, которые повышают риск сердечно-сосудистых заболеваний [8].

В течение 6–12 мес соблюдения КД регистрировалось временное снижение артериального давления, уровней триглицеридов и гликозилированного гемоглобина, а также повышение уровня липопротеинов высокой плотности и снижение массы тела. Через 12 мес эти эффекты обычно нивелируются.

G.D. Brinkworth и соавт. показали, что низкое потребление клетчатки во время КД может нарушить выработку короткоцепочечных жирных кислот микробиотой толстого кишечника, что приводит к запорам и расстройствам желудочно-кишечного тракта [2].

Кетогенная диета оказывает негативное влияние на метаболизм костной ткани, формируя хроническое воспаление путем повышения продукции IL-6. Низкоуглеводная диета повышает потенциальный риск развития остеопороза, так как аномальная активация остеокластов IL-6 вызывает резорбцию костей [16].

Хронический метаболический ацидоз снижает реабсорбцию кальция в почечных канальцах и увеличивает его экскрецию с мочой, а также увеличивает деминерализацию костей. Цитрат связывает кальций мочи и ингибирует кристаллизацию кальция. Ацидоз повышает абсорбцию цитрата в проксимальных канальцах и уменьшает его выведение. Кроме того, хронический ацидоз поддерживает низкий уровень pH мочи. Все эти факторы способствуют развитию мочекаменной болезни [3].

Наиболее полезной, приемлемой для длительного применения является средиземноморская диета. В ее основе лежат медленноусвояемые углеводы зернобобового происхождения, обилие продуктов, содержащих полиненасыщенные жирные кислоты (оливковое масло и орехи), разнообразие сезонных овощей и фруктов, умеренное потребление животного белка в виде ферментированных молочных продуктов, яиц, птицы, рыбы, морепродуктов и ограниченное потребление красного мяса, насыщенных жиров в виде фабричных сладостей и полуфабрикатов. Средиземноморская диета — это рацион, основанный на растительных продуктах с высоким содержанием ненасыщенных жиров, который в проспективных исследованиях неизменно ассоциируется с более низкими показателями инфекционных заболеваний и общей смертности, а следовательно, может активно применяться в лечении ожирения [8]. Однако средиземноморская диета не влияет на течение эпилепсии.

**Показания для КД [5].** Абсолютные показания:

– синдром дефицита белка-переносчика глюкозы 1 (GLUT-1);

– дефицит пируватдегидрогеназы.

Относительные показания:

– эпилептические синдромы с фармакорезистентной эпилепсией, при которых больные не являются кандидатами на хирургическое лечение:

- синдром эпилептических инфантильных спазмов;
- синдром Ангельмана;
- митохондриальные болезни с нарушением комплекса I;
- синдром Драве;
- эпилепсия с миоклонически-атоническими приступами (синдром Дозе);
- синдром эпилепсии, связанный с фебрильной инфекцией;
- дефицит пируватдегидрогеназы;
- суперрефрактерный эпилептический статус;
- туберозный склероз.

Эпилептические синдромы с возможной эффективностью КД:

- дефицит аденилосукцинатлиазы;
- *CDKL5*-ассоциированная эпилепсия;
- идиопатическая генерализованная эпилепсия (детская абсансная эпилепсия, юношеская миоклоническая эпилепсия);
- пороки развития головного мозга;
- эпилепсия младенчества с мигрирующими фокальными приступами;
- энцефалопатия развития и эпилептическая со спайк-волновой активацией во сне;
- гликогеноз V типа;
- болезнь Лафора;
- синдром Леннокса–Гасто;
- дефицит фосфофруктокиназы;
- синдром Ретта;
- подострый склерозирующий панэнцефалит.

**Абсолютные противопоказания для КД:**

- дефицит карнитина (первичный);
- дефицит карнитин-пальмитойлтрансферазы I или II;
- дефицит карнитинтранслоказы;
- β-окислительные дефекты;
- дефицит 192 среднепочечной ацилдегидрогеназы;
- дефицит длинноцепочечной ацилдегидрогеназы;
- дефицит короткоцепочечной ацилдегидрогеназы;
- дефицит длинноцепочечного 3-гидроксиацил-КоА;
- дефицит среднепочечного 3-гидроксиацил-КоА;
- дефицит пируваткарбоксилазы;
- порфирия;
- синдром удлиненного интервала QT;
- гиперинсулинизм.

К относительным противопоказаниям относятся неспособность поддерживать полноценное питание, возможное хирургическое лечение эпилепсии, низкая приверженность диете родителей пациента, одновременное применение пропосола.

**Необходимые исследования для планирования КД:**

- дневник приступов;
- общий анализ крови с тромбоцитами, электролиты крови, кислотно-щелочное состояние, включая бикарбонат сыворотки; общий белок, кальций, цинк, селен, магний и фосфаты;
- биохимический анализ крови (включая альбумин, аммиак и креатинин);
- липидный профиль натошак;
- ацилкарнитинный профиль в сыворотке крови;
- общий анализ мочи, кальций и креатинин в моче;
- концентрация принимаемых АЭП;
- уровень витамина D;
- определение органических кислот в моче и аминокислот в сыворотке крови;
- видеоэлектроэнцефалографический мониторинг (ВЭМ);
- магнитно-резонансная томография (МРТ) головного мозга;
- ультразвуковое исследование почек и брюшной полости;
- электрокардиография.

Диетолог оценивает пищевой дневник, включая отчет о питании за 3 дня, пищевые привычки, аллергию, непереносимость продуктов. Исходные масса тела, рост и идеальная масса тела для роста и индекса массы тела необходимы для расчета кетогенного соотношения, калорий и потребления жидкости. Состав диеты следует подбирать в соответствии с возрастом пациента и способом кормления. При введении классической КД или при наличии кетонов в моче пациент должен быть госпитализирован (срок госпитализации от 2 до 5 сут), чтобы предотвратить развитие гипогликемии и обезвоживания. Когда достигается кетоз, питание рассчитывается так, чтобы поддерживать постоянное соотношение КД. При введении МДА или НУД госпитализация не требуется: коэффициент КД поэтапно увеличивается еженедельно с 1:1, 2:1 и 3:1 до 4:1. Принимая во внимание, что КД обеспечивает лишь небольшое количество фруктов, овощей, зерна, молока и сыра, необходимы пищевые добавки: мультивитаминные и минеральные комплексы с низким содержанием углеводов следует принимать ежедневно. К основным пищевым добавкам, необходимым для всех пациентов любого возраста, относят мультивитамин с минералами (включая микроэлементы, особенно селен), препараты кальция, витамин D и его аналоги (в соответствии с суточной потребностью, реже – выше рекомендованной суточной нормы), цитраты для перорального применения, слабительные

средства для профилактики или лечения (лаурилсульфоацетат натрия, минеральное масло, глицериновые свечи), дополнительно селен, магний, цинк, фосфор, железо, медь, карнитин, масло МСТ или кокосовое масло, соль (для пациентов старше 1 года). Фонд Чарли разработал программу KetoDietCalculator, чтобы помочь специалистам и лицам, осуществляющим уход, управлять диетической терапией. Эта онлайн-база данных рассчитывает планы питания для пациентов любого возраста, от младенцев до взрослых, от твердой пищи до жидких смесей, и доступна в Интернете и на мобильных устройствах по ссылке <http://www.ketodietcalculator.org>.

Для пациентов, придерживающихся КД, необходим регулярный осмотр врача каждые 3 мес. Семья должна иметь доступную связь с командой диетологов для решения текущих вопросов и обсуждения побочных эффектов. При каждом визите следует оценивать дневник приступов, а также когнитивное развитие и поведение ребенка.

Для консультации диетолога необходимы следующие обследования:

- оценка питания, роста, массы тела, идеальная масса тела для индекса массы тела, при необходимости – окружность головы у младенцев;
- общий анализ крови с тромбоцитами, электролиты, кислотно-щелочное состояние, включая бикарбонат сыворотки; общий белок, кальций, цинк, селен, магний и фосфаты; биохимический анализ крови (включая альбумин, аммиак и креатинин), липидный профиль натошак, ацилкарнитиновый профиль в сыворотке крови, общий анализ мочи, кальций и креатинин в моче, концентрация АЭП, уровень витамина D;
- оценка соответствия рецептов рассчитанному потреблению калорий, белков и жидкости; пересмотр дополнительных витаминных и минеральных добавок; оценка приверженности КД. При необходимости – изменение схемы рациона для улучшения приверженности диетическому лечению и контроля над приступами.

В процессе КД также необходимы неврологический осмотр, оценка побочных эффектов КД, решение об изменении количества АЭП, оценка целесообразности продолжения КД.

Электроэнцефалография (ЭЭГ) проводится для оценки эффективности КД или при рассмотрении вопроса о прекращении КД.

При длительной КД рекомендуется провести исследование минеральной плотности костной ткани (сканирование DEXA) через 2 года от начала КД. Следует помнить, что для достижения эффективности КД требуется период не менее 3 мес с момента достижения пациентом кетоза, поэтому важно побудить пациента

и его семью продолжать диету в течение этого периода без изменения АЭП.

**Отмена КД.** Оценка эффективности КД проводится не ранее, чем через 3 мес от ее начала.

Если приступы учащаются через 1–2 нед после начала КД, диету следует немедленно прекратить. Если семья решает оставить своего ребенка на КД более 6 мес, несмотря на отсутствие очевидного контроля над приступами, решение остается за семьей.

У детей со снижением частоты приступов более чем на 50 % КД прекращают ориентировочно через 2 года; однако у детей, у которых контроль приступов почти завершен (например, отмечено снижение приступов более чем на 90 %) и побочные эффекты незначительны, КД можно продолжать в течение нескольких лет.

Для КД не существует максимальной продолжительности. Рекомендуется пересматривать риски и преимущества КД при каждом посещении клиники и особенно после 2 лет непрерывного применения.

Типичный план КД 5-летнего пациента с фармакорезистентной эпилепсией приведен в табл. 1.

Представляем клинический случай пациентки 26 лет с длительным анамнезом эпилепсии и ремиссией, достигнутой на фоне монотерапии ламотриджином в сочетании с КД.

### Клинический случай

*Пациентка М., 26 лет, родилась от первой неосложненной беременности (возраст матери – 29 лет), первых самопроизвольных родов в срок. При рождении масса тела 3500 г, рост 51 см, оценка по шкале Апгар – 8/9 баллов. Развивалась соответственно возрастным нормам. Получала грудное вскармливание до 1,3 года, с 6 мес – прикорм в виде каш, яблочных и овощных пюре, без аллергических реакций. Наследственность отягощена по отцовской линии сахарным диабетом 2-го типа, хроническим ларингитом, множественными полипами кишечника; у матери избыточная масса тела. Со слов пациентки, из перенесенных заболеваний – частые детские острые респираторные вирусные инфекции с 3,5 года, коклюш в возрасте 15 лет. Менархе с 12 лет, регулярные, очень обильные, по 5/28 дней, очень болезненные. В возрасте 18 лет отмечала резкое увеличение массы тела до 70 кг при росте 168 см на фоне подготовки к поступлению в университет и активного употребления сладких жидких молочных продуктов в сочетании с хлебобулочными изделиями. На I курсе университета на фоне регулярных физических занятий и исключения сахара из рациона снизила массу тела до 60 кг.*

*В 16 лет на фоне полного здоровья ночью внезапно потеряла сознание, упала и получила ушиб правой окологной области. По данным МРТ головного мозга выявлено объемное новообразование с четкими ровными контурами (10 × 7 × 6 мм) в супраселлярной цистерне слева, дизонтогенетического характера, асимметрия боковых*

**Таблица 1.** Типичный план кетогенной диеты 5-летнего пациента с фармакорезистентной эпилепсией [10]

**Table 1.** Typical ketogenic diet plan for a 5-year-old patient with drug-resistant epilepsy [10]

Прием пищи Meal	Продукты Products	Масса, г Weight, g	Углеводы, г Carbohydrates, g	Белки, г Proteins, g	Жиры, г Fats, g	Калорийность, ккал Caloric content, kcal
7:30 завтрак breakfast	Запеченные взбитые сливки (36 %) Baked whipped cream (36 %)	70	1,95	1,43	25,9	245
	Клубника Strawberries	20	1,54	0,13	0,06	6
	Омлет Omelette	40	0,59	4,47	5,3	70
	Сыр желтый плавленный Processed yellow cheese	4	0,28	0,76	1,04	13
	Масло Oil	8	0	0,07	6,49	57
10:00 перекус snack	Запеченные взбитые сливки (36 %) Baked whipped cream (36 %)	27	0,75	0,55	9,99	93
	Дыня Melon	17	1,39	0,14	0,03	6
12:00 обед lunch	Запеченные взбитые сливки (36 %) Baked whipped cream (36 %)	70	1,95	1,43	25,9	245
	Брокколи Broccoli	20	1,4	0,46	0,46	10
	Котлета из говядины Beef patty	21	2,81	2,91	2,38	45
	Сыр желтый плавленный Processed yellow cheese	7	0,49	1,33	1,82	24
15:00 перекус snack	Топленое масло Ghee	7	0	0	6,93	62
	Запеченные взбитые сливки (36 %) Baked whipped cream (36 %)	27	0,75	0,55	9,99	93
18:00 ужин dinner	Желатиновый десерт без сахара Gelatin dessert without sugar	90	1,6	2,1	0	13
	Запеченные взбитые сливки (36 %) Baked whipped cream (36 %)	70	1,95	1,43	25,9	245
	Зеленая фасоль и морковь на пару Steamed green beans and carrots	15	1,14	0,27	0,46	9
	Запеченная куриная грудка без кожи Baked chicken without skin	19	0	5,84	0,67	31
	Сыр желтый плавленный Processed yellow cheese	6	0,42	1,14	1,56	20
	Майонез Mayonnaise	11	2,63	0,1	3,67	
<b>Итого за день</b> Total per day		<b>529</b>	<b>21,64</b>	<b>25,11</b>	<b>128,55</b>	<b>1330</b>

КЛИНИЧЕСКИЕ НАБЛЮДЕНИЯ / CLINICAL CASES

желудочков и расширение субарахноидального пространства в области левой височной доли, а также единичные мелкие очаги перинатального происхождения в белом веществе полушарий головного мозга. Значимых отклонений со стороны лабораторных показателей не обнаружено. Пациентка проконсультирована в НМИЦ нейрохирургии им. акад. Н.Н. Бурденко: при очередном

проведении МРТ головного мозга отрицательной динамики не наблюдалось, интериктальная ЭЭГ без нарушений. Неврологом был назначен курс таблетированного мексидола, на фоне приема которого у пациентки уменьшились головные боли. Однако спустя 1,5 мес в душевой кабине возник повторный приступ с кратковременной остановкой дыхания. Пациентка вновь получила сильный

ушиб головы, головные боли возобновились. В дальнейшем приступы падений начали возникать регулярно перед менструацией или на 2-й день цикла. Со слов родителей, приступы начинались в период с 02:30 до 03:00 и проявлялись громким криком, заведением глаз, окрашенной кровью пеной изо рта, судорожными подергиваниями тела. В 17 лет пациентка была повторно обследована: по данным МРТ головного мозга было выявлено супраселлярное объемное новообразование (аденома гипофиза?) без отрицательной динамики. В 18 лет частота приступов увеличилась до 2 раз в месяц. Отмечалось увеличение массы тела до 80 кг, начались сильные менструальные боли, появились дневные приступы потери сознания. При очередном обследовании по данным ЭЭГ и МРТ головного мозга — без отрицательной динамики. Девушка проконсультирована в НМИЦ эндокринологии РФ с целью снижения массы тела и нормализации гормонального фона (масса тела — 83 кг). По результатам обследования было подтверждено гормонально-неактивное новообразование гипоталамуса и рекомендовано гипокалорийное питание с исключением легкоусвояемых углеводов, а также назначены препараты для нормализации микрофлоры кишечника и витаминного статуса пациентки. На этом фоне нормализовался индекс массы тела и не отмечалось приступов. Но в возрасте 19–20 лет на фоне эмоциональных стрессов приступы возобновились, диета была остановлена, вновь развилась булимия, прибавка в массе тела составила 20 кг за 6 мес.

В связи с учащением приступов через 5 лет течения эпилепсии (!) пациентке был проведен ночной ВЭМ во время менструального цикла. В ходе ВЭМ ночного сна была зарегистрирована эпилептиформная активность, представленная низкоамплитудными комплексами острая–медленная волна, спайками, острыми волнами в структуре регионального замедления в левой височно-центрально-теменной области, амплитудой до 100 мкВ. Далее пациентка проконсультирована эпилептологом, диагностирована менструальная (катамениальная) эпилепсия. Назначен левитирацетам в дозе 500 мг на ночь, одновременно была инициирована КД. В результате отсутствия в течение полугода эпилептических приступов, со слов пациентки, ее общее самочувствие стало намного лучше. Через 6 мес соблюдения КД масса тела снизилась до 63 кг. При подготовке к свадьбе на фоне стресса и накануне менструального цикла произошел приступ (к этому времени ремиссия составляла 8 мес). Пациентка самостоятельно перестала соблюдать КД и вскоре начала отмечать повышенный аппетит, в результате ее масса тела увеличилась до 78 кг. В связи с повышением массы тела эпилептолог увеличил дозу АЭП, при этом появились побочные эффекты левитирацетама: суицидальные мысли и бессонница. Через 3 мес диетологом-эндокринологом был выявлен латентный железодефицит и недостаток витаминов группы В. Для коррекции этих нарушений были рекомендованы прием препаратов же-

леза и компенсация витаминных дефицитов. На очередном приеме эпилептолога рекомендовано заменить левитирацетам на зонисамид в терапевтической дозе 150 мг. К сожалению, на фоне приема зонисамида у пациентки развились нежелательные явления — геморрагии на верхних и нижних конечностях, в связи с чем доза препарата была снижена до 100 мг. Отмечались улучшение самочувствия, внутреннее спокойствие и отсутствие эпилептических приступов. Пациентка вернулась к КД и в течение 7 мес чувствовала себя удовлетворительно. Однако затем эпилептические приступы возобновились с изменением типа приступов — появились абсансы в состоянии бодрствования. Была рекомендована замена зонисамида на ламотриджин в суточной дозе 150 мг, после этого приступы купировались.

При обследовании: биохимический анализ крови в норме.

Консультация гинеколога-эндокринолога: хронический эндометрит, гиперплазия эндометрия, хронический сальпингоофорит в фазе ремиссии.

Эндокринологом даны рекомендации продолжить КД. С пациенткой были обсуждены основные составляющие КД, проведен разбор оптимального распределения продуктов в течение дня. На основании беседы для примера было составлено однодневное меню (табл. 2), рассчитано количество входящих в рацион белков, жиров, углево-

Таблица 2. Примерное однодневное меню для пациентки М.

Table 2. Approximate one-day menu for patient M.

Прием пищи Meal	Продукты Products
Завтрак Breakfast	200 г яичницы из 2 яиц с сыром и ветчиной 100 г авокадо Хасс 240 мл кофе 200 g of scrambled eggs (2 eggs) with cheese and ham 100 g of Hass avocado 240 ml of coffee
Обед Lunch	200 г листового салата 150 г лосося слабосоленого 240 мл зеленого чая 200 g of lettuce 150 g of salmon 240 ml of green tea
Перекус Snack	30 г грецких орехов 30 g of walnuts
Ужин Dinner	100 г куриной грудки на гриле 100 г салата с тунцом и овощами 100 g of grilled chicken 100 g of salad with tuna and vegetables
Итого за день: 1300 ккал, в том числе белки 70 г (25 %), жиры 80 г (65 %), углеводы 25 г (9 %) Total per day: 1300 kcal; including proteins 70 g (25 %), fats 80 g (65 %), carbohydrates 25 g (9 %)	

дов, витаминов и минеральных веществ. Пациентке рекомендована повторная консультация через 3 мес с обновленными данными лабораторных анализов и заключений врачей-специалистов.

В комплексной терапии любого заболевания важное место занимает диетотерапия, индивидуально подобранная и персонально рассчитанная для конкретного пациента. Ярким примером эффективности коррекции пита-

ния в отношении течения болезни является применение КД у пациентов с эпилепсией, резистентной к фармакотерапии. Наравне с этим нарастающая популярность самостоятельного использования КД в обыденной жизни вызывает множество опасений. Многочисленные метаанализы показывают, что как низкоуглеводные, так и низкожировые диеты связаны с определенной потерей массы тела со статистически незначимыми различиями.

## ЛИТЕРАТУРА / REFERENCES

1. Batch J.T., Lamsal S.P., Adkins M. Advantages and disadvantages of the ketogenic diet: a review article. *Cureus* 2020;12(8):9639.
2. Brinkworth G.D., Noakes M., Clifton P.M., Bird A.R. Comparative effects of very low-carbohydrate, high-fat and high-carbohydrate, low-fat weight-loss diets on bowel habit and faecal short-chain fatty acids and bacterial populations. *Br J Nutr* 2009;101(10):1493–502.
3. Choi J.N., Song J.E., Shin J.I. et al. Renal stone associated with the ketogenic diet in a 5-year old girl with intractable epilepsy. *Yonsei Med J* 2010;51(3):457–9. DOI: 10.3349/ymj.2010.51.3.457
4. Dabek A., Wójcila M., Pirola L., Balcerczyk A. Modulation of cellular biochemistry, epigenetics and metabolomics by ketone bodies. Implications of the ketogenic diet in the physiology of the organism and pathological states. *Nutrients* 2020;12(3):788.
5. D'Andrea Meira I., Romao T.T., Pires do Prado H.J. et al. Ketogenic diet and epilepsy: what we know so far. *Front Neurosci* 2019;13:5. DOI: 10.3389/fnins.2019.00005
6. Gomez-Arbelaez D., Crujeiras A.B., Castro A.I. et al. Resting metabolic rate of obese patients under very low calorie ketogenic diet. *Nutr Metab (Lond)* 2018;15:18. DOI: 10.1186/s12986-018-0249-z
7. Kashiwaya Y., Takeshima T., Mori N. et al. D-beta-hydroxybutyrate protects neurons in models of Alzheimer's and Parkinson's disease. *Proc Natl Acad Sci USA* 2000;97(10):5440–4. DOI: 10.1073/pnas.97.10.5440
8. Kirkpatrick C.F., Carol F., Kris-Etherton P. et al. Review of current evidence and clinical recommendations on the effects of low-carbohydrate and very-low-carbohydrate (including ketogenic) diets for the management of body weight and other cardiometabolic risk factors: A scientific statement from the National Lipid Association Nutrition and Lifestyle Task Force. *J Clin Lipidology* 2019;13(5):689–711.
9. Kossoff E.H., Zupec-Kania B.A., Auvin S. et al. Optimal clinical management of children receiving dietary therapies for epilepsy: Updated recommendations of the International Ketogenic Diet Study Group. *Epilepsia Open* 2018;3(2):175–92. DOI: 10.1002/epi4.12225
10. Luat A., Coyle L., Kamat D. The ketogenic diet: a practical guide for pediatricians. *Pediatr Ann* 2016;45(12):e446–e450. DOI: 10.3928/19382359-20161109-01
11. Rezaei S., Abdurahman A.A., Saghadzadeh A. et al. Short-term and long-term efficacy of classical ketogenic diet and modified Atkins diet in children and adolescents with epilepsy: A systematic review and metaanalysis. *Nutr Neurosci* 2019;22(5):317–34. DOI: 10.1080/1028415X.2017.1387721
12. Sourbron J., Klinkenberg S., van Kuijket S.M. et al. Ketogenic diet for the treatment of pediatric epilepsy: review and meta-analysis. *Childs Nerv Sys* 2020;36(6):1099–109.
13. Valenzano A., Polito R., Trimigno V. et al. Effects of very low calorie ketogenic diet on the orexinergic system, visceral adipose tissue, and ROS production. *Antioxidants (Basel)* 2019;8(12):643.
14. Wheless J.W. History of the ketogenic diet. *Epilepsia* 2008;49(Suppl 8):3–5.
15. Wlodarek D. Role of ketogenic diets in neurodegenerative diseases (Alzheimer's disease and Parkinson's disease). *Nutrients* 2019;11(1):169.
16. Yamasaki M., Hasegawa S., Imai M. et al. High-fat diet-induced obesity stimulates ketone body utilization in osteoclasts of the mouse bone. *Biochem Biophys Res Commun* 2016;473(2):654–61.

### ORCID авторов / ORCID of authors

М.Ю. Бобылова / M.Yu. Bobylova: <https://orcid.org/0000-0001-6125-0618>  
 К.Ю. Мухин / K.Yu. Mukhin: <https://orcid.org/0000-0001-8855-7740>

**Конфликт интересов.** Авторы заявляют об отсутствии конфликта интересов.  
**Conflict of interest.** The authors declare no conflict of interest.

**Финансирование.** Работа выполнена без спонсорской поддержки.  
**Funding.** The work was performed without external funding.

**Соблюдение прав пациентов и правил биоэтики.** Пациентка подписала информированное согласие на публикацию своих данных.  
**Compliance with patient rights and principles of bioethics.** The patient signed an informed consent for the publication of her data.

**Статья поступила:** 12.12.2022. **Принята к публикации:** 17.01.2023.  
**Article submitted:** 12.12.2022. **Accepted for publication:** 17.01.2023.

## Нейрофиброматоз 1-го типа и его осложнение – плексиформные нейрофибромы

*Нейрофиброматоз 1-го типа – одно из наиболее распространенных среди редких наследственных нейрокожных заболеваний, встречающееся в популяции с частотой 1:2000–3000 новорожденных. В РФ ежегодно рождается около 530 детей с этой патологией. У 30–50 % из них могут появиться плексиформные нейрофибромы. В 85–90 % случаев такие опухоли неоперабельны, и более чем в половине случаев они способны приводить к серьезным осложнениям. В апреле 2019 г. в США, а в ноябре 2021 г. и в нашей стране был зарегистрирован первый в мире таргетный препарат для лечения симптоматических неоперабельных плексиформных нейрофибром при нейрофиброматозе 1-го типа у детей старше 3 лет. Подробнее о плексиформных нейрофибромах и отечественном опыте применения таргетной терапии у детей с данной патологией рассказала в своей лекции невролог-эпилептолог, к.м.н. М.Ю. Дорофеева\*.*

### Первые упоминания о нейрофиброматозе и заболеваемость

– Нейрофиброматозы (НФ) – это группа наследственных заболеваний, – рассказала М.Ю. Дорофеева, – характеризующихся множественными доброкачественными и реже злокачественными опухолями центральной и периферической нервной системы. С 2016 г. эта группа заболеваний разделяется на 3 нозологии: нейрофиброматоз 1-го типа (НФ1), НФ 2-го типа и шванноматоз. НФ относятся к факоматозам, или нейрокожным синдромам, так как большинство клинических проявлений затрагивают ткани нейроэктодермального происхождения. Сегодня мы обсудим первую группу этих заболеваний.

Упоминание о первом случае НФ прозвучало еще в XIII веке в Австрии. Первая же «История больного с необычно безобразной кожей», т. е. научное описание пациента, страдающего НФ, принадлежит Вильгельму Тилезиусу фон Тиленау, немецкому естествоиспытателю и врачу, члену Петербургской академии наук и судовому доктору в отряде, совершившем под командой Крузенштерна легендарную «русскую кругосветку» 1803–1806 гг.

Семейный случай НФ впервые описал Рудольф Вирхов в 1857 г., а через 5 лет его ученик и соотечественник, патологоанатом Фридрих фон Реклингхаузен в своей публикации «Множественные нейрофибромы кожи и их связь с множественными невромами» выделил НФ как отдельное заболевание. В настоящее время

вместо устаревшего названия «болезнь Реклингхаузена» используется термин «нейрофиброматоз 1-го типа».

Частота заболеваемости НФ1 не отличается в разных географических регионах и этнических группах. Женщины и мужчины болеют НФ1 одинаково часто. Болезнь манифестирует в раннем детстве и прогрессирует в течение жизни.

### Последствия мутации гена *NF1*

– НФ1 является, – рассказала Марина Юрьевна, – аутосомно-доминантным заболеванием с полной пенетрантностью и высокой частотой возникновения новых мутаций. Риск рождения ребенка с НФ1 у больного человека составляет 50 %. В то же время примерно 50 % случаев заболевания представляют приобретенные мутации.

– Обсуждаемая нами болезнь, – продолжила руководитель Федерального центра факоматозов, – вызывается мутацией в гене *NF1*. Ген *NF1* располагается на длинном плече хромосомы 17. В нем содержится информация, определяющая синтез одного из составляющих миелин гликопротеина – белка нейрофибромина. Ген *NF1* экспрессируется во всех тканях организма, однако наибольший уровень экспрессии отмечен в клетках нервной системы, мозгового вещества надпочечников, лейкоцитах и мужских половых органах.

При НФ1 в локусе 17-й хромосомы отмечены самые разные мутации и перестройки, причем более 80 %

\*Марина Юрьевна Дорофеева – ведущий в нашей стране специалист по нейрофиброматозу и другим факоматозам. Она возглавляет Федеральный центр факоматозов, а нейрофиброматоз 1-го типа относится именно к этой группе патологий. Центр действует в рамках Научно-исследовательского клинического института педиатрии и детской хирургии им. акад. Ю.Е. Вельтищева в составе ФГАУ ВО «Российский национальный исследовательский медицинский университет им. Н.И. Пирогова» Минздрава России.



из них ведут к одному и тому же результату: начинается синтез нефункционального «усеченного» белка либо транскрипция вообще прекращается.

Нейрофибромин — цитоплазматический белок. Одна из многих его функций — инактивация путем перевода в неактивную форму белка-промотора RAS, который в свою очередь участвует в регуляции роста, пролиферации и миграции клеток.

Ген *NF1* является одним из основных генов — супрессоров опухолевого роста для примерно половины тканей организма — и в первую очередь тканей нейроэктодермального происхождения, пролиферация которых и контролируется системой RAS.

Но белки RAS не единственные участники данного сигнального пути. Его полное название — «сигнальный путь Ras-Raf-MEK-ERK», и он представляет собой цепочку протеинкиназных белков, которая передает сигнал от рецептора на поверхности клетки в ее ядро к ДНК. Активация этого пути начинается, когда сигнальная молекула связывается с рецептором на поверхности клетки, и заканчивается, когда ДНК в ядре экспрессирует белки, вызывающие клеточное деление.

Мутация гена *NF1* приводит к синтезу аномального нейрофибромина или прекращению выработки этого белка-онкосупрессора, из-за чего нарушается регуляция сигнального пути Ras-Raf-MEK-ERK и начинается неконтролируемая пролиферация клеток.

— При повреждении гена *NF1* в одной из хромосом 17-й пары, — уточнила эксперт, — только половина синтезируемого нейрофибромина становится дефектной. В результате отмечается смещение равновесия роста клеток в сторону пролиферации. Однако оставшийся неповрежденным аллельный (находящийся в парной хромосоме) ген *NF1* еще продолжает синтез нормального нейрофибромина. Тогда возникают доброкачественные новообразования. Выраженность клинических проявлений НФ1 определяется состоянием общего противоопухолевого иммунитета и может варьировать в широких пределах. Но все же речь еще идет о доброкачественной опухоли. А вот в случае утраты вследствие мутации парного аллельного нормального гена *NF1* начинается бурный неконтролируемый рост клеток.

### Клинические проявления нейрофиброматоза 1-го типа

— Определяющим признаком НФ1, — подчеркнула эксперт, — являются доброкачественные опухоли нервной системы, растущие из оболочек периферических нервов, — нейрофибромы (кожные, подкожные и плексиформные). Но поскольку белок нейрофибромин, нормальная функция которого нарушена при данном заболевании, в теле человека выступает в роли буквально «мастера на все руки», клинические проявления НФ1 касаются не только нервной системы,

но и других систем организма. Поэтому мы всегда подчеркиваем, что НФ1 является полисистемным заболеванием.

К кожным проявлениям НФ1 относятся гиперпигментированные пятна цвета «кофе с молоком», пятна по типу веснушек в нетипичных местах (подмышки, пах, под грудью); к офтальмологическим признакам — глиомы зрительного нерва, которые с ростом могут привести к нарушениям зрения вплоть до слепоты, и узелки Лиша (гамартомы радужной оболочки).

— Эпилептические приступы, — рассказала Марина Юрьевна, — головные боли, нарушения обучения, речи, памяти и внимания, расстройство аутистического спектра и интеллектуальная недостаточность — это последствия повреждения центральной нервной системы. Гипертония — самое частое кардиологическое расстройство при НФ1. Более грозное, но реже встречающееся осложнение — аномалии сердца и сосудов. Низкий рост, макроцефалия, дистрофический сколиоз, псевдоартроз и деформация костей — проявления повреждений костей скелета и опорно-двигательного аппарата. А раннее или отсроченное половое созревание наступает из-за поражения нейроэндокринной системы.

### Критерии установления диагноза нейрофиброматоза 1-го типа

— Как видите, — сказала лектор, — НФ1 — полисистемное заболевание, и оно диагностируется на основании клинических признаков. В 1987 г. на основе консенсуса ведущих мировых экспертов были отображены наиболее характерные признаки НФ1, и с их учетом выработаны первые диагностические критерии заболевания, которые были уточнены в 2021 г.

Итак, у детей здоровых родителей для диагностирования НФ необходимо выявить 2 или более следующих симптомов:

- 6 и более гиперпигментных пятен цвета «кофе с молоком» диаметром свыше 5 мм у детей в препубертатном периоде и свыше 15 мм — в постпубертатном;
- множественные, похожие на веснушки, пигментные пятна в подмышечной и/или паховой области;
- 2 и более нейрофибром любого типа или 1 плексиформную нейрофибром;
- глиому зрительных нервов;
- 2 и более узелков Лиша на радужной оболочке глаза или столько же аномалий сосудистой оболочки глаза (хороидальные гамартомы);
- костные аномалии: дисплазии клиновидной или большеберцовой кости либо образование ложного сустава длинной трубчатой кости;
- гетерозиготную мутацию в гене *NF1*, обнаруживаемую в ткани без видимых клинических признаков.

Для ребенка, чьи родители страдают НФ1, заболевание диагностируется при наличии только 1 из вышеперечисленных критериев.

### Молекулярно-генетическая диагностика

Так как НФ1 — заболевание, прогрессирующее с возрастом, у младенцев и детей раннего возраста фенотип на момент осмотра может еще не сформироваться. Очень часто единственным симптомом у них являются пятна цвета «кофе с молоком», к которым впоследствии могут добавиться пятна по типу веснушек. Все остальные признаки НФ1 обычно появляются позднее. Например, кожные нейрофибромы обычно возникают в подростковом возрасте, а у взрослых их число и размеры могут увеличиваться. Нарушения речи и двигательной функции выявляют, как правило, после 2–5 лет, задержку полового созревания — после 13–15 лет.

— Для уточнения диагноза НФ1 у детей раннего возраста, — пояснила М.Ю. Дорофеева, — рекомендована молекулярно-генетическая диагностика, направленная на поиск патогенной мутации в гене *NF1*. Но поскольку спектр патогенных мутаций при НФ1 представлен не только точковыми мутациями, но и изменениями копийности участков ДНК, протокол молекулярно-генетической диагностики включает методы, позволяющие выявить мутации различного размера. Для поиска точечных мутаций в гене *NF1* используются высокопроизводительное параллельное секвенирование и секвенирование по Сэнгеру, а для выявления протяженных делеций и инсерций — мультиплексная лигазозависимая амплификация зондов, хромосомный микроматричный анализ или флуоресцентная гибридизация *in situ*.

### Плексиформные нейрофибромы, их особенности и осложнения

— Остановлюсь теперь подробнее на плексиформных нейрофибромах (ПН), — сообщила эксперт. — Эти опухоли оболочек нервов периферической нервной системы развиваются примерно в 30–50 % случаев НФ1. Изначально они всегда доброкачественные, но риск озлокачествления у них достаточно высок и достигает 10 %. ПН могут быть выявлены при рождении. Они могут характеризоваться крупными размерами, диффузным ростом с вовлечением нервных узлов, сплетений и ветвей и нередко — сдавливанием окружающих тканей: костей скелета, мышц, кожи, близлежащих сосудов и органов. У детей до 15 лет скорость роста ПН может превышать 20 % в год. ПН растут по ходу периферических нервов и могут локализоваться в любой области тела за исключением центральной нервной системы.

У 55 % детей опухоли вызывают различные осложнения, поскольку могут сдавливать нервные стволы и окружающие ткани, нарушая их функцию. Частыми осложнениями ПН являются болевой синдром, неврологические симптомы (онемение и/или паралич мышц), двигательные расстройства и косметические дефекты. Наиболее же тяжелые осложнения ПН на-

ступают при интракраниальной локализации, а также при сдавлении органов грудной или брюшной полости.

«Золотым стандартом» диагностики ПН считается магнитно-резонансная томография.

— При наличии косметических дефектов, болевого синдрома, неврологической симптоматики, нарушений функции внутренних органов и других осложнений, — уточнила докладчик, — опухоль признается симптоматической, и пациенту может быть рекомендовано хирургическое лечение. Поскольку ПН растут вдоль нервных стволов и могут распространяться на окружающие ткани и органы, попытка полного хирургического удаления ПН может привести к повреждению нервов и сосудов, что может вызвать сильное кровотечение или развитие новых неврологических симптомов. Поэтому операбельными считаются не более 10–15 % ПН.

### Блокировка сигнального пути как новый метод терапии плексиформных нейрофибром

В 2020 г. в США был зарегистрирован первый таргетный препарат, вызывающий длительное уменьшение объема ПН, — селуметиниб. Он был одобрен для терапии детей в возрасте от 2 до 18 лет с НФ1 и неоперабельными ПН. В ноябре 2021 г. селуметиниб был зарегистрирован и в России для применения у детей от 3 до 18 лет с симптоматическими неоперабельными ПН.

— Селуметиниб, — пояснила докладчик, — это пероральный низкомолекулярный ингибитор 2 протеинкиназ MEK 1-го и 2-го типа, участников сигнального пути Ras-Raf-MEK-ERK. Этот путь задействован не только при НФ1, но и при ряде других опухолевых заболеваний. Подавление обеих протеинкиназ MEK приводит к ингибированию следующего звена, а именно ERK-фосфорилирования. Тогда весь сигнальный путь перестает работать. Блокируются пролиферация и выживание опухолевых клеток, что приводит к уменьшению объема ПН, а также к снижению выраженности симптомов, вызванных ростом опухолей.

### Применение селуметиниба для лечения симптоматических неоперабельных плексиформных нейрофибром у детей с нейрофиброматозом 1-го типа

Эффективность и безопасность селуметиниба оценивали в открытом многоцентровом несравнительном клиническом исследовании II фазы SPRINT с участием 50 детей в возрасте от 2 до 18 лет (медиана возраста — 10,2 года) с НФ1 и неоперабельными ПН, приводящими к значимым осложнениям. ПН локализовались на туловище, конечностях, голове и шее. У детей было зарегистрировано от 1 до 5 осложнений, ассоциированных с опухолью: значимые косметические дефекты (88 % случаев), двигательная дисфункция (66 %), болевой синдром (52 %), дисфункция дыхательных путей (32 %),

дисфункция мочевого пузыря/кишечника (20 %), нарушения зрения (20 %).

Пациенты принимали селуметиниб непрерывно 28-дневными курсами в дозе 25 мг/м<sup>2</sup> по 2 раза в сутки. Первичной конечной точкой эффективности была выбрана частота объективного ответа, под которой подразумевалось число пациентов с полным ответом (исчезновением целевых ПН) или с подтвержденным частичным ответом (уменьшением объема ПН на 20 % и более по сравнению с исходным уровнем, сохраняющемся при повторном обследовании, проведенном не ранее чем через 3 мес с момента регистрации частичного ответа).

К таргетным (целевым) ПН, согласно критериям REINS, относили наиболее клинически значимые опухоли, отобранные для оценки действия селуметиниба. Их объем определялся с помощью магнитно-резонансной томографии и должен был составлять не менее 3 см<sup>3</sup> или 3 см в одной плоскости. Медиана объема целевой ПН на исходном этапе составила 487 (5–3820) мл.

– Уменьшение объема таргетных очагов на 20 % и более, сохраняющееся более 3 мес, – рассказала лектор, – было достигнуто у 68 % детей. Выживаемость без прогрессирования через 3 года от начала лечения составила 84 % и 68 % – после 5 лет терапии. Среди пациентов с подтвержденным частичным ответом у 56 % длительность ответа превысила 12 мес. Медиана времени до первого ответа на терапию составила 8 мес, а до наилучшего ответа – 16 мес. Также у 68 % больных получено улучшение в отношении по крайней мере 1 ПН-ассоциированного осложнения. Через 12 мес лечения 48 % детей и 58 % родителей отметили клинически значимое улучшение качества жизни. Медиана длительности ответа и медиана выживаемости без прогрессирования еще не достигнуты, исследование продолжается.

Наиболее частыми нежелательными явлениями любой степени тяжести были рвота (80 %), повышение активности креатинфосфокиназы крови (76 %), сухость кожи (68 %), диарея (66 %), тошнота (60 %), акнеформный дерматит (60 %), боль в животе (56 %), утомляемость (46 %), макулопапулезный дерматит (34 %). Большинство нежелательных явлений селуметиниба относились к I–II степени тяжести.

### **Опыт Научно-исследовательского клинического института педиатрии и детской хирургии им. акад. Ю.Е. Вельтищева**

– В Научно-исследовательском клиническом институте педиатрии и детской хирургии им. акад. Ю.Е. Вельтищева в течение многих лет наблюдаются дети с НФ1 и другими факотоматозами, – сообщила М.Ю. Дорофеева. – В программе раннего доступа до регистрации селуметиниба в РФ мы наблюдали 30 детей с НФ1 и неоперабельными симптоматическими ПН. На сегодняшний день проанализированы данные 20 пациентов, которые принимали препарат с февраля 2021 г.

Медиана возраста детей составила 9 лет, медиана длительности анамнеза НФ1 до начала терапии – 4,5 года. У 6 детей в анамнезе уже были оперативные вмешательства, связанные с осложнениями ПН. Медиана объема ПН до начала терапии составила 6 мл. ПН-ассоциированные осложнения со стороны орбиты и органов зрения были самыми частыми и наблюдались у 13 детей, болевой синдром – у 7 детей. Также причиной назначения селуметиниба были осложнения ПН в виде косметических дефектов, болевого синдрома, дисфагии, снижения слуха и дыхательной дисфункции.

Медиана длительности терапии селуметинибом у детей составила 13 мес. Стабилизация состояния наблюдалась у 16 (80 %) детей, а частичный ответ на терапию – у 2 (10 %). На фоне терапии выраженность симптомов, ассоциированных с ПН, уменьшилась у 7 (35 %) пациентов. Так, например, болевой синдром стал менее выраженным или купировался полностью у 25 % пациентов. Общее число нежелательных явлений на фоне терапии селуметинибом составило 65, все они были отнесены к I–II степени тяжести.

– Мы с коллегами, – подчеркнула Марина Юрьевна, – оценили эффективность селуметиниба как противоопухолевого препарата и его приемлемый профиль безопасности. Мы убеждены, что появление таргетной терапии обеспечит смену парадигмы оказания медицинской помощи детям с этим тяжелым заболеванием. В марте 2021 г. под председательством академика РАН С.И. Куцева и члена-корреспондента РАН А.А. Масчана состоялся экспертный совет по проблемам диагностики и лечения пациентов с ПН. Мне бы очень хотелось, чтобы принятую нами после дискуссии на этом совете резолюцию удалось как можно скорее воплотить в жизнь. В резолюции представлено наше видение оптимальной «дорожной карты» пациента с НФ1, внедрение которой в практику поможет врачам, детям и их родителям бороться с этим тяжелым заболеванием.

### **Экспертный совет по ведению пациентов с нейрофиброматозом 1-го типа и его результаты**

На экспертном совете по ведению пациентов с ПН обсуждались наиболее актуальные проблемы борьбы с НФ1 в России. По каждой из них были сформулированы выносимые на утверждение предложения. После коллегиального обсуждения таких предложений была принята резолюция совета. Вот ее основные положения:

Селуметиниб должен быть рассмотрен для включения в льготные списки Минздрава России (в Перечень жизненно необходимых и важнейших лекарственных препаратов для медицинского применения) и в список орфанных препаратов, закупаемых фондом «Круг добра».

Необходимо разработать клинические рекомендации по диагностике и лечению пациентов с НФ1.

Документ должен учитывать необходимость дифференцированного подхода к терапии НФ1 и содержать четкие критерии выбора методов лечения и среди них — назначения селуметиниба. Рекомендации предлагается сформировать во взаимодействии с мультидисциплинарной командой специалистов с привлечением Российского общества детских онкологов и гематологов (РОДОГ) в качестве организации, выполняющей интегрирующую функцию.

В настоящее время отсутствуют федеральный регистр пациентов с НФ1 и само понятие маршрутизации таких больных. Это препятствует получению пациентами полного спектра рекомендованных медицинских услуг. Критичной представляется ситуация в регионах, где у пациентов отсутствует доступ к специалистам необходимого профиля. Поэтому необходимо создать полноценный медицинский регистр пациентов и в регионах сформировать мультидисциплинарные

команды специалистов по ведению пациентов с НФ1. Состав данных команд должен включать врачей, обеспечивающих своевременную диагностику, наблюдение больных, курацию осложнений, психологическую поддержку (невролог, онколог, генетик, офтальмолог, дерматолог, эндокринолог, ортопед, кардиолог, стоматолог, нейрохирург, общий хирург, пластический хирург и психотерапевт).

Экспертный совет фонда «Круг добра» в ноябре 2021 г. впервые одобрил выделение средств для обеспечения селуметинибом детей с НФ1 и симптоматическими неоперабельными ПН. Наши первые пациенты с НФ1 в январе 2022 г. получили возможность лечиться селуметинибом. На конец апреля 2023 г. фонд обеспечил селуметинибом уже 278 детей с НФ1. Разработка первых отечественных клинических рекомендаций по диагностике и лечению НФ1 уже идет полным ходом, завершить эту работу планируется до конца 2023 г.

*Материал подготовил к.м.н. Александр Рылов.*