

ИЗДАНИЕ ДЛЯ СПЕЦИАЛИСТОВ, ЗАНИМАЮЩИХСЯ МОРФОЛОГИЧЕСКОЙ ДИАГНОСТИКОЙ ОНКОЛОГИЧЕСКИХ ЗАБОЛЕВАНИЙ

Целью журнала является поддержка непрерывного медицинского образования специалистов, занимающихся вопросами диагностики и лечения опухолей различной локализации, обобщение доступной информации в области онкопатологии, публикация и анализ результатов отечественных исследований в этой области. В журнале обозреваются наиболее важные научные события, публикуются выводы и постановления национальных и международных конгрессов, результаты фундаментальных и клинических исследований, а также освещаются вопросы, связанные с работой врачей смежных специальностей, которые могут быть значимы для профессиональной подготовки кадров.



ОНКОПАТОЛОГИЯ

Е ж е к в а р т а л ь н ы й н а у ч н о - п р а к т и ч е с к и й р е ц е н з и р у е м ы й ж у р н а л

www.oncopathology.ru

ГЛАВНЫЙ РЕДАКТОР

Горбань Нина Андреевна, к.м.н., член правления Российского общества онкопатологов (РООП), начальник центра патоморфологии и молекулярно-генетической диагностики ФГБУ «Центральная клиническая больница с поликлиникой» Управления делами Президента Российской Федерации (Москва, Россия)

ЗАМЕСТИТЕЛЬ ГЛАВНОГО РЕДАКТОРА

Петров Семен Венидиктович, д.м.н., профессор, вице-президент РООП, лауреат премии Правительства Российской Федерации в области науки и техники, заведующий лабораторией иммуногистохимической диагностики ГБУЗ «Республиканский клинический онкологический диспансер» Министерства здравоохранения Республики Татарстан (Казань, Россия)

ОТВЕТСТВЕННЫЙ СЕКРЕТАРЬ

Святивода Елена Анатольевна, врач-патологоанатом патологоанатомического отделения ФГБУ «Главный военный клинический госпиталь им. акад. Н.Н. Бурденко» Минобороны России (Москва, Россия)

О С Н О В А Н В 2 0 1 7 Г .

3-4, ТОМ 5
'22

Учредитель:
Общероссийская общественная
организация «Российское общество
онкопатологов»
e-mail: info@oncopathology.ru
www.oncopathology.ru

Адрес редакции:
115478, Москва, Каширское шоссе, 24,
стр. 15, НИИ канцерогенеза, 3-й этаж.
Тел./факс: +7 (499) 929-96-19
e-mail: abv@abvpress.ru
www.abvpress.ru

Статьи направлять главному
редактору **Н.А. Горбань**
e-mail: pegovanina@mail.ru
Редактор **А.В. Лукина**
Корректор **Т.Н. Помилуйко**
Дизайн **Е.В. Степанова**
Верстка **О.В. Гончарук**

Служба подписки и распространения
И.В. Шургаева, +7 (499) 929-96-19,
e-mail: base@abvpress.ru
Контакты для рекламодателей
+7 (916) 105-67-47,
e-mail: info@oncopathology.ru

При полной или частичной
перепечатке материалов ссылка
на журнал «Онкопатология»
обязательна.

Редакция не несет ответственности
за содержание публикуемых
рекламных материалов.

В статьях представлена точка зрения
авторов, которая может не совпадать
с мнением редакции.

ISSN 2618-7019 (Print)
Онкопатология. 2022.
Том 5. № 3–4. 1–52.

© ООО «ИД «АБВ-пресс», 2022

Отпечатано в типографии
ООО «Медиакопир». 127273,
Москва, Сигнальный
проезд, 19

Тираж 500 экз. Бесплатно.
www.oncopathology.ru

РЕДАКЦИОННАЯ КОЛЛЕГИЯ

Асатурова Александра Вячеславовна, д.м.н., член правления РООП, заведующая 1-м патологоанатомическим отделением ФГБУ «Национальный медицинский исследовательский центр акушерства, гинекологии и перинатологии им. акад. В.И. Кулакова» Минздрава России (Москва, Россия)

Голуб Елена Викторовна, д.б.н., ведущий научный сотрудник лаборатории молекулярно-генетической патологии Медицинского радиологического научного центра им. А.Ф. Цыба – филиала ФГБУ «Национальный медицинский исследовательский центр радиологии» (МРНЦ им. А.Ф. Цыба – филиал ФГБУ «НМИЦ радиологии») Минздрава России (Обнинск, Россия)

Гриневич Вячеслав Николаевич, к.м.н., президент РООП, заведующий отделением онкопатологии Московского научно-исследовательского онкологического института им. П.А. Герцена – филиала ФГБУ «НМИЦ радиологии» Минздрава России, заведующий патологоанатомическим отделением МРНЦ им. А.Ф. Цыба – филиала ФГБУ «НМИЦ радиологии» Минздрава России (Москва, Россия)

Демидова Ирина Анатольевна, к.м.н., вице-президент РООП, заведующая молекулярно-биологической лабораторией ГБУЗ «Московская городская онкологическая больница № 62 Департамента здравоохранения г. Москвы» (Москва, Россия)

Забозлаев Федор Георгиевич, д.м.н., профессор, член правления РООП, заведующий кафедрой патологоанатомической анатомии, цитологии и молекулярной патологии ФГБОУ ДПО «Институт повышения квалификации Федерального медико-биологического агентства» (ФМБА) России, заведующий патологоанатомическим отделением ГБУЗ «Городская клиническая больница № 83» ФМБА (Москва, Россия)

Калинин Дмитрий Валерьевич, к.м.н., заведующий отделом патологической анатомии ФГБУ «Национальный медицинский исследовательский центр хирургии им. А.В. Вишневского» Минздрава России (Москва, Россия)

Карякин Олег Борисович, д.м.н., заведующий отделением лучевого и хирургического лечения урологических заболеваний с группой брахитерапии рака предстательной железы МРНЦ им. А.Ф. Цыба – филиала ФГБУ «НМИЦ радиологии» Минздрава России (Обнинск, Россия)

Ковригина Алла Михайловна, д.б.н., заведующая патологоанатомическим отделением ФГБУ «Национальный медицинский исследовательский центр гематологии» Минздрава России, профессор кафедры патологоанатомической анатомии, цитологии и молекулярной патологии ФГБОУ ДПО «Институт повышения квалификации ФМБА» России (Москва, Россия)

Ковылина Марта Владимировна, к.м.н., заведующая патологоанатомическим отделением ОКДЦ ПАО «Газпром», руководитель лаборатории уроморфологии кафедры урологии ФГБОУ ВО «Московский государственный медико-стоматологический университет им. А.И. Евдокимова» Минздрава России (Москва, Россия)

Майновская Ольга Александровна, к.м.н., руководитель патоморфологической лаборатории ФГБУ «Государственный научный центр колопроктологии им. А.Н. Рыжих» Минздрава России (Москва, Россия)

Михайленко Дмитрий Сергеевич, к.м.н., заведующий кафедрой онкогенетики Института высшего и дополнительного профессионального образования ФГБНУ «Медико-генетический научный центр им. акад. Н.П. Бочкова РАН» (Москва, Россия)

Михайлова Галина Федоровна, д.б.н., заведующая лабораторией молекулярно-генетической патологии МРНЦ им. А.Ф. Цыба – филиала ФГБУ «НМИЦ радиологии» Минздрава России (Обнинск, Россия)

Савёлов Никита Александрович, вице-президент РООП, заведующий патологоанатомическим отделением ГБУЗ «Московская городская онкологическая больница № 62 Департамента здравоохранения г. Москвы» (Москва, Россия)

Тертычный Александр Семенович, д.м.н., профессор, заведующий лабораторией электронной микроскопии и иммуногистохимии централизованного патологоанатомического отделения ФГАОУ ВО «Первый Московский государственный медицинский университет им. И.М. Сеченова» Минздрава России (Москва, Россия)

Федоров Дмитрий Николаевич, к.м.н., заведующий патологоанатомическим отделением ФГБНУ «Российский научный центр хирургии им. акад. Б.В. Петровского» (Москва, Россия)

ЗАРУБЕЖНЫЕ РЕДАКТОРЫ

Бадве Сунил, доктор медицины, член Королевского колледжа патологов, профессор кафедры патологии и лабораторной медицины Университета Индианы—Пердью Индианаполиса (Индианаполис, США)

Лопес-Белтран Антонио, доктор медицины, доктор философии, профессор кафедры патологической анатомии медицинского факультета Университета Кордовы (Кордова, Испания), директор отдела патологической анатомии Клинического центра им. Шампалимауда (Лиссабон, Португалия)

РЕДАКЦИОННЫЙ СОВЕТ

Авдалиан Ашот Меружанович, д.м.н., заведующий патологоанатомическим отделением ГБУЗ «Московский многопрофильный клинический центр «Коммунарка» ДЗМ (Москва, Россия)

Агеева Татьяна Августовна, д.м.н., профессор кафедры патологической анатомии ФГБОУ ВО «Новосибирский государственный медицинский университет» Минздрава России, заведующая лабораторией морфологической и молекулярно-генетической диагностики АНО «Региональный центр высоких медицинских технологий» (Новосибирск, Россия)

Артемьева Анна Сергеевна, к.м.н., член правления РООП, руководитель научной лаборатории морфологии опухолей, заведующая патологоанатомическим отделением, доцент отдела учебно-методической работы ФГБУ «Национальный медицинский исследовательский центр онкологии им. Н.Н. Петрова» Минздрава России (Санкт-Петербург, Россия)

Бобин Александр Николаевич, д.м.н., заведующий патологоанатомическим отделением ФГБУ «Главный военный клинический госпиталь им. акад. Н.Н. Бурденко» Минобороны России (Москва, Россия)

Волкова Лариса Владимировна, д.м.н., профессор кафедры фундаментальной медицины ФГАОУ ВО «Балтийский федеральный университет имени Иммануила Канта» (БФУ им. И. Канта), заведующая лабораторией иммуногистохимической и патологоанатомической диагностики Клинико-диагностического центра ФГАОУ ВО «БФУ им. И. Канта» (Калининград, Россия)

Платко Сергей Борисович, член правления РООП, заслуженный врач РФ, заведующий патологоанатомическим отделением БУЗОО «Клинический онкологический диспансер» (Омск, Россия)

Гуревич Лариса Евсеевна, д.б.н., профессор, главный научный сотрудник патологоанатомического отделения ГБУЗ Московской области «Московский областной научно-исследовательский клинический институт им. М.Ф. Владимирского» (Москва, Россия)

Должиков Александр Анатольевич, д.м.н., профессор, врач-патологоанатом отделения онкоморфологии ОГБУЗ «Белгородское патологоанатомическое бюро» (Белгород, Россия)

Ивченко Сергей Николаевич, к.м.н., заведующий патологоанатомическим отделением ГБУЗ «Салехардская окружная клиническая больница» (Салехард, Россия)

Кирьянов Николай Александрович, д.м.н., заведующий кафедрой патологической анатомии ФГБОУ ВО «Ижевская государственная медицинская академия» Минздрава России (Ижевск, Россия)

Кудайбергенова Асель Галимовна, к.м.н., ученый секретарь РООП, врач-патологоанатом патологоанатомического отделения ФГБУ «Национальный медицинский исследовательский центр онкологии им. Н.Н. Петрова» Минздрава России (Санкт-Петербург, Россия)

Лоскутова Кюнная Саввична, к.м.н., главный внештатный патологоанатом Министерства здравоохранения Республики Саха (Якутия), заведующая патологоанатомическим отделением ГБУ Республики Саха (Якутия) «Республиканская больница № 1 – Национальный медицинский центр» (Якутск, Россия)

Мордовцева Вероника Владимировна, д.м.н., профессор кафедры кожных и венерических болезней с курсом косметологии ФГБОУ ВО «Московский государственный университет пищевых производств» (Москва, Россия)

Москвичев Евгений Васильевич, д.м.н., заведующий патологоанатомическим отделением БУ Чувашской Республики «Республиканский клинический онкологический диспансер» Минздрава Чувашии (Чебоксары, Россия)

Понкина Ольга Николаевна, к.м.н., главный внештатный специалист по патологической анатомии Министерства здравоохранения Краснодарского края, заведующая патологоанатомическим отделением ГБУЗ «Научно-исследовательский институт – Краевая клиническая больница № 1 им. проф. С.В. Очаповского» (Краснодар, Россия)

Семенова Анна Борисовна, д.м.н., заведующая центром патологоанатомической диагностики и молекулярной генетики ГБУЗ «Городская клиническая онкологическая больница № 1 ДЗМ» (Москва, Россия)

Стрельников Владимир Викторович, д.б.н., заведующий лабораторией эпигенетики ФГБНУ «Медико-генетический научный центр», профессор кафедры молекулярной и клеточной генетики ФГБОУ ВО «РНИМУ им. Н.И. Пирогова» Минздрава России (Москва, Россия)

Хадиева Елена Дмитриевна, к.м.н., главный внештатный патологоанатом Департамента здравоохранения Ханты-Мансийского автономного округа – Югры, заведующая патологоанатомическим отделением БУ Ханты-Мансийского автономного округа – Югры «Окружная клиническая больница» (Ханты-Мансийск, Россия)

Хоржевский Владимир Алексеевич, к.м.н., заведующий кафедрой патологической анатомии им. проф. П.Г. Подзолкова ФГБОУ ВО «Красноярский государственный медицинский университет им. проф. В.Ф. Войно-Ясенецкого» Минздрава России, заместитель главного врача КГБУЗ «Красноярское краевое патологоанатомическое бюро» (Красноярск, Россия)

THE JOURNAL IS INTENDED FOR SPECIALISTS INVOLVED IN THE MORPHOLOGIC DIAGNOSIS OF ONCOLOGICAL DISEASES

The aim of the journal is to support the continuous medical education of specialists involved in the diagnosis and treatment of tumors of various localization, a synthesis of available information in the field of oncopathology, publication and analysis of results of domestic research in this area.

The journal surveys the most important scientific events, publishes the conclusions and resolutions of major conferences and congresses, results of fundamental and clinical research and addresses issues related to the work of allied professions, which can be important for professional training.



ONCO PATHOLOGY

Quarterly peer-reviewed scientific and practical journal

www.oncopathology.ru

CHIEF EDITOR

Gorban Nina A., MD, PhD, Board Member of the Russian Society of Oncopathology (RSOP), Head of the Center of Pathomorphology and Molecular Genetic Diagnostics at the Central Clinical Hospital, Presidential Administration of Russia (Moscow, Russia)

DEPUTY CHIEF EDITOR

Petrov Semen V., MD, PhD, Professor, Vice-President of the RSOP, Winner of the Russian Government Award in Science and Technology, Head of the Laboratory of Immunohistochemical Diagnostics at the Republican Clinical Oncology Dispensary, Ministry of Health of the Republic of Tatarstan (Kazan, Russia)

EXECUTIVE SECRETARY

Svyatovoda Elena A., Pathologist in the Department of Anatomic Pathology at the N.N. Burdenko Central Military Clinical Hospital, Ministry of Defense of Russia (Moscow, Russia)

FOUNDED IN 2017

3-4, VOL. 5
'22

Founder:

All-russian public organization
"Russian Society
of Oncopathologists"
e-mail: info@oncopathology.ru
www.oncopathology.ru

Editorial Office:

Research Institute of Carcinogenesis,
Floor 3, Build. 15, 24 Kashirskoye
Shosse, Moscow 115478.
Tel./Fax: +7 (499) 929-96-19,
e-mail: abv@abvpress.ru
www.abvpress.ru

Articles should be sent to

chief editor **N.A. Gorban**
e-mail: perovanina@mail.ru

Editor **A.V. Lukina**
Proofreader **T.N. Pomiluyko**
Designer **E.V. Stepanova**
Maker-up **O.V. Goncharuk**

Subscription & Distribution Service
I.V. Shurgaeva, +7 (499) 929-96-19,
e-mail: base@abvpress.ru

Contacts for advertisers
+7 (916) 105-67-47,
e-mail: info@oncopathology.ru

If materials are reprinted

in whole or in part, reference
must necessarily be made
to the "Onkopatologiya".

The editorial board is not responsible
for advertising content.

The authors' point of view given
in the articles may not coincide with
the opinion of the editorial board.

ISSN 2618-7019 (Print)

Onkopatologiya. 2022.
Volume 5. No. 3-4. 1-52.

© PH "ABV-Press", 2022

Printed at the Mediacolor LLC. 19,
Signalny Proezd,
Moscow, 127273.

500 copies. Free distribution.

www.oncopathology.ru

EDITORIAL BOARD

Asaturova Aleksandra V., MD, PhD, Board Member of the RSOP, Head of the 1st Pathological Anatomical Department of the National Medical Research Center for Obstetrics, Gynecology and Perinatology named after acad. V.I. Kulakov, Ministry of Health of Russia (Moscow, Russia)

Golub Elena V., MD, PhD, Leading Researcher in the Laboratory of Molecular Genetic Pathology at the A.F. Tsyb Medical Radiological Research Center – a branch of the National Medical Research Radiology Center, Ministry of Health of Russia (Obninsk, Russia)

Grinevich Vyacheslav N., MD, PhD, President of the RSOP, Head of the Department of Oncopathology at the P.A. Hertenzen Moscow Oncology Research Institute – a branch of the National Medical Research Radiology Center, Ministry of Health of Russia, Head of the Department of Pathology at the A.F. Tsyb Medical Radiological Research Center – a branch of the National Medical Research Radiology Center, Ministry of Health of Russia (Moscow, Russia)

Demidova Irina A., MD, PhD, Vice-President of the RSOP, Head of the Laboratory of Molecular Biology at the Moscow City Cancer Hospital No. 62, Moscow Healthcare Department (Moscow, Russia)

Zabozlaev Fedor G., MD, PhD, Professor, Board Member of the RSOP, Head of the Department of Anatomic Pathology, Cytology, and Molecular Pathology at the Institute of Postgraduate Education, Federal Medical and Biological Agency, Head of the Department of Anatomic Pathology at the City Clinical Hospital No. 83 (Moscow, Russia)

Kalinin Dmitriy V., MD, PhD, Head of the Department of Anatomic Pathology at the A.V. Vishnevsky Institute of Surgery, Ministry of Health of Russia (Moscow, Russia)

Karyakin Oleg B., MD, PhD, Head of the Department of Radiotherapy and Surgery for Urologic Diseases with a Group of Brachytherapy for Prostate Cancer at the A.F. Tsyb Medical Radiological Research Center – a branch of the National Medical Research Radiology Center, Ministry of Health of Russia (Obninsk, Russia)

Kovrigina Alla M., MD, PhD, Head of the Department of Anatomic Pathology at the National Medical Research Center for Hematology, Professor in the Department of Anatomic Pathology, Cytology, and Molecular Pathology at the Institute of Postgraduate Education, Federal Medical and Biological Agency (Moscow, Russia)

Kovylina Marta V., MD, PhD, Head of the Department of Anatomic Pathology at the Clinical Diagnostic Center of the Public Joint Stock Company “Gazprom”, Head of the Laboratory of Urologic Morphology, Department of Urology at the A.I. Evdokimov Moscow State University of Medicine and Dentistry, Ministry of Health of Russia (Moscow, Russia)

Maynovskaya Olga A., MD, PhD, Head of the Laboratory of Pathomorphology at the A.N. Ryzhikh State Research Center of Coloproctology, Ministry of Health of Russia (Moscow, Russia)

Mikhaylenko Dmitriy S., MD, PhD, Head of the Department of Oncogenetics of the Institute of Higher and Additional Professional Education, Medical Genetic Research Center named after acad. N.P. Bochkov Russian Academy of Sciences (Moscow, Russia)

Mikhaylova Galina F., MD, PhD, Head of the Laboratory of Molecular Genetic Pathology at the A.F. Tsyb Medical Radiological Research Center – a branch of the National Medical Research Radiology Center, Ministry of Health of Russia (Obninsk, Russia)

Savelov Nikita A., Vice-President of the RSOP, Head of the Department of Anatomic Pathology at the Moscow City Oncological Hospital No. 62, Moscow Healthcare Department (Moscow, Russia)

Tertychnyy Aleksandr S., MD, PhD, Professor, Head of the Laboratory of Electron Microscopy and Immunohistochemistry of the Centralized Pathological Anatomical Department of the First Moscow State Medical University named after I.M. Sechenov, Ministry of Health of Russia (Moscow, Russia)

Fedorov Dmitriy N., MD, PhD, Head of the Pathoanatomical Department of the Russian Scientific Center for Surgery named after acad. B.V. Petrovsky (Moscow, Russia)

FOREIGN EDITORS

Badve Sunil S., MD (Path), FRCPath, Professor of Pathology and Laboratory Medicine Department of Pathology and Laboratory Medicine, Indiana University–Purdue University Indianapolis (Indianapolis, USA)

Lopez-Beltran Antonio, MD, PhD, Full-Professor of Anatomic Pathology, Cordoba University Medical School (Cordoba, Spain), Director of Anatomic Pathology Champalimaud Clinical Center (Lisbon, Portugal)

EDITORIAL COUNCIL

Avdalyan Ashot M., MD, PhD, Head of the Pathological Anatomical Department, Moscow Multidisciplinary Clinical Center "Kommunarka", Moscow Healthcare Department (Moscow, Russia)

Ageeva Tatyana A., MD, PhD, Professor of the Department of Pathological Anatomy of the Novosibirsk State Medical University, Ministry of Health of Russia, Head of the Laboratory of Morphological and Molecular Genetic Diagnostics of the Regional Center for High Medical Technologies (Novosibirsk, Russia)

Artemyeva Anna S., MD, PhD, Board Member of the RSOP, Head of the Scientific Laboratory of Tumor Morphology, Head of the Pathological and Anatomy Department, Associate Professor of the Department of Educational and Methodological Work of the N.N. Petrov National Medical Research Oncology Center, Ministry of Health of Russia (Saint Petersburg, Russia)

Bobin Aleksandr N., MD, PhD, Head of the Department of Anatomic Pathology at the N.N. Burdenko Central Military Clinical Hospital, Ministry of Defense of Russia (Moscow, Russia)

Volkova Larisa V., MD, PhD, Professor in the Department of Fundamental Medicine at the Immanuel Kant Baltic Federal University, Head of the Laboratory of Immunohistochemical and Pathological Diagnostics at the Clinical and Diagnostic Center of the Immanuel Kant Baltic Federal University (Kaliningrad, Russia)

Glatko Sergey B., Board Member of the RSOP, Honored Physician of Russia, Head of the Department of Anatomic Pathology at the Omsk Clinical Oncology Dispensary (Omsk, Russia)

Gurevich Larisa E., MD, PhD, Professor, Principal Researcher in the Department of Anatomic Pathology at the M.F. Vladimirovsky Moscow Regional Research and Clinical Institute (Moscow, Russia)

Dolzhiikov Aleksandr A., MD, PhD, Professor, Pathologist in the Department of Oncomorphology at the Belgorod Bureau of Pathology (Belgorod, Russia)

Ivchenko Sergey N., MD, PhD, Head of the Department of Anatomic Pathology at the Salekhard Clinical Hospital (Salekhard, Russia)

Kiryanov Nikolay A., MD, PhD, Head of the Department of Anatomic Pathology at the Izhevsk State Medical Academy, Ministry of Health of Russia (Izhevsk, Russia)

Kudaybergenova Asel G., MD, PhD, Academic Secretary of the RSOP, Senior Researcher in the Laboratory of Clinical Cytology, Department of Anatomic Pathology of Human Tumors, Research Institute of Clinical Oncology at the N.N. Blokhin National Medical Research Center of Oncology (Moscow, Russia), Pathologist in the Department of Anatomic Pathology at the N.N. Petrov National Medical Research Oncology Center, Ministry of Health of Russia (Saint Petersburg, Russia)

Loskutova Kyunnyay S., MD, PhD, Head of Anatomic Pathology Counseling in the Ministry of Health of the Republic of Sakha (Yakutia), Head of the Department of Anatomic Pathology at the Republican Hospital No. 1 – National Medical Center (Yakutsk, Russia)

Mordovtseva Veronika V., MD, PhD, Professor in the Department of Skin and Venereal Diseases with a Course of Cosmetology at the Moscow State University of Food Production (Moscow, Russia)

Moskvichev Evgeniy V., MD, PhD, Head of the Department of Anatomic Pathology at the Republican Clinical Oncology Dispensary, Ministry of Health of Chuvashia (Cheboksary, Russia)

Ponkina Olga N., MD, PhD, Head of Anatomic Pathology Counseling in the Ministry of Health of Krasnodar Region, Head of the Department of Anatomic Pathology at the S.V. Ochapovskiy Research Institute, Regional Clinical Hospital No. 1, Ministry of Health of Krasnodar Region (Krasnodar, Russia)

Semenova Anna B., MD, PhD, Head of the Center for Pathological Anatomical Diagnostics and Molecular Genetics, City Clinical Oncological Hospital No. 1, Moscow Healthcare Department (Moscow, Russia)

Strelnikov Vladimir V., MD, PhD, Head of the Laboratory of Epigenetics at the Research Center for Medical Genetics, Professor in the Department of Molecular and Cellular Genetics at the N.I. Pirogov Russian National Research Medical University, Ministry of Health of Russia (Moscow, Russia)

Khadieva Elena D., MD, PhD, Head of Anatomic Pathology Counseling in the Khanty-Mansiysk Autonomous Okrug – Ugra Healthcare Department, Head of the Department of Anatomic Pathology at the Khanty-Mansiysk Clinical Hospital (Khanty-Mansiysk, Russia)

Khorzhevskiy Vladimir A., MD, PhD, Head of the Department of Pathological Anatomy named after Professor P.G. Podzolkova of the Krasnoyarsk State Medical University named after prof. V.F. Voyno-Yasenetsky, Ministry of Health of Russia, Deputy Chief Physician of the Krasnoyarsk Regional Pathological and Anatomical Bureau (Krasnoyarsk, Russia)

СОДЕРЖАНИЕ

ОБЗОРЫ И ЛЕКЦИИ

<i>А.С. Бадлаева, А.В. Трегубова, С.Г. Исаева, Л.Г. Пивазян, А.В. Асатурова</i> Дифференциальная диагностика кистозных гранулезоклеточных опухолей яичника	10
<i>Н.А. Горбань</i> Рак предстательной железы. Классификация Всемирной организации здравоохранения, 5-е издание.	17
<i>А.Г. Кудайбергенова, Н.А. Горбань</i> Основные принципы морфологического исследования при раке молочной железы	23
<i>Е.Ю. Фурминская, С.В. Прилучный</i> Система стандартизации цитологических заключений Всемирной организации здравоохранения при патологии легких	32

СЛУЧАЙ ИЗ ПРАКТИКИ

<i>Н.В. Гайдамака, И.И. Абдуллин, Н.А. Григорьев</i> Меланома почки: проблемы диагностики	40
<i>О.В. Банищикова, Д.В. Рогожин, А.А. Магро</i> Врожденная плеоморфная аденома (опухоль из зачатков слюнных желез). Клинический случай из практики врача-патологоанатома	45

ИНФОРМАЦИЯ ДЛЯ АВТОРОВ	50
---	-----------

CONTENTS

REVIEWS AND LECTURES

<i>A.S. Badlaeva, A.V. Tregubova, S.G. Isaeva, L.G. Pivazyan, A.V. Asaturova</i> Differential diagnosis of ovarian granulosa cell tumors with cystic pattern	10
<i>N.A. Gorban</i> Prostate cancer. World Health Organization classification, 5th edition	17
<i>A.G. Kudajbergenova, N.A. Gorban</i> Basic principles of morphological examination in breast cancer	23
<i>E. Yu. Furminskaya, S.V. Priluchnyy</i> The World Health Organization Reporting System for Lung Cytopathology	32

CASE FROM PRACTICE

<i>N.V. Gaydamaka, I.I. Abdullin, N.A. Grigoryev</i> Renal melanoma: diagnostic challenges	40
<i>O.V. Banshchikova, D.V. Rogozhin, A.A. Magro</i> Congenital pleomorphic adenoma (salivary gland tumor). A case from the practice of a pathologist.	45

INFORMATION FOR AUTHORS	50
--	-----------

ДИФФЕРЕНЦИАЛЬНАЯ ДИАГНОСТИКА КИСТОЗНЫХ ГРАНУЛЕЗОКЛЕТОЧНЫХ ОПУХОЛЕЙ ЯИЧНИКА

А.С. Бадлаева¹, А.В. Трегубова¹, С.Г. Исаева², Л.Г. Пивазян¹, А.В. Асатурова¹

¹ФГБУ «Научный центр акушерства, гинекологии и перинатологии им. акад. В.И. Кулакова» Минздрава России; Россия, 117997 Москва, ул. Академика Опарина, 4;

²ФГАОУ ВО «Первый Московский государственный медицинский университет им. И.М. Сеченова» Минздрава России; Россия, 119991 Москва, ул. Трубецкая, 8, стр. 2

Контакты: Александра Вячеславовна Асатурова a.asaturova@gmail.com

Гранулезоклеточные опухоли яичника – новообразования, которые составляют 90 % злокачественных новообразований группы опухолей стромы и полового тяжа. Редко гранулезоклеточные опухоли как взрослого, так и ювенильного типа могут быть представлены исключительно кистозным компонентом, что может вызывать определенные трудности при проведении дифференциальной диагностики. В этой работе мы обобщили имеющиеся данные о различных аспектах патогенеза, клиники, патоморфологической картины и обозначили ряд опухолевых и неопухолевых нозологий, которые должны быть включены в дифференциальный диагностический ряд при кистозном варианте роста гранулезоклеточных опухолей яичника.

Ключевые слова: гранулезоклеточные опухоли яичника, опухоли стромы и полового тяжа, *FOXL2*, морфологическая диагностика

Для цитирования: Бадлаева А.С., Трегубова А.В., Исаева С.Г. и др. Дифференциальная диагностика кистозных гранулезоклеточных опухолей яичника. Онкопатология 2022;5(3–4):10–6. DOI: 10.17650/2618-7019-2022-5-3-4-10-16

Differential diagnosis of ovarian granulosa cell tumors with cystic pattern

A.S. Badlaeva¹, A.V. Tregubova¹, S.G. Isaeva², L.G. Pivazyan¹, A.V. Asaturova¹

¹National Medical Research Center for Obstetrics, Gynecology and Perinatology named after Academician V.I. Kulakov, Ministry of Health of Russia; 4 Akademika Oparina St., Moscow 117997, Russia;

²I.M. Sechenov First Moscow State Medical University, Ministry of Health of Russia; Build. 2, 8 Trubetskaya St., Moscow 119991, Russia

Contacts: Aleksandra Vyacheslavovna Asaturova a.asaturova@gmail.com

Granulosa cell tumor is an ovarian neoplasm, comprising 1 % of all malignant sex cord-stromal tumors. Rarely, granulosa cell tumors of both adult and juvenile subtypes can be represented only by a cystic component making diagnosis a real challenge. In this review we summarized the available data on various aspects of the pathogenesis, clinical, pathomorphological features and identified tumor and non-tumor nosologies that should be included in the differential diagnosis of ovarian granulosa cell tumors with the cystic growth pattern.

Keywords: granulosa cell tumor of ovary, sex cord-stromal tumors, *FOXL2*, morphological diagnosis

For citation: Badlaeva A.S., Tregubova A.V., Isaeva S.G. et al. Differential diagnosis of ovarian granulosa cell tumors with cystic pattern. Onkopatologiya = Oncopathology 2022;5(3–4):10–6. DOI: 10.17650/2618-7019-2022-5-3-4-10-16

ВВЕДЕНИЕ

Гранулезоклеточные опухоли яичника – это новообразования, относящиеся к группе опухолей стромы и полового тяжа и развивающиеся из клеток гранулезы. В структуре опухолевой ткани также могут быть обнаружены тека-клетки и фибробласты в различном процентном соотношении [1]. Гранулезоклеточные

опухоли яичника составляют около 1 % в структуре всех первично выявленных опухолей данной локализации и 12 % всех опухолей стромы и полового тяжа. Частота встречаемости среди всех «чистых» опухолей, развивающихся из клеток полового тяжа, составляет около 70 % [2, 3]. Среди всех злокачественных новообразований злокачественных опухолей стромы

и полового тяжа яичников на долю гранулезоклеточных опухолей, по данным ряда исследований, приходится около 90 % [1, 3–5].

Согласно Международной гистологической классификации опухолей Всемирной организации здравоохранения (2020), среди вышеописанной группы опухолей выделяют 2 варианта, к которым относятся гранулезоклеточная опухоль взрослого типа, имеющая злокачественный биологический потенциал, и гранулезоклеточная опухоль ювенильного типа, обладающая неопределенным потенциалом злокачественности [6, 7]. По данным литературы, 95 % всех выявляемых опухолей этой группы составляют гранулезоклеточные опухоли взрослого типа и лишь 5 % приходится на долю ювенильных гранулезоклеточных опухолей [5, 8].

Нами был проведен тщательный скрининг всех имеющихся на момент поиска публикаций с использованием ключевых слов “granulosa cell tumor of the ovary”, “juvenile granulosa cell tumor of the ovary”, “adult granulosa cell tumor of the ovary” в следующих базах данных: PubMed, Scopus, Cochrane Library, ClinicalTrials.gov и Google Scholar. Последний поиск в этих базах данных был проведен 18 октября 2022 г. В анализ были включены опубликованные рандомизированные и нерандомизированные оригинальные клинические исследования (проспективные контролируемые, проспективные когортные, ретроспективные исследования и т. д.), которые включали минимум 10 пациентов. В конечном итоге 45 источников было проанализировано и включено в этот обзор.

ОСОБЕННОСТИ КЛИНИЧЕСКОЙ КАРТИНЫ

Гранулезоклеточные опухоли взрослого типа чаще встречаются в перименопаузальном периоде и постменопаузе, реже – у женщин репродуктивного возраста. Данный тип опухолей обладает низким злокачественным потенциалом, медленным темпом роста, для них характерны имплантационный путь метастазирования и поздние рецидивы. Безрецидивный период составляет примерно 4–6 лет, однако в литературе описаны случаи с поздними рецидивами, отмеченными спустя 20 лет и более [1, 4, 5, 9–13].

Гранулезоклеточные опухоли ювенильного типа встречаются преимущественно в первые 3 десятилетия жизни, относятся к опухолям с неопределенным злокачественным потенциалом, что отражено в их коде ICD-O, и в большинстве случаев имеют благоприятный прогноз [8, 14–16]. Кроме того, с опухолями ювенильного типа ассоциированы такие генетические заболевания, как болезнь Олье (дисхондроплазия) и синдром Маффуччи, характеризующийся множественными энхондромами костей скелета и гемангиомами мягких тканей [17–23].

Гранулезоклеточные опухоли яичников являются гормонально активными новообразованиями, что обуславливает их раннюю клиническую манифестацию

[1, 4, 9, 12, 14, 16, 24]. Опухоли могут продуцировать как некоторые стероидные гормоны (например, эстроген, прогестерон и андрогены), так и гликопротеидные гормоны, такие как ингибин и антимюллеров гормон. Функционально активные опухоли у девочек препубертатного возраста могут вызывать преждевременное половое созревание [25]. У взрослых женщин они могут быть связаны с гиперплазией эндометрия и раком эндометрия, который развивается примерно у 10–15 % женщин со стероидпродуцирующими опухолями [26]. Гранулезоклеточные опухоли, продуцирующие андрогены, могут приводить к маскулинизации пациенток [27]. По данным литературы было отмечено, что кистозная форма гранулезоклеточной опухоли чаще ассоциирована с симптомами гиперандрогении [28].

МОЛЕКУЛЯРНО-ГЕНЕТИЧЕСКИЙ ПРОФИЛЬ

Гранулезоклеточные опухоли яичника представляют собой сравнительно однородную группу опухолей, которые возникают в результате ограниченного набора генетических событий. В патогенезе отмечается роль различных сигнальных путей, таких как TGF- β , Notch и PI3K/АКТ, способствующих формированию и развитию опухоли [25, 29].

Ключевое значение в развитии опухолей этого типа имеет миссенс-мутация в гене *FOXL2*, определяемая в 97 % случаев опухолей взрослого типа. Последний играет ключевую роль в дифференцировке клеток гранулезы. В настоящее время известно более 260 мутаций в гене *FOXL2*, однако только соматическая мутация C134W, при которой цистеин заменяется триптофаном в положении 134 аминокислотной цепи, патогномична для гранулезоклеточных опухолей взрослого типа. Вышеописанный процесс приводит к клеточной пролиферации, подавлению апоптоза и синтезу стероидов в клетках гранулезы [11, 30–32] (рис. 1).

Следует обратить внимание на то, что положительная иммуногистохимическая экспрессия тканевого маркера *FOXL2* не отражает мутационный статус опухоли. Так, в исследовании 2011 г. был проведен анализ чувствительности и специфичности вышеуказанного маркера в опухолях яичника различного гистогенеза. По результатам проведенной работы было показано, что практически все опухоли группы стромы и полового тяжа демонстрировали положительное окрашивание *FOXL2*, в то время как другие группы опухолей яичника не экспрессировали этот маркер [33]. Таким образом, иммуногистохимическое исследование с антителом *FOXL2* не позволяет провести дифференциальную диагностику среди опухолей стромы и полового тяжа, а для верификации диагноза гранулезоклеточной опухоли взрослого типа могут быть использованы методы молекулярной диагностики с целью выявления мутации в гене *FOXL2* (с.402C>G; p.C134W).

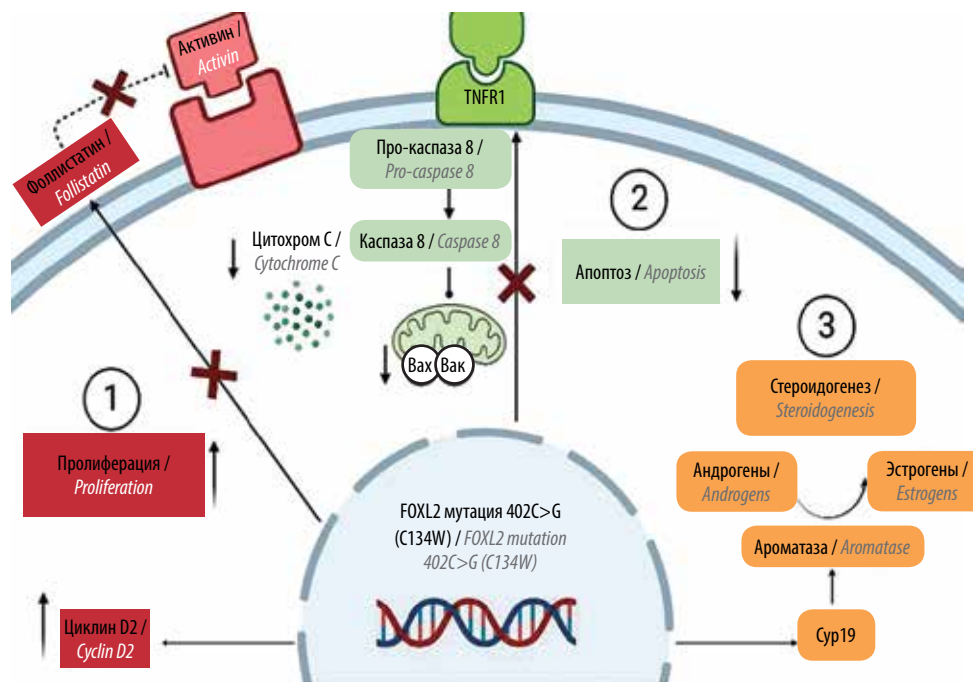


Рис. 1. Схематичное изображение основных факторов и сигнальных путей, задействованных в развитии гранулезоклеточной опухоли взрослого типа
Fig. 1. Scheme of the main factors and signaling pathways involved in the development of adult-type granulosa cell tumor

В настоящее время ведутся исследования, направленные на выявление и других мутаций, ассоциированных с гранулезоклеточными опухолями яичника. Результаты полного геномного секвенирования гранулезоклеточных опухолей взрослого типа выявили в них инактивирующие мутации (*KMT2D*, *WNK2*), нонсенс- (*PIK3R1*, *NLRC5*) и миссенс-мутации (*TP53*, *CDKN2D*, *CDKI*), однако мутация *FOXL2* остается основной причиной этого заболевания [11].

ПАТОМОРФОЛОГИЧЕСКАЯ КАРТИНА

Гранулезоклеточные опухоли обычно являются односторонними, значительно варьирующими по размеру от микроскопических до крупных. Макроскопически это опухоли солидного или кистозно-солидного строения. Часто опухоли демонстрируют кровоизлияния, кроме того, возможен их спонтанный разрыв и возникновение внутрибрюшного кровотечения [34].

При микроскопическом исследовании гранулезоклеточные опухоли взрослого типа характеризуются низкой митотической активностью, угловатыми ядрами с минимальным/умеренным полиморфизмом и наличием внутриядерных перемишек (что в зарубежной литературе отражено термином «зрелые ядра»), а также образованием телец Колл–Экснера [35–38].

В свою очередь, гранулезоклеточные опухоли яичников ювенильного типа демонстрируют более выраженную анаплазию, могут иметь высокую митотическую активность, округлые ядра. При иммуногистохимическом окрашивании опухоли обоих типов экспрессируют *FOXL2*, ингибин и калретинин [39–41].

ОСОБЕННОСТИ ДИФФЕРЕНЦИАЛЬНОЙ ДИАГНОСТИКИ ГРАНУЛЕЗОКЛЕТОЧНЫХ ОПУХОЛЕЙ С КИСТОЗНЫМ ХАРАКТЕРОМ РОСТА

Крайне редко опухоли представлены исключительно кистозным компонентом (рис. 2), что может вызывать определенные трудности при проведении дифференциальной диагностики [28].

При кистозном характере роста дифференциальная диагностика должна проводиться с фолликулярной кистой яичника, опухолью Бреннера, опухолью

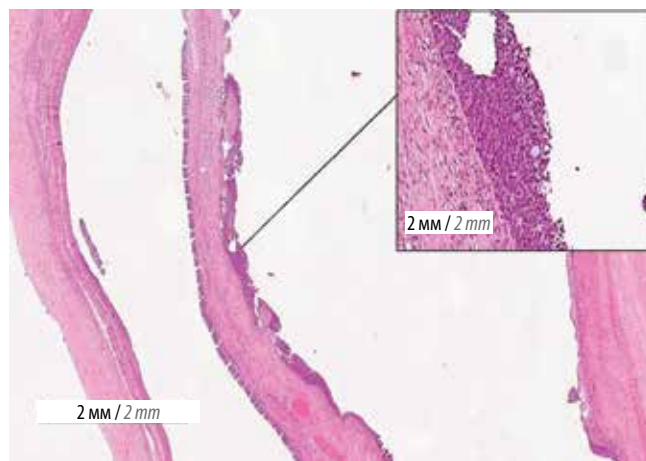


Рис. 2. Кистозная форма гранулезоклеточной опухоли. Окрашивание гематоксилином и эозином, $\times 20$, на врезке – $\times 100$

Fig. 2. Cystic form of granulosa cell tumor. Hematoxylin and eosin staining, $\times 20$, in inset – $\times 100$

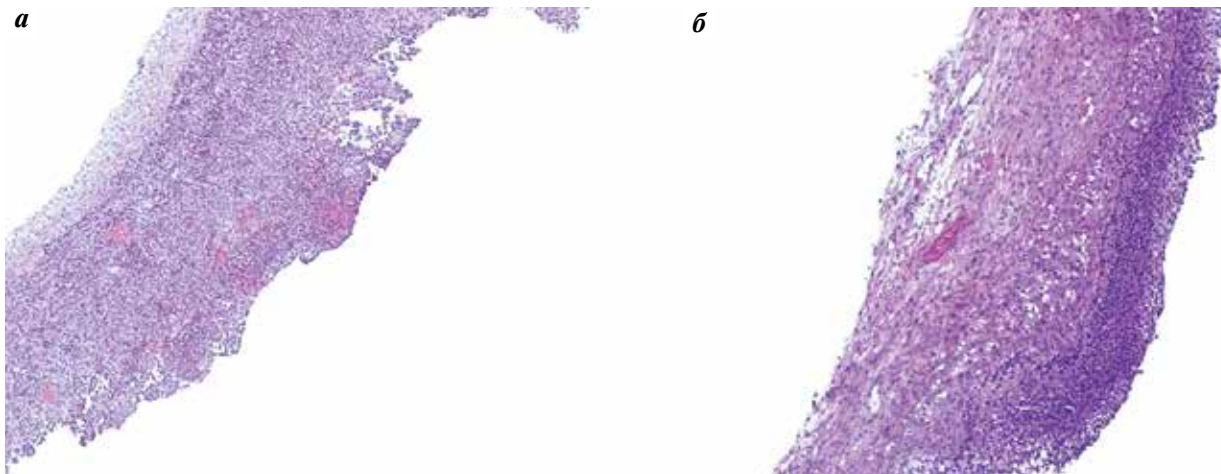


Рис. 3. Микроскопическая картина: а – кистозная форма гранулезоклеточной опухоли; б – фолликулярная киста. Окрашивание гематоксилином и эозином, $\times 100$

Fig. 3. Microscope picture: a – cystic form of granulosa cell tumor; б – follicular cyst. Hematoxylin and eosin staining, $\times 100$

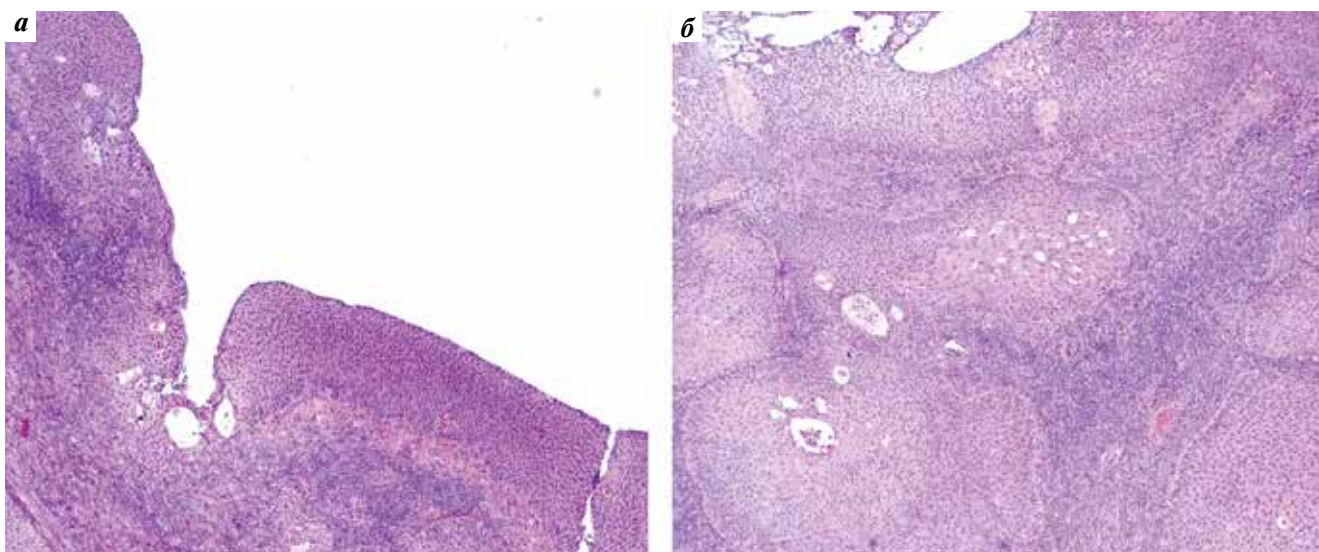


Рис. 4. Микроскопическая картина опухоли Бреннера: а – кистозный паттерн опухоли Бреннера; б – «классические» гнездовые структуры в опухоли Бреннера. Окрашивание гематоксилином и эозином, $\times 100$

Fig. 4. Microscopic picture of Brenner tumor: a – cystic pattern of Brenner tumor; б – “classic” nested structures in Brenner tumor. Hematoxylin and eosin staining, $\times 100$

из клеток Сертоли/Сертоли и Лейдига, а также макрокистозным вариантом опухоли желточного мешка, струмой яичника и опухолью с аннулярными трубочками [28, 42–44].

Наиболее сложным представляется проведение дифференциальной диагностики между кистозной гранулезоклеточной опухолью и фолликулярной кистой. По данным ряда исследований, диаметр кисты >8 см может свидетельствовать в пользу гранулезоклеточной опухоли, в то время как большая часть фолликулярных кист не превышает данный порог. Важную роль в дифференциальной диагностике играет выявление кластеров и гнезд фолликулярных клеток в стенке кисты, что может также указывать на гранулезоклеточную опу-

холь. Следует обращать внимание на клеточную атипичность, наличие внутриядерных перемычек и типов роста, характерных для гранулезоклеточной опухоли. Кроме того, утолщение слоя клеток фолликулярного эпителия (>10) в стенке кисты может указывать на кистозный вариант гранулезоклеточной опухоли [28, 44, 45] (рис. 3).

Опухоль Бреннера также может иметь доминантный кистозный характер роста, обычно при наличии муцинозного эпителия. В случаях отсутствия муцин-продуцирующих клеток кистозный вариант опухоли Бреннера представляет определенные диагностические трудности, так как переходноклеточный эпителий последней может иметь микроскопическую картину,

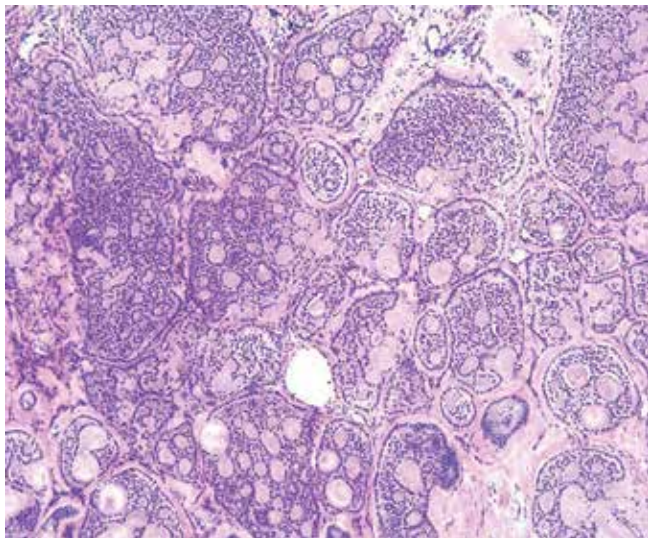


Рис. 5. Микроскопическая картина опухоли с аннулярными трубочками. Окрашивание гематоксилином и эозином, $\times 100$

Fig. 5. Microscopic picture of the tumor with annular tubules. Hematoxylin and eosin staining, $\times 100$

сходную с таковой клеток гранулезы (рис. 4). Однако при опухоли Бреннера можно обнаружить «классические» гнездовые структуры, что позволяет установить окончательный диагноз [28].

Другие опухоли из группы опухолей стромы и полового тяжа практически никогда не встречаются в виде кист. Кистозные изменения возможны в опухолях из клеток Сертоли или Сертоли–Лейдига при наличии в них гетерологичных элементов или ретиформного характера роста [28].

В дифференциальный ряд также можно включить опухоль из клеток полового тяжа с аннулярными трубочками (рис. 5). Это редкие опухоли, гистогенез которых определяет их промежуточное положение между гранулезоклеточными опухолями и опухолями из

клеток Сертоли. Несмотря на наличие в большинстве случаев характерной микроскопической картины, новообразования, не связанные с синдромом Пейтца–Егерса, могут иметь выраженную кистозную трансформацию [28, 30].

В редких случаях дифференциальную диагностику следует проводить с герминогенными опухолями яичника, в первую очередь такими как поливезикулярный вариант опухоли желточного мешка, который может иметь вид «пчелиных сот». В сложных диагностических случаях возможно выполнение иммуногистохимического окрашивания с альфа-фетопротеином, SALL-4 и глипиканом-3 [28].

Самая распространенная монодермальная тератома, струма яичника, также может иметь выраженную кистозную трансформацию. В некоторых случаях выстилка кистозной полости резко уплощена или полностью десквамирована. В таких случаях для окончательной верификации диагноза возможно иммуногистохимическое исследование с тиреоглобулином, TTF1 и PAX8. Кроме того, при микроскопическом исследовании в стенке кисты может быть обнаружена редуцированная ткань щитовидной железы [28].

ЗАКЛЮЧЕНИЕ

На основании всего вышеперечисленного можно сделать вывод о том, что гранулезоклеточные опухоли как взрослого, так и ювенильного типа макроскопически могут иметь вид кист, что определяет ряд опухолевых и неопухолевых нозологий, которые должны быть рассмотрены при дифференциальной диагностике. В то время как диагностическая значимость иммуногистохимического исследования может быть ограничена, в большинстве случаев тщательное макроскопическое и микроскопическое исследование в достаточном объеме материала позволяет установить окончательный диагноз.

REFERENCES / ЛИТЕРАТУРА

1. Schumer S.T., Cannistra S.A. Granulosa cell tumor of the ovary. *J Clin Oncol* 2003;21(6):1180–9. DOI: 10.1200/JCO.2003.10.019
2. Young R.H. Sex cord-stromal tumors of the ovary and testis: their similarities and differences with consideration of selected problems. *Mod Pathol* 2005;18(Suppl 2):S81–98. DOI: 10.1038/modpathol.3800311
3. Boyce E.A., Costaggini I., Vitonis A. et al. The epidemiology of ovarian granulosa cell tumors: a case-control study. *Gynecol Oncol* 2009;115(2):221–5. DOI: 10.1016/j.ygyno.2009.06.040
4. Uygun K., Aydiner A., Saip P. et al. Granulosa cell tumor of the ovary: retrospective analysis of 45 cases. *Am J Clin Oncol* 2003;26(5):517–21. DOI: 10.1097/01.coc.0000037918.88451.6A
5. Levin G., Zigron R., Haj-Yahya R. et al. Granulosa cell tumor of ovary: A systematic review of recent evidence. *Eur J Obstet Gynecol Reprod Biol* 2018;225:57–61. DOI: 10.1016/j.ejogrb.2018.04.002
6. Höhn A.K., Brambs C.E., Hiller G.G.R. et al. 2020 WHO classification of female genital tumors. *Geburtshilfe Frauenheilkd* 2021;81(10):1145–53. DOI: 10.1055/a-1545-4279
7. McCluggage W.G., Singh N., Gilks C.B. Key changes to the World Health Organization (WHO) classification of female genital tumours introduced in the 5th edition (2020). *Histopathology* 2022;80(5):762–78. DOI: 10.1111/his.14609
8. Kalfa N., Philibert P., Patte C. et al. Tumeursjuvéniles de la granulosa: expression clinique et moléculaire [Juvenile granulosa-cell tumor: clinical and molecular expression]. *Gynecol Obstet Fertil* 2009;37(1):33–44. DOI: 10.1016/j.gyobfe.2008.06.026
9. Crew K.D., Cohen M.H., Smith D.H. et al. Long natural history of recurrent granulosa cell tumor of the ovary 23 years after initial diagnosis: a case report and review of the literature. *Gynecol Oncol* 2005;96(1):235–40. DOI: 10.1016/j.ygyno.2004.09.023
10. Hillman R.T., Lin D.I., Lawson B. et al. Prevalence of predictive biomarkers in a large cohort of molecularly defined adult-type

- ovarian granulosa cell tumors. *Gynecol Oncol* 2021;162(3):728–34. DOI: 10.1016/j.ygyno.2021.06.024
11. Pilsworth J.A., Cochrane D.R., Neilson S.J. et al. Adult-type granulosa cell tumor of the ovary: a *FOXL2*-centric disease. *J Pathol Clin Res* 2021;7(3):243–52. DOI: 10.1002/cjp2.198
 12. Lee Y.K., Park N.H., Kim J.W. et al. Characteristics of recurrence in adult-type granulosa cell tumor. *Int J Gynecol Cancer* 2008;18(4):642–7. DOI: 10.1111/j.1525-1438.2007.01065.x
 13. Fujita F., Eguchi S., Takatsuki M. et al. A recurrent granulosa cell tumor of the ovary 25 years after the initial diagnosis: A case report. *Int J Surg Case Rep* 2015;12:7–10. DOI: 10.1016/j.ijscr.2015.05.004
 14. Malmström H., Högberg T., Risberg B. et al. Granulosa cell tumors of the ovary: prognostic factors and outcome. *Gynecol Oncol* 1994;52(1):50–5. DOI: 10.1006/gyno.1994.1010
 15. Auranen A., Sundström J., Ijäs J. et al. Prognostic factors of ovarian granulosa cell tumor: a study of 35 patients and review of the literature. *Int J Gynecol Cancer* 2007;17(5):1011–8. DOI: 10.1111/j.1525-1438.2007.00914.x
 16. Chan J.K., Zhang M., Kaleb V. et al. Prognostic factors responsible for survival in sex cord stromal tumors of the ovary – a multivariate analysis. *Gynecol Oncol* 2005;96(1):204–9. DOI: 10.1016/j.ygyno.2004.09.019
 17. Rietveld L., Nieboer T.E., Kluivers K.B. et al. First case of juvenile granulosa cell tumor in an adult with Ollier disease. *Int J Gynecol Pathol* 2009;28(5):464–7. DOI: 10.1097/PGP.0b013e3181a05af4
 18. El Abiad J.M., Robbins S.M., Cohen B. et al. Natural history of Ollier disease and Maffucci syndrome: Patient survey and review of clinical literature. *Am J Med Genet A* 2020;182(5):1093–103. DOI: 10.1002/ajmg.a.61530
 19. Hachi H., Othmany A., Douayri A. et al. Association d'unetumourovariennede la granulosa juvénile à un syndrome de Maffucci [Association of ovarian juvenile granulosa cell tumor with Maffucci's syndrome]. *Gynecol Obstet Fertil* 2002;30(9):692–5. DOI: 10.1016/s1297-9589(02)00416-2
 20. Jalaeefar A., Shirkhoda M., Sharifi A. et al. Granulosa cell tumor of the ovary accompanying with Ollier's disease: First case of contralateral presentations. *J Obstet Gynaecol India* 2020;70(1):81–5. DOI: 10.1007/s13224-019-01243-1
 21. Burgetova A., Matejovsky Z., Zikan M. et al. The association of enchondromatosis with malignant transformed chondrosarcoma and ovarian juvenile granulosa cell tumor (Ollier disease). *Taiwan J Obstet Gynecol* 2017;56(2):253–7. DOI: 10.1016/j.tjog.2017.02.002
 22. Velasco-Oses A., Alonso-Alvaro A., Blanco-Pozo A. et al. Ollier's disease associated with ovarian juvenile granulosa cell tumor. *Cancer* 1988;62(1):222–5. DOI: 10.1002/1097-0142(19880701)62:1<222::aid-cnrcr2820620134>3.0.co;2-w
 23. Le Gall C., Bouvier R., Chappuis J.P. et al. Maladie d'Ollier et tumeur de la granulosa ovarienne de type juvénile [Ollier's disease and juvenile ovarian granulosa tumor]. *Arch Fr Pediatr* 1991;48(2):115–8.
 24. Miller B.E., Barron B.A., Wan J.Y. et al. Prognostic factors in adult granulosa cell tumor of the ovary. *Cancer* 1997;79(10):1951–5. DOI: 10.1002/(sici)1097-0142(19970515)79:10<1951::aid-cnrcr16>3.0.co;2-u
 25. Kraggerud S.M., Høei-Hansen C.E., Alagaratnam S. et al. Molecular characteristics of malignant ovarian germ cell tumors and comparison with testicular counterparts: implications for pathogenesis. *Endocr Rev* 2013;34(3):339–76. DOI: 10.1210/er.2012-1045
 26. Busquets M., Gonzalez-Bosquet E., Muchart J. et al. Granulosa cell tumor and endometrial cancer: a case report and review of the literature. *Eur J Gynaecol Oncol* 2010;31(5):575–8.
 27. Kalfa N., Méduri G., Philibert P. et al. Unusual virilization in girls with juvenile granulosa cell tumors of the ovary is related to intratumoral aromatase deficiency. *Horm Res Paediatr* 2010;74(2):83–91. DOI: 10.1159/000313396
 28. Boyraz B., Watkins J.C., Soubeyran I. et al. Cystic granulosa cell tumors of the ovary. *Arch Pathol Lab Med* 2022. DOI: 10.5858/arpa.2021-0385-OA
 29. Li J., Bao R., Peng S. et al. The molecular mechanism of ovarian granulosa cell tumors. *J Ovarian Res* 2018 Feb 6;11(1):13. DOI: 10.1186/s13048-018-0384-1
 30. Shah S.P., Köbel M., Senz J. et al. Mutation of *FOXL2* in granulosa-cell tumors of the ovary. *N Engl J Med* 2009 Jun 25;360(26):2719–29. DOI: 10.1056/NEJMoa0902542
 31. Buza N., Wong S., Hui P. *FOXL2* mutation analysis of ovarian sex cord-stromal tumors: genotype-phenotype correlation with diagnostic considerations. *Int J Gynecol Pathol* 2018;37(4):305–15. DOI: 10.1097/PGP.0000000000000426
 32. Köbel M., Gilks C.B., Huntsman D.G. Adult-type granulosa cell tumors and *FOXL2* mutation. *Cancer Res* 2009;69(24):9160–2. DOI: 10.1158/0008-5472.CAN-09-2669
 33. Al-Agha O.M., Huwait H.F., Chow C. et al. *FOXL2* is a sensitive and specific marker for sex cord-stromal tumors of the ovary. *Am J Surg Pathol* 2011;35(4):484–94. DOI: 10.1097/PAS.0b013e31820a406c
 34. Kumar V., Abbas A., Aster J. et al. *Robbins Essential Pathology*. Philadelphia: Elsevier, 2021. P. 340.
 35. Chen V.W., Ruiz B., Killeen J.L. et al. Pathology and classification of ovarian tumors. *Cancer* 2003;97(10 Suppl):2631–42. DOI: 10.1002/cncr.11345
 36. Varras M., Vasilakaki T., Skafida E. et al. Clinical, ultrasonographic, computed tomography and histopathological manifestations of ovarian steroid cell tumour, not otherwise specified: our experience of a rare case with female virilisation and review of the literature. *Gynecol Endocrinol* 2011;27(6):412–8. DOI: 10.3109/09513590.2010.495432
 37. Stenwig J.T., Hazekamp J.T., Beecham J.B. Granulosa cell tumors of the ovary. A clinicopathological study of 118 cases with long-term follow-up. *Gynecol Oncol* 1979;7(2):136–52. DOI: 10.1016/0090-8258(79)90090-8
 38. Li X., Tian B., Liu M. et al. Adult-type granulosa cell tumor of the ovary. *Am J Cancer Res* 2022;12(8):3495–511.
 39. Movahedi-Lankarani S., Kurman R.J. Calretinin, a more sensitive but less specific marker than alpha-inhibin for ovarian sex cord-stromal neoplasms: an immunohistochemical study of 215 cases. *Am J Surg Pathol* 2002;26(11):1477–83. DOI: 10.1097/00000478-200211000-00010
 40. McCluggage W.G., Maxwell P., Sloan J.M. Immunohistochemical staining of ovarian granulosa cell tumors with monoclonal antibody against inhibin. *Hum Pathol* 1997;28(9):1034–8. DOI: 10.1016/s0046-8177(97)90056-3
 41. Zhao C., Vinh T.N., McManus K. et al. Identification of the most sensitive and robust immunohistochemical markers in different categories of ovarian sex cord-stromal tumors. *Am J Surg Pathol* 2009;33(3):354–66. DOI: 10.1097/PAS.0b013e318188373d
 42. Watkins J.C., Lebok P., Young R.H. Hyperreactio luteinalis (multiple luteinized follicle cysts): A report of 10 cases. *Int J Gynecol Pathol* 2021;40(5):427–34. DOI: 10.1097/PGP.0000000000000746
 43. Clement P.B., Scully R.E. Large solitary luteinized follicle cyst of pregnancy and puerperium: A clinicopathological analysis of eight cases. *Am J Surg Pathol* 1980;4(5):431–8. DOI: 10.1097/00000478-98010000-00003
 44. Watkins J.C., Young R.H. Follicle cysts of the ovary: A report of 30 cases of a common benign lesion emphasizing its unusual clinical and pathologic aspects. *Int J Gynecol Pathol* 2021;40(4):359–68. DOI: 10.1097/PGP.0000000000000720
 45. McMullen E.R., Huang T., Skala S.L. Large ovarian follicle cyst: Benign mimic of cystic adult granulosa cell tumor. *Int J Gynecol Pathol* 2022;41(3):289–91. DOI: 10.1097/PGP.0000000000000802

ORCID авторов / ORCID of authors

А.С. Бадлаева / A.S. Badlaeva: <https://orcid.org/0000-0001-5223-9767>
А.В. Трегубова / A.V. Tregubova: <https://orcid.org/0000-0003-4601-1330>
Л.Г. Пивазян / L.G. Pivazyan: <https://orcid.org/0000-0002-6844-3321>
С.Г. Исаева / S.G. Isaeva: <https://orcid.org/0000-0002-8560-0181>
А.В. Асатурова / A.V. Asaturova: <https://orcid.org/0000-0001-8739-5209>

Конфликт интересов. Авторы заявляют об отсутствии конфликта интересов.
Conflict of interest. The authors declare no conflicts of interest.

Финансирование. Работа выполнена без спонсорской поддержки.
Funding. The work was performed without external funding.

DOI: 10.17650/2618-7019-2022-5-3-4-17-22



РАК ПРЕДСТАТЕЛЬНОЙ ЖЕЛЕЗЫ. КЛАССИФИКАЦИЯ ВСЕМИРНОЙ ОРГАНИЗАЦИИ ЗДРАВООХРАНЕНИЯ, 5-е ИЗДАНИЕ

Н.А. Горбань

ФГБУ «Центральная клиническая больница с поликлиникой» Управления делами Президента Российской Федерации;
Россия, 121359 Москва, ул. Маршала Тимошенко, 15

Контакты: Нина Андреевна Горбань perovanina@mail.ru

В 2022 г. вышло в свет 5-е издание Классификации опухолей мочевыделительной системы и мужских половых органов Всемирной организации здравоохранения. Изменения в разделе, посвященном опухолям предстательной железы, не являются глобальными, однако заслуживают внимания и основаны на развитии тех коррективов, которые были внесены в предыдущие издания. В статье проведен анализ изменений классификации опухолей предстательной железы.

Ключевые слова: рак предстательной железы, классификация Всемирной организации здравоохранения 2022 г., интрадуктальная карцинома, криброзные структуры

Для цитирования: Горбань Н.А. Рак предстательной железы. Классификация Всемирной организации здравоохранения, 5-е издание. Онкопатология 2022;5(3-4):17-22. DOI: 10.17650/2618-7019-2022-5-3-4-17-22

Prostate cancer. World Health Organization classification, 5th edition

N.A. Gorban

Central Clinical Hospital with Polyclinic, Administration of the President of the Russian Federation; 15 Marshala Timoshenko St.,
Moscow 121359, Russia

Contacts: Nina Andreevna Gorban perovanina@mail.ru

The fifth edition of the World Health Organization classification of the urinary and male genital tumors was published in 2022. There are no major changes in the section of prostate tumors; however, they deserve attention since they are based on the amendments to the previous editions. This article analyzes the updates to the World Health Organization classification of prostate tumors.

Keywords: prostate cancer, classification of the World Health Organization 2022, intraductal carcinoma, cribriform structures

For citation: Gorban N.A. Prostate cancer. World Health Organization classification, 5th edition. Onkopatologiya = Oncopathology 2022;5(3-4):17-22. DOI: 10.17650/2618-7019-2022-5-3-4-17-22

ВВЕДЕНИЕ

В 2022 г. вышло в свет 5-е издание Классификации Всемирной организации здравоохранения (ВОЗ) опухолей мочевыделительной системы и мужских половых органов. Изменения в разделе, посвященном опухолям предстательной железы, являются развитием тех коррективов, которые были внесены в предыдущие издания, и не являются глобальными, однако заслуживают пристального внимания [1]. В 3-м издании Классификации была принята система Глисона для

градирования рака предстательной железы (РПЖ) [2], а в 4-м — предложены градирующие группы и концепция интрадуктальной карциномы (ИДК) [3].

АЦИНАРНАЯ АДЕНОКАРЦИНОМА

Давно известно, что 95 % опухолей предстательной железы представлены ацинарной аденокарциномой. Долгое время не было понимания, что является вариантом ацинарной аденокарциномы, а что — другим типом рака, т.е. карциномой другого происхождения.

Существовала некоторая путаница: так, например, муцинозный и некоторые другие варианты считали опухолями другого гистогенеза наравне с протоковым и уротелиальным раком [4]. Кроме того, не было согласованного мнения, каким пользоваться термином: «вариант», «подтип», «тип».

Как и в других книгах 5-й серии Классификации ВОЗ, для обозначения опухолей с четкими клинико-патологическими особенностями рекомендовано использовать термин «подтип» вместо термина «вариант». Термин «подтип» определили как «вариант типа, в котором один или два параметра (например, клинические данные, типичная локализация, особое гистологическое строение и/или молекулярно-генетические характеристики) требуют выделять его как отдельный от других подтипов, но все же относящийся к родительскому типу». Термин «варианты» оставили для обозначения геномных, а не морфологических изменений. В новой версии четко разделены понятия

«особые варианты строения» и «подтипы» ацинарной аденокарциномы (табл. 1) [1].

Опухоли с необычными морфологическими признаками, такие как атрофическая, псевдогиперпластическая и другие ацинарные карциномы, но не обладающие характерными клинико-патологическими особенностями, отнесены к особым вариантам строения ацинарной аденокарциномы (см. табл. 1). Ацинарные аденокарциномы с особым вариантом строения вызывают определенные затруднения в морфологической диагностике и порой имитируют доброкачественные процессы, поэтому выделение их в Классификации необходимо прежде всего для патологоанатомов, но для клинициста информация о них не имеет значения.

К отдельным подтипам ацинарной аденокарциномы отнесли перстневидноклеточную, плеоморфную гигантоклеточную и саркоматоидную (см. табл. 1), имеющие помимо своеобразного морфологического

Таблица 1. Гистологическая классификация рака предстательной железы
Table 1. Histological classification of prostate cancer

Код Code	Термин Term	
	Ацинарная аденокарцинома Acinar adenocarcinoma	
8140/3	Особые варианты строения Unusual histological patterns	Атрофическая ацинарная аденокарцинома, включая аденокарциному с аберрантной экспрессией p63 Atrophic acinar adenocarcinoma, including adenocarcinoma with aberrant p63 expression
		Псевдогиперпластическая ацинарная аденокарцинома Pseudohyperplastic acinar adenocarcinoma
		Микрокистозная ацинарная аденокарцинома Microcystic acinar adenocarcinoma
		Ацинарная аденокарцинома с пенистыми клетками Foamy gland acinar adenocarcinoma
		Муцинозная (коллоидная) ацинарная аденокарцинома Mucinous (colloid) acinar adenocarcinoma
8140/3	Подтипы Subtypes	Плеоморфная гигантоклеточная ацинарная аденокарцинома Pleomorphic giant cell acinar adenocarcinoma
8572/3		Саркоматоидная ацинарная аденокарцинома Sarcomatoid acinar adenocarcinoma
8140/3		ПИН-подобная аденокарцинома PIN-like adenocarcinoma
8500/3	Дуктальная (протоковая) карцинома Ductal carcinoma	
8573/3	Нейроэндокринная карцинома, связанная с лечением Treatment-related neuroendocrine carcinoma	
8560/3	Аденоплоскоклеточный рак Adenosquamous carcinoma	
8070/3	Плоскоклеточный рак Squamous cell carcinoma	
8147/3	Аденокистозный (базальноклеточный) рак Adenoid cystic (basal cell) carcinoma	

строения агрессивное клиническое течение и неблагоприятный прогноз [1, 5].

В 5-м издании ПИН-подобная карцинома была реклассифицирована как подтип ацинарной, а не протоковой аденокарциномы. ПИН-подобная карцинома характеризуется крупными отдельными железами без папиллярных или криброзных структур, типичных для протоковой аденокарциномы. В некоторых случаях наблюдается высокий столбчатый эпителий с псевдостратифицированными ядрами, напоминающий протоковую аденокарциному, в других случаях эпителий кубический, с округлыми ядрами, что больше соответствует ацинарной аденокарциноме [1, 5]. ПИН-подобная карцинома имеет более благоприятный прогноз, аналогичный прогнозу ацинарной аденокарциномы с низкой суммой Глисона, и ее по системе Глисона оценивают градацией 3. Недавние молекулярные исследования выявили частые активирующие мутации в пути RAF/RAS, которые редко встречаются при типичной протоковой или ацинарной аденокарциноме, что позволяет выделить ее в отдельный подтип [6].

ПРОТОКОВАЯ КАРЦИНОМА

Несмотря на то, что в профессиональных сообществах уже давно рассматривали вопрос, можно ли классифицировать протоковую аденокарциному как подтип ацинарной аденокарциномы, она была сохранена как отдельный тип РПЖ, но с некоторыми ограничениями [1, 5]. Тот факт, что в большинстве случаев протоковая аденокарцинома сочетается с ацинарной аденокарциномой, а не встречается в «чистой» форме, а также некоторое морфологическое сходство между ними послужили поводом к обсуждению вопроса о возможной реклассификации протоковой карциномы. Действительно, даже среди экспертов-уропатологов существуют проблемы в различении протоковой и ацинарной аденокарциномы с высокой суммой Глисона [7].

Однако клиническое поведение протоковой аденокарциномы отличается более высокой частотой биохимических рецидивов, худшими показателями выживаемости без метастазов и общей выживаемости, более низкой выживаемостью без рецидивов и более низкой частотой ответа на антиандрогенную терапию, чем при ацинарной аденокарциноме с высокой суммой Глисона [1–3, 5, 7]. Более того, протоковая аденокарцинома имеет склонность к метастазированию в легкие и печень, а также в другие места, не характерные для метастазирования ацинарной карциномы, такие как мозг, кожа, пенис и яички [1]. В целом, учитывая ее клиническое поведение и характер метастазирования, протоковая аденокарцинома была сохранена как отдельный тип в 5-м издании Классификации ВОЗ, однако термин «протоковая аденокарцинома» можно использовать только при оценке материала радикальной простатэктомии, и только в тех случаях, когда морфологическая картина протокового рака

выявлена более чем в 50 % опухолях. Что касается пункционной биопсии, то для всех случаев карцином, независимо от того, является ли она смешанной или представлена только структурами протокового рака, следует использовать термин «аденокарцинома с протоковыми признаками» [1, 5]. Можно ли при оценке материала трансуретральной резекции использовать термин «протоковая карцинома», пояснений в 5-м издании не представлено.

ИНТРАДУКТАЛЬНАЯ КАРЦИНОМА

Попытки внедрить термин «интрадуктальная карцинома (ИДК)» начались почти 50 лет назад на основании концепции, что дисплазию всегда можно отличить от интрадуктального/интраацинарного распространения рака. Однако эту концепцию отклоняли на основании множества причин, но в основном из-за отсутствия воспроизводимости критериев для диагностики этого процесса. В 4-м издании своей книги “Biopsy Interpretation of the Prostate”, вышедшей в 2008 г., J.I. Epstein посвятил ИДК целую главу [8], а в статье 2012 г. D.G. Bostwick и L. Cheng ставят под сомнение право на существование этого термина [9].

Однако в 4-м издании было введено понятие «интрадуктальная карцинома», представлены диагностические критерии [3]. В 5-м издании Классификации опухолей мочевыделительной системы и мужских половых органов ВОЗ расширила раздел, посвященный ИДК, было дано определение: «Интрадуктальная карцинома простаты — неопластическая эпителиальная пролиферация, вовлекающая предсуществующие, обычно расширенные протоково-ацинарные структуры и характеризующаяся архитектурной и цитологической атипией, выходящей за рамки того, что приемлемо для простатической интраэпителиальной неоплазии высокой степени». Такое определение имеет некоторые двусмысленности, особенно учитывая характеристику введенного понятия «атипическая протоковая пролиферация» [1, 5].

Некоторые из предложенных ранее диагностических критериев, которые оказались проблематичными с точки зрения практического применения и доказательной базы, были удалены, и взамен им предложены другие (табл. 2) [1, 10].

Интрадуктальная карцинома в подавляющем большинстве случаев ассоциируется с РПЖ с высокой суммой Глисона и поздней стадией, поэтому считается поздним событием или вторичной «колонизацией» протоков. Изредка ИДК выявляется в материале радикальной простатэктомии без сопутствующей инвазивной карциномы или в сочетании с карциномой с низкой суммой Глисона. Это позволяет трактовать ее как предшественник инвазивного РПЖ, или карциному *in situ* [11]. Изолированная ИДК при пункционной биопсии предстательной железы встречается редко, в 0,06–0,26 % случаев, но почти всегда в материале

Таблица 2. Критерии диагностики интрадуктальной карциномы
Table 2. Diagnostic criteria for intraductal carcinoma

Категория признаков Sign category	Признаки Signs
Существенные Essential	Выраженная пролиферация эпителия в предсуществующих протоках и ацинусах Pronounced epithelial proliferation in pre-existing ducts and acinuses
	Солидные, крибозные структуры, структуры с комедонекрозами Solid, cribriform structures, structures with comedonecrosis
	Рыхлые крибозные и микропапиллярные структуры с крупными полиморфными ядрами Loose cribriform and microcapillary structures with large polymorphic nuclei
	Наличие резидуальных базальных клеток Presence of residual basal cells
Дополнительные Additional	Наличие резидуальных базальных клеток при иммуногистохимическом исследовании Residual basal cells at immunohistochemistry

последующей радикальной простатэктомии обнаруживается инвазивная карцинома [1]. Имеются убедительные доказательства того, что в ассоциации с инвазивной карциномой ИДК является независимым неблагоприятным прогностическим фактором, связанным с биохимическим рецидивом, низкой выживаемостью без прогрессирования, вероятностью отдаленного метастазирования при клиническом рецидиве [1–3, 5, 12, 13]. Консенсусная конференция ISUP (International Society of Urological Pathology) 2014 г. рекомендовала ИДК без инвазивного компонента не градируют по системе Глисона [14], в 4-м издании Классификации ВОЗ 2016 г. рекомендовано не учитывать внутривидовую карциному предстательной железы при градировании карциномы [3]. Однако некоторые авторы считают, что ИДК, ассоциированная с инвазивной карциномой, должна быть учтена при градировании по Глисона по ряду причин [15], и Консенсусная конференция ISUP 2019 г. согласилась с тем, что ИДК, ассоциированная с инвазивной карциномой, должна быть включена в сумму Глисона [16].

Однако GUPS (Genitourinary Pathology Society) в 2019 г. рекомендовало не учитывать ИДК при определении суммы Глисона при биопсии и/или радикальной простатэктомии [17]. В документе GUPS утверждается, что в исследованиях исходов РПЖ была лишь небольшая часть случаев, когда сумма Глисона изменилась бы, если бы была включена ИДК. Недавнее исследование подтвердило эту точку зрения и продемонстрировало, что включение ИДК в оценку привело к изменению суммы Глисона только в 1,6 % биопсий-

ных исследований и 0,6 % случаев после радикальной простатэктомии [18]. Учитывая расхождения в рекомендациях 2 основных профессиональных обществ по урологической патологии и ограниченный объем исследований, направленных на решение этого вопроса, 5-е издание Классификации опухолей мочевыделительной системы и мужских половых органов ВОЗ не одобрило ни то, ни другое положение, а рекомендовало, чтобы патологоанатомы указывали, какой вариант используют в своей работе [1].

ПРОСТАТИЧЕСКАЯ ИНТРАЭПИТЕЛИАЛЬНАЯ НЕОПЛАЗИЯ

Несколько изменился подход к простатической интраэпителиальной неоплазии (ПИН) высокой степени. Согласно определению, ПИН высокой степени представляет собой пролиферацию атипичных секреторных клеток в простатических железах. Считается, что ПИН — самый ранний гистологически распознаваемый предшественник инвазивной аденокарциномы предстательной железы [1]. Ранее к ПИН высокой степени относили 4 варианта внутривидовых пролифератов: плоский, пучковый, микропапиллярный и крибозный [2, 3]. В 5-м издании Классификации крибозные структуры удалены из категории ПИН высокой степени и рассматриваются отдельно в рамках ИДК или атипичной внутривидовой пролиферации (АВП).

КРИБРОЗНЫЕ СТРУКТУРЫ

Особое внимание в Классификации уделено крибозным структурам, которые были удалены из категории ПИН высокой степени, и часть из них считаются теперь ИДК, но в другой части цитологическая атипия выражена более, чем при ПИН, но недостаточно для того, чтобы диагностировать ИДК. Такие крибозные внутривидовые пролифераты обозначены в 5-м издании как «атипичная внутривидовая пролиферация». Считается, что рыхлые крибозные пролифераты без выраженной ядерной атипии или некроза вписываются в эту категорию лучше, чем в категорию крибозной ПИН, поскольку АВП-ассоциированная карцинома имеет сходные с ИДК-ассоциированной карциномой клинико-патологические особенности [1, 19–21]. Некоторые авторы отмечают, что эта терминология неспецифична, поскольку и ПИН, и ИДК также являются АВП, и предлагают альтернативный термин «атипичная пролиферация, подозрительная на внутривидовый рак (ASID)» [22].

НЕЙРОЭНДОКРИННАЯ КАРЦИНОМА ПРЕДСТАТЕЛЬНОЙ ЖЕЛЕЗЫ, СВЯЗАННАЯ С ЛЕЧЕНИЕМ

В 5-й серии изданий ВОЗ нейроэндокринные опухоли различных локализаций в каждой книге объединены в отдельную главу, но нейроэндокринная карцинома

предстательной железы, связанная с лечением (t-NEPC), из-за ее клинических и биологических особенностей описана в отдельном разделе главы, посвященной РПЖ [1]. Согласно определению, нейроэндокринная карцинома предстательной железы, связанная с лечением (t-NEPC), — это опухоль, демонстрирующая полную или частичную нейроэндокринную дифференцировку после антиандрогенной терапии, и этот термин применяется как к первичным, так и к метастатическим опухолям. Связанная с лечением нейроэндокринная карцинома предстательной железы обнаруживается у 10,5–17,0 % пациентов с метастатическим кастрационно-резистентным РПЖ после лечения ингибиторами передачи сигналов андрогенных рецепторов. Некоторые виды рака имеют гистологические и иммуногистохимические признаки чисто мелкоклеточной или реже крупноклеточной нейроэндокринной карциномы, в то время как другие представляют собой смешанные опухоли с компонентом аденокарциномы высокой степени злокачественности [23]. Их прогноз неблагоприятный: так, в одном исследовании медиана выживаемости составила 53,5 мес после установления первоначального диагноза РПЖ, а медиана выживаемости — всего 7 мес после установления диагноза t-NEPC [23].

АДЕНОКИСТОЗНЫЙ (БАЗАЛЬНОКЛЕТОЧНЫЙ) РАК ПРЕДСТАТЕЛЬНОЙ ЖЕЛЕЗЫ

Аденокистозная (базальноклеточная) карцинома — злокачественное новообразование, которое, как пола-

гают, исходит из базальных клеток предстательной железы. В 5-м издании Классификации ВОЗ название «базальноклеточная» было заменено названием «аденокистозная», чтобы отразить близкое морфологическое и молекулярное сходство таких опухолей с их аналогами в слюнной железе. По результатам флуоресцентной гибридизации *in situ* выяснилось, что 29–47 % этих карцином содержат слияния генов *MYB::NFIB* [24, 25], а положительных случаев слияния *TMPRSS2::ERG* нет [26]. Подобные перестройки *MYB* встречаются в большинстве аденокистозных карцином слюнной железы [27], поэтому важным диагностическим критерием является исключение метастазирования из слюнной железы или других органов, где могут возникать аденокистозные карциномы.

В 5-м издании мимоходом упоминаются новые технологии, такие как поддержка принятия решений на основе искусственного интеллекта для диагностики РПЖ. Но эти технологии все еще находятся в зачаточном состоянии и пока не получили широкого распространения в повседневной практике [1].

ЗАКЛЮЧЕНИЕ

Пятое издание Классификации опухолей мочевыделительной системы и мужских половых органов ВОЗ включает переосмысленный опыт и анализ информации относительно РПЖ и внутрипротоковых пролифератов. Однако некоторые вопросы все же остались спорными, а определения — размытыми.

REFERENCES / ЛИТЕРАТУРА

- Netto G.J., Amin M.B., Kench J.G. et al. Chapter 4: Tumours of the Prostate. In: WHO Classification of Tumours: Urinary and Male Genital Tumours. Lyon: International Agency for Research on Cancer, 2022. Available at: <https://tumourclassification.iarc.who.int/chapters/36>.
- Eble J.N.S.G., Epstein J.I., Sesterhenn I.A. World Health Organization Classification of Tumours. Pathology and genetics of tumours of the urinary system and male genital organs. Lyon: IARC Press, 2004.
- Moch H.H.P., Ulbright T.M., Reuter V. The WHO Classification of Tumours of the Urinary System and Male Genital Organs. Lyon: IARC Press, 2016.
- Humphrey H.A. Prostate Pathology. Chicago: ASCP-Press, 2003. P. 556.
- Kench J.G., Amin M.B., Berney D.M. et al. WHO Classification of Tumours fifth edition: evolving issues in the classification, diagnosis, and prognostication of prostate cancer. *Histopathology* 2022;81:447–58. DOI: 10.1111/his.14711.
- Kaur H.B., Salles D.C., Paulk A. et al. PIN-like ductal carcinoma of the prostate has frequent activating RAS/RAF mutations. *Histopathology* 2021;78:327–33.
- Seipel A.H., Delahunt B., Samaratunga H. et al. Diagnostic criteria for ductal adenocarcinoma of the prostate: interobserver variability among 20 expert urologists. *Histopathology* 2014;65:216–27.
- Epstein J.I., Netto G.J. Biopsy Interpretation of the Prostate. Lippincott Williams & Wilkins, 2008. 358 p.
- Bostwick D.G., Cheng L. Precursors of prostate cancer. *Histopathology* 2012;60(1):4–27. DOI: 10.1111/j.1365-2559.2011.04007.x
- Varma M., Egevad L., Algaba F. et al. Intraductal carcinoma of prostate reporting practice: a survey of expert European urologists. *J Clin Pathol* 2016;69:852–7. DOI: 10.1136/jclinpath-2016-203658
- Khani F., Wobker S.E., Hicks J.L. et al. Intraductal carcinoma of the prostate in the absence of high-grade invasive carcinoma represents a molecularly distinct type of in situ carcinoma enriched with oncogenic driver mutations. *J Pathol* 2019;249:79–89.
- Kimura K., Tsuzuki T., Kato M. et al. Prognostic value of intraductal carcinoma of the prostate in radical prostatectomy specimens. *Prostate* 2014;74:680–7.
- Miyai K., Divatia M.K., Shen S.S. et al. Clinicopathological analysis of intraductal proliferative lesions of prostate: intraductal carcinoma of prostate, high-grade prostatic intraepithelial neoplasia, and atypical cribriform lesion. *Hum Pathol* 2014;45:1572–81.
- Epstein J.I., Egevad L., Amin M.B. et al. The 2014 International Society of Urological Pathology (ISUP) consensus conference on Gleason grading of prostatic carcinoma: definition of grading patterns and proposal for a new grading system. *Am J Surg Pathol* 2016;40:244–52.
- Samaratunga H., Delahunt B., Egevad L. et al. Intraductal carcinoma of the prostate is an aggressive form of invasive carcinoma and should be graded. *Pathology* 2020;52:192–6.

16. Van Leenders G., van der Kwast T.H., Grignon D.J. et al. The 2019 International Society of Urological Pathology (ISUP) consensus conference on grading of prostatic carcinoma. *Am J Surg Pathol* 2020;44:e87–e99.
17. Epstein J.I., Amin M.B., Fine S.W. et al. The 2019 Genitourinary Pathology Society (GUPS) white paper on contemporary grading of prostate cancer. *Arch Pathol Lab Med* 2021;145:461–93.
18. Rijstenberg L.L., Hansum T., Hollemans E. et al. Intraductal carcinoma has a minimal impact on grade group assignment in prostate cancer biopsy and radical prostatectomy specimens. *Histopathology* 2020;77:742–8.
19. Hickman R.A., Yu H., Li J. et al. Atypical intraductal cribriform proliferations of the prostate exhibit similar molecular and clinicopathologic characteristics as intraductal carcinoma of the prostate. *Am J Surg Pathol* 2017;41:550–6.
20. Dong F., Yang P., Wang C. et al. Architectural heterogeneity and cribriform pattern predict adverse clinical outcome for Gleason grade 4 prostatic adenocarcinoma. *Am J Surg Pathol* 2013;37:1855–61.
21. Shah R.B., Cai Q., Aron M. et al. Diagnosis of “cribriform” prostatic adenocarcinoma: an interobserver reproducibility study among urologic pathologists with recommendations. *Am J Cancer Res* 2021;11:3990–4001.
22. Egevad L., Delahunt B., Kristiansen G. et al. Contemporary prognostic indicators for prostate cancer incorporating international society of urological pathology recommendations. *Pathology* 2018;50:60–73.
23. Conteduca V., Oromendia C., Eng K.W. et al. Clinical features of neuroendocrine prostate cancer. *Eur J Cancer* 2019;121:7–18.
24. Bishop J.A., Yonescu R., Epstein J.I., Westra W.H. A subset of prostatic basal cell carcinomas harbor the *MYB* rearrangement of adenoid cystic carcinoma. *Hum Pathol* 2015;46:1204–8.
25. Magers M.J., Iczkowski K.A., Montironi R. et al. *MYB–NFIB* gene fusion in prostatic basal cell carcinoma: clinicopathologic correlates and comparison with basal cell adenoma and florid basal cell hyperplasia. *Mod Pathol* 2019;32:1666–74.
26. Simper N.B., Jones C.L., MacLennan G.T. et al. Basal cell carcinoma of the prostate is an aggressive tumor with frequent loss of PTEN expression and overexpression of EGFR. *Hum Pathol* 2015;46:805–12.
27. West R.B., Kong C., Clarke N. et al. *MYB* expression and translocation in adenoid cystic carcinomas and other salivary gland tumors with clinicopathologic correlation. *Am J Surg Pathol* 2011;35:92–9.

Конфликт интересов. Автор заявляет об отсутствии конфликта интересов.
Conflict of interest. The author declares no conflicts of interest.

Финансирование. Работа выполнена без спонсорской поддержки.
Funding. The work was performed without external funding.

DOI: 10.17650/2618-7019-2022-5-3-4-23-31

 CC BY 4.0

ОСНОВНЫЕ ПРИНЦИПЫ МОРФОЛОГИЧЕСКОГО ИССЛЕДОВАНИЯ ПРИ РАКЕ МОЛОЧНОЙ ЖЕЛЕЗЫ

А.Г. Кудайбергенова¹, Н.А. Горбань²¹ФГБУ «Национальный медицинский исследовательский центр онкологии им. Н.Н. Петрова» Минздрава России; Россия, 197758 Санкт-Петербург, пос. Песочный, ул. Ленинградская, 68;²ФГБУ «Центральная клиническая больница с поликлиникой» Управления делами Президента Российской Федерации; Россия, 121359 Москва, ул. Маршала Тимошенко, 15**Контакты:** Асель Галимовна Кудайбергенова asel1972@mail.ru

Рак молочной железы является социально значимой проблемой, а результаты морфологического исследования – центральным звеном в выборе тактики лечения конкретной пациентки. В статье приведены основные принципы патоморфологического и иммуногистохимического исследований, которые в обязательном порядке необходимо выполнять при раке молочной железы.

Ключевые слова: рак молочной железы, морфологическое исследование, трепанобиопсия, интраоперационное исследование, плановое гистологическое исследование

Для цитирования: Кудайбергенова А.Г., Горбань Н.А. Основные принципы морфологического исследования при раке молочной железы. Онкопатология 2022;5(3-4):23-31. DOI: 10.17650/2618-7019-2022-5-3-4-23-31

Basic principles of morphological examination in breast cancer

A.G. Kudajbergenova¹, N.A. Gorban²¹N.N. Petrov National Medical Research Center of Oncology, Ministry of Health of Russia; 68 Leningradskaya St., Pesochnyy Settlement, Saint Petersburg 197758, Russia;²Central Clinical Hospital with Polyclinic, Administration of the President of the Russian Federation; 15 Marshala Timoshenko St., Moscow 121359, Russia**Contacts:** Asel Galimovna Kudajbergenova asel1972@mail.ru

Breast cancer is an important social problem. Accurate morphological examination is crucial for choosing the most suitable treatment tactics in each particular case. This article details the main principles of pathomorphological and immunohistochemical examination that must be followed to ensure adequate breast cancer diagnosis.

Keywords: breast cancer, morphological examination, core needle biopsy, intraoperative examination, selective histopathological examination

For citation: Kudajbergenova A.G., Gorban N.A. Basic principles of morphological examination in breast cancer. Onkopatologiya = Oncopathology 2022;5(3-4):23-31. DOI: 10.17650/2618-7019-2022-5-3-4-23-31

ВВЕДЕНИЕ

Морфологические (гистологическое, иммуногистохимическое) и молекулярно-генетическое исследования биопсийного и/или операционного материала при раке молочной железы (РМЖ) выполняют в первую очередь с диагностической целью, а также для определения клинических прогностических групп и выбора тактики лечения. В силу большой социальной значимости РМЖ морфологическое исследование и практическое применение его результатов имеют

основополагающее значение. До сих пор идет активное накопление и осмысление клинического опыта, в связи с чем перед патологоанатомами встают новые вопросы и задачи.

ТРЕПАНОБИОПСИЯ

Трепанобиопсию новообразования молочной железы (МЖ) проводят с диагностической целью. Репрезентативность биопсии и вероятность установления правильного диагноза прямо пропорциональны количеству

исследованных столбиков [1]. При морфологическом описании трепанобиоптатов в первую очередь необходимо отметить количество столбиков ткани МЖ. Обычно для гистологического исследования доставляют 2–3 столбика толщиной 1–2 мм и длиной около 10–15 мм в зависимости от характеристик используемого для забора биоптата прибора. Тканевые столбики должны быть залиты в парафиновый блок в одной плоскости параллельно их продольной оси, чтобы вся плоскость попала в срез (рис. 1). Столбики исследуют бережно, с учетом необходимости многочисленных дополнительных иммуногистохимических и молекулярно-генетических исследований.

При микроскопическом исследовании материала трепанобиопсии патологоанатом сталкивается со следующими диагностическими ситуациями:

- отсутствие карциномы;
- карцинома *in situ*;
- инвазивная карцинома;
- подозрение на карциному;
- злокачественный процесс другого гистогенеза (саркома, меланома, лимфома, метастаз и т. д.).

При отсутствии в трепанобиоптате злокачественной опухоли следует описать все выявленные изменения ткани МЖ: наличие микрокальцинатов, воспаления, фиброза, склерозирующего аденоза, протоковой гиперплазии и т. д., чтобы было понятно, чем вызваны изменения, которые наблюдают клинически. Если изменения в биоптате МЖ не выявлены, возникает сомнение, что при взятии пунктата зона патологических изменений попала в биоптат.

Для карциномы в трепанобиоптате необходимо указать гистологический тип (табл. 1) [2], степень злокачественности по Ноттингемской системе (табл. 2), затем отметить наличие или отсутствие структур карциномы *in situ*, указав ее тип (протоковая или дольковая), а также наличие или отсутствие лимфоваскулярной инвазии.

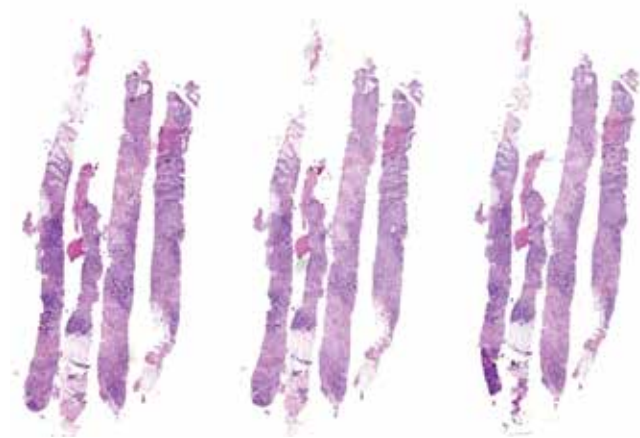


Рис. 1. Полноценные столбики ткани молочной железы, правильно уложенные в блоке

Fig. 1. Columns of breast tissue, properly embedded in a block

Таблица 1. Гистологическая классификация опухолей молочной железы Всемирной организации здравоохранения 2020 г.

Table 1. World Health Organization 2020 histological classification of breast tumors

Эпителиально-миоэпителиальные опухоли Epithelial myoepithelial tumors	
8983/3	Аденомиоэпителиома с карциномой Adenomyoepithelioma with carcinoma
8562/3	Эпителиально-миоэпителиальная карцинома Epithelial myoepithelial carcinoma
Папиллярные опухоли Papillary tumors	
8503/2	Протоковая карцинома <i>in situ</i> , папиллярная Ductal carcinoma <i>in situ</i> , papillary
8504/2	Инкапсулированная папиллярная карцинома Encapsulated papillary carcinoma
8504/3	Инкапсулированная папиллярная карцинома с инвазией Encapsulated papillary carcinoma with invasion
8509/2	Солидная папиллярная карцинома <i>in situ</i> Solid papillary carcinoma <i>in situ</i>
8509/3	Солидная папиллярная карцинома с инвазией Solid papillary carcinoma with invasion
8503/3	Внутрипротоковая папиллярная аденокарцинома с инвазией Intraductal papillary adenocarcinoma with invasion
Неинвазивные дольковые опухоли Non-invasive lobular tumors	
8520/2	Дольковая карцинома <i>in situ</i> , БДУ Lobular carcinoma <i>in situ</i> , NST Классическая дольковая карцинома <i>in situ</i> Classic lobular carcinoma <i>in situ</i> Цветущая дольковая карцинома <i>in situ</i> Florid lobular carcinoma <i>in situ</i>
8519/2	Дольковая карцинома <i>in situ</i> , плеоморфный вариант Lobular carcinoma <i>in situ</i> , pleomorphic variant
Протоковая карцинома <i>in situ</i> Ductal carcinoma <i>in situ</i>	
8500/2	Внутрипротоковая карцинома, неинфильтрирующая, БДУ Ductal carcinoma, non-infiltrating, NST Низкой ядерной градации Low nuclear grade Промежуточной ядерной градации Intermediate nuclear grade Высокой ядерной градации High nuclear grade
Инвазивные карциномы молочной железы Invasive breast carcinomas	
8500/3	Инвазивная протоковая карцинома, БДУ Invasive ductal carcinoma, NST
8290/3	Онкоцитарная карцинома Oncocytic carcinoma
8314/3	Богатая липидами карцинома Lipid rich carcinoma
8315/3	Богатая гликогеном карцинома Glycogen rich carcinoma

Окончание табл. 1
The end of table 1

Эпителиально-миоэпителиальные опухоли Epithelial myoepithelial tumors	
8410/3	Сальная карцинома Sebaceous carcinoma
8520/3	Инвазивная дольковая карцинома, БДУ Invasive lobular carcinoma, NST
8211/3	Тубулярная карцинома Tubular carcinoma
8201/3	Крибозная карцинома Cribriform carcinoma
8480/3	Муцинозная карцинома Mucinous adenocarcinoma
8470/3	Муцинозная цистаденокарцинома, БДУ Mucinous cystadenocarcinoma, NST
8507/3	Инвазивная микропапиллярная карцинома Invasive micropapillary carcinoma
8401/3	Апокриновая карцинома Apocrine carcinoma
8575/3	Метапластическая карцинома, БДУ Metaplastic carcinoma, NST
Редкие опухоли и опухоли типа опухолей слюнной железы Rare and salivary gland type tumors	
8550/3	Ацинарноклеточная карцинома Acinar cell carcinoma
8200/3	Аденокистозная карцинома Adenoid cystic carcinoma
8502/3	Секреторная карцинома Secretory carcinoma
8430/3	Мукоэпидермоидная карцинома Mucoepidermoid carcinoma
8525/3	Плеоморфная карцинома Pleomorphic carcinoma
8509/3	Карцинома из высоких клеток с обратной полярностью Tall cell carcinoma with reversed polarity
Нейроэндокринные опухоли Neuroendocrine tumors	
8240/3	Нейроэндокринная опухоль, БДУ Neuroendocrine tumor, NST
8240/3	Нейроэндокринная опухоль, G1 Neuroendocrine tumor, G1
8249/3	Нейроэндокринная опухоль, G2 Neuroendocrine tumor, G2
8246/3	Нейроэндокринная карцинома, БДУ Neuroendocrine carcinoma, NST
8041/3	Нейроэндокринная карцинома, мелкоклеточная Neuroendocrine carcinoma, small cell
8013/3	Нейроэндокринная карцинома, крупноклеточная Neuroendocrine carcinoma, large cell

Примечание. БДУ – без дополнительных уточнений.
Note. NST – no special type.

Для того чтобы правильно определить степень злокачественности, требуется строго соблюдать методику [3]. В описательной части необходимо отразить характер строения опухоли, отметив наличие тубулярных и железистых структур полуколичественно (см. табл. 2). Опираясь на сравнение с люминальным эпителием нормальных структур МЖ или лимфоцитами, необходимо отразить степень выраженности ядерного полиморфизма (см. табл. 2). Необходимо провести подсчет и указать количество митотических фигур, выявленных в 10 полях зрения при увеличении 400, с указанием диаметра (D) или площади поля зрения микроскопа, с помощью которого проводили подсчет (например, 13 митозов на 10 полей зрения, ув. 400, D = 0,5 мм).

При наличии структур карциномы *in situ* без инвазивного компонента необходимо отразить ее вариант (протоковая или дольковая). Для протоковой карциномы *in situ* следует описать тип строения (крибозная, солидная и т. д.), степень ядерной градации (табл. 3), наличие или отсутствие комедонекрозов, канцеризации долек. При подозрении на наличие инвазивного компонента необходимо направить материал на иммуногистохимическое исследование для исключения или подтверждения инвазии [4].

Морфологическая картина, вызывающая подозрение на карциному, при исследовании трепанобиоптатов встречается редко и в подавляющем большинстве случаев представлена 3 типичными ситуациями:

- дифференциальный диагноз между склерозирующими процессами и карциномой I степени злокачественности по Ноттингемской системе;
- наличие множества крибозных структур, которые могут быть как протоковой карциномой *in situ*, так и инвазивным раком;
- папиллярное новообразование.

В первых 2 случаях необходимо провести иммуногистохимическое исследование с антителами к миоэпителию. Оценка папиллярного новообразования требует исследования всего узла после эксцизии, часто с применением дополнительного иммуногистохимического метода.

Не следует забывать, что в МЖ кроме карцином могут быть и другие опухоли (меланомы, лимфомы, метастазы карцином других локализаций и др.), требующие абсолютно иного подхода к диагностике. Рассмотрение этой проблемы остается за рамками настоящей статьи.

Любой результат микроскопического исследования необходимо сопоставить с системой BI-RADS [5], что отразить в заключении, если эти сведения представлены.

ИНТРАОПЕРАЦИОННОЕ ИССЛЕДОВАНИЕ

Интраоперационные исследования выполняют с целью уточнения объема операции. Для этого исследуют сигнальные лимфатические узлы, края резекции

Таблица 2. Ноттингемская система определения степени злокачественности рака молочной железы

Table 2. Nottingham grading system to assess the grade of breast cancer

Баллы Score	Структурообразование Structure	Ядерный полиморфизм Nuclear pleomorphism	Митотическая актив- ность при D = 0,5 мм Mitotic activity at D = 0.5 mm
1	>75 % опухолевого поля составляют железистые/тубулярные структуры Glandular/tubular structures comprise >75 % of the tumor	Ядра маленькие, немного увеличены по сравнению с эпителием нормальных структур, с правильными очертаниями, равномерным ядерным хроматином, небольшой вариацией в размерах The nuclei are small, slightly enlarged compared to the normal epithelium, have regular contours, homogenous nuclear chromatin, small variation in size	0–7
2	От 10 до 75 % опухоли составляют железистые/тубулярные структуры Glandular/tubular structures comprise 10 to 75 % of the tumor	Клетки больше, чем нормальные эпителиальные клетки, с везикулярными ядрами, заметными ядрышками, умеренными различиями в размерах и форме The cells are larger than normal epithelial cells and have vesicular nuclei, noticeable nucleoli, and moderate differences in size and shape	8–14
3	<10 % опухоли составляют железистые/тубулярные структуры Glandular/tubular structures comprise <10 % of the tumor	Везикулярные ядра, часто с заметными ядрышками, выраженные различия по форме и размеру, иногда очень крупные клетки с причудливыми формами Vesicular nuclei, often with noticeable nucleoli, pronounced differences in shape and size; sometimes very large cells with an unusual shape	≥15

I степень злокачественности – сумма от 3 до 5 баллов; II степень злокачественности – сумма 6 или 7 баллов; III степень злокачественности – сумма 8 или 9 баллов.

Grade I: score 3–5; Grade II: score 6–7; Grade III: score 8–9.

Таблица 3. Ядерная градация протоковой карциномы in situ

Table 3. Nuclear gradation of ductal carcinoma in situ

Признак Sign	Степень I (низкая) Grade I (low)	Степень II (промежуточ- ная) Grade II (intermediate)	Степень III (высокая) Grade III (high)
Полиморфизм Polymorphism	Монотонный (мономорфный) Monotonous (monomorphic)	Промежуточный Intermediate	Выраженный Pronounced
Размер Size	Увеличение размеров ядер в 1,5–2,0 раза по сравнению с размером эритроцитов или ядер нормальных протоковых эпителиальных клеток Nuclei are 1.5–2.0 times larger than those of red blood cells or normal ductal epithelial cells	Промежуточный Intermediate	Увеличение размеров ядер более чем в 2,5 раза по сравнению с размером эритроцитов или ядер нормальных протоковых эпителиальных клеток Nuclei are 2.5 times larger than those of red blood cells or normal ductal epithelial cells
Хроматин Chromatin	Обычно диффузный, тонко диспергированный (равномерно распределенный) Usually diffuse, finely dispersed (homogenous)	Промежуточный Intermediate	Обычно везикулярный, с грубым или неравномерным распределением Usually vesicular, coarse, non-homogenous
Ядрышки Nucleoli	Редко Rare	Промежуточное количество Intermediate number	Выраженные, часто множественные Pronounced, often multiple
Митозы Mitoses	Редко Rare	Промежуточное количество Intermediate number	Могут быть частыми Can be multiple
Ориентация Orientation	Поляризация по направлению к люминальной поверхности Polarization towards the luminal surface	Промежуточная Intermediate	Обычно поляризация отсутствует Usually none

и ткань подсосковой области [5]. Интраоперационные исследования могут быть макроскопическими (осмотр невооруженным глазом, измерение расстояния или

размера) и микроскопическими (анализ цитологических отпечатков и соскобов или замороженных срезов). Следует подчеркнуть, что все эти методы имеют

ограничения по сравнению с плановым гистологическим исследованием. Качество и возможность оценки замороженных срезов хуже, чем парафиновых, поэтому при выполнении интраоперационных гистологических исследований следует иметь в виду высокую частоту как ложноотрицательных, так и ложноположительных результатов.

Другим методом оценки состояния сигнального лимфатического узла, краев резекции и подсосковой зоны является цитологическое исследование по мазку-отпечатку, которое может быть быстрым и качественным. Наиболее надежная диагностика — сочетание обоих методов интраоперационного исследования: гистологического и цитологического, с сопоставлением их результатов. При гистологической оценке края поверхность резекции перед разрезом должна быть помечена красителем. Расстояние от опухоли до края резекции определяют с помощью макро- и микроскопического (на замороженных срезах) измерений.

Интраоперационное исследование нельзя использовать для компенсации неадекватной предоперационной первичной диагностики патологического процесса, особенно при узловом новообразовании размером <1 см, в связи с высокой частотой ложноположительных или неопределенных результатов, а при подтверждении рака — в связи с утратой материала для последующего определения гормонального и HER2-статуса, а также других биомаркеров.

В исключительных случаях, если попытки получить предоперационный диагноз не увенчались успехом, необходимо провести мультидисциплинарное обсуждение, на котором может быть принято решение о проведении интраоперационного исследования замороженных срезов.

Окончательное решение о характере и возможности проведения интраоперационного исследования принимает патологоанатом.

ПЛАНОВОЕ ГИСТОЛОГИЧЕСКОЕ ИССЛЕДОВАНИЕ ОПЕРАЦИОННОГО МАТЕРИАЛА

Плановое гистологическое исследование начинается с макроскопического описания и вырезки доставленного материала, которые должны быть выполнены адекватно и требуют отдельного обсуждения.

При микроскопическом исследовании операционного материала должны быть указаны:

- Гистологический вариант опухоли с кодом по МКБ-О (см. табл. 1).
- Степень злокачественности опухоли (G) по Ноттингемской системе (см. табл. 2).
- Наибольший размер опухоли в сантиметрах с уточнением после микроскопического исследования (макроскопически крупный опухолевый узел может быть представлен преимущественно структурами

карциномы *in situ*, которые не включают в размер опухоли, а инвазивный компонент — оказаться небольшим. Возможна и обратная ситуация: опухолевый узел большего размера за счет незаметных при макроскопии и применении лучевых методов диагностики длинных тяжей инвазивного роста опухоли, что часто бывает при дольковом раке).

- При мультифокальном росте следует указать количество, размер и степень злокачественности всех опухолей, расстояние между опухолевыми узлами. Если расстояние между опухолями <0,5 см, они рассматриваются как единый узел. Стадирование и градирование при мультифокальных опухолях pT (m) проводят по узлу наибольшего размера (размеры опухолей не суммируются!).
- Расстояние от опухоли до ближайшего края резекции с указанием его локализации.
- Состояние краев резекции (интактный край, вовлечение в инвазивную опухоль с указанием протяженности, наличие структур протоковой карциномы *in situ*).
- Состояние кожи. При вовлечении в опухолевый процесс необходимо указать наличие или отсутствие изъязвления и лимфоваскулярной инвазии в дерме.
- Наличие перитуморальной лимфоваскулярной инвазии.
- Общее количество исследованных лимфатических узлов, количество пораженных лимфатических узлов, наличие или отсутствие экстракапсулярного распространения.
- Патологоанатомическая стадия рака в категориях pT, pN.

После проведения любого неoadъювантного лечения гистологическое исследование имеет ряд особенностей: в первую очередь следует понимать, что размер ложа опухоли не тождественен размеру непосредственно резидуальной опухоли, по размеру которой проводят стадирование по ypT. Помимо протяженности непрерывного фокуса карциномы необходимо указать ее клеточную плотность и степень злокачественности по Ноттингемской системе, а также наличие структур протоковой карциномы *in situ*. При полном регрессе опухоли следует отмечать гистологические признаки ее ложа.

Категорию ypN оценивают без учета размеров метастаза (как в cN). Наличие метастаза любого размера, включая единичные клетки, исключает полный регресс и не может классифицироваться как ypN0. Метастазы, представленные даже единичными клетками, стадируют как ypN1. Помимо общего количества исследованных лимфатических узлов, отдельно следует указать количество метастатических, отмечая наличие признаков регресса, и количество лимфатических узлов без метастазов, но с морфологическими признаками, соответствующими полному регрессу.

В патологоанатомическом заключении должны быть указаны стадия опухоли в категориях уpT, уpN, регресс опухоли по шкале RCB (оценка по RCB невозможна при отсутствии регионарных лимфатических узлов).

ИММУНОГИСТОХИМИЧЕСКОЕ ИССЛЕДОВАНИЕ

1. В каждом вновь диагностированном случае инвазивного РМЖ (биопсийный или операционный материал, первичная опухоль или метастаз) необходимо определять статус гормональных рецепторов (рецепторов эстрогенов (РЭ), рецепторов прогестерона (РП) и HER2/neu. Внутрипротоковый рак (карциному *in situ*) необходимо тестировать только на РЭ [6].
2. Повторное тестирование при наличии результатов исследования на материале трепанобиопсии необходимо проводить на материале резекции в следующих случаях:
 - после проведения неoadъювантной терапии;
 - с дискордантными результатами между гистологическими заключениями по биопсийному и операционному материалам (изменение степени злокачественности, комбинированный гистологический вариант опухоли и др.);
 - при выявлении метастатических лимфатических узлов для сравнения с первичной опухолью.
3. После повторного тестирования необходимо сравнить экспрессию маркеров в первичной и метастатической опухолях, опухоли до лечения и резидуальной, затем сделать вывод о сохранности или смене иммунофенотипа.
4. Уровень экспрессии РЭ и РП следует оценивать по 8-балльной шкале Allred [7] (табл. 4, рис. 2). Кроме суммы баллов необходимо указать в процентах долю опухолевых клеток, экспрессирующих РЭ/РП не-

Таблица 4. Шкала оценки рецепторного статуса Allred

Table 4. Allred scoring system to measure hormonal receptor status

Баллы Score	Доля окрашенных ядер опухолевых клеток, % Proportion of stained tumor cell nuclei, %	Интенсивность окраски ядер опухолевых клеток Intensity of staining of tumor cell nuclei	Баллы Score
0	0	Нет окрашивания No staining	0
1	<1	Слабое окрашивание Weak staining	1
2	1–10	Умеренное окрашивание Moderate staining	2
3	11–33	Выраженное окрашивание Pronounced staining	3
4	34–66	—	
5	≥67		

зависимо от интенсивности окраски. Оценочные суждения о статусе гормональных рецепторов и какие-либо рекомендации давать не следует.

Следует понимать, что экспрессия РЭ в 1–100 % опухолевых клеток считается положительным результатом. Пациенткам с такими результатами рекомендована эндокринная терапия (как при инвазивном раке, так и при карциноме *in situ*). Несмотря на ограниченные клинические данные об эффективности эндокринной терапии в подгруппе больных с низким уровнем экспрессии РЭ (1–10 %), считается, что у пациенток этой подгруппы можно достичь эффекта от эндокринной терапии. Однако биологическое поведение некоторых карцином с низкой экспрессией РЭ более схоже с таковым эстроген-отрицательных карцином.

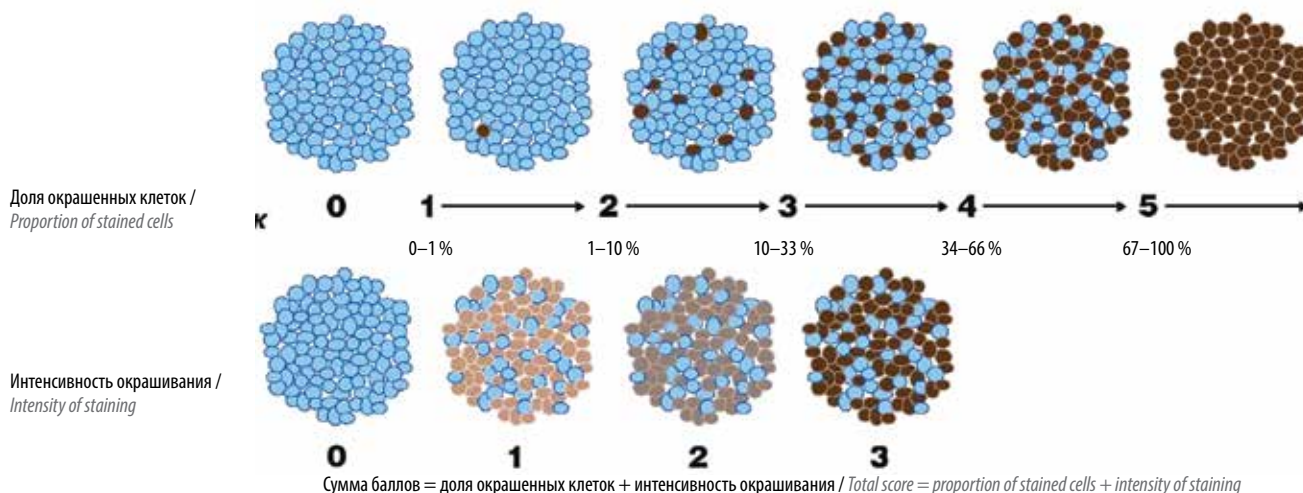


Рис. 2. Схема расчета суммы баллов при оценке рецепторного статуса

Fig. 2. Score calculation when assessing the receptor status

Карциномы с экспрессией РЭ <1 % считаются отрицательными, и пациенткам с такими опухолями не показана эндокринная терапия.

5. Для максимальной точности и воспроизводимости исследований лаборатории, осуществляющие тестирование, должны иметь стандартные операционные процедуры. В случаях со слабой интенсивностью экспрессии РЭ или количеством окрашенных клеток <10 % (в том числе и с отсутствием экспрессии) необходимо оценить и отразить в заключении состояние внутреннего положительного контроля.
6. Определение РП в инвазивных карциномах необходимо для прогностической клинической классификации и в качестве контроля адекватности экспрессии РЭ. Пациентки с РЭ-отрицательным, но с РП-положительным статусом могут рассматриваться как кандидаты для эндокринной терапии. Для оценки РП используют те же принципы, что и для оценки РЭ.
7. При наличии противоречий между выявленным статусом гормональных рецепторов и морфологической картиной (вариант карциномы, степень злокачественности и т.д.) необходимо дать пояснения. Клиницисты должны сообщать патологоанатому при несогласованном/противоречивом гистологическом и иммуногистохимическом заключениях [6]. Наиболее частые варианты несоответствий отражены в табл. 5.
8. При определении уровня экспрессии онкопротейна c-erbB-2 (HER2/neu) (0, +1, +2, +3) следует руководствоваться обновленными рекомендациями ASCO/CAP [8]. Статус c-erbB-2 (HER2/neu), оцененный как 0 и +1, следует считать отрицательным, +3 – положительным, +2 – неопределенным.
9. В последнее время появился ряд новых лекарственных препаратов, которые оказались эффективны при низком (low) и очень низком (ultra-low) уровне экспрессии онкопротейна c-erbB-2 (HER2/neu). Поэтому была предложена следующая схема оценки результатов иммуногистохимического исследования (табл. 6) [9].
10. При обнаружении выраженной экспрессии c-erbB-2 (HER2/neu) (+3 или +2) в карциноме низкой степени злокачественности любого гистологического типа (тубулярной, классической дольковой, муцинозной и криброзной) необходимо пересмотреть гистологические препараты, оценить корректность определения варианта карциномы с учетом уровня экспрессии РЭ, РП и Ki-67, оценить внутренний контроль (уровень окрашивания в нормальных ацинарных и протоковых структурах всех маркеров, особенно c-erbB-2 (HER2/neu)), и при неадекватном контроле провести повторное тестирование.

Таблица 5. Противоречия между экспрессией рецепторов эстрогенов и гистологическим вариантом рака молочной железы

Table 5. Discrepancies between estrogen receptor expression and histological variant of breast cancer

Маловероятный РЭ-отрицательный результат Unlikely ER-negative	Маловероятный РЭ-положительный результат Unlikely ER-positive
Инвазивная протоковая карцинома (неспецифического типа) низкой степени злокачественности, тубулярная, криброзная и муцинозная карциномы Invasive low-grade ductal carcinoma (nonspecific), tubular, cribriform, and mucinous carcinomas	Любой тип метапластической карциномы Any type of metaplastic carcinoma
Дольковая карцинома классического типа Classic lobular carcinoma	Аденокистозная карцинома и другие опухоли молочной железы типа опухолей слюнных желез Adenoid cystic carcinoma and other salivary gland type tumors
Инкапсулированная папиллярная или солидно-папиллярная карцинома Encapsulated papillary or solid papillary carcinoma	Карцинома с апокриновой дифференцировкой или с медуллярными признаками Apocrine carcinoma or carcinoma with medullary signs

Примечание. РЭ – рецепторы эстрогенов.

Note. ER – estrogen receptors.

11. При неопределенном уровне c-erbB-2 (HER2/neu) (+2) необходимо провести определение амплификации гена HER2/neu методом гибридизации *in situ* с двойной меткой. Результат оценивают как отношение числа копий гена HER2/neu к числу копий хромосомы 17. Кроме того, большое значение имеет среднее количество сигналов гена HER2/neu и центромерных участков. На основании полученных результатов выделяют 5 групп:
 - группа 1: HER2/CEP17 >2,0; среднее число сигналов HER2 в клетке >4,0. Статус амплифицирован, HER2-положительный;
 - группа 2: HER2/CEP17 >2,0; среднее число сигналов HER2 в клетке <4,0 (моносомия);
 - группа 3: HER2/CEP17 <2,0; среднее число сигналов HER2 в клетке >6,0 (полисомия);
 - группа 4: HER2/CEP17 <2,0; среднее число сигналов HER2 в клетке >4,0, но <6,0. Статус неопределенный;
 - группа 5: HER2/CEP17 <2,0; среднее число сигналов HER2 в клетке <4,0. Статус не амплифицирован, HER2-отрицательный.

Таким образом, группы 2, 3 и 4, выявленные после гибридизации *in situ*, требуют повторного пересмотра экспрессии c-erbB-2 (HER2/neu), возможно, повторного проведения иммуногистохимического исследования, и окончательный статус определяется на основании совокупности данных иммуногистохимического исследования и гибридизации *in situ*.

Таблица 6. Новая схема оценки экспрессии онкопротеина c-erbB-2 (HER2/neu)

Table 6. New system to measure the expression of c-ErbB-2 oncoprotein (HER2/neu)

Характер окрашивания Staining	Оценка в баллах Score	Оценка экспрессии Expression
Полное отсутствие мембранного окрашивания No membrane staining	0	Отрицательная Negative
Частичное, едва заметное слабое окрашивание <10 % опухолевых клеток Partial, very weak staining of <10 % of tumor cells	0	Отрицательная очень низкая (ultra low) Negative (ultra low)
Частичное, едва заметное слабое окрашивание >10 % опухолевых клеток Partial, very weak staining of >10 % of tumor cells	1	Отрицательная низкая (low) Negative (low)
Умеренное полное мембранное окрашивание >10 % опухолевых клеток Moderate complete membrane staining of >10 % of tumor cells	2	Неопределенная Indeterminate
Выраженное полное мембранное окрашивание >10 % опухолевых клеток Pronounced complete membrane staining of >10 % of tumor cells	3	Положительная Positive

Оценка экспрессии Ki-67 имеет низкую воспроизводимость, и, согласно консенсусу рабочей группы [10], индекс Ki-67 не должен служить критерием, на основании которого определяется прогностическая группа. Исключением является группа пациенток с ранним РЭ-положительным РМЖ (pT1–2, pN0), в которой уровень Ki-67 <5 % является прогностически благоприятным фактором, а >30 % – неблагоприятным. При этом индекс Ki-67 может быть полезен при оценке адекватности фиксации материала, в комплексной оценке РМЖ (при оценке адекватности определения степени злокачественности опухоли, экспрессии РЭ, в меньшей степени – статуса HER2/neu).

Следует понимать, что молекулярный подтип опухоли возможно определить только по результатам молекулярно-генетического тестирования. Суррогатное иммуногистохимическое исследование не дает права патологоанатому в заключении оценивать молекулярный подтип [11].

ЗАКЛЮЧЕНИЕ

Патологоанатомическое заключение должно кратко отразить всю ключевую информацию, без лишних подробностей. Все детали должны быть отражены в описательной части протокола патологоанатомического исследования.

REFERENCES / ЛИТЕРАТУРА

1. Sun T., Zhang H., Gao W., Yang Q. The appropriate number of preoperative core needle biopsy specimens for analysis in breast cancer. *Medicine (Baltimore)* 2021;100(14):e25400. DOI: 10.1097/MD.00000000000025400
2. WHO Classification of Tumours Editorial Board. *Breast tumours*. 5th edn, vol. 2. Lyon: International Agency for Research on Cancer, 2019.
3. Ellis I.O., Elston C.W. Histologic grade. In: *Breast Pathology*. Philadelphia: Elsevier, 2006. Pp. 225–233.
4. Горбань Н.А., Кудайбергенова А.Г., Филатова А.В., Гаврилов А.М. Протоковая карцинома *in situ* молочной железы. Аспекты морфологической диагностики. *Онкопатология* 2020;3(1–2):33–41.
5. Gorbani N.A., Kudaybergenova A.G., Filatova A.V., Gavrilov A.M. Ductal carcinoma *in situ* of the breast. Aspects of morphological diagnostics. *Onkopatologiya = Oncopathology* 2020;3(1–2):33–41. (In Russ.)
6. Royal College of Pathologists. Pathology Reporting of Breast Disease in Surgical Excision Specimens Incorporating the Dataset for Histological Reporting of Breast Cancer. Available at: <https://www.rcpath.org/profession/publications/cancer-datasets.html>.
7. Gradishar W.J., Anderson B.O., Abraham J. et al. Breast Cancer, Version 3.2020, NCCN Clinical Practice Guidelines in Oncology. *J Natl Compr Canc Netw* 2020;18(4):452–78. DOI: 10.6004/jncn.2020.0016
8. Allison K.H., Hammond E.H., Dowsett M. et al. Estrogen and Progesterone Receptor Testing in Breast Cancer: American Society of Clinical Oncology/College of American Pathologists Guideline Update. *Arch Pathol Lab Med* 2020;144(5):545–63. DOI: 10.5858/arpa.2019-0904-SA
9. Wolff A.C., Hammond M.E.H., Allison K.H. et al. Human epidermal growth factor receptor 2 testing in breast cancer: American Society of Clinical Oncology/College of American Pathologists clinical practice guideline focused update. *J Clin Oncol* 2018;36(20):2105–22. DOI: 10.1200/JCO.2018.77.8738
10. Venetis K., Crimini E., Sajjadi E. et al. HER2 low, ultra-low, and novel complementary biomarkers: expanding the spectrum of HER2 positivity in breast cancer. *Front Mol Biosci* 2022;15(9):834651. DOI: 10.3389/fmolb.2022.834651
11. Nielsen T.O., Leung S.C.Y., Rimm D.L. et al. Assessment of Ki-67 in breast cancer: updated recommendations from the International Ki-67 in Breast Cancer Working Group. *J Natl Cancer Inst* 2021;113(7):808–19. DOI: 10.1093/jnci/djaa201
12. Семиглазов В.Ф., Апанасевич В.И., Бесова Н.С. и др. «Золотой стандарт» диагностики и лечения рака молочной железы 2021. М.: ООО «Издательский дом «АБВ-пресс», 2020. 173 с.

Доступно по: https://specialist.nnood.ru/wp-content/uploads/sites/3/2021/01/KR_ROOM_2021_Zolotoy_standart_NEW.pdf.
Semiglazov V.F., Apanasevich V.I., Besova N.S. et al.
The gold standard of breast cancer diagnosis and treatment 2021.

Moscow: Publishing house "ABV-press", 2020. 173 p.
Available at: https://specialist.nnood.ru/wp-content/uploads/sites/3/2021/01/KR_ROOM_2021_Zolotoy_standart_NEW.pdf.
(In Russ.)

Конфликт интересов. Авторы заявляют об отсутствии конфликта интересов.
Conflict of interest. The authors declare no conflicts of interest.

Финансирование. Работа выполнена без спонсорской поддержки.
Funding. The work was performed without external funding.

Статья поступила: 17.02.2023. **Принята к публикации:** 14.03.2023.
Article submitted: 17.02.2023. **Accepted for publication:** 14.03.2023.

СИСТЕМА СТАНДАРТИЗАЦИИ ЦИТОЛОГИЧЕСКИХ ЗАКЛЮЧЕНИЙ ВСЕМИРНОЙ ОРГАНИЗАЦИИ ЗДРАВООХРАНЕНИЯ ПРИ ПАТОЛОГИИ ЛЕГКИХ

Е.Ю. Фурминская, С.В. Прилучный

ФГБУ «Центральная клиническая больница с поликлиникой» Управления делами Президента Российской Федерации; Россия, 121359 Москва, ул. Маршала Тимошенко, 15

Контакты: Елена Юрьевна Фурминская furm@mail.ru

Международная академия цитологии (The International Academy of Cytology, IAC) объединилась с Международным агентством по исследованию рака (The International Agency for Research on Cancer, IARC) и собрала группу экспертов по цитопатологии легких для разработки системы стандартных цитологических заключений по патологии легких в соответствии с действующей классификацией Всемирной организации здравоохранения. Предложенная система определяет 5 категорий: «Недостаточный/неадекватный/неинформативный материал», «Доброкачественный процесс», «Материал с признаками атипии», «Подозрение на злокачественную опухоль», «Злокачественная опухоль», каждая с четким определением, описанием критериев, предполагаемых рисков злокачественного новообразования и рекомендованной тактикой ведения пациента. Система Всемирной организации здравоохранения обеспечивает наилучшую практику применения дополнительных методов исследования, включая иммуноцитохимическое и молекулярно-генетические исследования. Система направлена на улучшение и стандартизацию заключений по цитологическим исследованиям, облегчение коммуникации между цитологами и клиницистами.

Ключевые слова: цитологическое исследование, тонкоигольная аспирационная биопсия, Система стандартизации цитологических заключений Всемирной организации здравоохранения при патологии легких, Классификация опухолей Всемирной организации здравоохранения 5-го издания

Для цитирования: Фурминская Е.Ю., Прилучный С.В. Система стандартизации цитологических заключений Всемирной организации здравоохранения при патологии легких. Онкопатология 2022;5(3-4):32-9. DOI: 10.17650/2618-7019-2022-5-3-4-32-39

The World Health Organization Reporting System for Lung Cytopathology

E. Yu. Furminskaya, S. V. Priluchny

Central Clinical Hospital with Polyclinic, Administration of the President of the Russian Federation; 15 Marshala Timoshenko St., Moscow 121359, Russia

Contacts: Elena Yuryevna Furminskaya furm@mail.ru

The International Academy of Cytology (IAC) has joined with the International Agency for Research on Cancer (IARC) to bring together a group of experts in lung cytopathology to develop a World Health Organization (WHO) Reporting System for Lung Cytopathology. This WHO System defines five categories for reporting lung cytopathology, that is, "Insufficient"/"Non-diagnostic", "Benign", "Atypical", "Suspicious for malignancy", and "Malignant", each with a clear descriptive term for the category, a definition, a risk of malignancy and a suggested management algorithm. The WHO System provides the best practice application of ancillary testing, including immunocytochemistry and molecular pathology. This System aims to improve and standardize the reporting of cytopathology, facilitate communication between cytopathologists and clinicians, and improve patient care.

Keywords: cytological examination, fine needle aspiration biopsy, World Health Organization reporting systems for lung cytopathology, World Health Organization classification of tumors, 5th edition

For citation: Furminskaya E.Yu., Priluchny S.V. The World Health Organization Reporting System for Lung Cytopathology. Onkopatologiya = Oncopathology 2022;5(3-4):32-9. DOI: 10.17650/2618-7019-2022-5-3-4-32-39

ВВЕДЕНИЕ

Серия гистологических классификаций Всемирной организации здравоохранения (ВОЗ) опухолей различных локализаций («Синие книги ВОЗ») издается уже более полувека, но только в последнем, 5-м издании практически в каждой главе появился раздел, посвященный цитологическим исследованиям. В декабре 2022 г. Международная академия цитологии (The International Academy of Cytology, IAC) совместно с Международным агентством по изучению рака (The International Agency for Research on Cancer, IARC) опубликовали первую книгу «Система стандартизации цитологических заключений ВОЗ при патологии легких», что явилось первым результатом подписанного в 2020 г. соглашения о сотрудничестве. Вышедшая публикация – важное историческое событие не только для цитологов, но и для всех специалистов, связанных с диагностикой и лечением заболеваний легких. Эта книга, неразрывно связанная с «Классификацией опухолей ВОЗ» 5-го издания, открыла новую серию, посвященную цитологическим исследованиям [1, 2].

Основной целью серии книг «Система стандартизации цитологических заключений ВОЗ» является стандартизация цитологических исследований при различных патологических процессах в соответствии с определенным набором диагностических категорий. Точным унифицированным языком описаны ключевые цитологические признаки, на основании которых разработаны критерии для диагностики того или иного процесса. Эти критерии представляют собой первое международное соглашение. В каждом разделе, посвященном конкретному патологическому процессу, имеется специальный подраздел, в котором обсуждается дифференциальная диагностика.

Важность цитологических исследований при диагностике различных заболеваний легких была признана с самых первых дней клинической цитологии. Исследование мокроты, смывов с бронхов (СБ), браш-биопсии (ББ), бронхоальвеолярного лаважа (БАЛ) и материала тонкоигольной аспирационной биопсии (ТИАБ) успешно применяют для диагностики патологических процессов в легких, однако отсутствие последовательной и стандартизированной системы цитологических заключений затрудняет коммуникацию между специалистами, занимающимися такими пациентами [3, 4].

Попытки создать единую систему предпринимались и ранее. Так, Общество цитопатологии Папаниколау (The Papanicolaou Society of Cytopathology, PSC) в 2016 г. в руководстве по легочной цитопатологии предложило 6-уровневую систему, включающую категории «Неинформативный материал», «Отсутствие злокачественного новообразования», «Материал с признаками атипии», «Новообразование, доброкачественное новообразование, карцинома низкой степени злокачественности», «Подозрение на злокачественную опухоль», «Злокачественная опухоль», где наиболее спорными явились категории «Новообразование, доброкачественное новообразование, карцинома низкой степени злокачественности» и «Неинформативный материал» [5, 6]. В 2020 г. Японское общество по изучению рака легкого и Японское общество клинической цитологии предложили 4-уровневую систему со следующими категориями: «Отсутствие злокачественного новообразования», «Наличие атипичных клеток», «Подозрение на злокачественное новообразование» и «Злокачественная опухоль» [7]. В этой системе неадекватные случаи не классифицируют, поскольку они исключаются на начальном этапе. Хотя эти 2 классификации попытались систематизировать номенклатуру и связать категории с дальнейшим ведением пациента, ни одна из них не была разработана и адаптирована для международной цитологической практики.

«Система стандартизации цитологических заключений ВОЗ при патологии легких» (Система ВОЗ) является первой международной системой. В предложенной Системе ВОЗ рекомендовано использовать общеупотребительные сокращения, которые перечислены в начале книги. Например, термин «немелкоклеточный рак легкого» следует использовать для рака легкого без специфических признаков мелкоклеточного, а тип карциномы (аденокарцинома, плоскоклеточный рак или метастаз) не может быть определен из-за малого объема материала.

Имеется раздел, включающий характеристику цитологического материала, взятого различными способами. В конце каждой главы, посвященной конкретной диагностической категории, приведены примеры формулировки заключений.

В Системе ВОЗ определены 5 категорий, которые стратифицированы по предполагаемому риску злокачественной опухоли (табл. 1). Каждая из этих категорий характеризует вероятность злокачественного новообразования и напрямую связана с рекомендациями о дальнейшей тактике ведения пациента (табл. 1, 2).

КАТЕГОРИЯ «НЕДОСТАТОЧНЫЙ/ НЕАДЕКВАТНЫЙ/НЕИНФОРМАТИВНЫЙ МАТЕРИАЛ»

К категории «Недостаточный/неадекватный/неинформативный материал» относится материал с недостаточным количеством или качеством для уверенной диагностики.

Именно адекватность материала играет ключевую роль в цитологической диагностике и возможности применения дополнительных методов исследования. Она определяется в зависимости от типа материала, клинических и анамнестических данных, а также данных методов визуализации, что обеспечивает так называемый тройной тест [5, 8].

Таблица 1. Международная система стандартизации цитологических заключений Всемирной организации здравоохранения при патологии легких при тонкоигольной аспирационной биопсии: предполагаемый риск злокачественной опухоли и варианты клинического подхода

Table 1. The World Health Organization reporting system for lung cytopathology (fine-needle aspiration biopsy): estimated risk of malignancy and clinical management options

Диагностическая категория Diagnostic category	Предполагаемый риск злокачественной опухоли, % Estimated risk of malignancy, %	Варианты клинического подхода Clinical management options
Недостаточный/неадекватный/неинформативный материал Insufficient/inadequate/non-diagnostic	43–53	Соотнести клинические, морфологические и данные методов визуализации; обсудить на консилиуме, выполнить повторную ТИАБ с трепанобиопсией или без нее Correlate with clinical, morphological, and imaging findings; discuss at a multidisciplinary team meeting, repeat FNAB with or without core needle biopsy
Доброкачественный процесс Benign	19–64	Соотнести клинические, морфологические и данные методов визуализации; при подтверждении доброкачественного диагноза – рутинное наблюдение через 3–6 мес, при отсутствии корреляции выполнить повторную ТИАБ с трепанобиопсией или без нее Correlate with clinical, morphological, and imaging findings. If these confirm benign diagnosis, then routine follow-up at 3–6 months. If no correlation, then repeat FNAB with or without core needle biopsy
Материал с признаками атипии Atypical	46–55	Соотнести клинические, морфологические и данные методов визуализации; обсудить на консилиуме; при подтверждении доброкачественного диагноза – рутинное наблюдение через 3–6 мес, при отсутствии корреляции выполнить повторную ТИАБ с трепанобиопсией или без нее Correlate with clinical, morphological, and imaging findings; discuss at a multidisciplinary team meeting. If all show a benign diagnosis, then routine follow-up at 3–6 months. If no correlation, then repeat FNAB with or without core needle biopsy
Подозрение на злокачественную опухоль Suspicious for malignancy	75–88	Соотнести клинические, морфологические и данные методов визуализации; обсудить на консилиуме. При подтверждении злокачественной опухоли решить вопрос об окончательной тактике ведения. Если нет корреляции, что поражение является злокачественным, – выполнить повторную ТИАБ с оценкой на месте (ROSE) с трепанобиопсией или без нее Correlate with clinical, morphological, and imaging findings; discuss at a multidisciplinary team meeting. If all support a diagnosis of malignancy, consider definitive treatment. If no correlation that lesion is malignant, repeat FNAB with rapid on-site evaluation (ROSE) with or without core needle biopsy
Злокачественная опухоль Malignant	87–100	Соотнести клинические, морфологические и данные методов визуализации; обсудить на консилиуме. При подтверждении злокачественной опухоли решить вопрос об окончательной тактике ведения. Если нет корреляции, что поражение является злокачественным, – выполнить повторную ТИАБ с оценкой на месте (ROSE) с трепанобиопсией или без нее Correlate with clinical, morphological, and imaging findings; discuss at a multidisciplinary team meeting. If all support a diagnosis of malignancy, provide definitive treatment. If no correlation that lesion is malignant, consider repeat FNAB with rapid on-site evaluation (ROSE) with or without core needle biopsy

Примечание. ТИАБ – тонкоигольная аспирационная биопсия.

Note. FNAB – fine-needle aspiration biopsy.

Для каждого типа материала определены характеристики адекватности без предъявления требования к определенному количеству или виду клеток.

Материал ТИАБ легкого должен включать некоторое количество альвеолярных макрофагов, которые обычно содержат пигмент (углерод или гемосидерин), и может включать фрагменты ткани разрушенных альвеолярных перегородок.

Материал ТИАБ лимфатического узла под контролем ультразвука должен содержать умеренное или

большое количество лимфоцитов (больше, чем при трансторакальной пункционной биопсии) либо большое количество макрофагов с углеродсодержащим пигментом. Для наибольшей конкретики предложено правило: более 40 лимфоцитов в поле зрения при большом увеличении в области наибольшей клеточности [9, 10].

В материале мокроты (в мазках или в жидкостных препаратах) должно быть по крайней мере несколько альвеолярных макрофагов и реснитчатых столбчатых клеток [11, 12].

Таблица 2. Международная система стандартизации цитологических заключений Всемирной организации здравоохранения при патологии легких по материалу мокроты, смывам с бронхов и браш-биопсии: предполагаемый риск злокачественной опухоли и варианты клинического подхода

Table 2. The World Health Organization reporting system for lung cytopathology (analysis of sputum, bronchoalveolar lavage, and brush biopsy): estimated risk of malignancy and clinical management options

Диагностическая категория Diagnostic category	Предполагаемый риск злокачественной опухоли, % Estimated risk of malignancy, %	Варианты клинического подхода Clinical management options
Недостаточный/неадекватный/неинформативный материал Insufficient/inadequate/non-diagnostic	Мокрота: 0–100 СБ: 38–81 ББ: 0–75 Sputum: 0–100 BAL: 38–81 BB: 0–75	Рассмотреть возможность повторного взятия материала либо использовать СБ/ББ (в случае, если первым было исследование мокроты) и/или ТИАБ, в зависимости от клинических, морфологических и данных методов визуализации Consider repeated sampling or use BAL/BB (if sputum was first examined) and/or FNAB, depending on clinical, morphological, and imaging findings
Доброкачественный процесс Benign	Мокрота: 0–42 СБ: 38–42 ББ: 32–38 Sputum: 0–42 BAL: 38–42 BB: 32–38	Соотнести клинические, морфологические и данные методов визуализации; если они подтверждают доброкачественный процесс, то плановое наблюдение через 3–6 мес; если нет корреляции – повторить исследование Correlate with clinical, morphological, and imaging findings. If these confirm benign diagnosis, then routine follow-up at 3–6 months. If no correlation, then repeat examination
Материал с признаками атипии Atypical	Мокрота: 86–100 СБ: 62–86 ББ: 79–100 Sputum: 86–100 BAL: 62–86 BB: 79–100	Соотнести клинические, морфологические и данные методов визуализации; при подтверждении доброкачественного диагноза – повторить исследование, при отсутствии корреляции – выполнить повторно СБ/ББ или ТИАБ с трепанобиопсией или без нее Correlate with clinical, morphological, and imaging findings. If these confirm benign diagnosis, then repeat examination. If no correlation, then repeat BAL/BB or FNAB with or without core needle biopsy
Подозрение на злокачественную опухоль Suspicious for malignancy	Мокрота: 100 СБ: 83–100 ББ: 75–100 Sputum: 100 BAL: 83–100 BB: 75–100	Соотнести клинические, морфологические и данные методов визуализации; выполнить повторно СБ/ББ или ТИАБ с трепанобиопсией или без нее; обсудить на консилиуме Correlate with clinical, morphological, and imaging findings; repeat BAL/BB or FNAB with or without core needle biopsy; discuss at a multidisciplinary team meeting
Злокачественная опухоль Malignant	Мокрота: 100 СБ: 98–100 ББ: 94–100 Sputum: 100 BAL: 98–100 BB: 94–100	Соотнести клинические, морфологические и данные методов визуализации; выполнить повторно СБ/ББ или ТИАБ с трепанобиопсией или без нее, чтобы подтвердить диагноз до начала лечения Correlate with clinical, morphological, and imaging findings; repeat BAL/BB or FNAB with or without core needle biopsy to confirm the diagnosis before treatment initiation

Примечание. ТИАБ – тонкоигольная аспирационная биопсия; СБ – смыв с бронхов; ББ – браш-биопсия.
Note. FNAB – fine-needle aspiration biopsy; BAL – bronchoalveolar lavage; BB – brush biopsy.

Материал ББ должен включать многочисленные бронхиальные эпителиальные клетки, могут присутствовать макрофаги. Исследуемые образцы ББ и БАЛ должны включать легко идентифицируемые альвеолярные макрофаги, а в БАЛ должно быть более 10 альвеолярных макрофагов на поле зрения при большом увеличении; бронхиальные эпителиальные клетки могут присутствовать, но их количество не должно превышать количество альвеолярных макрофагов [13].

Причины включения материала в категорию «Недостаточный/неадекватный/неинформативный материал» обязательно должны быть отражены в описании. Попадание материала в эту категорию зависит от метода взятия материала и, в частности, при ТИАБ – от наличия экспресс-оценки на месте (rapid on site evaluation, ROSE) [14], которая приобретает большое

значение и позволяет непосредственно за прием добиться получения адекватного материала и заключения [15]. Кроме того, количество случаев этой категории можно снизить за счет лучшей начальной подготовки и опыта врача, берущего материал, опыта и квалификации цитолога, использования наведения.

В системе ВОЗ категорию «Недостаточный/неадекватный материал» рекомендовано использовать для случаев с недостаточным количеством материала из-за низкой клеточности, некачественной подготовки, фиксации или окрашивания, а также при преобладании примеси крови, элементов воспаления или другого материала.

Термин «Неинформативный материал» не рекомендуется использовать в случаях, когда имеется клеточный материал доброкачественного процесса,

который не коррелирует с данными инструментальных исследований и методов визуализации. В таких случаях можно использовать категорию «Доброкачественный процесс» с комментарием о том, что «возможно, материал получен не из очага поражения, выявленного методами визуализации». Если в цитологическом материале присутствует клеточная атипия, каким бы скудным он ни был, случай не может быть отнесен к категории «Недостаточный материал», а должен быть отнесен к категории «Материал с признаками атипии» или «Подозрение на злокачественную опухоль» в зависимости от конкретной ситуации.

КАТЕГОРИЯ «ДОБРОКАЧЕСТВЕННЫЙ ПРОЦЕСС»

К категории «Доброкачественный процесс» относят материал с четкими цитологическими признаками доброкачественного процесса вне зависимости от того, являются ли они диагностическими для специфического процесса или конкретного доброкачественного новообразования.

Категория «Доброкачественный процесс» включает воспалительные процессы (например, гнойное или гранулематозное воспаление) и доброкачественные новообразования (специфические опухоли, такие как гамартома), а также материал с нормальными компонентами легочной ткани (респираторный эпителий, альвеолярные макрофаги и др.). Сопоставление морфологической картины с данными визуализации необходимо во всех случаях, когда это возможно. В случае расхождения с данными инструментальных методов должно быть четкое указание в комментарии, что «возможно, материал получен не из очага поражения, выявленного методами визуализации».

Когда это возможно, категория «Доброкачественный процесс» должна сопровождаться как можно более конкретным диагнозом. Окончательный диагноз должен быть установлен в контексте «тройного теста» с корреляцией результатов цитологического исследования с клинической картиной и инструментальными методами исследования [16].

КАТЕГОРИЯ «МАТЕРИАЛ С ПРИЗНАКАМИ АТИПИИ»

К категории «Материал с признаками атипии» относят материал с признаками, характерными преимущественно для доброкачественных образований, но с минимальными признаками атипии и недостаточным количеством или качеством, чтобы отнести его к доброкачественному или злокачественному процессу.

Цитоморфологические критерии категории «Материал с признаками атипии»:

- клетки респираторного либо другого эпителия, с выраженными реактивными и репаративными изменениями, которые могут имитировать злокачественные новообразования на фоне сопутству-

ющих воспалительных или инфекционных изменений, лучевой или химиотерапии;

- плоскоклеточные или другие метапластические изменения, которые невозможно отличить от новообразования (например, гиперплазия бокаловидных клеток, имитирующая муцинозную аденокарциному);
- крайне скудный материал, в котором наблюдаются единичные клетки с цитологическими признаками, характерными для злокачественного новообразования или лимфопролиферативного процесса;
- материал с фоновыми элементами некроза, орогования, густым муцином или апоптотическими клетками, указывающими на новообразование;
- веретенообразные клетки с нерезко выраженной атипией.

Основные причины наличия категории «Атипичный материал» представляют собой особенности некоторых патологических процессов/образований, уровень технического обеспечения, вопросы, связанные с получением и подготовкой материала, а также опыт цитолога, интерпретирующего образец [17, 18].

Дисплазия различной степени и карцинома *in situ* плоского эпителия, хотя и не диагностируются при цитологическом исследовании, обычно составляют значительную часть случаев категории «Атипичный материал». Также в эту категорию попадают реактивные изменения, такие как метаплазия и гиперплазия, инфекции, особенно вирусные, и изменения после терапии.

Случаи с недостаточным количеством материала, но наличием каких-либо признаков атипии следует относить в категорию «Материал с признаками атипии», а не «Недостаточный материал».

КАТЕГОРИЯ «ПОДОЗРЕНИЕ НА ЗЛОКАЧЕСТВЕННУЮ ОПУХОЛЬ»

Материал относится к категории «Подозрение на злокачественную опухоль», если имеет цитологические признаки, позволяющие предположить злокачественность, но их количество или качество недостаточно для установления однозначного диагноза злокачественной опухоли.

В настоящее время нет четких цитологических критериев для категории «Подозрение на злокачественную опухоль», однако выраженная атипия, увеличение ядер, анизонуклеоз, нарушение цитоархитектоники и клеточный полиморфизм являются признаками, позволяющими предположить злокачественную опухоль [14].

Эту категорию часто используют в случаях, когда в информативном материале цитологу недостаточно признаков (качественных или количественных) для уверенного заключения о злокачественной опухоли. По данным ряда исследователей, категория остается довольно субъективной, поскольку выявление патологии зависит от опыта цитолога, типа цитологического препарата и степени выраженности клеточной

атипии [19]. Кроме того, на практике данная категория используется для того, чтобы избежать ложноположительного диагноза злокачественного новообразования, который может привести к ненужному вмешательству.

Цитологическое заключение «Подозрение на злокачественную опухоль» нельзя использовать в качестве единственного основания для терапии [5, 7, 20]. В заключении следует указать, какая именно злокачественная опухоль предполагается (немелкоклеточная карцинома, карциноид, мелко- или крупноклеточная нейроэндокринная карцинома, лимфома, саркома, метастатическая опухоль). Примеры сопоставления цитологических и гистологических заключений указаны в табл. 3.

Использование ROSE снижает количество случаев в данной категории [14]. Однако существует ряд объективных ограничений, связанных с характеристиками опухоли, клиническими особенностями и технически-

ми аспектами. Например, при высокодифференцированной аденокарциноме со стелющимся характером роста выявляют скопления клеток со слабовыраженной ядерной атипией, что заставляет отнести исследуемый материал к этой категории. Реактивная атипия, связанная с лучевой и/или химиотерапией, может имитировать изменения при карциноме [21, 22]. В ряде случаев использование иммуноцитохимического метода может помочь в изменении категории «Подозрение на злокачественную опухоль» на категорию «Злокачественная опухоль».

КАТЕГОРИЯ «ЗЛОКАЧЕСТВЕННАЯ ОПУХОЛЬ»

К категории «Злокачественная опухоль» относят материал с четкими, однозначными цитологическими признаками злокачественной опухоли.

Категорию «Злокачественная опухоль» следует использовать только тогда, когда нет противоречий между

Таблица 3. Терминология для цитологического материала и небольших биопсий по сравнению с операционным материалом для мелкоклеточной карциномы, крупноклеточной нейроэндокринной карциномы, аденосквамозной карциномы и плеоморфной карциномы

Table 3. Terminology for cytological specimens and small biopsy specimens compared to surgical specimens for small cell carcinoma, large cell neuroendocrine carcinoma, adenosquamous carcinoma, and pleomorphic carcinoma

Цитологический материал и биоптаты Cytological and biopsy specimens	Операционный материал Surgical specimens
Мелкоклеточная карцинома Small cell carcinoma	Мелкоклеточная карцинома Small cell carcinoma
Немелкоклеточная карцинома с нейроэндокринной морфологией и положительными реакциями на нейроэндокринные маркеры, предположительно крупноклеточная нейроэндокринная карцинома Non-small cell carcinoma with neuroendocrine morphology positive for neuroendocrine markers; presumably large cell neuroendocrine carcinoma	Крупноклеточная нейроэндокринная карцинома Large cell neuroendocrine carcinoma
Присутствуют морфологические признаки плоскоклеточного рака и аденокарциномы: немелкоклеточный рак, без дополнительных уточнений (Комментарий: присутствуют аденокарцинома и плоскоклеточный компонент, поэтому, возможно, аденоплоскоклеточная карцинома) Morphological signs of squamous cell carcinoma and adenocarcinoma: non-small cell carcinoma not otherwise specified (Comment: adenocarcinoma with a squamous cell component; therefore, adenosquamous carcinoma is possible)	Аденоплоскоклеточная карцинома (если оба компонента >10 %) Adenosquamous carcinoma (if both components >10 %)
Морфологические признаки плоскоклеточного рака или аденокарциномы отсутствуют, но иммуногистохимическое окрашивание указывает на отдельные компоненты плоскоклеточного рака и аденокарциномы: немелкоклеточный рак, без дополнительных уточнений (Комментарий: укажите результаты иммуногистохимического окрашивания и, возможно, это аденоплоскоклеточная карцинома, но для уверенного заключения требуется операционный материал) No morphological signs of squamous cell carcinoma or adenocarcinoma; however, immunohistochemical staining indicates separate clusters of squamous cell carcinoma and adenocarcinoma: non-small cell carcinoma not otherwise specified (Comment: state the results of immunohistochemical staining; adenosquamous carcinoma is possible; however, surgical specimens should be examined to confirm the diagnosis)	Аденокарцинома, плоскоклеточный рак, аденоплоскоклеточный рак или крупноклеточный рак с неясными иммуногистохимическими характеристиками Adenocarcinoma, squamous cell carcinoma, adenosquamous carcinoma, or large cell carcinoma with unclear immunohistochemical characteristics
Немелкоклеточная карцинома с веретеноклеточной и/или гигантоклеточной карциномой (Комментарий: укажите наличие аденокарциномы или плоскоклеточного рака. Может быть плеоморфной карциномой, однако для уверенного заключения требуется операционный материал) Non-small cell carcinoma with spindle cell and/or giant cell carcinoma (Comment: indicate the presence of adenocarcinoma or squamous cell carcinoma. It can be a pleomorphic carcinoma; however, surgical specimens should be examined to confirm the diagnosis)	Плеоморфная, веретеноклеточная и/или гигантоклеточная карцинома Pleomorphic, spindle cell, and/or giant cell carcinoma

цитологическими признаками, клинической картиной и данными инструментальных исследований. По возможности новообразование должно быть охарактеризовано и отнесено к гистологическому типу (немелкоклеточный рак легкого, аденокарцинома, плоскоклеточный рак, мелкоклеточный рак, метастатаз и т. д.). Не следует забывать об ограничениях цитологических исследований, которые могут быть обусловлены объективными причинами [5, 6, 23]. Поэтому к категории «Злокачественная опухоль» следует относить случаи с достаточными клеточностью и критериями злокачественности [23].

Несмотря на то, что «Система стандартизации цитологических заключений ВОЗ при патологии легких» соответствует гистологической классификации опухолей легких 5-го издания ВОЗ, не все опухоли в ней отражены, поскольку до сих пор не все описаны и охарактеризованы в цитологической литературе.

При явных признаках злокачественности не всегда возможно поставить точный морфологический диагноз, определить тип карциномы или другого злокачественного новообразования. Дополнительные методы исследования могут помочь, но не во всех случаях. Иногда для точного диагноза некоторых подтипов карциномы необходима оценка всей удаленной опухоли.

Каждый раз при формулировании заключения по исследованию мокроты, БАЛ, ББ или ТИАБ обязательна корреляция с клиническими, визуальными и цитологическими данными, а у пациентов с подозрением на злокачественное новообразование необходимо обсуждение на консилиуме. Если в заключении речь идет о категориях «Материал с признаками ати-

пии» или «Подозрение на злокачественную опухоль» при несоответствии между клиническими данными, данными инструментальных исследований и результатом цитологического исследования, необходимо по возможности получить второе экспертное мнение.

ЗАКЛЮЧЕНИЕ

В стандартизированном структурированном заключении должна быть указана категория, дано краткое микроскопическое описание, которое должно содержать четкую информацию о степени клеточности и ключевых цитологических диагностических признаках.

В резюме цитолог должен дать как можно более конкретный диагноз (например, плоскоклеточная карцинома) или, если диагноз неясен, представить дифференциально-диагностический ряд. Если для удобства аудитора категориям присвоены номера, эти номера нельзя использовать вместо названия диагностической категории или конкретного диагноза, так как сокращение объема информации для клинициста увеличивает риск ошибки.

Дополнительные исследования (иммуноцитохимическое, FISH и др.) всегда должны быть частью окончательного цитологического заключения, и если эти исследования проводили в другой лаборатории, рекомендуется сделать ссылку на заключения.

Как и опубликованная серия «Классификация опухолей ВОЗ» («Синие книги ВОЗ») в гистологической диагностике, первое издание «Системы стандартизации цитологических заключений ВОЗ» будет играть ту же роль для цитологической практики.

REFERENCES / ЛИТЕРАТУРА

1. Thoracic Tumours, WHO Classification of Tumours, 5th edn., vol. 5. WHO Classification of Tumours Editorial Board, 2021.
2. Nicholson A.G., Tsao M.S., Beasley M.B. et al. The 2021 WHO Classification of Lung Tumors: Impact of advances since 2015. *J Thorac Oncol* 2022;17(3):362–87. DOI: 10.1016/j.jtho.2021.11.003
3. WHO Reporting System for Lung Cytopathology, IAC-IARC-WHO Cytopathology Reporting Systems, 1st edn., vol. 1. IAC-IARC-WHO Joint Editorial Board, 2022.
4. Schmitt F.C., Bubendorf L., Canberk S. et al. The World Health Organization Reporting System for Lung Cytopathology. *Acta Cytol* 2023;67(1):80–91. DOI: 10.1159/000527580
5. Layfield L.J., Baloch Z., Elsheikh T. et al. Standardized terminology and nomenclature for respiratory cytology: the Papanicolaou Society of Cytopathology guidelines. *Diagn Cytopathol* 2016;44(5):399–409.
6. Canberk S., Montezuma D., Aydın O. et al. The new guidelines of Papanicolaou Society of Cytopathology for respiratory specimens: assessment of risk of malignancy and diagnostic yield in different cytological modalities. *Diagn Cytopathol* 2018;46(9):725–9.
7. Hiroshima K., Yoshizawa A., Takenaka A. et al. Cytology reporting system for lung cancer from the Japan Lung Cancer Society and Japanese Society of Clinical Cytology: an interobserver reproducibility study and risk of malignancy evaluation on cytology specimens. *Acta Cytol* 2020;64(5):452–62.
8. Tattevin P., Casalino E., Fleury L. et al. The validity of medical history, classic symptoms, and chest radiographs in predicting pulmonary tuberculosis: derivation of a pulmonary tuberculosis prediction model. *Chest* 1999;115(5):1248–53.
9. Cameron S.E.H., Andrade R.S., Pambuccian S.E. Endobronchial ultrasound-guided transbronchial needle aspiration cytology: a state of the art review. *Cytopathology* 2010;21(1):6–26.
10. Alsharif M., Andrade R.S., Groth S.S. et al. Endobronchial ultrasound-guided transbronchial fine-needle aspiration: the University of Minnesota experience, with emphasis on usefulness, adequacy assessment, and diagnostic difficulties. *Am J Clin Pathol* 2008;130(3):434–43.
11. Greenberg S.D. Recent advances in pulmonary cytopathology. *Hum Pathol* 1983;14(10):901–12.
12. Choi Y.D., Han C.W., Kim J.H. et al. Effectiveness of sputum cytology using ThinPrep method for evaluation of lung cancer. *Diagn Cytopathol* 2008;36(3):167–71.
13. Chamberlain D.W., Braude A.C., Rebeck A.S. A critical evaluation of bronchoalveolar lavage. Criteria for identifying unsatisfactory specimens. *Acta Cytol* 1987;31(5):599–605.

14. Jain D., Allen T.C., Aisner D.L. et al. Rapid on-site evaluation of endobronchial ultrasound-guided transbronchial needle aspirations for the diagnosis of lung cancer: a perspective from members of the Pulmonary Pathology Society. *Arch Pathol Lab Med* 2018;142(2):253–62.
15. Michael C.W., Faquin W., Jing X. et al. Committee II: Guidelines for cytologic sampling techniques of lung and mediastinal lymph nodes. *Diagn Cytopathol* 2018;46(10):815–25. DOI: 10.1002/dc.23975
16. Borczuk A.C. Neoplastic and nonneoplastic benign mass lesions of the lung. *Arch Pathol Lab Med* 2012;136(10):1227–33.
17. Idowu M.O., Powers C.N. Lung cancer cytology: potential pitfalls and mimics – a review. *Int J Clin Exp Pathol* 2010;3(4):367–85.
18. Layfield L.J., Baloch Z. Atypia in pulmonary cytology: morphologic spectrum and causes. *Diagn Cytopathol* 2022;50(4):164–71.
19. Layfield L.J., Esebua M., Dodd L. et al. The Papanicolaou Society of Cytopathology guidelines for respiratory cytology: reproducibility of categories among observers. *Cytojournal* 2018;15:22.
20. Layfield L.J., Esebua M., Schmidt R.L., Witt B.L. Malignancy risk associated with the EBUS-FNA diagnostic categories nondiagnostic, benign, atypical, suspicious for malignancy, and malignant for mediastinal lymph node aspirate specimens. *J Am Soc Cytopathol* 2015;4(5):276–81.
21. Zhang X., Kuang Y., Zhang Y., He K. et al. Shifted focus of bronchoalveolar lavage in patients with suspected thoracic malignancy: an analysis of 224 patients. *J Thorac Dis* 2016;8(11):3245–54.
22. Rivera M.P., Mehta A.C. American College of Chest Physicians. Initial diagnosis of lung cancer: ACCP evidence-based clinical practice guidelines (2nd edition). *Chest* 2007;132(3 Suppl):31S–148S.
23. Patel T.S., Shah M.G., Gandhi J.S., Patel P. Accuracy of cytology in sub typing non small cell lung carcinomas. *Diagn Cytopathol* 2017;45(7):598–603.

ORCID авторов / ORCID of authorsЕ.Ю. Фурминская / E.Yu. Furminskaya: <https://orcid.org/0000-0003-3705-6094>С.В. Прилучный / S.V. Priluchny: <https://orcid.org/0009-0004-2306-1663>**Конфликт интересов.** Авторы заявляют об отсутствии конфликта интересов.**Conflict of interest.** The authors declare no conflicts of interest.**Финансирование.** Работа выполнена без спонсорской поддержки.**Funding.** The work was performed without external funding.

DOI: 10.17650/2618-7019-2022-5-3-4-40-44



МЕЛАНОМА ПОЧКИ: ПРОБЛЕМЫ ДИАГНОСТИКИ

Н.В. Гайдамака¹, И.И. Абдуллин², Н.А. Григорьев²

¹Центр патоморфологии и молекулярно-генетической диагностики ФГБУ «Центральная клиническая больница с поликлиникой» Управления делами Президента Российской Федерации; Россия, 121359 Москва, ул. Маршала Тимошенко, 15;
²АО «Европейский медицинский центр»; Россия, 129090 Москва, ул. Щепкина, 35

Контакты: Надежда Владимировна Гайдамака nadya314@yandex.ru

Первичная меланома лоханки почки является чрезвычайно редкой опухолью, составляющей <0,1 % всех меланом. В опубликованной литературе описано 5 наблюдений меланомы данной локализации. В статье на примере клинического случая рассмотрены особенности клинико-морфологической картины первичной меланомы лоханки, вопросы ее дифференциальной диагностики, выполнен обзор литературы по данной проблематике.

Ключевые слова: меланома, лоханка почки, уринарный тракт, меланоз

Для цитирования: Гайдамака Н.В., Абдуллин И.И., Григорьев Н.А. Меланома почки: проблемы диагностики. Онкопатология 2022;5(3-4):40-4. DOI: 10.17650/2618-7019-2022-5-3-4-40-44

Renal melanoma: diagnostic challenges

N.V. Gaydamaka¹, I.I. Abdullin², N.A. Grigoryev²

¹Center of Pathomorphology and Molecular Diagnostics; Central Clinical Hospital with Polyclinic, Administration of the President of the Russian Federation; 15 Marshala Timoshenko, Moscow 121359, Russia;
²European Medical Center; 35 Shchepkina St., Moscow 129090, Russia

Contacts: Nadezhda Vladimirovna Gaydamaka nadya314@yandex.ru

Primary melanoma of the renal pelvis is an exceedingly rare tumor accounting for less than 0.1 % of all melanomas. Only 5 cases of this tumor have been reported so far. We report a case of melanoma of the renal pelvis and discuss clinical and morphological characteristics of this disorder, as well as aspects of its differential diagnosis. We also reviewed the existing literature on this issue.

Keywords: melanoma, renal pelvis, urinary tract, melanosis

For citation: Gaydamaka N.V., Abdullin I.I., Grigoryev N.A. Renal melanoma: diagnostic challenges. *Onkopatologiya = Oncopathology* 2022;5(3-4):40-4. DOI: 10.17650/2618-7019-2022-5-3-4-40-44

Меланомы почки встречаются нечасто и в большинстве случаев являются метастатическими. Первичная злокачественная меланома урологического тракта является крайне редкой опухолью и составляет <1 % всех меланом [1]. Первичная меланома почки — казуистика: с 1988 г. описано всего 5 ее случаев [2–6]. Учитывая редкость заболевания, а также отсутствие в нормальном уротелии меланоцитов, происхождение опухоли дискутабельно.

Медиана возраста описанных в литературе 5 больных с меланомой лоханки почки составляла 50 (35–74) лет. У всех пациентов имело место правостороннее поражение. В дебюте заболевания основные симптомы были неспецифичны: боль в правой поясничной области, гематурия различной степени выраженности, ди-

зурия. Подтвержденный гистологически метастаз меланомы в печень на момент диагностики заболевания был только в 1 случае. Еще у 1 пациента на момент диагностики заболевания была местно-распространенная форма опухоли. Всем 5 пациентам была выполнена правосторонняя радикальная нефрэктомия с последующей иммунотерапией. Период наблюдения за пациентами в среднем составил 18 мес, и 2 из них умерли от метастатического поражения различных органов (печени, легких, селезенки). Судьба остальных неизвестна.

КЛИНИЧЕСКИЙ СЛУЧАЙ

Пациент Р., 47 лет, наблюдается в Европейском медицинском центре (ЕМС) с декабря 2020 г. по настоящее

время. При поступлении основной жалобой было появление макрогематурии в течение последнего месяца. Больному была выполнена мультиспиральная компьютерная томография (МСКТ) по месту жительства и установлен диагноз опухоли лоханки почки слева.

При проведении стандартного для опухоли лоханки почки обследования диагноз был подтвержден: при МСКТ выявлено новообразование 30 × 24 мм в левой лоханке с вовлечением нижней группы чашечек, с кальцинацией по периферии опухоли. Также прослеживалась четко отграниченная зона гипоперфузии паренхимы нижнего полюса левой лоханки. Мочеточник сохранялся интактным.

При выполнении МСКТ органов грудной клетки в сегменте S10 левого легкого был выявлен единственный округлый очаг до 5 мм в диаметре. В наддиафрагмальном отделе S10 правого легкого определялось неспецифическое единичное очаговое уплотнение 2 мм в диаметре.

При выполнении фиброцистоскопии новообразований и инородных тел в мочевом пузыре не выявлено.

Таким образом, был установлен диагноз уротелиальной карциномы лоханки левой почки с метастазом в левое легкое, T3NxM1.

При проведении онкологического консилиума решено было выполнить пациенту симультанную лапароскопическую левостороннюю нефроуретерэктомия, лимфаденэктомию и торакоскопическую атипичную резекцию нижней доли левого легкого. Хирургическое лечение было выполнено в январе 2021 г. в полном объеме, без особенностей.

При макроскопическом исследовании в левой почке размерами 13 × 10 × 7 см капсула была интактна, выявлялась четкая дифференцировка между корковым и мозговым веществом. Лоханка почки была расширена до 3,5 см в диаметре, полностью выполнена округлым плотно-эластичным солидным новообразованием размерами 3,0 × 3,2 × 2,5 см, желто-коричневого цвета, с очагами эрозий и кровоизлияний на поверхности.

На разрезе опухоль была бурого цвета, с мелкими кистами, заполненными геморрагическим содержимым, с очагами желтого цвета, с кальцинатами и очагами некроза [1] (рис. 1). В сохранившихся участках слизистая оболочка лоханки была гладкой, но необходимо отметить, что около половины этой площади лоханки имели множественные очаги темно-коричневого цвета. Мочеточник опухоли поражен не был.

При микроскопическом исследовании новообразование лоханки было представлено солидными и гнездыми разрастаниями крупных, преимущественно эпителиоидных опухолевых клеток с обильной эозинофильной цитоплазмой, овальными и неправильной формы пузырьковидными крупными ядрами с выраженными эозинофильными ядрышками (рис. 2). Имелись участки из веретеновидных клеток, с образованием завихрений, в части клеток ядра были гиперхромные, вытянутые. Большинство опухолевых клеток содержали обильный бурый пигмент в цитоплазме [2].

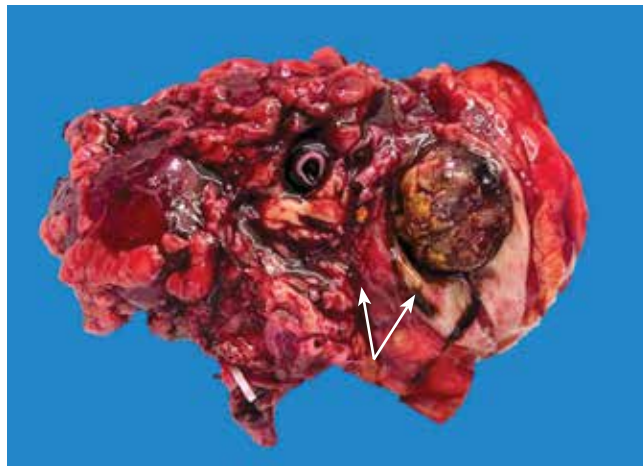

Рис. 1. Макроскопическая картина первичной меланомы лоханки почки на фоне предрасполагающего меланоза

Fig. 1. Macroscopic pattern of primary melanoma of the renal pelvis with pre-existing melanosis

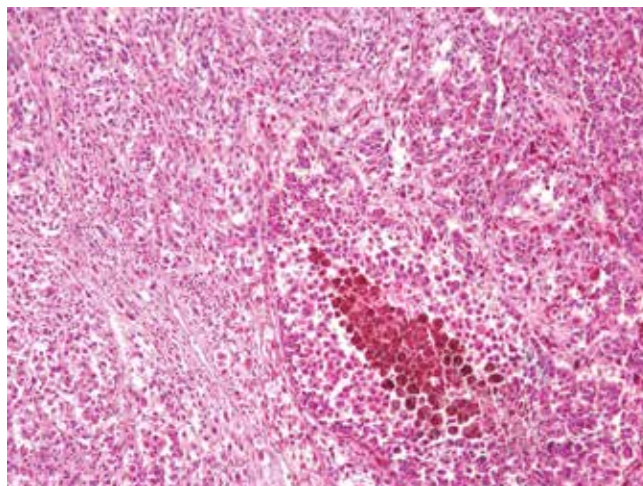


Рис. 2. Микроскопическая картина первичной меланомы лоханки почки. Окрасивание гематоксилином и эозином, ×20

Fig. 2. Microscopic pattern of primary melanoma of the renal pelvis. Hematoxylin and eosin staining, ×20

Опухоль прорастала всю толщину стенку лоханки, с начальным вращением в паренхиму почки [3] (рис. 3). В 17 выявленных лимфатических узлах жировой клетчатки ворот почки метастазы опухоли найдены не были.

Уротелий вне опухоли содержал 2–3 ряда эпителиальных клеток с мелкими нормохромными ядрами и невыраженными ядрышками, эозинофильной цитоплазмой. В цитоплазме части уротелиальных клеток содержался обильный бурый пигмент [4, 5] (рис. 4). Клетки, содержащие бурый пигмент, выявлялись также в собственной пластинке слизистой оболочки. Данная морфологическая картина была расценена как предшествующий меланоз, что полностью объясняло макроскопическую картину слизистой оболочки лоханки — темно-коричневую окраску.

При иммуногистохимическом исследовании в опухолевых клетках выявлялась экспрессия виментина,

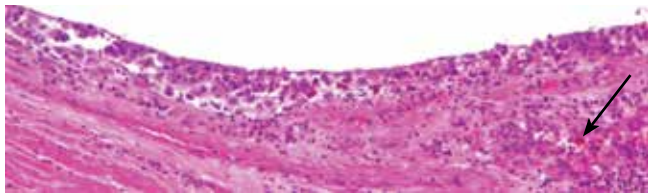


Рис. 3. Микроскопическая картина первичной меланомы лоханки почки. Прорастание опухолью стенки лоханки (указано стрелкой). Окрашивание гематоксилином и эозином, $\times 40$

Fig. 3. Microscopic pattern of primary melanoma of the renal pelvis. Tumor invasion to the renal pelvic wall (arrow). Hematoxylin and eosin staining, $\times 40$

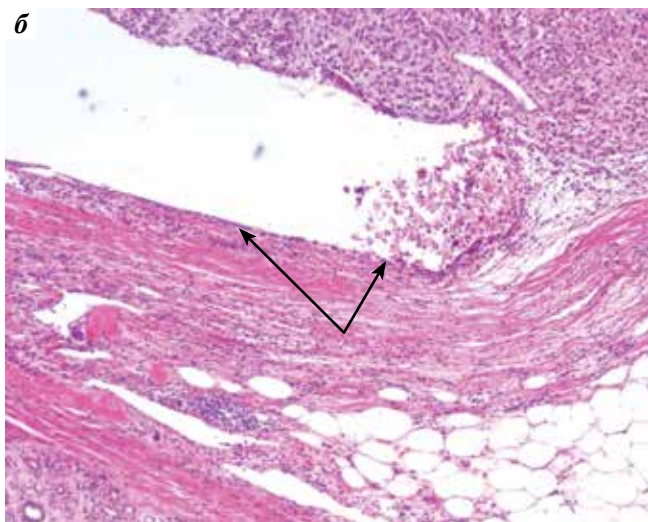
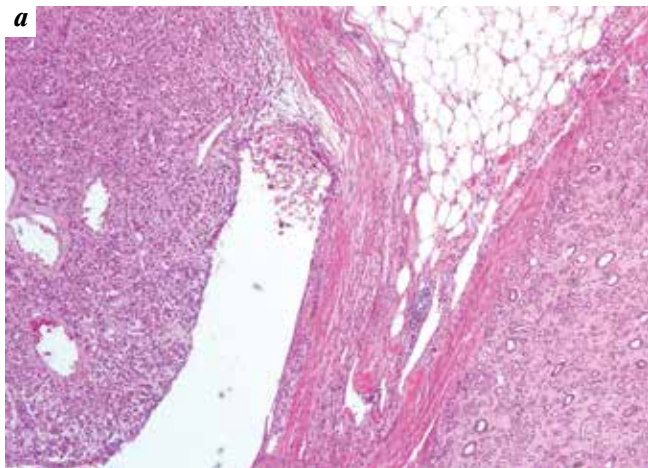


Рис. 4. Микроскопическая картина первичной меланомы лоханки почки. В подлежащем к опухоли уротелии, а также в собственной пластинке выявляются клетки, содержащие бурый пигмент (указаны стрелками). Окрашивание гематоксилином и эозином: а – $\times 5$; б – $\times 40$

Fig. 4. Microscopic pattern of primary melanoma of the renal pelvis. Cells containing brown pigment (arrows) are detected in the peritumoral urothelium and lamina propria. Hematoxylin and eosin staining: а – $\times 5$; б – $\times 40$

мелана-А, S100, HMB-45 и отсутствовала экспрессия *Rap-СК*, *GATA3* [6] (рис. 5).

При макро- и микроскопическом исследовании опухоли в субплевральной паренхиме нижней доли левого легкого новообразование имело идентичную гистологичес-

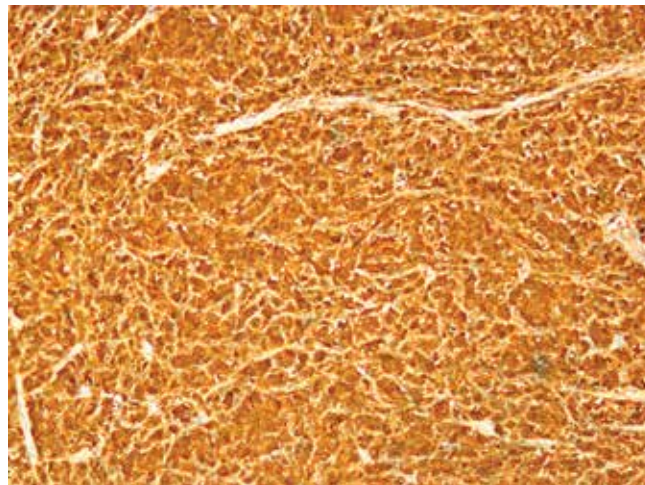


Рис. 5. Иммуногистохимическое исследование опухолевых клеток с моноклональными антителами к HMB-45, $\times 20$

Fig. 5. Immunohistochemical staining of tumor cells with anti-HMB-45 monoclonal antibodies, $\times 20$

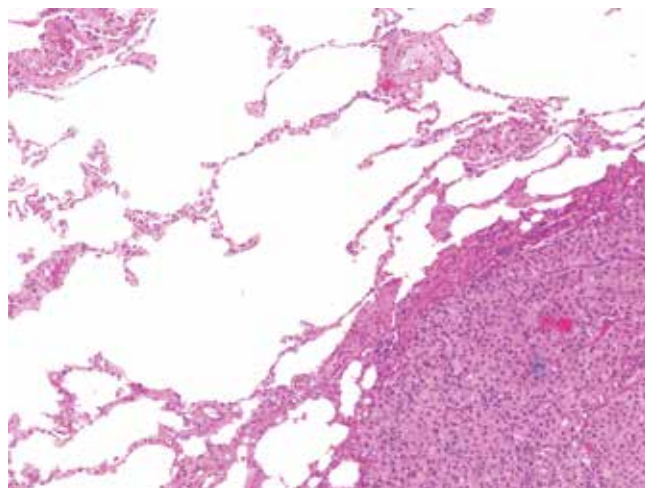


Рис. 6. Микроскопическая картина метастаза первичной меланомы лоханки левой почки в нижнюю долю левого легкого. Окрашивание гематоксилином и эозином, $\times 5$

Fig. 6. Microscopic pattern of a metastasis from the primary melanoma of the left renal pelvis to the lower lobe of the left lung. Hematoxylin and eosin staining, $\times 5$

кую и иммуногистохимическую картину – солидные поля округлых крупных опухолевых клеток с пузырьковидными и гиперхромными ядрами, выраженными ядрышками, обильной эозинофильной цитоплазмой, содержащей обильный бурый пигмент [7] (рис. 6). Также выявлялись множественные некрозы опухоли и обильные митозы в клетках. Опухоль поражала висцеральную плевру.

При иммуногистохимическом исследовании метастаза легкого также выявлялась экспрессия опухолевыми клетками виментина, мелана-А, S100, HMB-45 и отсутствовала экспрессия *Rap-СК* [8] (рис. 7).

С учетом наличия предшествующего меланоза в уротелии лоханки, четкой связи злокачественного пигментного новообразования с уротелием, а также отсутствия



Рис. 7. Иммуногистохимическое исследование опухолевых клеток с моноклональными антителами к HMB-45, $\times 40$

Fig. 7. Immunohistochemical staining of tumor cells with anti-HMB-45 monoclonal antibodies, $\times 40$

у больного в анамнезе меланомы кожи или слизистых оболочек был установлен диагноз первичной пигментной меланомы лоханки левой почки на фоне предшествующего меланоза, *pT3 N0 Pn0 LV10 M1 R0*.

По назначению клинического онколога пациент получал ингибиторы протеинкиназы ежедневно в течение 3 мес, после прекращения приема которых при контрольном обследовании в июле 2021 г. были выявлены 2 метастаза опухоли в головной мозг (без гистологической верификации диагноза), было проведено дальнейшее радиохирургическое лечение. В настоящий момент пациент продолжает получать ингибиторы протеинкиназы в постоянном режиме. При контрольном обследовании в июне 2022 г. данных, указывающих на прогрессирование заболевания, не получено. Пациент ведет активную жизнь, работает, занимается спортом.

В чашечно-лоханочной системе почки, мочеточниках и мочевом пузыре обычно отсутствуют нормальные меланоциты, и случаи возникновения злокачественной меланомы данной локализации были спорными многие годы [7]. Тем не менее происхождение меланомы может быть связано с нарушением онтогенеза: во время раннего эмбриогенеза меланобласты в норме мигрируют из нейрального гребня в эпидермис, волосяные фолликулы, ротовую полость, носоглотку, сетчатку, мягкую и паутинную мозговые оболочки, внутреннее ухо, а в случае aberrантной миграции базальные меланоциты появляются в крайне малом количестве в уретрии мочевого пузыря, мочеточника или чашечно-лоханочной системы почек [8]. Таким образом, не исключается возможность возникновения доброкачественных и злокачественных меланокитарных образований этих локализаций.

Подобно кожному аналогу, в базальных меланоцитах уретелии отсутствуют десмосомы и тонофиламенты, но имеются длинные дендритические цитоплазма-

тические отростки, которые распространяются между клетками уретелии. Ядра меланоцитов обычно меньше и слегка более гиперхромны, нежели в подлежащем уретелии, имеют равномерный хроматин и четкий контур. Ядрышки невыраженные.

При иммуногистохимическом исследовании в меланокитарных клетках выявляется экспрессия S100, HMB-45, мелана-А, SOX10, виментина и отсутствует экспрессия Pan-CK, CD10, GATA3.

При электронной микроскопии меланоциты уретелии содержат специализированные органеллы – меланосомы. Меланиновый пигмент синтезируется меланосомами и затем поступает в цитоплазму подлежащих уретелиальных клеток посредством дендритических отростков меланоцитов. Меланиновый пигмент положителен при окраске по Массону–Фонтане и отрицателен при окраске на железо по Перлсу и ШИК-реакции. Меланиновый пигмент осветляется перекисью водорода.

Первичная меланома уретелиального тракта макроскопически обычно представляет собой пигментированное солидное новообразование 1–8 см в диаметре, бурого цвета (от светло-серого до черного), с преимущественно экзофитным характером роста. Встречаются беспигментные меланомы.

Микроскопически первичная меланома лоханки почки представлена преимущественно эпителиоидными клетками, ориентированными в гнезда, или пластами веретеновидных клеток со скоплениями пигмента или без них. Ядра меланоцитов крупные округлые или овальные, в части опухолевых клеток – веретеновидные, с везикулярным характером хроматина и выраженными эозинофильными ядрышками. Часто выявляются ядерные псевдовключения. Большинство опухолей с высокой клеточной плотностью и содержат множественные митотические фигуры. Описан случай светлоклеточной меланомы, морфология которого была идентична светлоклеточному раку почки, но, тем не менее, с наличием в части клеток бурого пигмента.

В 2 из 5 описанных случаев первичные меланомы уринарного тракта были ассоциированы с меланозом. При меланозе уринарного тракта выявляют большое количество меланинсодержащих эпителиальных клеток и макрофагов в выстилающем уретелии или меланинсодержащие макрофаги в подлежащей собственной пластинке.

Диагноз первичной меланомы лоханки почки основывается на следующих критериях:

1. Отсутствие меланомы кожи или слизистых оболочек в данный момент или в анамнезе, в том числе регрессирующей. В некоторых случаях меланома кожи, возникающая в половом члене у мужчин и вульве у женщин, может распространяться в уретру и даже мочевой пузырь, имитируя первичную уретральную меланому.

2. Наличие предшествующего поражения урологического тракта меланозом.
3. Характер расположения опухоли: первичная меланома связана с лоханкой, а для вторичного метастатического поражения почек характерны множественные кортикальные метастазы [9]. Однако следует иметь в виду, что при расположении меланомы кожи на задней поверхности тела могут быть метастазы в почечные лоханки [10].

Необходимо заметить, что молекулярные исследования при первичных меланомх уринарного тракта ограничены из-за малого числа наблюдений. Однако можно отметить, что результаты исследований по мутациям *c-kit* и *NRAS* совпадали с таковыми при меланоме кожи и слизистых оболочек других локализаций (14 и 20 % соответственно) и отличались по мутации

BRAF: 0–10 % против 50–70 % при меланоме кожи. В 1/3 случаев выявляли экспрессию PD-L1.

Несмотря на крайне редкую встречаемость первичной меланомы уринарного тракта, в частности лоханки почки, необходима настороженность как клинических врачей, так и врачей-патологоанатомов относительно данной опухоли. Диагноз первичной меланомы лоханки почки обычно устанавливают с запозданием и исключительно при морфологическом исследовании, что связано с отсутствием каких-либо специфических симптомов, а также локализацией опухоли, труднодоступной для обычного физикального осмотра. Во всех описанных случаях первоначальным диагнозом был «уретральный рак», и лишь гистологическая верификация внесла окончательную коррекцию в диагноз, прогноз и дальнейшее лечение пациента.

REFERENCES / ЛИТЕРАТУРА

1. Gupta R., Bhatti S.S., Dinda A.K. et al. Primary melanoma of the urethra: a rare neoplasm of the urinary tract. *Int Urol Nephrol* 2007;39:833–6.
2. Tasdemir C., Turkmen E.S., Dogan M. et al. Primer malignant melanoma of kidney: a case report. *Eur Rev Med Pharmacol Sci* 2011;15:971–2.
3. Frasier B.L., Wachs B.H., Watson L.R. et al. Malignant melanoma of the renal pelvis presenting as a primary tumor. *J Urol* 1988;140:812.
4. Tajima K., Saito K., Umeda Y. et al. Malignant melanoma of the kidney presenting as a primary tumor. *Int J Urol* 1997;4:94–6.
5. Bayazit Y., Aridoğan I.A., Zeren S. et al. Primary malignant melanoma of the kidney. *Scand J Urol Nephrol* 2002;36:77–9.
6. Liapis G., Sarlanis H., Poulaki E. et al. Primary malignant melanoma of renal pelvis with extensive clear cell change. *Cureus* 2016;8(4):e583.
7. Ehara H., Takahashi Y., Saitoh A. et al. Clear cell melanoma of the renal pelvis presenting as a primary tumor. *J Urol* 1997;157:634.
8. Birkhoff J.D., Lavengood R.W.Jr., Habif D.V.Jr. et al. Hematuria and pleural effusion following parotid tumor. *Urology* 1980;15:194–8.
9. Fujimoto H., Chitose K., Tobisu K. et al. Solitary renal melanoma? A case with long survival after initial treatment. *J Urol* 1995;153:1887–9.
10. Pinto F., Cappa E., Brescia A. et al. Metastasis to the renal hilum from malignant melanoma of the anterior trunk: an unusual finding. *Arch Ital Urol Androl* 2010;82:119–21.

Конфликт интересов. Авторы заявляют об отсутствии конфликта интересов.
Conflict of interest. The authors declare no conflicts of interest.

Финансирование. Работа выполнена без спонсорской поддержки.
Funding. The work was performed without external funding.

Статья поступила: 26.12.2022. **Принята к публикации:** 26.01.2023.
Article submitted: 26.12.2022. **Accepted for publication:** 26.01.2023.

DOI: 10.17650/2618-7019-2022-5-3-4-45-49



ВРОЖДЕННАЯ ПЛЕОМОРФНАЯ АДЕНОМА (ОПУХОЛЬ ИЗ ЗАЧАТКОВ СЛЮННЫХ ЖЕЛЕЗ). КЛИНИЧЕСКИЙ СЛУЧАЙ ИЗ ПРАКТИКИ ВРАЧА-ПАТОЛОГОАНАТОМА

О.В. Банщикова¹, Д.В. Рогожин², А.А. Магро³

¹Медицинский радиологический научный центр им. А.Ф. Цыба – филиал ФГБУ «Национальный медицинский исследовательский центр радиологии» Минздрава России; Россия, 249036 Обнинск, ул. Королева, 4;

²ФГБУ «Национальный медицинский исследовательский центр онкологии им. Н.Н. Блохина» Минздрава России; Россия, 115478 Москва, Каширское шоссе, 24;

³ГБУЗ г. Москвы «Морозовская детская городская клиническая больница Департамента здравоохранения города Москвы»; Россия, 119049 Москва, 4-й Добрынинский переулок, 1/9

Контакты: Ольга Владимировна Банщикова olga-banshikova@mail.ru

В статье на клиническом примере рассмотрена одна из редких доброкачественных опухолей периода новорожденности у детей, приводящих к обструктивному синдрому. Приведены особенности ее дифференциальной диагностики со злокачественными опухолями.

Ключевые слова: врожденная плеоморфная аденома, опухоль из зачатков слюнных желез

Для цитирования: Банщикова О.В., Рогожин Д.В., Магро А.А. Врожденная плеоморфная аденома (опухоль из зачатков слюнных желез). Клинический случай из практики врача-патологоанатома. Онкопатология 2022;5(3-4):45-9. DOI: 10.17650/2618-7019-2022-5-3-4-45-49

Congenital pleomorphic adenoma (salivary gland tumor). A case from the practice of a pathologist

O. V. Bانشchikova¹, D. V. Rogozhin², A. A. Magro³

¹A.F. Tsyb Medical Radiological Research Center – a branch of the National Medical Research Radiology Center, Ministry of Health of Russia; 4 Koroleva St., Obninsk 249036, Russia;

²N.N. Blokhin Russian Cancer Research Center, Ministry of Health of Russia; 24 Kashirskoe Shosse, Moscow 115478, Russia;

³Morozov Children's City Clinical Hospital, Moscow Healthcare Department; 1/94-y Dobryninskiy Pereulok, Moscow 119049, Russia

Contacts: Olga Vladimirovna Bانشchikova olga-banshikova@mail.ru

We report a case of a rare benign tumor of newborns causing obstructive syndrome. We describe its differential diagnosis with malignant tumors.

Keywords: congenital pleomorphic adenoma, salivary gland tumors

For citation: Bانشchikova O.V., Rogozhin D.V., Magro A.A. Congenital pleomorphic adenoma (salivary gland tumor). A case from the practice of a pathologist. Onkopatologiya = Oncopathology 2022;5(3-4):45-9. DOI: 10.17650/2618-7019-2022-5-3-4-45-49

Термин «опухоль из зачатков слюнных желез» в литературе впервые был введен L.P. Dehner в 1994 г. для обозначения доброкачественной полиповидной бифазной опухоли носоглотки у детей, приводящей к обструкции дыхательных путей. Ранее она имела название «врожденная плеоморфная аденома» или «плоскоклеточное пролиферативное поражение носо-

глотки новорожденных» [1, 2]. В своей статье L.P. Dehner сообщил о 9 случаях опухоли носоглотки, в 7 из которых она локализовалась по срединной линии, а в 2 – на задней стенке носоглотки. Опухоль представляла собой полиповидное новообразование на ножке и гистологически имела двухфазное строение: из гнезд и протокоподобных структур с плоскоклеточной

дифференцировкой, располагавшихся преимущественно по периферии образования, и узлов мезенхимального компонента из овоидных и веретеновидных клеток. Учитывая гистологическое сходство со слюнной железой на эмбриональном этапе развития, авторы высказали предположение, что опухоль из зачатка слюнных желез является врожденным пороком развития носоглотки, а не истинной опухолью [3, 4].

До 1994 г. уже были описаны аналогичные новообразования под названием «врожденная плеоморфная аденома», включая исследования в 1980 и 1985 гг., в которых приведены случаи с локализацией опухоли в носоглотке, и 1 случай с расположением ее в подчелюстной области. Микроскопическая картина также показывала бифазное строение с наличием эпителиального и мезенхимального компонентов [5–7].

Опухоль выявляют обычно в возрасте до первых 6 нед жизни. В зарубежной литературе описаны случаи возникновения опухоли только у мальчиков.

Предположить диагноз врожденной плеоморфной аденомы можно при обнаружении полиповидного новообразования по срединной линии и задней стенке носоглотки при проведении лучевых методов исследования, таких как компьютерная и магнитно-резонансная томография. Диагноз подтверждается путем эндоскопической биопсии или хирургической резекции с дальнейшим патоморфологическим исследованием [2, 4, 8].

Принимая во внимание ранее описанные исследования, опухоль из зачатков слюнных желез следует расценивать как исключительно редкий случай слюнной гамартомы, локализующейся в области носоглотки и вызывающей респираторный дистресс-синдром, для которой возможен благоприятный исход заболевания при полном хирургическом иссечении новообразования. Сообщений о рецидивах опухоли ни в одном описанном в зарубежной литературе случае не приводилось.

В этой статье представлен клинический случай недавно описанной опухоли зачатка слюнной железы у новорожденного мальчика с обсуждением сложности дифференциальной диагностики, патологической картины и вариантов лечения опухоли носоглотки.

КЛИНИЧЕСКИЙ СЛУЧАЙ

Мальчик, 1 мес жизни, поступил в отделение оториноларингологии Научно-исследовательского клинического института педиатрии и детской хирургии им. Ю.Е. Вельтищева. С рождения мать отмечала у ребенка затруднение носового дыхания, гнусавость голоса при плаче, ночное апноэ. По месту жительства был поставлен диагноз гипертрофии лимфоидной ткани аденоидов и назначено лечение. В связи с отсутствием эффекта от консервативной терапии на догоспитальном этапе мать пациента обратилась в консультативно-диагностическое отделение Научно-исследовательского

клинического института педиатрии и детской хирургии им. Ю.Е. Вельтищева.

Эндоскопическое исследование. Проведено диагностическое эндоскопическое исследование полости носа и носоглотки по стандартной методике. По результатам исследования слизистая оболочка носовой полости и раковин отечная, носовая перегородка искривлена влево в заднем отделе, в общих носовых ходах отмечено скудное количество мутного слизистого отделяемого, в куполе носоглотки от сошника — ножка новообразования неправильной формы. Слуховые трубы не заблокированы. Заключение: новообразование носоглотки.

После проведенного консилиума принято решение о хирургическом иссечении новообразования носоглотки.

Протокол оперативного вмешательства: под контролем жесткого эндоскопа 70 Гр с помощью биполярного пинцета для носоглотки отсечена и коагулирована ножка новообразования. На момент окончания операции носоглотка свободна, кровотечения нет. Новообразование отправлено на гистологическое исследование.

Макроскопическая картина. Операционный материал представлен полиповидным новообразованием округлой формы на ножке, серо-желтого цвета, размерами $1,5 \times 1,5 \times 1,0$ см. На разрезе среди ткани белесоватого цвета визуализируются серые узлы с четкими границами, до 0,5 см в диаметре.

Микроскопическая картина. В ходе микроскопического исследования при малом увеличении поверхность опухоли покрыта многослойным плоским неороговевающим эпителием. Опухоль имеет бифазное строение. Эпителиальный компонент состоит из кистозных протокоподобных структур, погруженных в гипоклеточную строму. Мезенхимальный компонент из овоидных и веретеновидных клеток образует компактные узлы в центре новообразования (рис. 1). При большем увеличении визуализируются протокоподобные структуры с тенденцией к слиянию, выстланные многослойным плоским

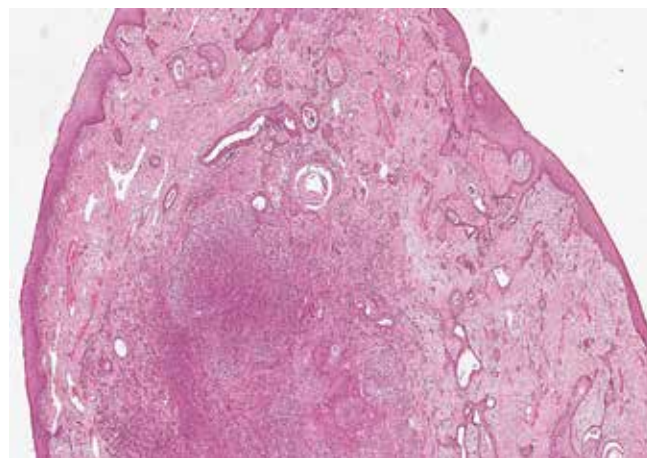


Рис. 1. Микроскопическая картина новообразования при малом увеличении

Fig. 1. Microscopic pattern of the tumor at low magnification

эпителием с переменной кератинизацией. Структуры обладают неравномерными, кистозно расширенными просветами от щелевидной до округлой формы. В строме выражена перидуктальная лимфоидная инфильтрация (рис. 2). При большем увеличении видно, что мезенхимальные узлы состоят из веретеновидных клеток с овальными ядрами, формирующих вихревые структуры. Клетки с вытянутыми ядрами, со скудной цитоплазмой, с мелкодисперсным хроматином. Признаков атипичности не обнаружено ни в мезенхимальном, ни в эпителиальном компоненте (рис. 3).

Иммуногистохимическое исследование. При иммуногистохимическом исследовании в стромальном компоненте клетки опухоли экспрессируют десмин, SMA, при этом отрицательны с антителами к мультицитокератину,

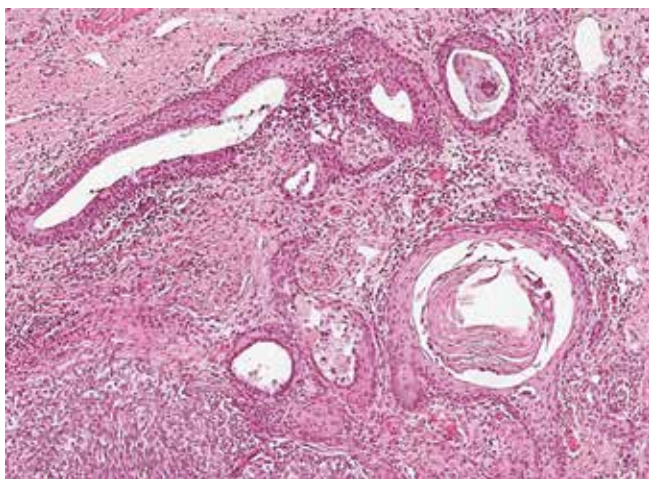


Рис. 2. Микроскопическая картина новообразования. Протокоподобные структуры с тенденцией к слиянию, выстланные многослойным плоским эпителием с переменной кератинизацией, в строме выражена перидуктальная лимфоидная инфильтрация, $\times 200$

Fig. 2. Microscopic examination of the tumor. Duct-like structures tending to merge, lined with stratified squamous epithelium with variable keratinization; periductal lymphoid infiltration is visualized in the stroma, $\times 200$

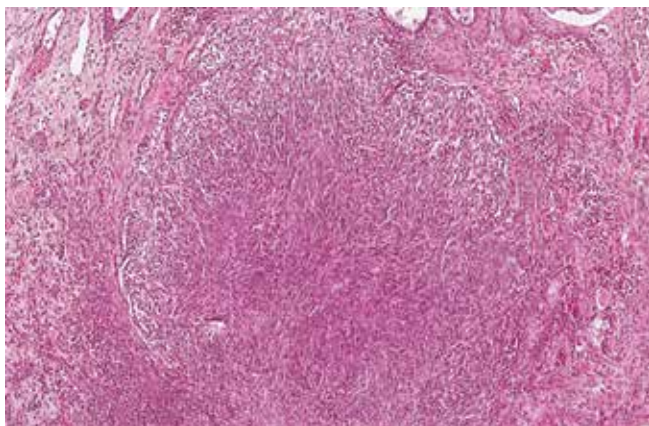


Рис. 3. Микроскопическая картина новообразования. Признаки атипичности отсутствуют, $\times 200$

Fig. 3. Microscopic examination of the tumor. No signs of atypia, $\times 200$

кератину, миогенину и S100. В то же время в эпителиальном компоненте определяются положительная экспрессия с антителами к мультицитокератину и отрицательная реакция к десмину, миогенину, S100, SMA (рис. 4).

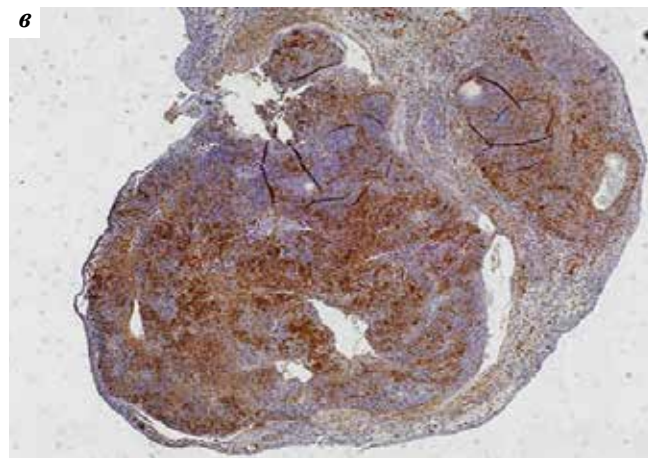
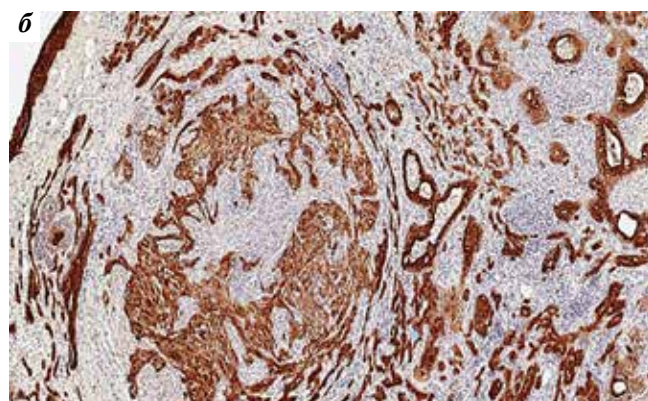
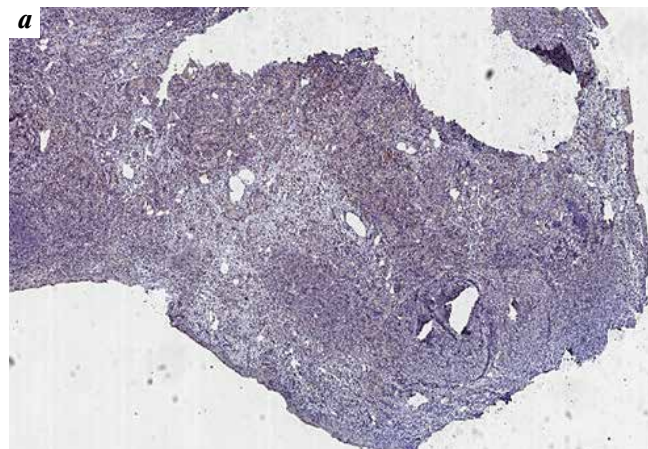


Рис. 4. Иммуногистохимический профиль опухоли. Опухоль из зачатка слюнных желез: а – отрицательная реакция с антителами к S100; б – положительная реакция с антителами к мультицитокератину клеток протокоподобных структур; в – экспрессия SMA веретеновидными клетками мезенхимального компонента

Fig. 4. Immunohistochemical profile of the tumor. Salivary gland tumor: a – negative reaction with anti-S100 antibodies; б – positive reaction with anti-multicytokeratin antibodies in the cells of duct-like structures; в – SMA expression in spindle cells of the mesenchymal component

На основе данных проведенного гистологического и иммуногистохимического исследований опухоли, с учетом возраста пациента и локализации новообразования установлен диагноз «опухоль из зачатков слюнных желез (врожденная плеоморфная аденома)».

Новообразования синоназальной и назофарингеальной областей в периоде новорожденности встречаются редко, но в силу анатомических особенностей дыхательных путей у детей в период новорожденности и раннего возраста являются причиной развития респираторного дистресс-синдрома.

В то время как большинство синоназальных опухолей относятся к доброкачественным и лечатся только хирургическим путем, важно помнить, что злокачественные опухоли, такие как эмбриональная рабдомиосаркома, экстракраниальная злокачественная рабдоидная опухоль и нейробластома, возникают в раннем детском возрасте и также служат причиной обструкции дыхательных путей, и требуют дополнительной химио- и лучевой терапии. Поэтому важная роль в диагностике потенциала злокачественности отводится патоморфологическому и иммуногистохимическому исследованиям операционного материала всех опухолевидных новообразований.

Дифференциальную диагностику опухоли из зачатков слюнных желез в первую очередь проводят с эмбриональной и веретенновидной/склерозирующей рабдомиосаркомой. Основным признаком опухоли из зачатков слюнных желез является ее двухкомпонентность, в то время как рабдомиосаркома — всегда однокомпонентная мезенхимальная опухоль. Сложности возникают в тех случаях, когда эпителиальный компонент опухоли из зачатков слюнных желез выражен минимально и может быть принят за остатки предсуществующих желез. И обратная ситуация: остатки предсуществующих желез при рабдомиосаркоме симулируют эпителиальный компонент. В таких случаях точку над «i» ставит иммуногистохимическое исследование с антителами к миогенину. При опухоли из зачатков слюнных желез экспрессия миогенина не является, в то время как в эмбриональной рабдомио-

саркоме ядерная экспрессия миогенина является ключевым диагностическим признаком.

Лейомиома, вторая по частоте встречаемости в педиатрической практике мезенхимальная опухоль, которая может затрагивать назофарингеальную область, может иметь как инфильтративный характер роста, так и отграниченный от окружающих тканей. В отличие от опухоли из зачатков слюнных желез, это монофазная гладкомышечная опухоль. Как и мезенхимальный компонент опухоли из зачатков слюнных желез, так и лейомиома экспрессируют SMA, десмин и отрицательны к S100. Принципиальным в диагностике этих опухолей становится выявление эпителиального компонента, который экспрессирует эпителиальные маркеры.

Нейробластома, встречающаяся очень редко, является опухолью нейроэктодермального происхождения, в большинстве случаев мелкокруглоклеточного строения, с формированием розеток Гомера—Райта и экспрессирует CD56, синаптофизин, хромогранин А. Нейробластома, как правило, не вызывает сложности в дифференциальной диагностике с опухолью из зачатка слюнных желез.

Среди доброкачественных новообразований основную дифференциальную диагностику опухоли из слюнных желез следует проводить с респираторной эпителиальной аденоматоидной гамартомой. Респираторная эпителиальная аденоматоидная гамартома представляет собой пролиферацию железистых структур и не имеет мезенхимального компонента, гистологически сходна с воспалительным фиброзным полипом, строма ее обильно васкуляризирована, с хроническим воспалительным инфильтратом.

Обструкция верхних дыхательных путей может быть вызвана рядом врожденных воспалительных и опухолевых процессов, как доброкачественных, так и со злокачественным потенциалом. Любое обследование новорожденного с обструкцией дыхательных путей должно включать тщательное обследование полости носа и носоглотки и физикальные, инструментальные методы исследования с обязательной патоморфологической оценкой патологического процесса.

REFERENCES / ЛИТЕРАТУРА

1. Herrmann B., Dehner L., Lieu J. Congenital salivary gland anlage tumor: a case series and review of the literature. *Int J Pediatr Otorhinolaryngol* 2005;69(2):149–56. DOI: 10.1016/j.ijporl.2004.08.01
2. Martin J., Tessema B., Beshai B., Balarezo F. Congenital salivary gland anlage tumor: an unusual anterior skull base mass in the neonatal period. *Pediatr Neurosurg* 2017;52(3):185–8. DOI: 10.1159/000464296
3. Boccon-Gibod L.A., Grangepon M., Boucheron S. et al. Salivary gland anlage tumor of the nasopharynx: a clinicopathologic and immunohistochemical study of three cases. *Pediatr Pathol Lab Med* 1996;16(6):973–83.
4. Dehner L.P., Valbiena L., Perez-Atayde A. et al. Salivary gland anlage tumor ("congenital pleomorphic adenoma"). A clinicopathologic, immunohistochemical and ultrastructural study of nine cases. *Am J Surg Pathol* 1994;18(1):25–36.
5. Swayampakula A.K., Ischander M., Zuppan C.W. et al. Newborn with congenital salivary gland anlage tumor presenting with respiratory distress. *Int J Pediatr Otorhinolaryngol Extra* 2015.

ИНФОРМАЦИЯ ДЛЯ АВТОРОВ

При направлении статьи в редакцию журнала «Онкопатология» авторам необходимо руководствоваться следующими правилами.

1. Общие правила

При первичном направлении рукописи в редакцию в копии электронного письма должны быть указаны все авторы данной статьи. Обратную связь с редакцией будет поддерживать ответственный автор, обозначенный в статье (см. пункт 2).

Представление в редакцию ранее опубликованных статей не допускается.

2. Оформление данных о статье и авторах

- Первая страница должна содержать:
 - название статьи,
 - инициалы и фамилии всех авторов,
 - ученые степени, звания, должности, место работы каждого из авторов, а также их ORCID (при наличии),
 - полное название учреждения (учреждений), в котором (которых) выполнена работа,
 - адрес учреждения (учреждений) с указанием индекса.
- Последняя страница должна содержать сведения об авторе, ответственном за связь с редакцией:
 - фамилия, имя, отчество полностью,
 - занимаемая должность,
 - ученая степень, ученое звание,
 - персональный международный идентификатор ORCID (подробнее: <http://orcid.org/>),
 - персональный идентификатор в РИНЦ (подробнее: http://elibrary.ru/projects/science_index/author_tutorial.asp),
 - контактный телефон,
 - адрес электронной почты.

3. Оформление текста

Статьи принимаются в форматах doc, docx, rtf.

Шрифт – Times New Roman, кегль 14, межстрочный интервал 1,5. Все страницы должны быть пронумерованы. Текст статьи начинается со второй страницы.

4. Объем статей (без учета иллюстраций и списка литературы)

Оригинальная статья – не более 12 страниц (большой объем допускается в индивидуальном порядке, по решению редакции).

Описание клинических случаев – не более 8 страниц.

Обзор литературы – не более 20 страниц.

Краткие сообщения и письма в редакцию – 3 страницы.

5. Резюме

Ко всем видам статей на отдельной странице должно быть приложено резюме на русском и английском (по возможности) языках. Резюме должно кратко повторять структуру статьи, независимо от ее тематики.

Объем резюме – не более 2500 знаков, включая пробелы. Резюме не должно содержать ссылки на источники литературы и иллюстративный материал.

На этой же странице помещаются ключевые слова на русском и английском (по возможности) языках в количестве от 3 до 10.

6. Структура статей

Оригинальная статья должна содержать следующие разделы:

- введение,
- цель,
- материалы и методы,
- результаты,
- обсуждение,
- заключение (выводы),
- вклад всех авторов в работу,
- конфликт интересов для всех авторов (в случае его отсутствия необходимо указать: «Авторы заявляют об отсутствии конфликта интересов»),
- одобрение протокола исследования комитетом по биоэтике (с указанием номера и даты протокола),
- информированное согласие пациентов (для статей с авторскими исследованиями и описаниями клинических случаев),

– при наличии финансирования исследования – указать его источник (грант и т. д.),

– благодарности (раздел не является обязательным).

7. Иллюстративный материал

Иллюстративный материал должен быть представлен в виде отдельных файлов и не фигурировать в тексте статьи. Данные таблиц не должны повторять данные рисунков и текста и наоборот.

Фотографии представляются в форматах TIFF, JPG с разрешением не менее 300 dpi (точек на дюйм).

Рисунки, графики, схемы, диаграммы должны быть редактируемыми, выполненными средствами Microsoft Office Excel или Office Word.

Все **рисунки** должны быть пронумерованы и снабжены подрисовочными подписями. Фрагменты рисунка обозначаются строчными буквами русского алфавита – «а», «б» и т. д. Все сокращения, обозначения в виде кривых, букв, цифр и т. д., использованные на рисунке, должны быть расшифрованы в подрисовочной подписи. Подписи к рисункам даются на отдельном листе после текста статьи в одном с ней файле.

Таблицы должны быть наглядными, иметь название и порядковый номер. Заголовки граф должны соответствовать их содержанию. Все сокращения расшифровываются в примечании к таблице.

8. Единицы измерения и сокращения

Единицы измерения даются в Международной системе единиц (СИ).

Сокращения слов не допускаются, кроме общепринятых. Все аббревиатуры в тексте статьи должны быть полностью расшифрованы при первом упоминании (например, рак молочной железы (РМЖ)).

9. Список литературы

На следующей после текста странице статьи должен располагаться список цитируемой литературы.

Все источники должны быть пронумерованы, нумерация осуществляется строго по порядку цитирования в тексте статьи, не в алфавитном порядке. Все ссылки на источники литературы в тексте статьи обозначаются арабскими цифрами в квадратных скобках начиная с 1 (например, [5]). **Количество цитируемых работ:** в оригинальных статьях – не более 20–25, в обзорах литературы – не более 60. Ссылки должны даваться на первоисточники, цитирование одного автора по работе другого недопустимо.

Включение в список литературы тезисов возможно исключительно при ссылке на иностранные (англоязычные) источники.

Ссылки на диссертации и авторефераты, неопубликованные работы, а также на данные, полученные из неофициальных интернет-источников, не допускаются.

Для каждого источника необходимо указать: фамилии и инициалы авторов (если авторов более 4, указываются первые 3 автора, затем ставится «и др.» в русском или “et al.” в английском в тексте). Авторы цитируемых источников должны быть указаны в том же порядке, что и в первоисточнике.

При ссылке на **статьи из журналов** указывают также название статьи, название журнала, год, том, номер выпуска, страницы, DOI статьи (при наличии). При ссылке на **монографии** указывают также полное название книги, место издания, название издательства, год издания, число страниц.

Статьи, не соответствующие данным требованиям, к рассмотрению не принимаются.

Общие положения:

- Рассмотрение статьи на предмет публикации занимает не менее 8 недель.
- Все поступающие статьи рецензируются. Рецензия является анонимной.
- Редакция оставляет за собой право на редактирование статей, представленных к публикации.
- Редакция не предоставляет авторские экземпляры журнала. Номер журнала можно получить на общих основаниях (см. информацию на сайте).

Материалы для публикации принимаются по адресу perovanina@mail.ru с обязательным указанием названия журнала.