

# ОНКО ПАТОЛОГИЯ

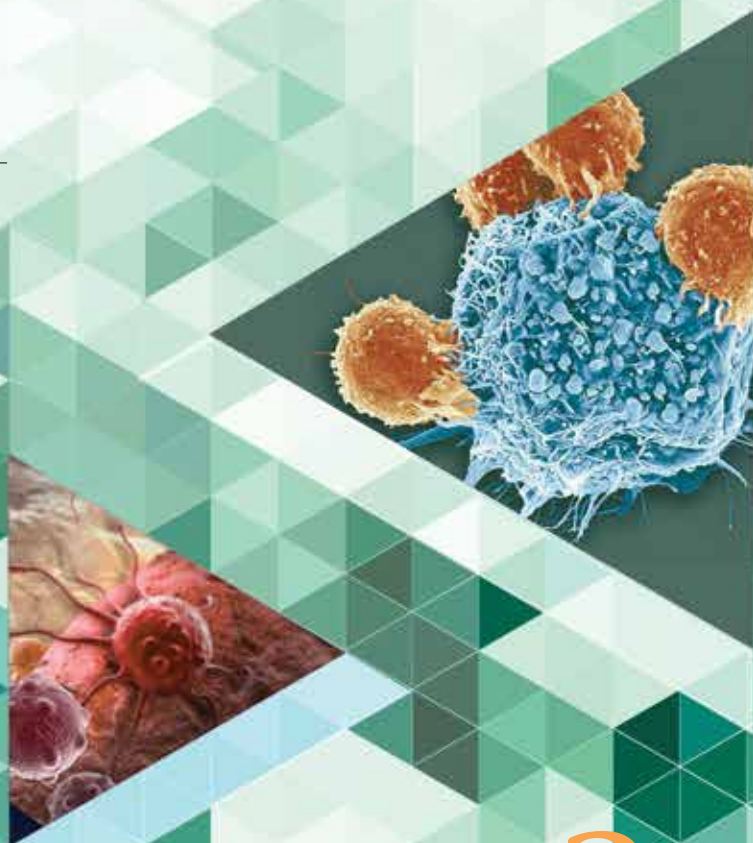
НАУЧНО - ПРАКТИЧЕСКИЙ ЕЖЕКВАРТАЛЬНЫЙ РЕЦЕНЗИРУЕМЫЙ ЖУРНАЛ

*Опухоли нотохорды:  
дифференциальный диагноз  
и факторы прогноза*

*Цитологическая диагностика  
хрящобразующих опухолей костей*

*Перидуктальная стромальная  
опухоль молочной железы*

*Ангиосаркомы молочной железы*



ONCOPATHOLOGY TOM 4 3-4

www.oncopathology.ru

2 0 2 1

ИЗДАНИЕ ДЛЯ СПЕЦИАЛИСТОВ, ЗАНИМАЮЩИХСЯ МОРФОЛОГИЧЕСКОЙ ДИАГНОСТИКОЙ ОНКОЛОГИЧЕСКИХ ЗАБОЛЕВАНИЙ

Целью журнала является поддержка непрерывного медицинского образования специалистов, занимающихся вопросами диагностики и лечения опухолей различной локализации, обобщение доступной информации в области онкопатологии, публикация и анализ результатов отечественных исследований в этой области. В журнале обозреваются наиболее важные научные события, публикуются выводы и постановления национальных и международных конгрессов, результаты фундаментальных и клинических исследований, а также освещаются вопросы, связанные с работой врачей смежных специальностей, которые могут быть значимы для профессиональной подготовки кадров.



# ОНКОПАТОЛОГИЯ

Е ж е к в а р т а л ь н ы й н а у ч н о - п р а к т и ч е с к и й р е ц е н з и р у е м ы й ж у р н а л

[www.oncopathology.ru](http://www.oncopathology.ru)

## ГЛАВНЫЙ РЕДАКТОР

**Горбань Нина Андреевна**, к.м.н., член правления Российского общества онкопатологов (РООП), начальник центра патоморфологии и молекулярно-генетической диагностики ФГБУ «Центральная клиническая больница с поликлиникой» Управления делами Президента Российской Федерации (Москва, Россия)

## ЗАМЕСТИТЕЛЬ ГЛАВНОГО РЕДАКТОРА

**Петров Семен Венидиктович**, д.м.н., профессор, вице-президент РООП, лауреат премии Правительства Российской Федерации в области науки и техники, заведующий лабораторией иммуногистохимической диагностики ГАУЗ «Республиканский клинический онкологический диспансер» Министерства здравоохранения Республики Татарстан (Казань, Россия)

## ОТВЕТСТВЕННЫЙ СЕКРЕТАРЬ

**Святивода Елена Анатольевна**, врач-патологоанатом патологоанатомического отделения ФГБУ «Главный военный клинический госпиталь им. акад. Н.Н. Бурденко» Минобороны России (Москва, Россия)

О С Н О В А Н В 2 0 1 7 Г .

3-4, 21 <sup>ТОМ 4</sup>

**Учредитель:**  
Общероссийская общественная организация «Российское общество онкопатологов»  
e-mail: [info@oncopathology.ru](mailto:info@oncopathology.ru)  
[www.oncopathology.ru](http://www.oncopathology.ru)

**Адрес редакции:**  
115478, Москва, Каширское шоссе, 24, стр. 15, НИИ канцерогенеза, 3-й этаж.  
Тел./факс: +7 (499) 929-96-19  
e-mail: [abv@abvpress.ru](mailto:abv@abvpress.ru)  
[www.abvpress.ru](http://www.abvpress.ru)

Статьи направлять главному редактору **Н.А. Горбань**  
e-mail: [pegovanina@mail.ru](mailto:pegovanina@mail.ru)  
Редактор **А.В. Лукина**  
Корректор **Т.Н. Помилуйко**  
Дизайн **Е.В. Степанова**  
Верстка **О.В. Гончарук**

Служба подписки и распространения **И.В. Шургаева**, +7 (499) 929-96-19,  
e-mail: [base@abvpress.ru](mailto:base@abvpress.ru)  
Контакты для рекламодателей  
+7 (916) 105-67-47,  
e-mail: [info@oncopathology.ru](mailto:info@oncopathology.ru)

При полной или частичной перепечатке материалов ссылка на журнал «Онкопатология» обязательна.

Редакция не несет ответственности за содержание публикуемых рекламных материалов.

В статьях представлена точка зрения авторов, которая может не совпадать с мнением редакции.

ISSN 2618-7019 (Print)  
Онкопатология. 2021.  
Том 4. № 3–4. 1–52.  
Сдано в печать 08.04.2022.

© ООО «ИД «АБВ-пресс», 2022  
Отпечатано в типографии ООО «Медиаколор». 127273, Москва, Сигнальный проезд, 19  
Тираж 500 экз. Бесплатно.  
[www.oncopathology.ru](http://www.oncopathology.ru)

**РЕДАКЦИОННАЯ КОЛЛЕГИЯ**

**Голуб Елена Викторовна**, д.б.н., ведущий научный сотрудник лаборатории молекулярно-генетической патологии Медицинского радиологического научного центра им. А.Ф. Цыба – филиала ФГБУ «Национальный медицинский исследовательский центр радиологии» (МРНЦ им. А.Ф. Цыба – филиал ФГБУ «НМИЦ радиологии») Минздрава России (Обнинск, Россия)

**Гриневиц Вячеслав Николаевич**, к.м.н., президент РООП, заведующий отделением онкопатологии Московского научно-исследовательского онкологического института им. П.А. Герцена – филиала ФГБУ «НМИЦ радиологии» Минздрава России, заведующий патологоанатомическим отделением ГБУЗ «Московский клинический научный центр им. А.С. Логинова ДЗМ» (Москва, Россия)

**Демидова Ирина Анатольевна**, к.м.н., вице-президент РООП, заведующая молекулярно-биологической лабораторией ГБУЗ «Московская городская онкологическая больница № 62 Департамента здравоохранения г. Москвы» (Москва, Россия)

**Забозлаев Федор Георгиевич**, д.м.н., профессор, член правления РООП, заведующий кафедрой патологоанатомической анатомии, цитологии и молекулярной патологии ФГБОУ ДПО «Институт повышения квалификации Федерального медико-биологического агентства» (ФМБА) России, заведующий патологоанатомическим отделением ГБУЗ «Городская клиническая больница № 83» ФМБА (Москва, Россия)

**Калинин Дмитрий Валерьевич**, к.м.н., заведующий отделом патологической анатомии ФГБУ «Национальный медицинский исследовательский центр хирургии им. А.В. Вишневского» Минздрава России (Москва, Россия)

**Карякин Олег Борисович**, д.м.н., заведующий отделением лучевого и хирургического лечения урологических заболеваний с группой брахитерапии рака предстательной железы МРНЦ им. А.Ф. Цыба – филиала ФГБУ «НМИЦ радиологии» Минздрава России (Обнинск, Россия)

**Ковригина Алла Михайловна**, д.б.н., член правления РООП, заведующая патологоанатомическим отделением ФГБУ «Национальный медицинский исследовательский центр гематологии» Минздрава России, профессор кафедры патологоанатомической анатомии, цитологии и молекулярной патологии ФГБОУ ДПО «Институт повышения квалификации ФМБА» России (Москва, Россия)

**Ковылина Марта Владимировна**, к.м.н., заведующая патологоанатомическим отделением ОКДЦ ПАО «Газпром», руководитель лаборатории уроморфологии кафедры урологии ФГБОУ ВО «Московский государственный медико-стоматологический университет им. А.И. Евдокимова» Минздрава России (Москва, Россия)

**Майновская Ольга Александровна**, к.м.н., руководитель патоморфологической лаборатории ФГБУ «Государственный научный центр колопроктологии им. А.Н. Рыжих» Минздрава России (Москва, Россия)

**Михайленко Дмитрий Сергеевич**, к.м.н., ведущий научный сотрудник отдела патологической анатомии с группой молекулярной генетики НИИ урологии и интервенционной радиологии им. Н.А. Лопаткина – филиала ФГБУ «НМИЦ радиологии» Минздрава России (Москва, Россия)

**Михайлова Галина Федоровна**, д.б.н., заведующая лабораторией молекулярно-генетической патологии клиничко-морфологического отдела МРНЦ им. А.Ф. Цыба – филиала ФГБУ «НМИЦ радиологии» Минздрава России (Обнинск, Россия)

**Савёлов Никита Александрович**, вице-президент РООП, заведующий патологоанатомическим отделением ГБУЗ «Московская городская онкологическая больница № 62 Департамента здравоохранения г. Москвы» (Москва, Россия)

**Тер-Ованесов Михаил Дмитриевич**, д.м.н., профессор, заместитель главного врача по онкологии и хирургии ГБУЗ «Городская клиническая больница № 40 Департамента здравоохранения г. Москвы», главный научный сотрудник ФГБУ «Национальный медицинский исследовательский центр детской гематологии, онкологии и иммунологии им. Дмитрия Рогачева» Минздрава России, профессор кафедры онкологии и гематологии ФГБОУ ВО «Российский национальный исследовательский медицинский университет им. Н.И. Пирогова» (РНИМУ им. Н.И. Пирогова) Минздрава России (Москва, Россия)

**Тертычный Александр Семенович**, д.м.н., заведующий лабораторией кафедры патологической анатомии лечебного факультета им. акад. А.И. Струкова ФГАОУ ВО «Первый Московский государственный медицинский университет им. И.М. Сеченова» Минздрава России (Москва, Россия)

**Федоров Дмитрий Николаевич**, к.м.н., заведующий патологоанатомическим отделением ГБУЗ МО «Московский областной научно-исследовательский клинический институт им. М.Ф. Владимирского» (Москва, Россия)

**Шкаврова Татьяна Геннадьевна**, к.б.н., старший научный сотрудник лаборатории молекулярно-генетической патологии клинко-морфологического отдела МРНЦ им. А.Ф. Цыба – филиала ФГБУ «НМИЦ радиологии» Минздрава России (Обнинск, Россия)

### ЗАРУБЕЖНЫЕ РЕДАКТОРЫ

**Бадве Сунил**, доктор медицины, член Королевского колледжа патологов, профессор кафедры патологии и лабораторной медицины Университета Индианы—Пердью Индианаполиса (Индианаполис, США)

**Лопес-Белтран Антонио**, доктор медицины, доктор философии, профессор кафедры патологической анатомии медицинского факультета Университета Кордовы (Кордова, Испания), директор отдела патологической анатомии Клинического центра им. Шампалимауда (Лиссабон, Португалия)

### РЕДАКЦИОННЫЙ СОВЕТ

**Авдалиан Ашот Меружанович**, д.м.н., заведующий патологоанатомическим отделением ГБУЗ «Городская клиническая больница № 40 ДЗМ» (Москва, Россия)

**Агеева Татьяна Августовна**, д.м.н., профессор кафедры патологической анатомии ФГБОУ ВО «Новосибирский государственный медицинский университет» Минздрава России, заведующая лабораторией морфологической и молекулярно-генетической диагностики Регионального центра высоких медицинских технологий (Новосибирск, Россия)

**Артемьева Анна Сергеевна**, к.м.н., член правления РООП, руководитель научной лаборатории морфологии опухолей, заведующая патологоанатомическим отделением с прозектурой ФГБУ «Национальный медицинский исследовательский центр онкологии им. Н.Н. Петрова» Минздрава России (Санкт-Петербург, Россия)

**Бобин Александр Николаевич**, д.м.н., заведующий патологоанатомическим отделением ФГБУ «Главный военный клинический госпиталь им. акад. Н.Н. Бурденко» Минобороны России (Москва, Россия)

**Волкова Лариса Владимировна**, д.м.н., профессор кафедры фундаментальной медицины ФГАОУ ВО «Балтийский федеральный университет имени Иммануила Канта» (БФУ им. И. Канта), заведующая лабораторией иммуногистохимической и патологоанатомической диагностики Клинико-диагностического центра ФГАОУ ВО «БФУ им. И. Канта» (Калининград, Россия)

**Глатко Сергей Борисович**, член правления РООП, заслуженный врач РФ, заведующий патологоанатомическим отделением БУЗОО «Клинический онкологический диспансер» (Омск, Россия)

**Гуревич Лариса Евсеевна**, д.б.н., профессор, главный научный сотрудник патологоанатомического отделения ГБУЗ Московской области «Московский областной научно-исследовательский клинический институт им. М.Ф. Владимирского» (Москва, Россия)

**Должиков Александр Анатольевич**, д.м.н., профессор, врач-патологоанатом отделения онкоморфологии ОГБУЗ «Белгородское патологоанатомическое бюро» (Белгород, Россия)

**Ивченко Сергей Николаевич**, к.м.н., заведующий патологоанатомическим отделением ГБУЗ «Салехардская окружная клиническая больница» (Салехард, Россия)

**Кирьянов Николай Александрович**, д.м.н., заведующий кафедрой патологической анатомии ФГБОУ ВО «Ижевская государственная медицинская академия» Минздрава России (Ижевск, Россия)

**Кудайбергенова Асель Галимовна**, к.м.н., ученый секретарь РООП, врач-патологоанатом патологоанатомического отделения ФГБУ «Национальный медицинский исследовательский центр онкологии им. Н.Н. Петрова» Минздрава России (Санкт-Петербург, Россия)

**Лоскутова Кюнняя Саввична**, к.м.н., главный внештатный патологоанатом Министерства здравоохранения Республики Саха (Якутия), заведующая патологоанатомическим отделением ГБУ Республики Саха (Якутия) «Республиканская больница № 1 – Национальный медицинский центр» (Якутск, Россия)

**Мордовцева Вероника Владимировна**, д.м.н., профессор кафедры кожных и венерических болезней с курсом косметологии ФГБОУ ВО «Московский государственный университет пищевых производств» (Москва, Россия)

**Москвичев Евгений Васильевич**, д.м.н., заведующий патологоанатомическим отделением БУ Чувашской Республики «Республиканский клинический онкологический диспансер» Минздрава Чувашии (Чебоксары, Россия)

**Понкина Ольга Николаевна**, к.м.н., главный внештатный специалист по патологической анатомии Министерства здравоохранения Краснодарского края, заведующая патологоанатомическим отделением ГБУЗ «Научно-исследовательский институт – Краевая клиническая больница № 1 им. проф. С.В. Очаповского» (Краснодар, Россия)

**Семенова Анна Борисовна**, д.м.н., заведующая лабораторно-диагностической службой ГБУЗ «Челябинский областной клинический центр онкологии и ядерной медицины» (Челябинск, Россия)

**Стрельников Владимир Викторович**, д.б.н., заведующий лабораторией эпигенетики ФГБНУ «Медико-генетический научный центр», профессор кафедры молекулярной и клеточной генетики ФГБОУ ВО «РНИМУ им. Н.И. Пирогова» Минздрава России (Москва, Россия)

**Талалаев Александр Гаврилович**, д.м.н., вице-президент РООП, профессор, заведующий кафедрой патологической анатомии педиатрического факультета ФГБОУ ВО «РНИМУ им. Н.И. Пирогова» Минздрава России (Москва, Россия)

**Хадиева Елена Дмитриевна**, к.м.н., главный внештатный патологоанатом Департамента здравоохранения Ханты-Мансийского автономного округа – Югры, заведующая патологоанатомическим отделением БУ Ханты-Мансийского автономного округа – Югры «Окружная клиническая больница» (Ханты-Мансийск, Россия)

**Хоржевский Владимир Алексеевич**, к.м.н., заместитель главного врача по патологоанатомическим вопросам КГБУЗ «Красноярское краевое патологоанатомическое бюро» (Красноярск, Россия)

THE JOURNAL IS INTENDED FOR SPECIALISTS INVOLVED IN THE MORPHOLOGIC DIAGNOSIS OF ONCOLOGICAL DISEASES

The aim of the journal is to support the continuous medical education of specialists involved in the diagnosis and treatment of tumors of various localization, a synthesis of available information in the field of oncopathology, publication and analysis of results of domestic research in this area.

The journal surveys the most important scientific events, publishes the conclusions and resolutions of major conferences and congresses, results of fundamental and clinical research and addresses issues related to the work of allied professions, which can be important for professional training.



# ONCO PATHOLOGY

Quarterly peer-reviewed scientific and practical journal

[www.oncopathology.ru](http://www.oncopathology.ru)

## CHIEF EDITOR

**Gorban Nina A., MD, PhD, Board Member of the Russian Society of Oncopathology (RSOP), Head of the Center of Pathomorphology and Molecular Genetic Diagnostics at the Central Clinical Hospital, Presidential Administration of Russia (Moscow, Russia)**

## DEPUTY CHIEF EDITOR

**Petrov Semen V., MD, PhD, Professor, Vice-President of the RSOP, Winner of the Russian Government Award in Science and Technology, Head of the Laboratory of Immunohistochemical Diagnostics at the Republican Clinical Oncology Dispensary, Ministry of Health of the Republic of Tatarstan (Kazan, Russia)**

## EXECUTIVE SECRETARY

**Svyatovoda Elena A., Pathologist in the Department of Anatomic Pathology at the N.N. Burdenko Central Military Clinical Hospital, Ministry of Defense of Russia (Moscow, Russia)**

FOUNDED IN 2017

3-4, VOL. 4  
21

### Founder:

All-russian public organization  
"Russian Society  
of Oncopathologists"  
e-mail: [info@oncopathology.ru](mailto:info@oncopathology.ru)  
[www.oncopathology.ru](http://www.oncopathology.ru)

### Editorial Office:

Research Institute of Carcinogenesis,  
Floor 3, Build. 15, 24 Kashirskoye  
Shosse, Moscow 115478.  
Tel./Fax: +7 (499) 929-96-19,  
e-mail: [abv@abvpress.ru](mailto:abv@abvpress.ru)  
[www.abvpress.ru](http://www.abvpress.ru)

### Articles should be sent to

chief editor **N.A. Gorban**  
e-mail: [perovanina@mail.ru](mailto:perovanina@mail.ru)  
Editor **A.V. Lukina**  
Proofreader **T.N. Pomiluyko**  
Designer **E.V. Stepanova**  
Maker-up **O.V. Goncharuk**

Subscription & Distribution Service  
**I.V. Shurgaeva**, +7 (499) 929-96-19,  
e-mail: [base@abvpress.ru](mailto:base@abvpress.ru)

Contacts for advertisers  
+7 (916) 105-67-47,  
e-mail: [info@oncopathology.ru](mailto:info@oncopathology.ru)

### If materials are reprinted

in whole or in part, reference  
must necessarily be made  
to the "Onkopatologiya".

The editorial board is not responsible  
for advertising content.

The authors' point of view given  
in the articles may not coincide with  
the opinion of the editorial board.

ISSN 2618-7019 (Print)

Onkopatologiya. 2021.  
Volume 4. No. 3-4. 1-52.  
Submitted: 08.04.2022.

© PH "ABV-Press", 2022

Printed at the Mediacolor LLC. 19,  
Signalnyy Proezd, Moscow, 127273.

500 copies. Free distribution.

[www.oncopathology.ru](http://www.oncopathology.ru)

**EDITORIAL BOARD**

**Golub Elena V., MD, PhD,** *Leading Researcher in the Laboratory of Molecular Genetic Pathology at the A.F. Tsyb Medical Radiological Research Center – a branch of the National Medical Research Radiology Center, Ministry of Health of Russia (Obninsk, Russia)*

**Grinevich Vyacheslav N., MD, PhD,** *President of the RSOP, Head of the Department of Oncopathology at the P.A. Herten Moscow Oncology Research Institute – a branch of the National Medical Research Radiology Center, Ministry of Health of Russia, Head of the Department of Pathology at the A.S. Loginov Moscow Clinical Scientific Center (Moscow, Russia)*

**Demidova Irina A., MD, PhD,** *Vice-President of the RSOP, Head of the Laboratory of Molecular Biology at the Moscow City Cancer Hospital No. 62, Moscow Healthcare Department (Moscow, Russia)*

**Zabozlaev Fedor G., MD, PhD,** *Professor, Board Member of the RSOP, Head of the Department of Anatomic Pathology, Cytology, and Molecular Pathology at the Institute of Postgraduate Education, Federal Medical and Biological Agency, Head of the Department of Anatomic Pathology at the City Clinical Hospital No. 83 (Moscow, Russia)*

**Kalinin Dmitriy V., MD, PhD,** *Head of the Department of Anatomic Pathology at the A.V. Vishnevsky Institute of Surgery, Ministry of Health of Russia (Moscow, Russia)*

**Karyakin Oleg B., MD, PhD,** *Head of the Department of Radiotherapy and Surgery for Urologic Diseases with a Group of Brachytherapy for Prostate Cancer at the A.F. Tsyb Medical Radiological Research Center – a branch of the National Medical Research Radiology Center, Ministry of Health of Russia (Obninsk, Russia)*

**Kovrigina Alla M., MD, PhD,** *Board Member of the RSOP, Head of the Department of Anatomic Pathology at the National Medical Research Center for Hematology, Professor in the Department of Anatomic Pathology, Cytology, and Molecular Pathology at the Institute of Postgraduate Education, Federal Medical and Biological Agency (Moscow, Russia)*

**Kovylin Marta V., MD, PhD,** *Head of the Department of Anatomic Pathology at the Clinical Diagnostic Center of the Public Joint Stock Company “Gazprom”, Head of the Laboratory of Urologic Morphology, Department of Urology at the A.I. Evdokimov Moscow State University of Medicine and Dentistry, Ministry of Health of Russia (Moscow, Russia)*

**Maynovskaya Olga A., MD, PhD,** *Head of the Laboratory of Pathomorphology at the A.N. Ryzhikh State Research Center of Coloproctology, Ministry of Health of Russia (Moscow, Russia)*

**Mikhaylenko Dmitriy S., MD, PhD,** *Leading Researcher in the Department of Anatomic Pathology with a Group of Molecular Genetics at the N.A. Lopatkin Research Institute of Urology and Interventional Radiology – a branch of the National Medical Research Radiology Center, Ministry of Health of Russia (Moscow, Russia)*

**Mikhaylova Galina F., MD, PhD,** *Head of the Laboratory of Molecular Genetic Pathology, Department of Clinical Morphology at the A.F. Tsyb Medical Radiological Research Center – a branch of the National Medical Research Radiology Center, Ministry of Health of Russia (Obninsk, Russia)*

**Savelov Nikita A.,** *Vice-President of the RSOP, Head of the Department of Anatomic Pathology at the Moscow City Oncological Hospital No. 62, Moscow Healthcare Department (Moscow, Russia)*

**Ter-Ovanesov Mikhail D., MD, PhD,** *Professor, Deputy Chief Physician for Oncology and Surgery in the City Clinical Hospital No. 40, Moscow Healthcare Department, Principal Researcher in the Dmitry Rogachev National Research Center for Pediatric Hematology, Oncology, and Immunology, Ministry of Health of Russia, Professor in the Department of Oncology and Hematology at the N.I. Pirogov Russian National Research Medical University, Ministry of Health of Russia (Moscow, Russia)*

**Tertychnyy Aleksandr S., MD, PhD,** *Head of the Laboratory in the Department of Anatomic Pathology, A.I. Strukov Medical Faculty at the I.M. Sechenov First Moscow State Medical University, Ministry of Health of Russia (Moscow, Russia)*

**Fedorov Dmitriy N., MD, PhD,** *Head of the Department of Anatomic Pathology at the M.F. Vladimirsky Moscow Regional Research Clinical Institute (Moscow, Russia)*

**Shkavrova Tatyana G., PhD,** *Senior Researcher in the Laboratory of Molecular Genetic Pathology, Department of Clinical Morphology at the A.F. Tsyb Medical Radiological Research Center – a branch of the National Medical Research Radiology Center, Ministry of Health of Russia (Obninsk, Russia)*

**FOREIGN EDITORS**

**Badve Sunil S., MD (Path), FRCPath,** *Professor of Pathology and Laboratory Medicine Department of Pathology and Laboratory Medicine, Indiana University–Purdue University Indianapolis (Indianapolis, USA)*

**Lopez-Beltran Antonio, MD, PhD,** *Full-Professor of Anatomic Pathology, Cordoba University Medical School (Cordoba, Spain), Director of Anatomic Pathology Champalimaud Clinical Center (Lisbon, Portugal)*

## EDITORIAL COUNCIL

**Avdalyan Ashot M.**, MD, PhD, Head of the Department of Anatomic Pathology at the City Clinical Hospital No. 40 (Moscow, Russia)

**Ageeva Tatyana A.**, MD, PhD, Professor in the Department of Anatomic Pathology at the Novosibirsk State Medical University, Ministry of Health of Russia, Head of the Laboratory of Morphological and Molecular Genetic Diagnostics at the Regional Center of High Medical Technologies (Novosibirsk, Russia)

**Artemyeva Anna S.**, MD, PhD, Board Member of the RSOP, Head of the Research Laboratory of Tumor Morphology, Head of the Department of Anatomic Pathology at the N.N. Petrov National Medical Research Oncology Center, Ministry of Health of Russia (Saint Petersburg, Russia)

**Bobin Aleksandr N.**, MD, PhD, Head of the Department of Anatomic Pathology at the N.N. Burdenko Central Military Clinical Hospital, Ministry of Defense of Russia (Moscow, Russia)

**Volkova Larisa V.**, MD, PhD, Professor in the Department of Fundamental Medicine at the Immanuel Kant Baltic Federal University, Head of the Laboratory of Immunohistochemical and Pathological Diagnostics at the Clinical and Diagnostic Center of the Immanuel Kant Baltic Federal University (Kaliningrad, Russia)

**Glatko Sergey B.**, Board Member of the RSOP, Honored Physician of Russia, Head of the Department of Anatomic Pathology at the Omsk Clinical Oncology Dispensary (Omsk, Russia)

**Gurevich Larisa E.**, MD, PhD, Professor, Principal Researcher in the Department of Anatomic Pathology at the M.F. Vladimirovsky Moscow Regional Research and Clinical Institute (Moscow, Russia)

**Dolzhikov Aleksandr A.**, MD, PhD, Professor, Pathologist in the Department of Oncomorphology at the Belgorod Bureau of Pathology (Belgorod, Russia)

**Ivchenko Sergey N.**, MD, PhD, Head of the Department of Anatomic Pathology at the Salekhard Clinical Hospital (Salekhard, Russia)

**Kiryanov Nikolay A.**, MD, PhD, Head of the Department of Anatomic Pathology at the Izhevsk State Medical Academy, Ministry of Health of Russia (Izhevsk, Russia)

**Kudaybergenova Asel G.**, MD, PhD, Academic Secretary of the RSOP, Senior Researcher in the Laboratory of Clinical Cytology, Department of Anatomic Pathology of Human Tumors, Research Institute of Clinical Oncology at the N.N. Blokhin National Medical Research Center of Oncology (Moscow, Russia), Pathologist in the Department of Anatomic Pathology at the N.N. Petrov National Medical Research Oncology Center, Ministry of Health of Russia (Saint Petersburg, Russia)

**Loskutova Kyunnyay S.**, MD, PhD, Head of Anatomic Pathology Counseling in the Ministry of Health of the Republic of Sakha (Yakutia), Head of the Department of Anatomic Pathology at the Republican Hospital No. 1 – National Medical Center (Yakutsk, Russia)

**Mordovtseva Veronika V.**, MD, PhD, Professor in the Department of Skin and Venereal Diseases with a Course of Cosmetology at the Moscow State University of Food Production (Moscow, Russia)

**Moskvichev Evgeniy V.**, MD, PhD, Head of the Department of Anatomic Pathology at the Republican Clinical Oncology Dispensary, Ministry of Health of Chuvashia (Cheboksary, Russia)

**Ponkina Olga N.**, MD, PhD, Head of Anatomic Pathology Counseling in the Ministry of Health of Krasnodar Region, Head of the Department of Anatomic Pathology at the S.V. Ochapovskiy Research Institute, Regional Clinical Hospital No. 1, Ministry of Health of Krasnodar Region (Krasnodar, Russia)

**Semenova Anna B.**, MD, PhD, Head of Laboratory Diagnostic Service at the Chelyabinsk Regional Clinical Center of Oncology and Nuclear Medicine (Chelyabinsk, Russia)

**Strelnikov Vladimir V.**, MD, PhD, Head of the Laboratory of Epigenetics at the Research Center for Medical Genetics, Professor in the Department of Molecular and Cellular Genetics at the N.I. Pirogov Russian National Research Medical University, Ministry of Health of Russia (Moscow, Russia)

**Talalaev Aleksandr G.**, MD, PhD, Vice-President of the RSOP, Professor, Head of the Department of Anatomic Pathology, Faculty of Pediatrics at the N.I. Pirogov Russian National Research Medical University, Ministry of Health of Russia (Moscow, Russia)

**Khadieva Elena D.**, MD, PhD, Head of Anatomic Pathology Counseling in the Khanty-Mansiysk Autonomous Okrug – Ugra Healthcare Department, Head of the Department of Anatomic Pathology at the Khanty-Mansiysk Clinical Hospital (Khanty-Mansiysk, Russia)

**Khorzhevskiy Vladimir A.**, MD, PhD, Deputy Chief Physician for Anatomic Pathology at the Krasnoyarsk Regional Bureau of Pathology (Krasnoyarsk, Россия)



## СОДЕРЖАНИЕ

## ОБЗОРЫ И ЛЕКЦИИ

*И.В. Булычева, Ф. Бертони, П. Баччини, Н.С. Бабкин, А.В. Федорова, О.Т. Хван,  
Э.Р. Мусаев, Н.Е. Кушлинский*

**Опухоли нотохорды: дифференциальный диагноз и факторы прогноза . . . . . 10**

*Н.Ю. Полонская*

**Цитологическая диагностика хрящобразующих опухолей костей . . . . . 21**

## СЛУЧАЙ ИЗ ПРАКТИКИ

*В.Н. Гриневич, М.А. Багрецова, Я.А. Кадырова*

**Перидуктальная стромальная опухоль молочной железы: клинический случай  
и обзор литературы . . . . . 31**

*Н.А. Горбань, Д.С. Куш, М.В. Мнихович, И.И. Андриенко, А.Г. Титов, Н.А. Корсакова,  
И.А. Сухорукова, Н.Ю. Туровская, А.Г. Кудайбергенова*

**Ангиосаркомы молочной железы, индуцированные лечением. . . . . 35**

*А.Г. Кудайбергенова, А.Б. Гоголев, Е.С. Артемьева, Н.А. Горбань*

**Первичная ангиосаркома молочной железы: проблемы диагностики. . . . . 45**

**ИНФОРМАЦИЯ ДЛЯ АВТОРОВ . . . . . 52**

## CONTENTS

### REVIEWS AND LECTURES

*I.V. Bulycheva, F. Bertoni, P. Baccini, N.S. Babkin, A.V. Fedorova, O.T. Khvan,  
E.R. Musaev, N.E. Kushlinskiy*

**Notochordal tumors: differential diagnosis and prognostic factors** ..... 10

*N.Yu. Polonskaya*

**Cytological diagnostics of cartilaginous tumors of bone** ..... 21

### CASE FROM PRACTICE

*V.N. Grinevich, M.A. Bagretsova, Ya.A. Kadyrova*

**Periductal stromal tumor of the breast: case report and literature review** ..... 31

*N.A. Gorban, D.S. Kushch, M.V. Mnikhovich, I.I. Andrienko, A.G. Titov, N.A. Korsakova,  
I.A. Sukhorukova, N.Yu. Turovskaya, A.G. Kudaybergenova*

**Treatment-induced breast angiosarcomas** ..... 35

*A.G. Kudaybergenova, A.B. Gogolev, E.S. Artemyeva, N.A. Gorban*

**Primary breast angiosarcoma: diagnostic challenges** ..... 45

**INFORMATION FOR AUTHORS** ..... 52

DOI: 10.17650/2618-7019-2021-4-3-4-10-20



# ОПУХОЛИ НОТОХОРДЫ: ДИФФЕРЕНЦИАЛЬНЫЙ ДИАГНОЗ И ФАКТОРЫ ПРОГНОЗА

И.В. Булычева<sup>1</sup>, Ф. Бертони<sup>2</sup>, П. Баччини<sup>2</sup>, Н.С. Бабкин<sup>3</sup>, А.В. Федорова<sup>1</sup>, О.Т. Хван<sup>1</sup>, Э.Р. Мусаев<sup>1</sup>, Н.Е. Кушлинский<sup>1</sup>

<sup>1</sup>ФГБУ «Национальный медицинский исследовательский центр онкологии им. Н.Н. Блохина» Минздрава России; Россия, 115478 Москва, Каширское шоссе, 24;

<sup>2</sup>Casa di Cura Villa Erbosa University of Bologna; 50/2 Via dell'Arcoveggio, Болонья 40129, Италия;

<sup>3</sup>ФГАОУ ВО «Первый Московский государственный медицинский университет им. И.М. Сеченова» Минздрава России (Сеченовский Университет); Россия, 119991 Москва, ул. Трубецкая, 8, стр. 2

**Контакты:** Ирина Владиславовна Булычева [irena@boulytcheva.com](mailto:irena@boulytcheva.com)

Хордома представляет собой специфическую мезенхимальную опухоль, гистогенетически связанную с нотохордой, развивающуюся в аксиальном скелете и обладающую своеобразными клиническими и морфологическими проявлениями. По гистологическому строению структурные компоненты хордомы напоминают нотохорду. Изучено 94 случая хордомы крестца, 4 случая хордомы позвоночника и 2 случая хордомы основания черепа у 44 пациентов мужского пола и 50 пациентов женского пола в возрасте от 3 до 72 лет. В 6 наблюдениях диагностирована дедифференцированная форма заболевания, в 1 наблюдении – низкодифференцированный вариант хордомы. Важным в диагностике хордомы оказался иммуногистохимический метод, выявляющий экспрессию цитокератинов, эпителиального мембранного антигена (EMA), глиального фибриллярного кислого протеина (GFAP), S-100, брахиури. Диагностика низкодифференцированного варианта хордомы сопровождалась потерей реактивности с маркером SMARCB1/INI-1. Отрицательная реакция с хромогранином A, D2-40, а также реакция с органоспецифическими белками (TTF-1, маммаглобин, PSA, CDX-2) позволяли исключить хордому и выявить метастазы рака различной локализации. Приведен пример дифференциальной диагностики с доброкачественной опухолью нотохорды/рудиментарными островками ткани нотохорды. Описаны редкие варианты опухоли, в том числе низко- и дедифференцированные варианты хордомы, а также экстрааксиальный вариант хордомы.

**Ключевые слова:** нотохорда, нотохордальная опухоль, хордома, брахиури

**Для цитирования:** Булычева И.В., Бертони Ф., Баччини П. и др. Опухоли нотохорды: дифференциальный диагноз и факторы прогноза. Онкопатология 2021;4(3-4):10-20. DOI: 10.17650/2618-7019-2021-4-3-4-10-20.

## Notochordal tumors: differential diagnosis and prognostic factors

I. V. Bulycheva<sup>1</sup>, F. Bertoni<sup>2</sup>, P. Baccini<sup>2</sup>, N. S. Babkin<sup>3</sup>, A. V. Fedorova<sup>1</sup>, O. T. Khvan<sup>1</sup>, E. R. Musaev<sup>1</sup>, N. E. Kushlinskiy<sup>1</sup>

<sup>1</sup>N.N. Blokhin National Medical Research Center of Oncology, Ministry of Health of Russia; 24 Kashirskoe Shosse, Moscow 115478, Russia;

<sup>2</sup>Casa di Cura Villa Erbosa University of Bologna; 50/2 Via dell'Arcoveggio, Bologna BO 40129, Italy;

<sup>3</sup>I.M. Sechenov First Moscow State Medical University, Ministry of Health of Russia; 8/2 Trubetskaya St., Moscow 119991, Russia

**Contacts:** Irina Vladislavovna Bulycheva [irena@boulytcheva.com](mailto:irena@boulytcheva.com)

Chordoma is a rare mesenchymal tumor with unusual clinical behavior and morphologic appearance. In the current study we examined 94 cases of chordoma, predominantly localized in sacrum, ages 3–72, 44 men and 50 women. Six cases of dedifferentiated variant of chordoma were revealed. In an effort to clarify the diagnosis and differentiation, the tumor samples of chordoma were examined by immunohistochemistry with a panel of antibodies. The panel included antibodies to cytokeratin, epithelial membrane antigen (EMA), D2-40, GFAP (glial fibrillary acidic protein), S-100, brachyury, chromogranin A, TTF-1 (thyroid transcription factor), PSA, CDX-2, mammaglobin. The diagnosis of one case of poorly differentiated chordoma was proved by the lack of SMARCB1/INI-1 reactivity. A negative reaction with chromogranin A, D2-40, as well as a reaction with organ-specific proteins (TTF-1, mammaglobin, PSA, CDX-2) made it possible to exclude chordoma and reveal cancer metastases of various localization. Several examples of benign notochordal rests and differential with classic chordoma are proposed in the paper.

**Key words:** notochorda, notochordal tumors, chordoma, brachyury

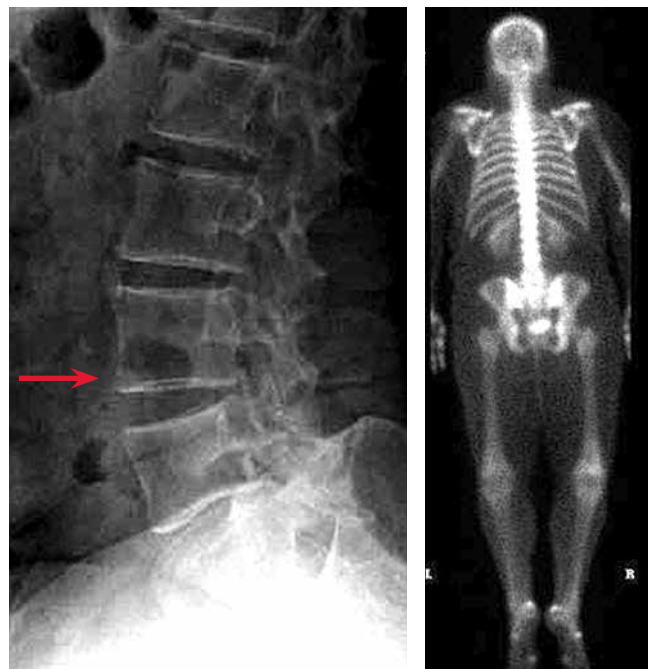**For citation:** Bulychева I.V., Bertoni F., Baccini P. et al. Notochordal tumors: differential diagnosis and prognostic factors. *Onkopatologiya = Oncopathology* 2021;4(3-4):10-20. DOI: 10.17650/2618-7019-2021-4-3-4-10-20.

Нотохорда является эктодермальной структурой срединной линии, благодаря наличию которой выделяется биологический вид хордовых [1, 2]. Уже на зародышевой стадии развития человека начинают происходить дегенеративные изменения нотохорды, которые окончательно завершаются на 2-м десятилетии жизни. Отдельные клеточные гнезда нотохорды могут сохраняться в межпозвонковых дисках человека на протяжении всей жизни [3]. Именно эти рудиментарные островки ткани вызывают ряд затруднений в диагностике и требуют проводить дифференциальную диагностику с хордомой, хондросаркомой, а также метастазом светлоклеточного рака почки и злокачественными опухолями других локализаций. Является ли хордома производным именно этих клеточных зачатков, остается неясным, поскольку она развивается в кости (основание черепа, крестец, копчик, в редких случаях — позвоночный столб), а не в межпозвонковых дисках [3]. Имеются также иммуногистохимические различия между нотохордой зародыша и клетками хордомы, которая представляет собой высокодифференцированную злокачественную мезенхимальную опухоль с отличительными клиническими и морфологическими признаками. Хордома встречается в 4 % случаев злокачественных опухолей костей и по гистологическому строению обладает сходством с нотохордой [4].

**Доброкачественная опухоль нотохорды** является опухолью с дифференцировкой, соответствующей нотохорде. Локализация опухоли не отличается от таковой классической хордомы (основание черепа, позвоночник, крестец и копчик). Опухоли могут быть множественными и сочетаться с хордомой. Большинство опухолей обнаружено у взрослых, однако описаны случаи и педиатрической доброкачественной опухоли нотохорды. Как правило, заболевание оказывается случайной находкой при лучевой диагностике.

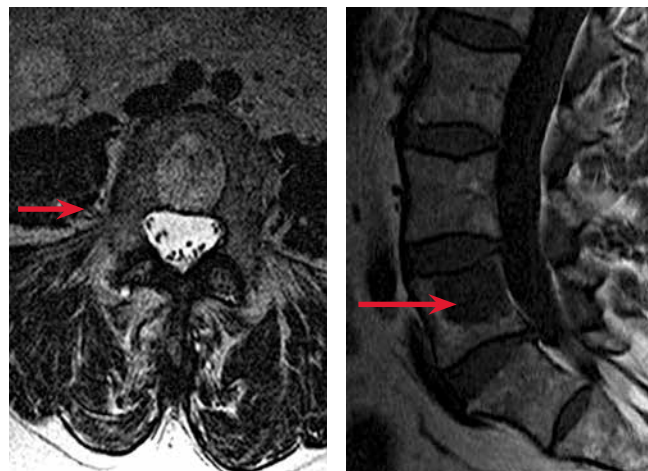**Лучевая диагностика.** На рентгенограммах характерен фокус склероза, иногда по интенсивности соответствующий слоновой кости. На компьютерных томограммах фиксируется очаг умеренно выраженного склероза, при больших опухолях не исключается внескостное распространение. При магнитно-резонансной томографии, как правило, определяются диффузный фокус умеренной интенсивности в режиме T1 и сигнал повышенной интенсивности в режиме T2 (рис. 1, 2).

**Гистологическое исследование** позволяет выявить солидные поля из вакуолизированных клеток, сходных по морфологии с адипоцитами, в сочетании с менее вакуолизированными эозинофильными клетками. Пикнотичные ядра клеток могут быть округлой или полигональной формы, изредка с признаками полиморфизма.



**Рис. 1.** Рентгенограмма в боковой проекции. На уровне L5 позвонка (обозначен стрелкой) определяется фокус склероза, очаг соответствует изображению, полученному при магнитно-резонансной томографии. При сканировании скелета очаг поражения не выявляется

**Fig. 1.** X-ray image, lateral view. A sclerotic lesion is visualized at the level of the L5 vertebra. This lesion matches the lesion identified at magnetic resonance imaging, but was not detected at skeleton scanning

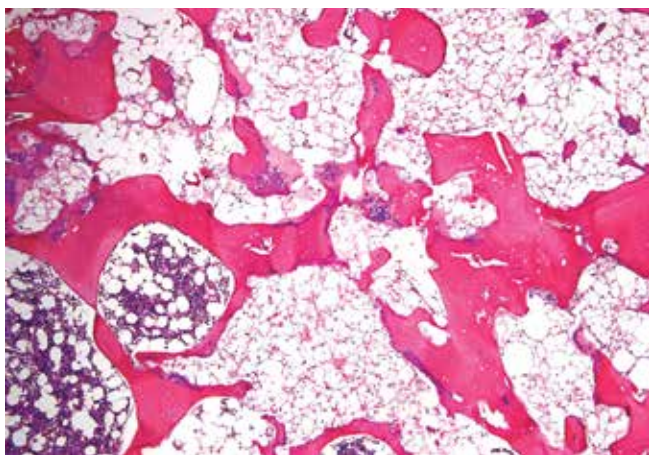


**Рис. 2.** Аксиальная проекция в режиме T2 (слева) и сагиттальная проекция в режиме T1 (справа). Очаг поражения на уровне L5 позвонка с неспецифическими характеристиками сигналов: низким при T1 и гомогенным, преимущественно интенсивным при T2

**Fig. 2.** T2-weighted axial (left) and T1-weighted sagittal (right) images. Lesion at the level of the L5 vertebra with non-specific signal characteristics: low-intensity T1-weighted signal and homogeneous, primarily intense T2-weighted signal

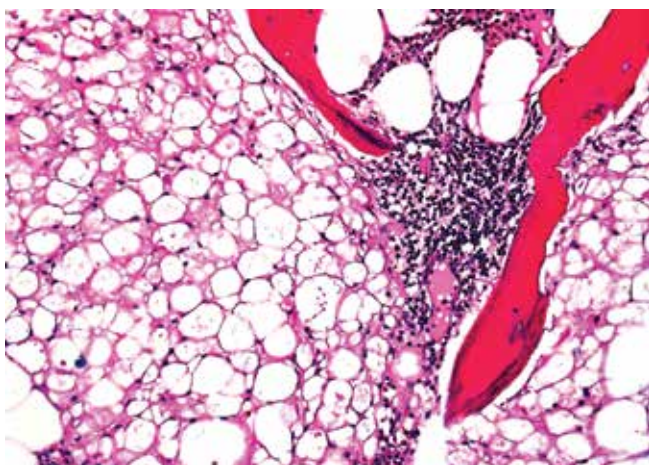
Небольшие кистозные пространства содержат эозинофильный коллоидный материал. Дольчатость структуры или миксоидный матрикс нехарактерны. Митозы отсутствуют, сосудистая сеть крайне скудная (рис. 3, 4). Среди описанных структур можно наблюдать кроветворный костный мозг и островки склерозированных костных балок.

**Иммуногистохимическое исследование** выявляет положительное окрашивание с брахиури, виментином, общими цитокератинами и цитокератином 18-го типа, эпителиальным мембранным антигеном (ЕМА) и белком S-100 (рис. 5, 6).



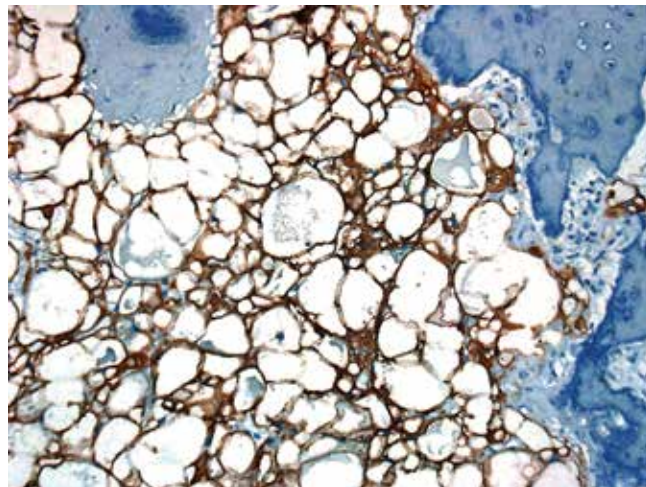
**Рис. 3.** Доброкачественная опухоль нотохорды. В левом нижнем углу — фокусы кроветворного костного мозга в межбалочных пространствах. Основную массу препарата занимают структуры, представленные полями из крупных клеток с оптически пустой цитоплазмой, напоминающие адипоциты

*Fig. 3. Benign notochordal tumor. Areas of hematopoietic bone marrow in the interstitial spaces can be seen at the bottom-left of the image. The specimen primarily consists of structures represented by fields of large cells with optically empty cytoplasm, resembling adipocytes*



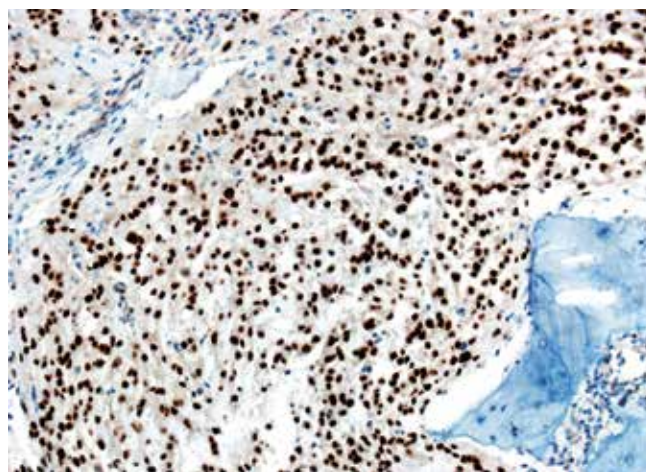
**Рис. 4.** Доброкачественная опухоль нотохорды. При большем увеличении хорошо контурируются четкие базофильные мономорфные ядра клеток, встречаются клетки с пузырьчатой цитоплазмой

*Fig. 4. Benign notochordal tumor. Clear basophilic monomorphic cell nuclei can be seen at higher magnification; there are some cells with vesicular cytoplasm*



**Рис. 5.** Доброкачественная опухоль нотохорды. Иммуногистохимическое исследование с антителами AE1/AE3. Экспрессия цитокератинов в клетках опухоли

*Fig. 5. Benign notochordal tumor. Immunohistochemical staining with AE1/AE3 antibodies. Cyokeratin expression in tumor cells*



**Рис. 6.** Доброкачественная опухоль нотохорды. Иммуногистохимическое исследование с антителами брахиури. Ядерная экспрессия маркера в клетках опухоли

*Fig. 5. Benign notochordal tumor. Immunohistochemical staining with brachyury antibodies. Nuclear expression of the marker in tumor cells*

Биологическое проявление доброкачественной опухоли нотохорды соответствует доброкачественному процессу [3].

**Дифференциальный диагноз** следует проводить с хордомой, для которой характерны цепочки и комплексы из атипичных хордоидных клеток, расположенных в миксоидном матриксе (табл. 1), а также с жировым костным мозгом и светлоклеточным раком почки.

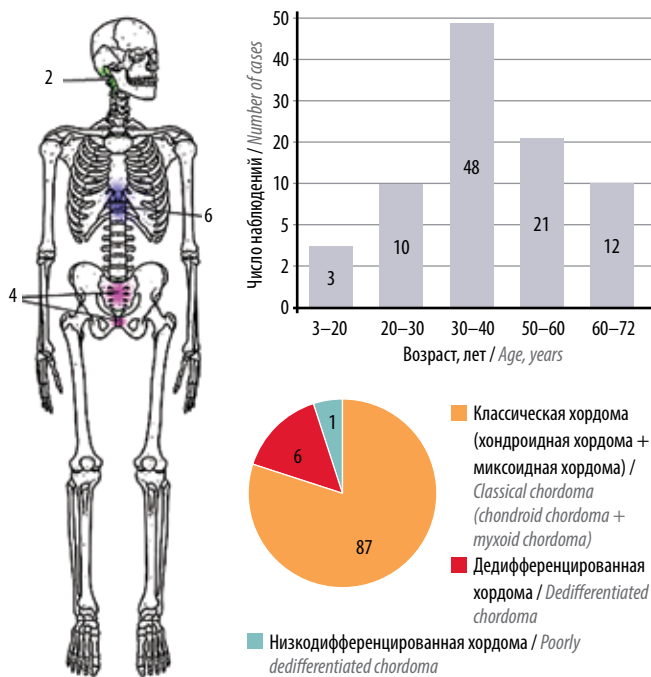
За последние 15 лет в отделении ФГБУ «Национальный медицинский исследовательский центр онкологии им. Н.Н. Блохина» Минздрава России выявлено и прооперировано 88 пациентов с хордомой крестца (включая 6 наблюдений дедифференцированной формы заболевания), 4 пациента с хордомой

позвоночника и 2 пациента с хордомой области ската черепа (рис. 7).

**Таблица 1.** Дифференциально-диагностические критерии доброкачественной опухоли нотохорды и хордомы

**Table 1.** Diagnostic criteria for the differentiation between benign notochordal tumor and chordoma

Доброкачественная опухоль нотохорды Benign notochordal tumor	Хордома Chordoma
Поля вакуолизированных клеток Fields of vacuolated cells	Дольчатая архитектура Lobular structure
Эозинофильная цитоплазма Eosinophilic cytoplasm	Цепочечные структуры из вакуолизированных клеток Chain structures composed of vacuolated cells
Умеренная ядерная атипия Moderate nuclear atypia	Выраженная ядерная атипия Pronounced nuclear atypia
Отсутствие миксоидного матрикса, митотических фигур, некроза ткани опухоли No myxoid matrix, mitotic figures, and tumor tissue necrosis	Наличие миксоидного матрикса, митотических фигур и некроза ткани опухоли Myxoid matrix, mitotic figures, and tumor tissue necrosis
Отсутствие деструктивного роста No destructive growth	Разрушение кортикального слоя кости и наличие внекостного компонента Destruction of the cortical bone layer and presence of an extra-bone component



**Рис. 7.** Варианты хордомы. Распределение по локализации и возрасту пациентов

**Fig. 7.** Variants of chordoma. Location and age distribution

Клинические проявления заболевания достаточно характерны. Большинство пациентов жалуются на боль, при массивных деструктивных процессах возможны тяжелые нарушения функций тазовых органов. Опухоль крестца часто пальпируется при ректальном исследовании [5, 6].

**Лучевая диагностика** выявляет срединно расположенный литический очаг с наличием мягкотканного компонента в большинстве наблюдений (рис. 8, 9).

Оценка классических рентгенограмм (рис. 10) может быть затрудненной из-за наложения структур прилежащих органов и тканей на очаг поражения, в связи с этим диагностически важными оказываются компьютерная томография и магнитно-резонансная томография [5].

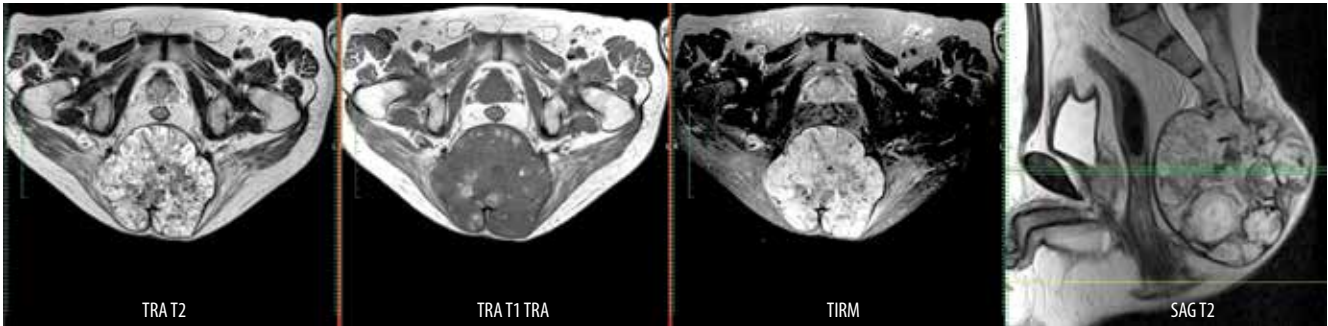
**Макроскопическое исследование.** Опухолевый узел имеет дольчатое строение, характеризуется инфильтративным ростом в прилежащие мягкие ткани. Опухолевая ткань, как правило, прозрачная, серо-голубая, с тонкими септами. Характерны обильный миксоидный или хондроидный матрикс, кровоизлияния (рис. 11).

**Микроскопическое исследование** (рис. 12) выявляет дольчатое строение опухоли с тонкими соединительнотканскими септами. Преобладающий в структуре миксоидный матрикс может превалировать над клеточным компонентом. Клетки хордомы округлые или вытянутые, иногда многолопастные, с обильной эозинофильной цитоплазмой, растут цепочками, отдельными скоплениями и мелкими пластинами, встречаются включения физалиформных клеток с выраженной пузырьчатой цитоплазмой. Ядра, как правило, мелкие, округлые. В редких случаях может наблюдаться ядерный полиморфизм, митозы единичные. Редкий вариант опухоли, хондроидная хордома обычно встречается в основании черепа, характеризуется выраженным хондроидным компонентом в сочетании с классической хордомой [5].

Клетки хордомы экспрессируют цитокератины, особенно интенсивно – цитокератины 8, 18 и 19-го типов, а также цитокератины AE1/AE3 [7–9]. Для хордомы характерна экспрессия эпителиального мембранного антигена; экспрессия белка S-100 в клетках хордомы варьирует (рис. 13).

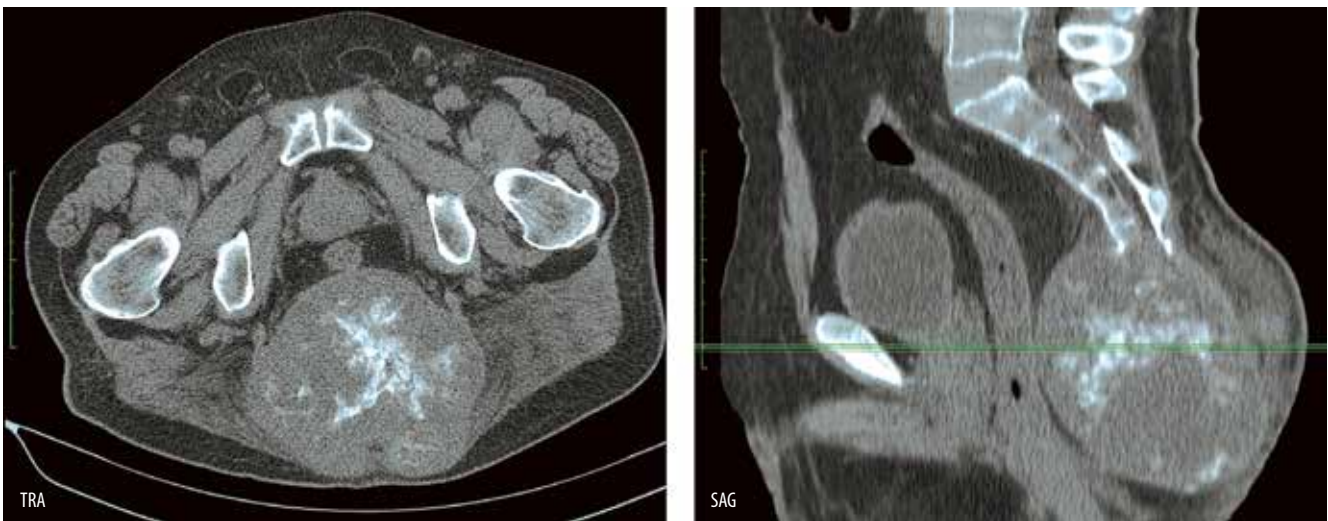Редкие варианты хордомы с высокой клеточностью, потерей характерных признаков классической хордомы, солидным характером роста описываются как низко- и дедифференцированная хордома. Данные варианты опухоли обладают рядом особенностей, относятся к так называемым педиатрическим саркомам, характеризуются агрессивным течением и плохим прогнозом.

**Дедифференцированная хордома** представляет собой сочетание конвенциональной хордомы и низкодифференцированной (высокой степени злокачественности, high grade) саркомы. Локализация очага поражения не отличается от таковой прочих вариантов хордомы. Клиническая картина характеризуется более агрессивными



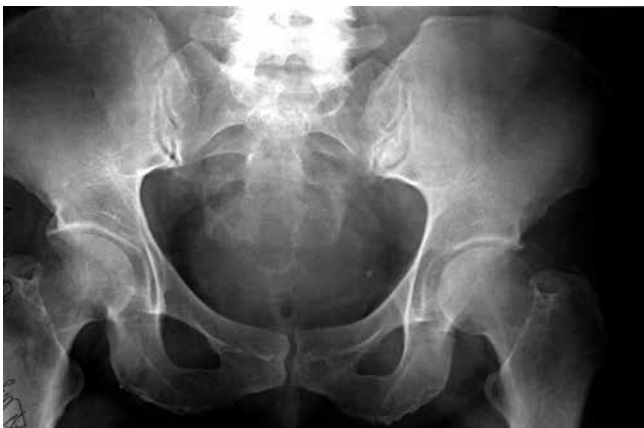**Рис. 8.** Магнитно-резонансная томография. Пациент мужского пола, 65 лет. Образование размерами  $12,0 \times 3,9 \times 11,5$  см, поражающее S4 и нижележащие позвонки, с симметричным расположением и распространением относительно центральной оси. Опухолевый узел солидный, узловой, неоднородной структуры, с четкими ровными контурами. В режимах T2 и TIRM преимущественно высокий уровень сигнала, низкий уровень сигнала в режиме T1

**Fig. 8.** Magnetic resonance images. A 65-year-old male patient. A  $12.0 \times 3.9 \times 11.5$  cm tumor affecting the S4 and the underlying vertebrae, with a symmetrical arrangement and distribution around the central axis. Solid tumor with a nodal non-homogeneous structure and clear smooth contours. Primarily high signal intensity in T2-weighted TIRM sequences and low signal intensity in T1-weighted sequence



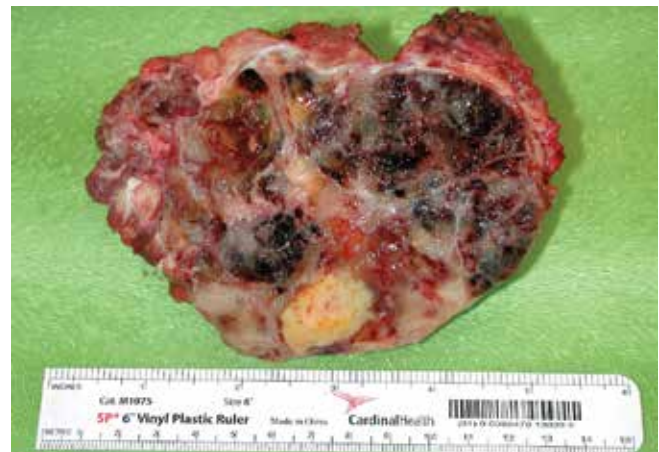**Рис. 9.** Компьютерная томография. Также визуализируется округлое образование, исходящее из крестца, с четкими ровными контурами, преимущественно мягкотканной плотности (30 ед. HU), с обильной кальцинацией в структуре опухоли

**Fig. 9.** Computed tomography image. A rounded formation originating from the sacrum can also be visualized; it has clear smooth contours, primarily soft tissue density (30 HU), and abundant calcification in the tumor structure



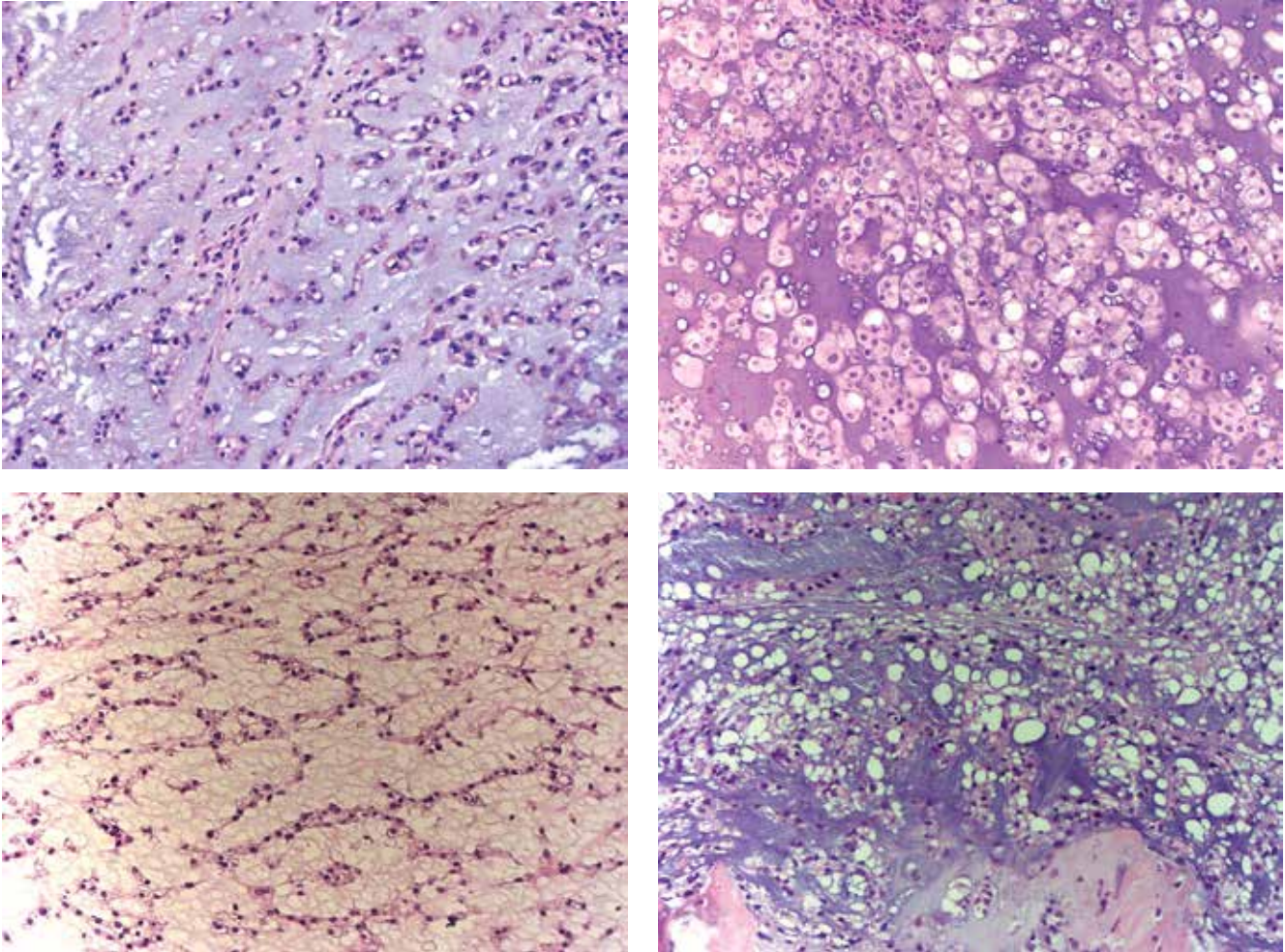
**Рис. 10.** Рентгенограмма костей таза. Прямая проекция. Литический очаг в крестце

**Fig. 10.** X-ray of the pelvic bones. Frontal view. Lytic lesion in the sacrum



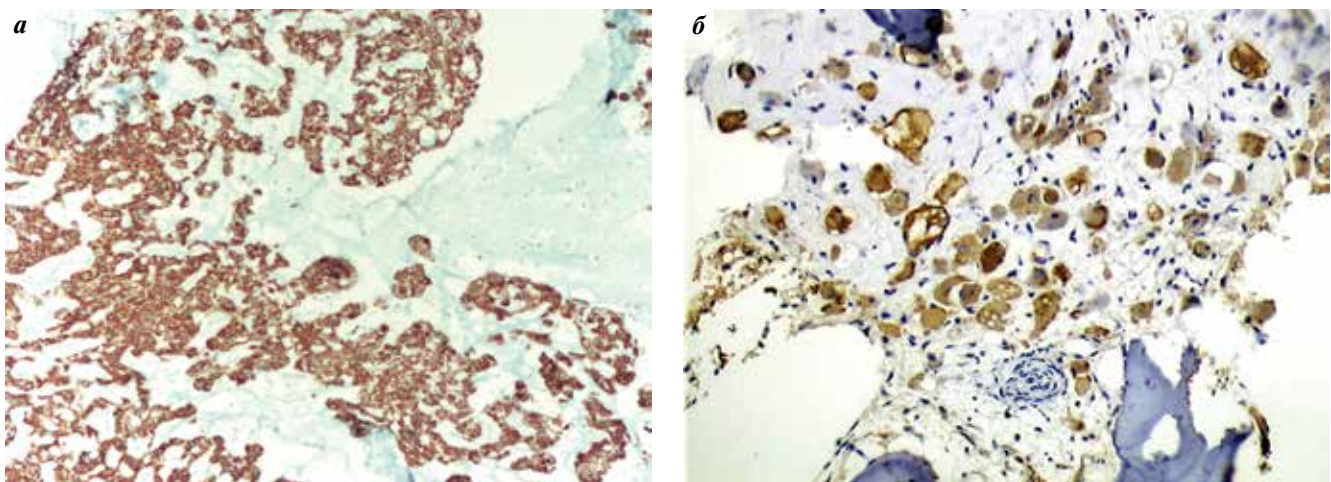
**Рис. 11.** Макропрепарат. Хордома крестца

**Fig. 11.** Gross specimen. Sacral chordoma



**Рис. 12.** Различные варианты строения классической хордомы. Микроскопическое исследование выявляет дольчатое строение опухоли, преобладающий в структуре миксоидный матрикс, клетки хордомы округлые или вытянутые, с обильной эозинофильной цитоплазмой, растут цепочками, отдельными скоплениями и мелкими пластами, встречаются включения физалиформных клеток с выраженной пузырьчатой цитоплазмой, ядра, как правило, мелкие, округлые

**Fig. 12.** Different variants of classical chordoma structure. Microscopic examination shows that the tumor has lobular structure with myxoid matrix prevailing in it; chordoma cells are round or elongated, have abundant eosinophilic cytoplasm, grow in chains, separate clusters and small layers; there are inclusions of cells with pronounced vesicular cytoplasm; nuclei are usually small and round



**Рис. 13.** Клетки опухоли активно положительно реагируют при воздействии антител AE1/AE3 (а) и белка S-100 (б)

**Fig. 13.** Tumor cells are strongly positive for AE1/AE3 antibodies (a) and S-100 protein (b)



проявлениями, скоротечностью, прогноз заболевания неблагоприятный. Заболевание встречается крайне редко, в нашей серии исследований отмечено 6 случаев из 94.

**Микроскопическая картина** характеризуется одновременным наличием структур конвенциональной хордомы и низкодифференцированной, вертенноклеточной или плеоморфной саркомы. Данные компоненты опухоли чаще располагаются раздельно, но могут перемежаться (рис. 14, 15).

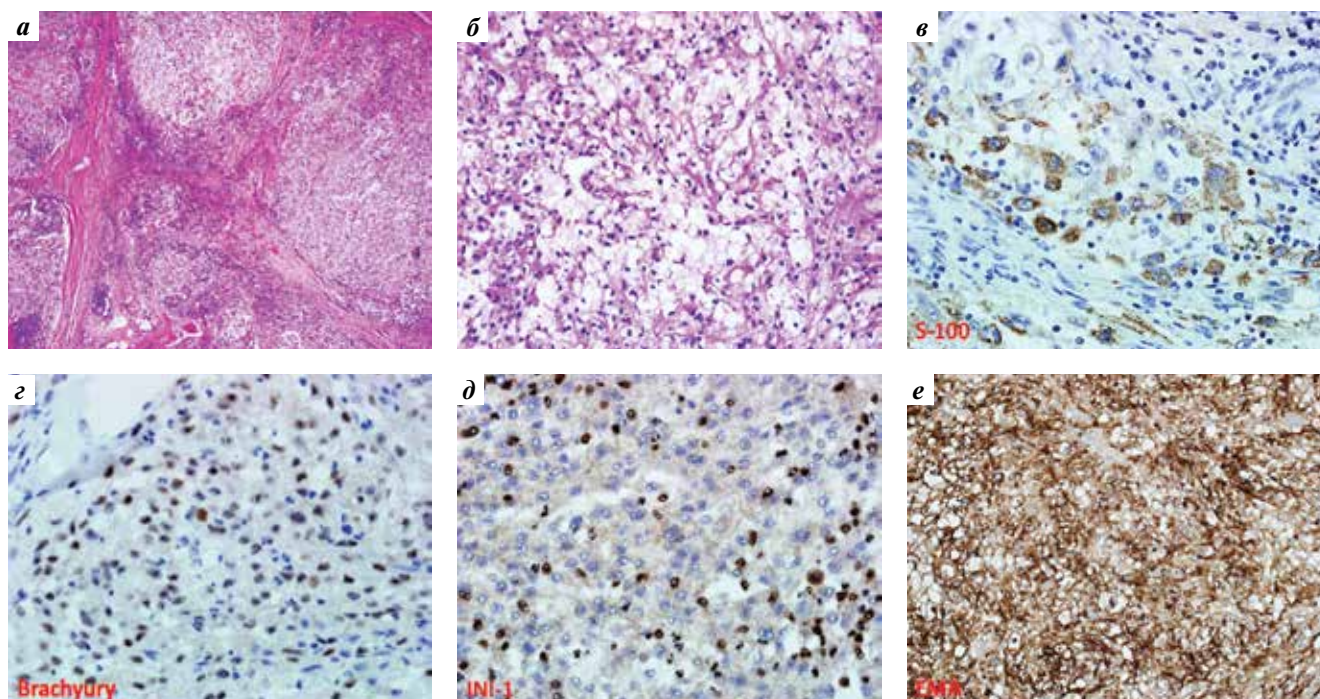
**Дифференциальный диагноз.** Дифференциальный диагноз прежде всего включает хондросаркому, что особенно актуально при мелких тонкоигольных биопсиях опухолей и хондроидном варианте строения хордомы [8–10]. Важным диагностическим признаком являются широкие сцепления по поверхности цитолеммы клеток хордомы и тонкие отростчатые соединения клеток в хондросаркоме. Обе опухоли могут проявлять иммунореактивность к белку S-100, однако положительная реакция с цитокератинами, эпителиальным мембранным антигеном и новым маркером брахиури помогают уточнить диагноз хордомы [11]. Мелкие тонкоигольные биоптаты могут создавать диагностические дилеммы, как, например, в случаях дедифференцированных опухолей, как хордомы, так и хондросаркомы.

Экстраклетчатая миксоидная хондросаркома является исключительно мягкотканной опухолью, диагноз может быть подтвержден иммуногистохимически

при отсутствии реакции с цитокератинами, а также цитогенетически при выявлении характерной транслокации t(9:22)(EWS: NR4A3).

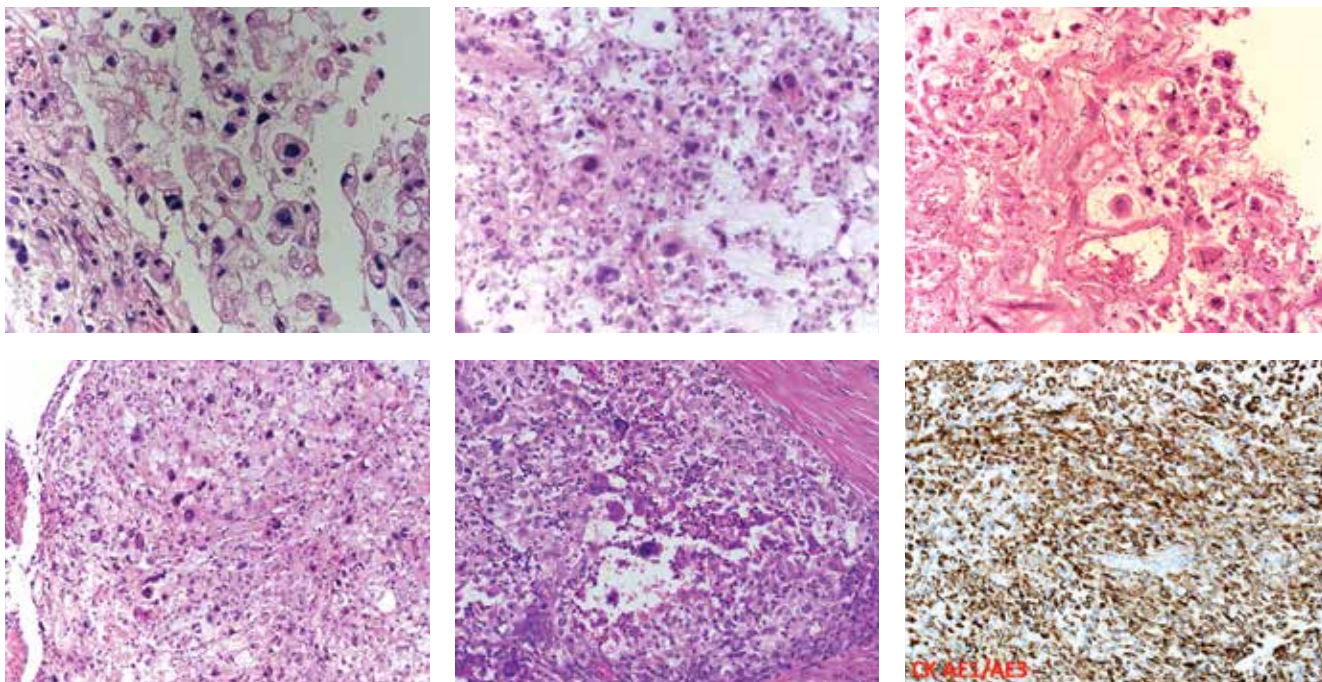
Дифференциальный диагноз с метастазом аденокарциномы может оказаться крайне затруднительным, особенно при мелких биопсиях, однако выраженный ядерный полиморфизм, митозы, некрозы, столь характерные для аденокарцином, помогают в диагностике. Экспрессия цитокератинов характерна для обеих опухолей, однако специфический маркер брахиури [11], а также органоспецифические белки CDX-2, TTF1, AMACR и маммоглобин помогают в постановке диагноза.

Гигантские остатки зачатков нотохорды, или гаммартома нотохорды, встречаются редко, однако существование данного порока должно учитываться при проведении дифференциального диагноза. Рентгенологически подобные очаги обладают зоной склероза, не разрушают костную структуру и не обладают мягкотканым компонентом; возможно отметить незначительный или более выраженный склероз, иногда полное отсутствие симптоматики. Как правило, скитиграфия не выявляет изменений. На компьютерных томограммах возможно отметить остеосклероз, деструктивных изменений кости и кортикальной пластинки не отмечается; при магнитно-резонансной томографии в режиме T1 отмечается сигнал низкой интенсивности, в режиме T2 — средней или высокой



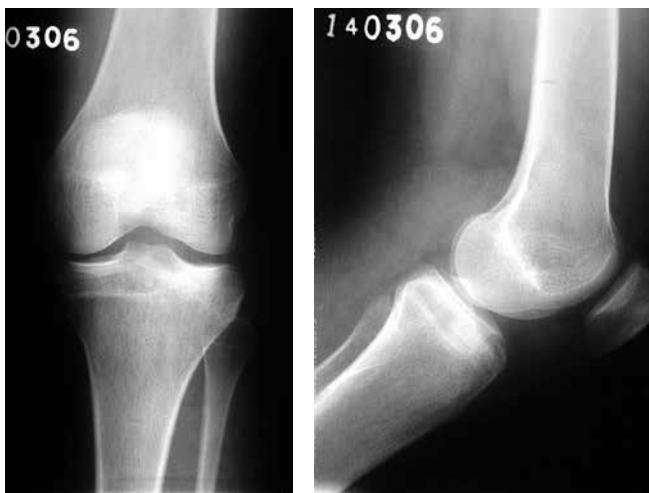**Рис. 14.** Микроскопическая картина. Пациентка Д., 5 лет. Низкодифференцированная хордома основания черепа. Опухоль представлена дольчатыми разрастаниями атипических полиморфных клеток с обширными полями некрозов ткани. Физалиформные клетки отсутствуют (а, б). Отмечаются положительная экспрессия при воздействии антител S-100 (в), брахиури (г), EMA (д) и потеря экспрессии маркера INI-1 (е)

**Fig. 14.** Microscopic examination. A 5-year-old female patient. Poorly differentiated chordoma of the skull base. The tumor is composed of lobular clusters of atypical polymorphic cells with extensive areas of tissue necrosis. No vacuolated cells (a, b). Expression of S-100 (в), brachyury (г), and EMA (д); loss of INI-1 expression (е)



**Рис. 15.** Микроскопическая картина. Пациентка П., 72 лет. Дедифференцированная хордома крестца. Сочетание фокусов с физалиформными клетками и плеоморфной саркомы. Клетки опухоли интенсивно связываются с антителами AE1/AE3

**Fig. 15.** Microscopic examination. A 72-year-old female patient. Well dedifferentiated sacral chordoma. Lesions with physaliferous cells and pleomorphic sarcoma. Tumor cells are strongly positive for AE1/AE3 antibodies

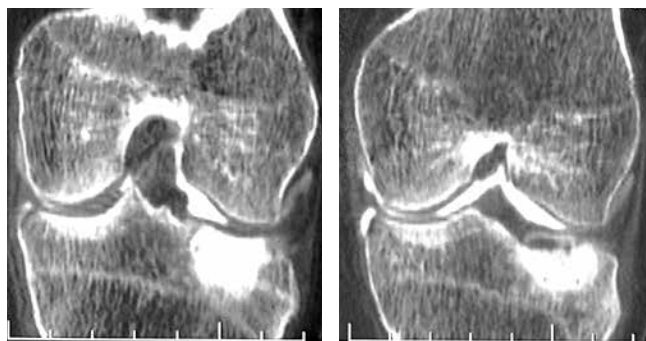


**Рис. 16.** Рентгенограмма. Пациентка Д., 18 лет. Небольшой фокус склероза в проксимальном эпифизе большеберцовой кости. Случай из практики профессоров Патриции Баччини и Франко Бертони, Casa di Cura Villa Erbosa University of Bologna, Италия

**Fig. 16.** X-ray. A 18-year-old female patient. Small sclerotic lesion in the proximal epiphysis of the tibia. Case from the practice of Professors Patricia Vaccini and Franco Bertoni, Casa di Cura Villa Erbosa University of Bologna, Italy

интенсивности. Мягкотканый компонент отсутствует. Постановка диагноза при гигантских нотохордальных зачатках, как правило, основывается на данных магнитно-резонансной томографии.

**Экстрааксиальная хордома.** Крайне редкое опухолевое образование костей, соответствующее по эм-

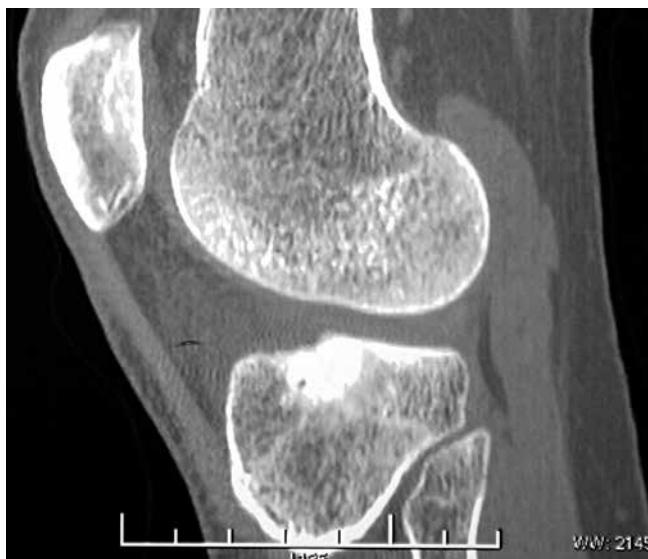

**Рис. 17.** Компьютерная томограмма, прямая проекция. Та же пациентка. Фокус склероза в эпифизе большеберцовой кости с нечеткими контурами

**Fig. 17.** Computed tomography image, frontal view. Same patient. Sclerotic lesion in the epiphysis of the tibia with vague contours

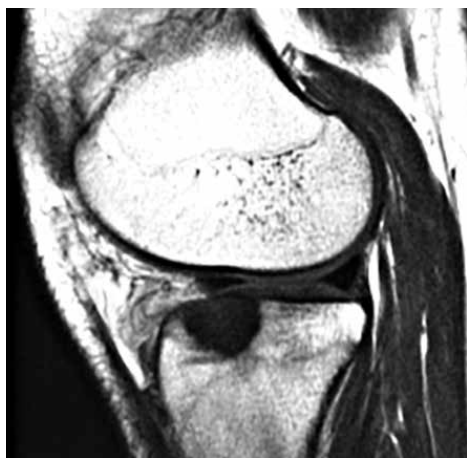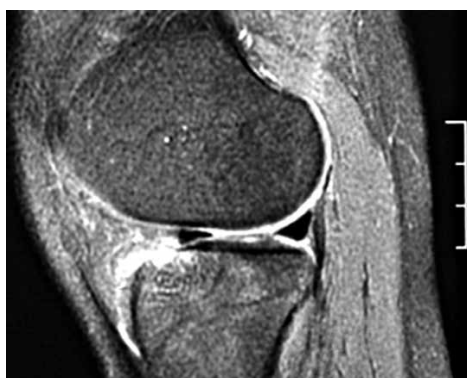бриогенезу нотохорде с локализацией вне структур позвоночника (рис. 16–21, табл. 2). В литературе описаны единичные наблюдения экстрааксиальной хордомы. По биологическому потенциалу опухоль может характеризоваться индолентным, доброкачественным течением или протекать более агрессивно. Локализация очага поражения непредсказуема, описаны эксклюзивные случаи с первичным расположением в мягких тканях.

**Лечение хордомы,** локализованной в крестце и позвоночнике, хирургическое, с широким иссечением окружающих тканей; хордому основания черепа лечат



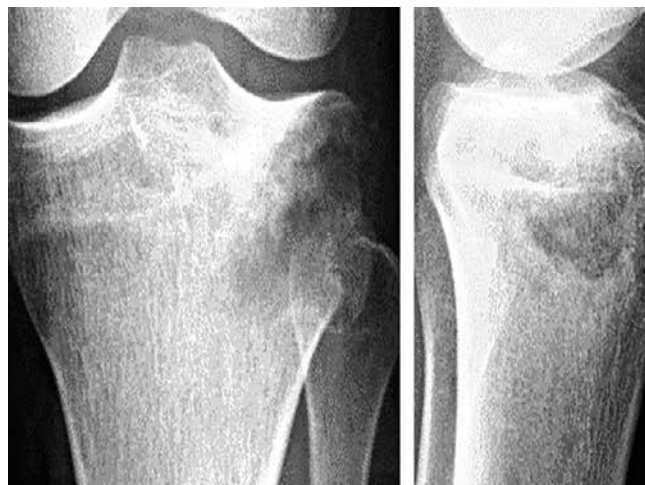**Рис. 18.** Компьютерная томограмма, боковая проекция. Та же пациентка. Эпифизарное поражение большеберцовой кости с нечеткими контурами

**Fig. 18.** Computed tomography image, lateral view. Same patient. Epiphyseal lesion of the tibia with vague contours



**Рис. 19.** Магнитно-резонансная томография до операции, прямая проекция в режимах T1 и T2. Та же пациентка. Фокус склероза в эпифизе большеберцовой кости с нечеткими контурами

**Fig. 19.** Preoperative T1-weighted and T2-weighted magnetic resonance images, frontal view. Same patient. Sclerotic lesion in the epiphysis of the tibia with vague contours



**Рис. 20.** Рентгенограмма очага поражения после кюретажа

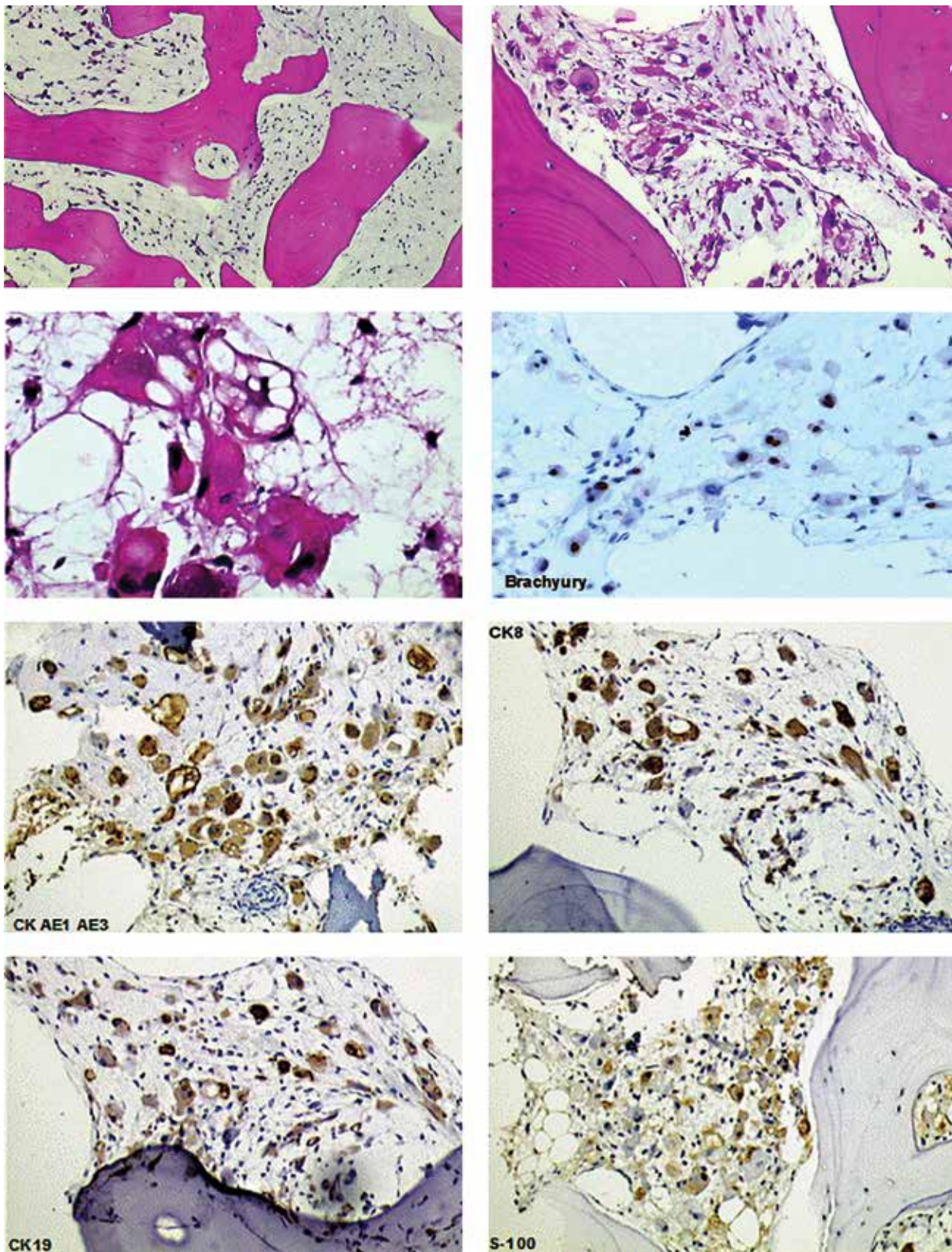
**Fig. 20.** X-ray of the lesion after curettage

**Таблица 2.** Панель маркеров для хордомы

**Table 2.** Panel of markers for chordoma

Маркер Marker	Реакция Reaction
СК AE1/AE3	+
СК HMW (34βE12)	–
СК LMW (35βH11)	+
СК7	–
СК19	+
СК20	–
S100	+
Хромогранин А Chromogranin A	–
GFAP	–
Брахиури Brachyury	+

в сочетании с облучением. Иссечение хордомы осложняется трудным доступом к опухоли, близостью к жизненно важным органам, что объясняет высокий риск рецидивов. Пятилетняя выживаемость при хордоме составляет 45–70 %, 10-летняя – 28–52 %. Отдаленные метастазы преимущественно в легких наблюдаются на поздних стадиях заболевания в 30 % случаев, однако смерть пациентов, как правило, обусловлена рецидивами и прогрессированием с местными осложнениями.



**Рис. 21.** Микроскопическая картина. Костные балки зрелого строения. В межбалочных пространствах, помимо элементов кроветворного костного мозга, располагаются группы крупных клеток с обильной эозинофильной цитоплазмой. Клетки опухоли экспрессируют эпителиальные маркеры, белок S-100, брахиури (см. табл. 2)

**Fig. 21.** Microscopic examination. Mature trabeculae. In addition to areas of hematopoietic bone marrow, there are groups of large cells with abundant eosinophilic cytoplasm in the interstitial spaces. Tumor cells express epithelial markers, S-100 protein, and brachyury (see Table 2)

## REFERENCES / ЛИТЕРАТУРА

- Mitchell A., Scheithauer B.W., Unni K.K. et al. Chordoma and chondroid neoplasms of the sphenocciput. An immunohistochemical study of 41 cases with prognostic and nosologic implications. *Cancer* 1993;72(10):2943–9. DOI: 10.1002/1097-0142(19931115)72:10<2943::aid-cnrcr2820721014>3.0.co;2-6.
- Hoch B.L., Nielsen G.P., Liebsh N.G. et al. Base of skull chordomas in children and adolescents; a clinicopathologic study of 73 cases. *Am J Surg Pathol* 2006;30(70):811–8. DOI: 10.1097/01.pas.0000209828.39477.ab.
- Kyriakos M., Totty W.G., Lenke L.G. Giant vertebral notochordal rest: a lesion distinct from chordoma: discussion of an evolving concept. *Am J Surg Pathol* 2003;27(3):396–406. DOI: 10.1097/00000478-200303000-00015.
- Yamaguchi T., Suzuki S., Ishiwa H. et al. Benign notochordal cell tumors: a comparative histological study of benign notochordal cell tumors, classic chordomas, and notochordal vestiges of fetal intervertebral discs. *Am J Surg Pathol* 2004;(28):756–61. DOI: 10.1097/01.pas.0000126058.18669.5d.
- Almefty K., Pravdenkova S., Colli B.O. et al. Chordoma and chondrosarcoma: similar, but quite different, skull base tumors. *Cancer* 2007;110(11):2457–67. DOI: 10.1002/cncr.23073.
- Fuchs B., Dickey I.D., Yaszemski M.J. et al. Operative management of sacral chordoma. *J Bone Joint Surg Am* 2005;87(10):2211–6. DOI: 10.1002/cncr.23073.
- O'Hara B.J., Paetau A., Miettinen M. Keratin subsets and monoclonal antibody HBME-1 in chordoma: immunohistochemical differential diagnosis between tumors simulating chordoma. *Hum Pathol* 1998;29(2):119–26. DOI: 10.1016/s0046-8177(98)90220-9.
- Cho H.Y., Lee M., Takei H. et al. Immunohistochemical comparison of chordoma with chondrosarcoma, myxopapillary ependymoma, chordoid meningioma. *Appl. Immunohistochem. Mol Morphol* 2009;17(2):131–8. DOI: 10.1097/PAI.0b013e3181866a13.
- Huse J.T., Pasha T.L., Zhang P.J. D2-40 functions as an effective chondroid marker distinguishing true chondroid tumors from chordoma. *Acta Neuropathol* 2007;113(1):87–94. DOI: 10.1007/s00401-006-0140-2.
- Brooks J.J., Trojanowski J.Q., LiVolsi V.A. Chondroid chordoma: A low grade chondrosarcoma and its differential diagnosis. *Curr Top Pathol* 1989;80:165–81. DOI: 10.1007/978-3-642-74462-4\_7.
- Vujovic S., Henderson S., Presnau N. et al. Brachyury, a crucial regulator of notochordal development, is a novel biomarker for chordomas. *J Pathol* 2006; 209(2):157–65. DOI: 10.1002/path.1969.

**Конфликт интересов.** Авторы заявляют об отсутствии конфликта интересов.  
**Conflict of interest.** The authors declare no conflicts of interest.

**Финансирование.** Работа выполнена без спонсорской поддержки.  
**Financing.** The work was performed without external funding.

DOI: 10.17650/2618-7019-2021-4-3-4-21-30



# ЦИТОЛОГИЧЕСКАЯ ДИАГНОСТИКА ХРЯЩЕОБРАЗУЮЩИХ ОПУХОЛЕЙ КОСТЕЙ

**Н.Ю. Полонская**

Центральная клиничко-диагностическая лаборатория ГБУЗ «Морозовская детская городская клиническая больница Департамента здравоохранения г. Москвы»; Россия, 119049 Москва, 4-й Добрынинский переулок, 1/9

**Контакты:** Наталья Юрьевна Полонская [polonskaya-nju@mail.ru](mailto:polonskaya-nju@mail.ru)

Цитологическая диагностика опухолей костей занимает особое место в общей цитологической диагностике и требует от цитолога не только знания патологии опухолей, но и опыта в диагностике частной патологии. В статье представлена цитологическая характеристика хрящобразующих опухолей.

**Ключевые слова:** цитологическое исследование, хрящобразующие опухоли, хондрома, хондробластома, хондросаркома

**Для цитирования:** Полонская Н.Ю. Цитологическая диагностика хрящобразующих опухолей костей. Онкопатология 2021;4(3-4):21-30. DOI: 10.17650/2618-7019-2021-4-3-4-21-30.

## Cytological diagnostics of cartilaginous tumors of bone

**N. Yu. Polonskaya**

Central Clinical Diagnostic Laboratory, Morozov Children's City Clinical Hospital, Moscow Healthcare Department; 1/94-yi Dobryninskiy Per., Moscow 119049, Russia

**Contacts:** Nataliya Yuryevna Polonskaya [polonskaya-nju@mail.ru](mailto:polonskaya-nju@mail.ru)

Cytological diagnostics of bone tumors is a particularly challenging task for cytologists, since it requires not only deep understanding of bone tumor pathogenesis, but also extensive experience in distinguishing between various particular bone neoplasms. This article provides cytological characteristics of cartilaginous tumors.

**Key words:** cytological examination, cartilaginous tumors, chondroma, chondroblastoma, chondrosarcoma

**For citation:** Polonskaya N. Yu. Cytological diagnostics of cartilaginous tumors of bone. Onkopatologiya = Oncopathology 2021;4(3-4):21-30. DOI: 10.17650/2618-7019-2021-4-3-4-21-30.

Цитологическая диагностика опухолей костей занимает особое место в общей цитологической диагностике. Если при некоторых локализациях цитологический анализ является одним из основных (щитовидная, молочная железа, шейка матки), то цитологическая верификация опухолей костей, только в последнее время прочно завоевавшая место в ряду диагностических методов, представляет значительные трудности и требует от цитолога не только знания патологии опухолей, но и опыта в диагностике частной патологии костей.

Этот метод привлекает своей простотой и быстротой получения материала, малой травматичностью, возможностью выполнения в амбулаторных условиях и, при необходимости, возможностью выполнения повторных анализов, что может быть использовано для контроля эффективности терапии.

Кроме того, просмотр мазков-отпечатков из опухоли значительно сокращает сроки морфологической диагностики по сравнению с гистологическим анализом, где необходима декальцинация, причем иногда довольно продолжительная [1, 2].

Относительная редкость большинства опухолей костей в клинической практике является причиной недостатка опыта в цитологическом исследовании этого материала и во многом объясняет данные литературы о высокой частоте ошибок и сравнительно низкой достоверности результатов цитологического исследования опухолей костей. Вместе с тем опыт использования цитологического метода при диагностике опухолей костей в специализированных учреждениях показал высокую диагностическую эффективность цитологического анализа, составляющую 70–97 %

[1–3]. Таким образом, эффективность цитологической диагностики в большей мере определяется квалификацией цитолога.

При распознавании опухолей костей единственно верным подходом для установления правильного диагноза является комплексное обследование пациента, в ходе которого необходимо учитывать клинические данные, возраст пациента и локализацию опухоли. Исключительно большое значение имеют данные лучевых методов исследования. Морфологическое (гистологическое и цитологическое) исследование без анализа рентгенограмм, данных компьютерной и магнитно-резонансной томографии может привести к диагностическим ошибкам [1–3].

Лучевые методы исследования являются важнейшими в диагностике опухолей костей и дают очень ценную информацию не только для установления характера поражения (доброкачественный или злокачественный), но и для определения агрессивности опухоли, ее размеров, типа матрикса и периостальной реакции [4, 5].

Только совместная работа клинициста, лучевого диагноста, морфолога, хирурга, лучевого и химиотерапевта с использованием всех имеющихся средств в каждой области деятельности может привести к успеху в диагностике и лечении опухолей костей.

При цитологическом исследовании материала из патологического очага в костях следует принимать во внимание ряд признаков, дающих возможность установить правильный диагноз. Вместе с тем необходимо отметить ограничения, которые скорее относятся к методу забора материала, и особенно это касается аспирационной биопсии тонкой иглой.

Поскольку основой цитологической диагностики является морфологическая оценка клеток, количество последних и особенности их структуры играют решающую роль в распознавании процесса и установлении гистологической формы опухоли.

Учитывая сложности цитологической диагностики опухолей и пограничных процессов в костях, цитолог может дать неоднозначные заключения в зависимости от ряда обстоятельств:

- установлен точный диагноз — достаточное количество материала, характерная цитологическая картина позволяют установить гистологическую форму опухоли или другого поражения;
- определен характер процесса (доброкачественный или злокачественный) — при небольшом количестве материала или в тех случаях, когда клеток в препарате много (элементы воспаления, клетки типа остеобластов и др.), но характерной цитологической картины для определенной нозологической формы не складывается, либо принадлежность обнаруженных элементов к злокачественному новообразованию не вызывает сомнений, однако имеются трудности в классификации опухоли.

**Описательный ответ** вызван недостаточным количеством материала или выраженными дистрофическими изменениями в клетках, и оценка обнаруженных элементов затруднительна. В цитологическом заключении дается описание обнаруженных клеток без указания на то, принадлежат ли они опухоли и является ли опухоль злокачественной или доброкачественной.

**Ошибочный ответ** — заключение, в котором неправильно трактуется цитологическая картина. Так, элементы воспаления, сопровождающие саркому Юинга, могут быть оценены как основной процесс, высокодифференцированная хондросаркома может быть расценена как доброкачественная опухоль и т. д.

Наибольшие трудности для цитологической диагностики представляют опухоли хрящевой природы. Это, по-видимому, связано с тем обстоятельством, что злокачественность или доброкачественность новообразования определяется не только структурой клеток, а строением всей опухоли в целом. Так, богатство клетками, наличие полиморфных и атипичных клеток при хондромиксоидной фиброме и хондробластоме часто могут служить причиной ошибочной оценки процесса как злокачественного. В то же время наличие зрелых хрящевых клеток с минимальными признаками атипичности при высокодифференцированной хондросаркоме может ошибочно трактоваться как доброкачественный процесс [1, 5–7].

Нам представляется важным показать возможности цитологической диагностики тех злокачественных и доброкачественных опухолей костей, при которых цитологическая верификация не уступает гистологической.

**Хондрома (энхондрома, периостальная хондрома, 9220/0).** Цитологическая картина хондромы: фон препарата составляет оксифильно-базофильное бесструктурное вещество в том или ином количестве, в которое заключены эритроциты, часто имеющие вытянутую форму и окрашивающиеся в зеленоватый цвет, и хрящевые клетки. Последние имеют характерный вид. В большинстве случаев из-за обволакивания клеток хондронидным веществом элементы прокрашиваются плохо, и нередко структура хрящевых клеток трудно различима. С одной стороны, это создает некоторые трудности, с другой — имеет диагностическое значение, так как вид хрящевых клеток, заключенных в межклеточное вещество, очень характерен. Встречаются средние и крупные клеточные элементы с умеренной или обильной цитоплазмой. Контуров клеток иногда отчетливы, но чаще неясны. Ядро обычно округлое, реже овальное или бобовидное. Хроматин равномерный, но часто не определяется. Ядрышки мелкие, округлые, по 1–2 почти во всех ядрах. Цитоплазма обычно светлая, голубоватая или сиреневатая, часто края ее зазубрены, неровные, нередко отростчатые. В цитоплазме, как правило, содержится азурофильная зернистость и видны вакуоли, иногда заполняющие

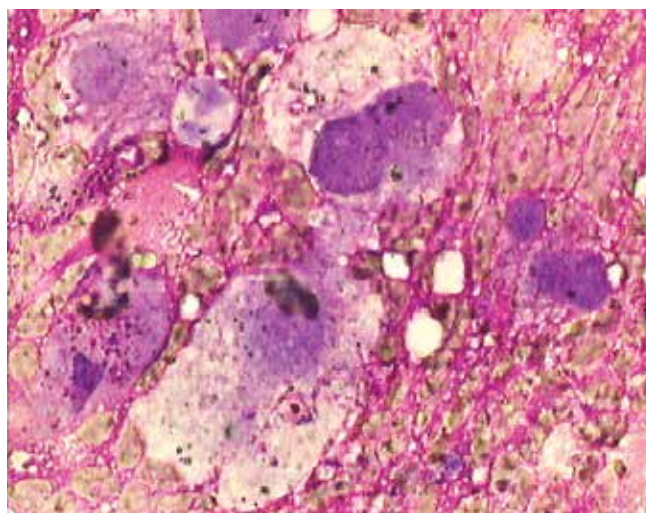
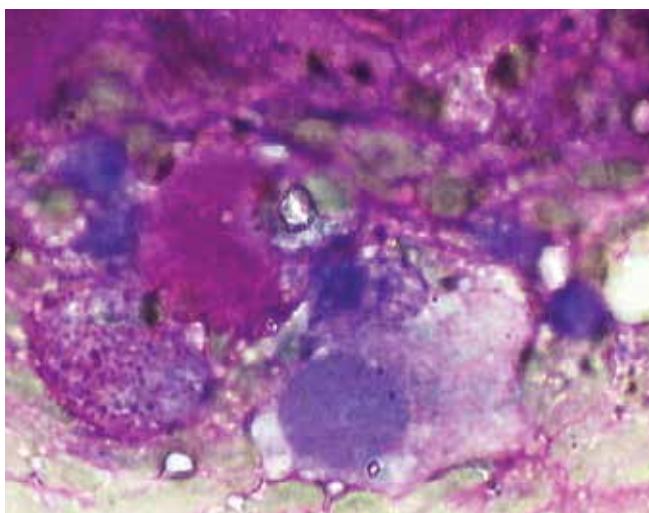
всю цитоплазму. Нередко отмечается тяжистость цитоплазмы (рис. 1).

**Хондробластома (9230/0).** Цитологическая картина хондробластомы имеет характерные черты. Фон препарата составляют эритроциты или оксифильное бесструктурное вещество. Одоядерные клетки (хондробласты) округлой, полигональной формы или отростчатые, с округлым или овальным ядром, расположенным преимущественно центрально. Рисунок хроматина равномерный, сетчатый или петлистый, просматриваются 1–2 слабо базофильных мелких округлых ядрышка. Цитоплазма узким ободком окружает ядро, реже обильная, от слабо базофильной до резко базофильной, нередко содержит азурофильную

зернистость. Хондробласты располагаются разрозненно или группами, в группах клетки тесно прилегают друг к другу, границы между ними неразличимы.

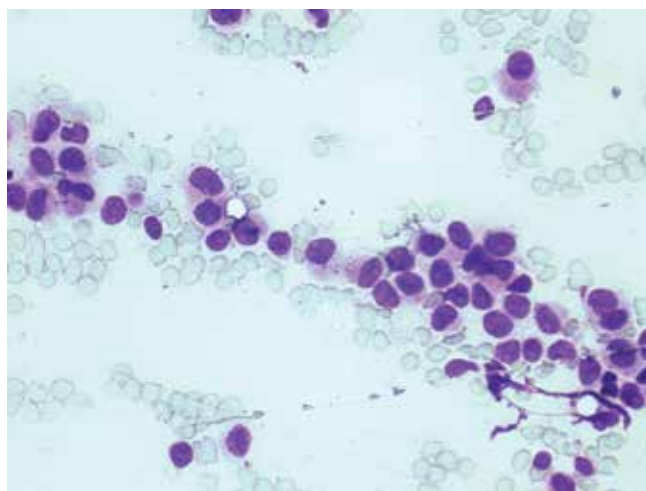
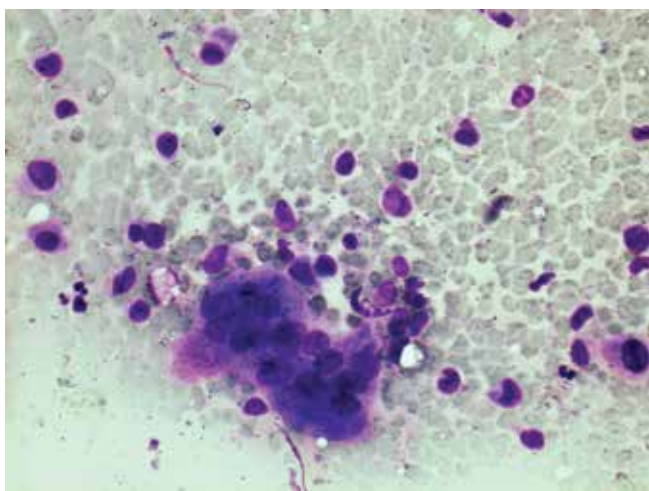
Многоядерные клетки типа остеокластов аналогичны таким же клеткам при гигантоклеточной опухоли. Встречается небольшое количество зрелых хрящевых клеток с обильной светлой, чаще вакуолизированной цитоплазмой, с неровными контурами, ядро одно, реже два, округлой формы, с равномерным петлистым хроматином (рис. 2).

**Хондромиксоидная фиброма (9241/0).** Отсутствие характерных цитологических признаков хондромиксоидной фибромы делает цитологическую диагностику этого новообразования практически неосуществимой.



**Рис. 1.** Цитологический препарат. Хрящевые клетки располагаются разрозненно, иногда они единичные в препарате, а в некоторых случаях обнаруживаются в виде небольших групп, в которых размеры и форма клеток варьируют. Часть клеток с почти неопределяемой, в виде узкого ободка, цитоплазмой имеют обычно округлую форму. Окраска по Романовскому–Гимзе, ув. (Об.  $\times 100$ )

**Fig. 1.** Cytological smear. Chondrocytes are scattered in the smear, sometimes only few of them in the smear, sometimes arranged in small clusters of cells with varying shape and size. Some cells have an almost undetectable cytoplasm (visualized as a narrow rim); usually they are round. Romanowsky–Giemsa staining, magnif. (lens  $\times 100$ )



**Рис. 2.** Цитологический препарат. Группы хондробластов с характерными ядерными перегородками и эозинофильной цитоплазмой. Окраска по Романовскому–Гимзе, ув. (Об.  $\times 40$ )

**Fig. 2.** Cytological smear. Clusters of chondroblasts with typical nuclear septa and eosinophilic cytoplasm. Romanowsky–Giemsa staining, magnif. (lens  $\times 40$ )



По всей вероятности, максимальные возможности цитологического анализа заключаются в определении хрящевой природы опухоли без установления гистологической формы. Однако мы сочли целесообразным представить цитологическую картину хондромиксоидной фибромы.

В препаратах обнаруживается розовое межучточное вещество, более или менее интенсивно окрашенное, иногда имеющее волокнистое строение. В это вещество заключены клетки, которые трактуются как клетки хрящевого типа различной степени зрелости. Среди этих элементов преобладают клетки причудливой формы, с отростчатой цитоплазмой, и встречается значительное количество элементов, которые могут быть отнесены к зрелым хрящевым клеткам. Иногда обнаруживаются группы клеток, складывающиеся в тяжи и имеющие вид элементов фибробластического ряда: ядра вытянутые, с тонкопетлистым рисунком хроматина, единичные мелкие ядрышки, цитоплазма отростчатая, без четких границ (рис. 3).

Наш опыт цитологической диагностики хондромиксоидной фибромы показал, что она весьма сложна и даже не всегда возможна. Правильная трактовка цитологической картины может быть осуществлена только лишь при использовании всех имеющихся данных (клинических, рентгенологических и др.).

**Хондросаркома (9220/3).** Цитологическая картина: межучточное вещество розовое или розово-фиолетовое, чаще всего составляет фон препарата и в одном и том же мазке может иметь вид хондроидного, миксоидного или быть тяжистым. В межучточное вещество заключены эритроциты и опухолевые клетки,

большинство из них могут быть определены как клетки хрящевого типа.

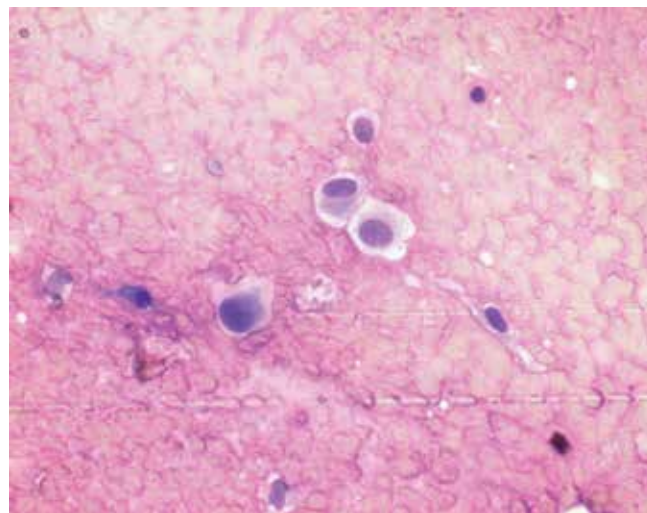
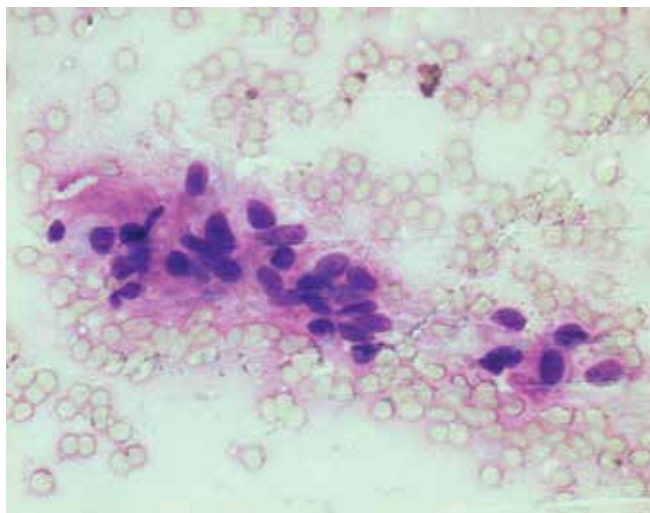
Границы клеток неровные, нечеткие, значительное число элементов содержат 2 и более ядра овальной или неправильной формы, одинакового или разного размера. Часто ядра неправильной, уродливой формы, сегментированные или с явлениями фрагментоза. Строение хроматина сетчатое, иногда неравномерное; ядрышки крупные, неправильной формы, часто не просматриваются. Цитоплазма большей частью умеренная или обильная, почти прозрачная или слабо базофильная, с зернистостью и вакуолями. Могут встречаться клетки типа хондробластов (рис. 4–7).

Для цитологического диагноза существенное значение имеет наличие значительного числа многоядерных клеток и фигур деления (митозов), даже единичных.

Встречаются трудности в дифференциальном диагнозе с пролиферирующей хондромой, хондромиксоидной фибромой. Здесь прежде всего необходимо учитывать клинико-рентгенологическую картину, и окончательное заключение может быть дано только с учетом всех имеющихся данных.

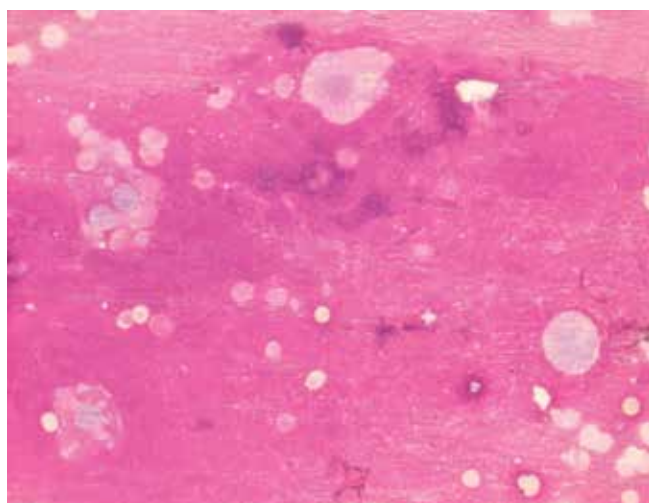
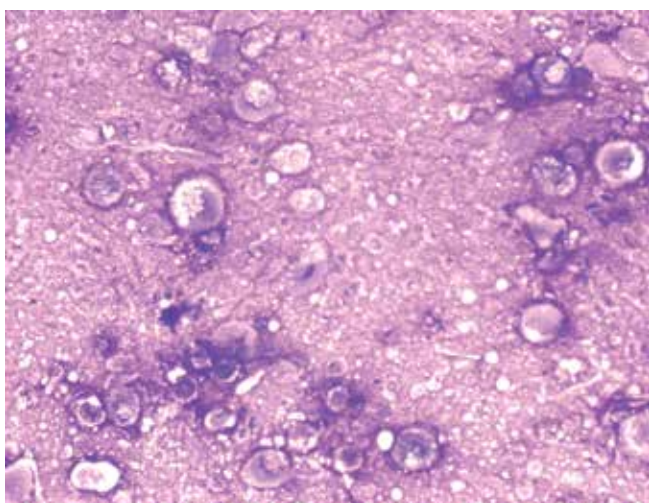
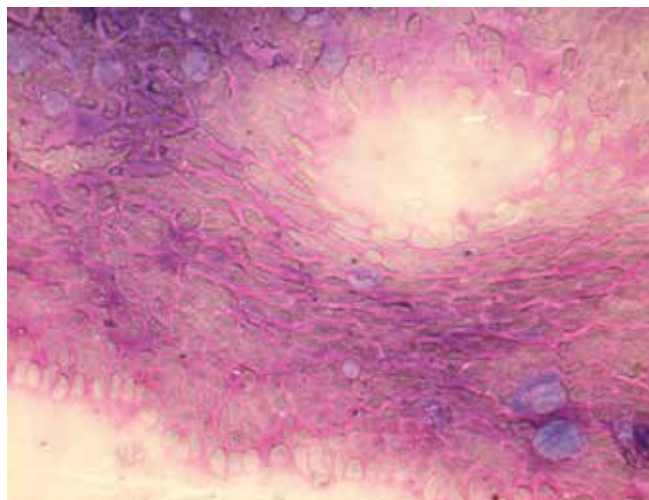
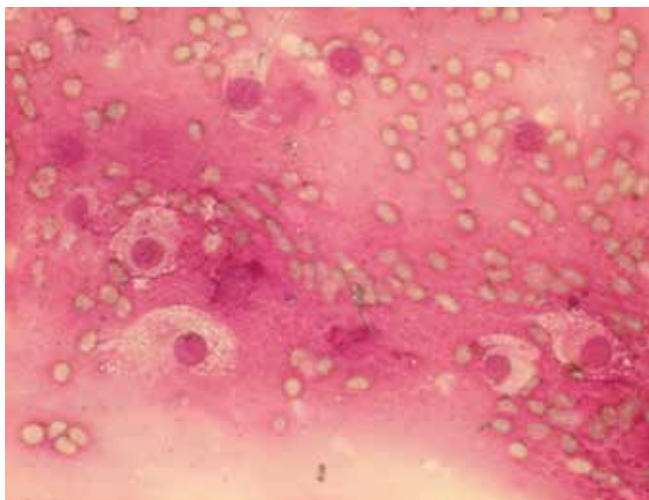
**Мезенхимальная хондросаркома (9240/3).** Для мезенхимальной хондросаркомы характерно наличие примитивного недифференцированного мезенхимального компонента наряду с участками, имеющими строение типичной хондросаркомы.

В цитологической диагностике этой опухоли важно идентифицировать недифференцированный компонент, который и определяет высокую степень злокачественности и агрессивности опухоли.



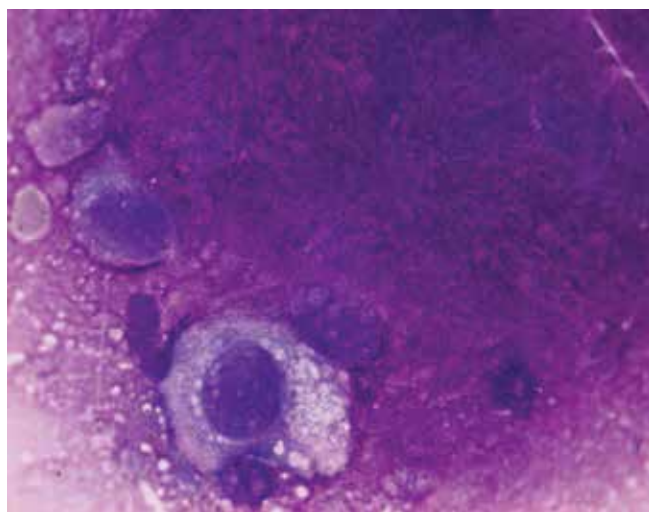
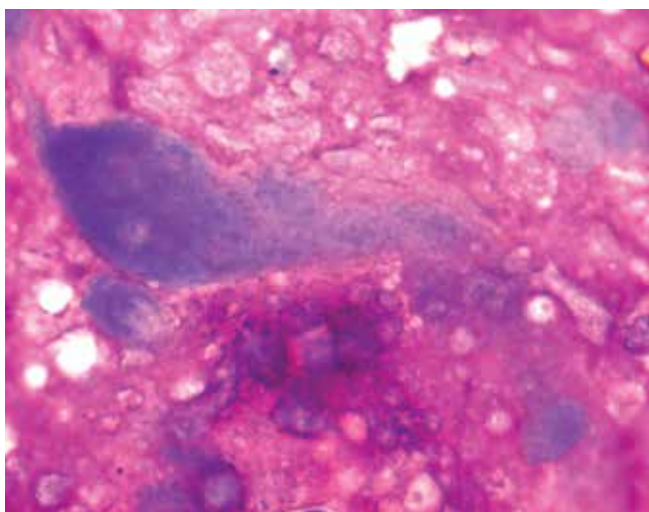
**Рис. 3.** Цитологический препарат. Преобладают клетки причудливой формы, с отростчатой цитоплазмой, и встречается значительное количество элементов, которые могут быть отнесены к зрелым хрящевым клеткам. Иногда обнаруживаются группы клеток, складывающиеся в тяжи и имеющие вид элементов фибробластического ряда: ядра вытянутые, с тонкопетлистым рисунком хроматина, единичные мелкие ядрышки, цитоплазма отростчатая, без четких границ

**Fig. 3.** Cytological smear. Primarily bizarre cells with star-shaped cytoplasm; multiple elements that can be classified as mature chondrocytes. Sometimes there are cell clusters forming strands and having the appearance of fibroblastic elements: elongated nuclei with finely dispersed chromatin; single small nucleoli, star-shaped cytoplasm without clear boundaries



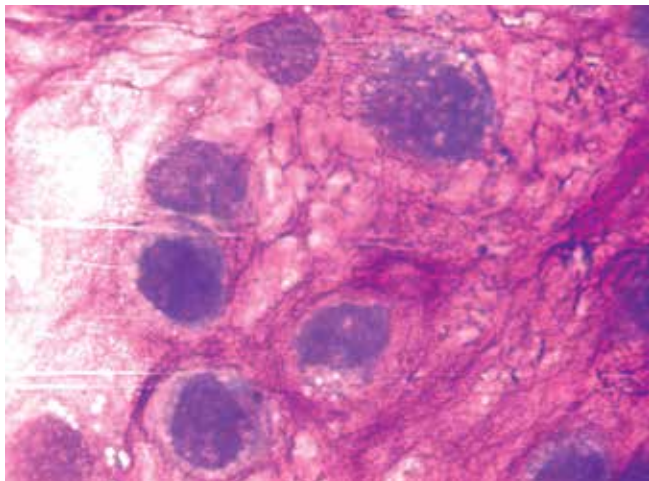
**Рис. 4.** Цитологический препарат. Нередко клеточные элементы покрашены плохо. Большинство клеток отличаются выраженным полиморфизмом, встречаются клетки средних и крупных размеров, округлой, вытянутой, неправильной формы. Окраска азур-эозином, ув. (Об.  $\times 40$ )

**Fig. 4.** Cytological smear. Cells are often poorly stained. Most cells have pronounced polymorphism: there are cells of medium and large sizes, round, elongated, irregular in shape. Azur-eosin staining, magnif. (lens  $\times 40$ )



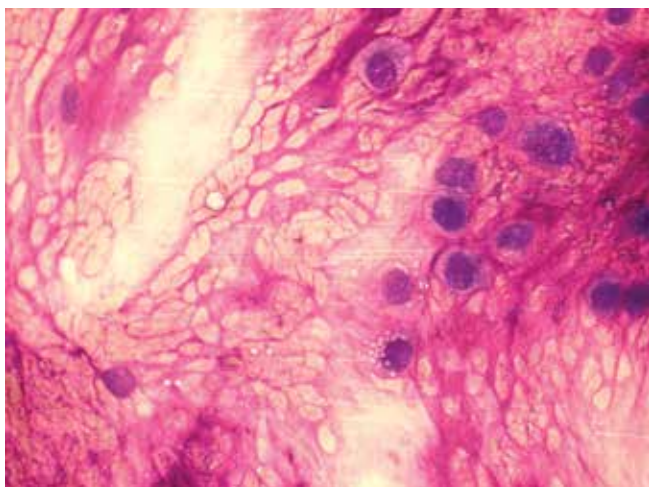
**Рис. 5.** Цитологический препарат. Крупные атипические хрящевые клетки, удвоенные ядра. Окраска азур-эозином, ув. (Об.  $\times 100$ )

**Fig. 5.** Cytological smear. Large binucleated atypical chondrocytes. Azur-eosin staining, magnif. (lens  $\times 100$ )



**Рис. 6.** Цитологический препарат. Часть клеток располагаются в общих лакунах, ядерный полиморфизм резко выражен. Окраска азур-эозином, ув. (Об.  $\times 100$ )

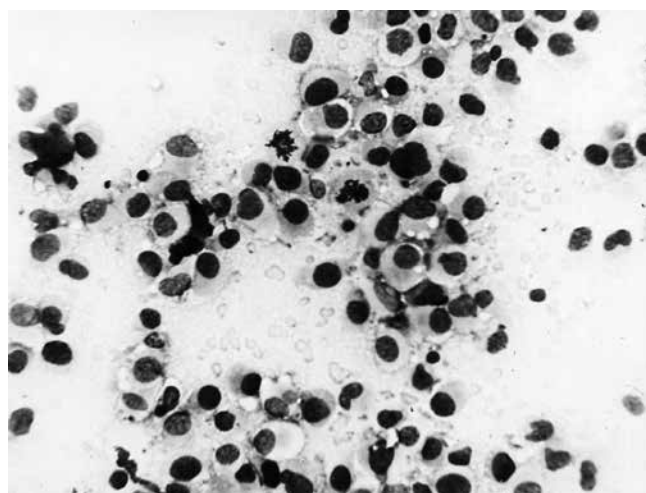
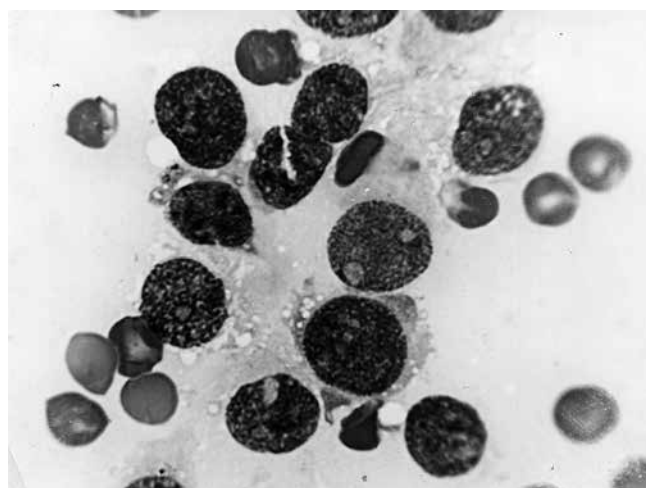
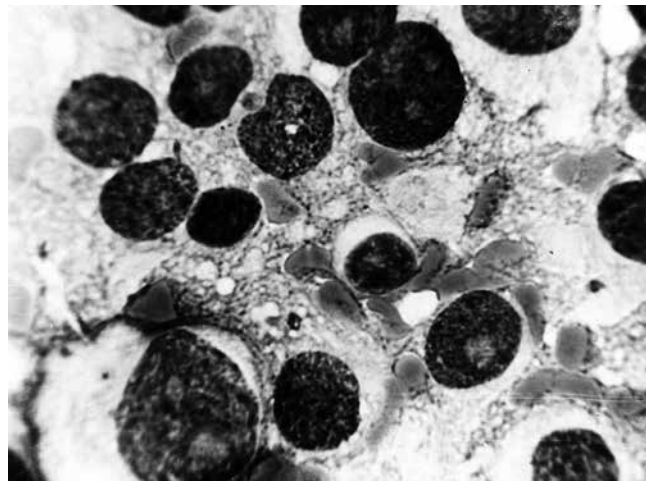
**Fig. 6.** Cytological smear. Some cells are located in common lacunae; pronounced nuclear polymorphism. Azur-eosin staining, magnif. (lens  $\times 100$ )



**Рис. 7.** Цитологический препарат. Характерен обильный миксоидный межклеточный матрикс, в котором расположены лакунарные кластеры из атипических клеток. Окраска азур-эозином, ув. (Об.  $\times 40$ )

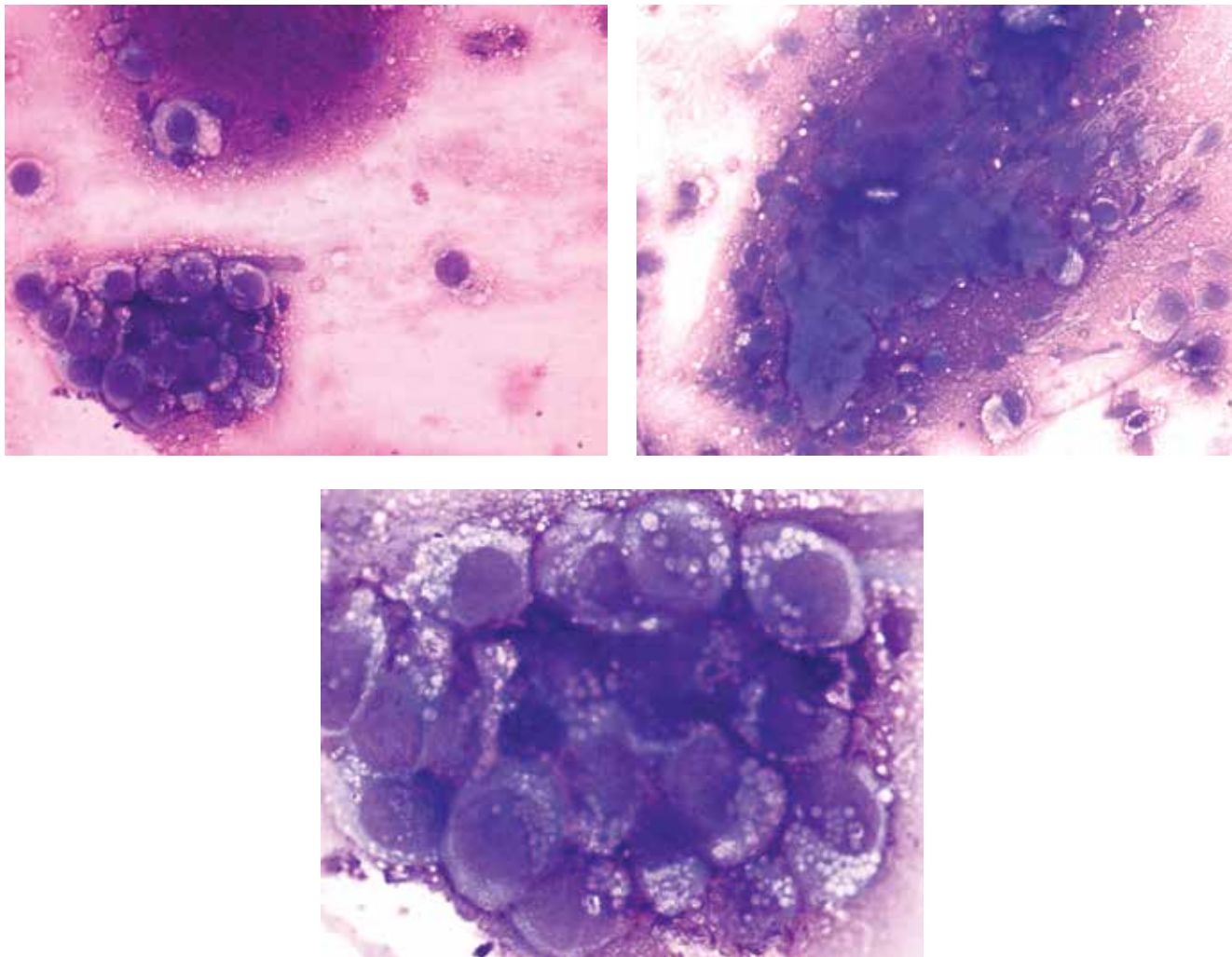
**Fig. 7.** Cytological smear. Abundant myxoid interstitial matrix with lacunar clusters composed of atypical cells. Azur-eosin staining, magnif. (lens  $\times 40$ )

Характерен фон препарата — фиолетово-розовый, со значительным количеством эритроцитов. Клетки располагаются сплошными полями, разрозненно или скоплениями, не формируя структур. Размеры клеток средние, реже мелкие или крупные, границы обычно четкие, форма овальная, округлая, иногда неправильная. Полиморфизм по размерам и форме умеренный, ядро занимает большую часть клетки, обычно одно, редко два, форма ядер округлая, овальная, иногда бобовидная или лопастная. Строение хроматина нежное, равномерное, сетчатое или зернистое, ядрышки голубые, отчетливые, от 3–4 до 8–10, различных размеров, от очень мелких до крупных, округлые, овальные, реже неправильной формы. Цитоплазма равномерно



**Рис. 8.** Цитологический препарат. Недифференцированный мезенхимальный компонент опухоли. Обращает на себя внимание умеренный полиморфизм ядер опухолевых клеток (более выраженный, чем при саркоме Юинга, и менее очевидный, чем при конвенциональной остеосаркоме), встречаются фигуры патологических митозов. Следует отметить большое количество ядрышек

**Fig. 8.** Cytological smear. Undifferentiated mesenchymal component of the tumor. Moderate polymorphism of tumor cell nuclei (more pronounced than in Ewing's sarcoma, but less obvious than in conventional osteosarcoma); abnormal mitotic figures. Multiple nucleoli



**Рис. 9.** Цитологические препараты. Нередко клетки располагаются кластерами, демонстрируют выраженные признаки полиморфизма ядер и интенсивные изменения объема и конфигурации цитоплазмы. Окраска азур-эозином, ув. (Об.  $\times 40$ ), ув. (Об.  $\times 100$ )

**Fig. 9.** Cytological smear. Cells are arranged in clusters and have pronounced signs of nuclear polymorphism and intense changes in the volume and configuration of the cytoplasm. Azur-eosin staining, magnif. (lens  $\times 40$ ), magnif. (lens  $\times 100$ )

окрашена, иногда зернистая, от слабо до резко базофильной, чаще узким ободком окружает ядро, реже в виде отростков или обильная. В значительном количестве клеток отмечается вакуолизация цитоплазмы и ядра. Часты фигуры деления (рис. 8).

Цитологическая картина недифференцированного компонента мезенхимальной хондросаркомы имеет некоторое сходство с таковой остеосаркомы, саркомы Юинга, злокачественной лимфомы, однако от остеосаркомы отличается меньшим полиморфизмом клеточных элементов, в то же время, в отличие от опухоли Юинга, ее клетки не так мономорфны. Отсутствие полиморфизма в строении хроматина ядер более характерно для недифференцированного компонента, чем для злокачественной лимфомы. Отличительной чертой клеток недифференцированного компонента следует считать наличие большого числа ядрышек (см. рис. 8).

**Светлоклеточная хондросаркома (9242/3).** Светлоклеточная хондросаркома имеет некоторые характерные особенности, отличающие ее от других вариантов. Клетки имеют вид эпителиоподобных, и картина напоминает аденокарциному. Клеточные элементы располагаются полями или небольшими группами. Хондронное вещество вблизи них не определяется. Клетки крупные, округлые, с четкими краями и в скоплениях плотно прилегают друг к другу. Ядро располагается центрально, округлое, с петлистым хроматином и 1–2 ядрышками. Цитоплазма умеренная, светлая, чаще вакуолизированная (рис. 9).

Схемы цитологической дифференциальной диагностики опухолей костей приведены в табл. 1–2.

Многолетний опыт совершенствования цитологической диагностики опухолей костей, проведение цитогистологических сопоставлений позволили достичь высокого уровня эффективности цитологического

Таблица 1. Цитологическая дифференциальная диагностика хондробластомы и хондросаркомы

Table 1. Cytological differential diagnosis between chondroblastoma and chondrosarcoma

№	Показатель Parameter	Хондробластома Chondroblastoma	Хондросаркома Chondrosarcoma
1	Преимущественный возраст Usual age at onset	2–3-е десятилетие 20–30 years	4–6-е десятилетие 40–60 years
2	Преимущественная локализация Most common location	Длинные трубчатые кости Long tubular bones	Различная Various
3	Клеточность мазка Smear cellularity	Различная Various	Чаще небогатая Usually poor
4	Расположение клеток Location of cells	Беспорядочно, чаще разрозненно Chaotically; cells are usually located separately	Разрозненно, иногда небольшими группами Separately, sometimes organized in small clusters
5	Многоядерность Multinucleated cells	Одноядерный и многоядерный компонент Mononuclear and polynuclear component	Часто двуядерные клетки Binucleated cells are common
6	Фон препарата Smear background	Эритроциты, оксифильное бесструктурное вещество Erythrocytes, oxyphilic unstructured substance	Розовое аморфное или волокнистое межклеточное вещество, эритроциты Pink amorphous or fibrous interstitial substance, erythrocytes
7	Форма, размеры, границы клеток Shape, size, and boundaries of the cells	Округлые, полигональные, отростчатые; средних размеров; многоядерные неправильные, крупнее одноядерных клеток Round, polygonal, star-shaped; medium-sized; multinucleated cells have irregular shape and are larger than mononuclear cells	Форма самая разнообразная; размеры варьируют; границы неровные Shape and size are very different; boundaries are irregular
8	Полиморфизм Polymorphism	Не выражен None	Выражен Pronounced
9	Форма, размеры, расположение ядра Shape, size, and location of the nucleus	Округлые, овальные; преимущественно центрально, в многоядерных – эксцентрично Round, oval; primarily located in the center of the cell; in multinucleated cells, they are located eccentrically	Округлые, бобовидные, сегментированные; размеры средние, мелкие, крупные; расположены чаще эксцентрично Round, bean-shaped, segmented; size: medium, small, large; usually located eccentrically
10	Полиморфизм Polymorphism	Отсутствует None	Выражен Pronounced
11	Строение хроматина Chromatin structure	Мелкозернистое, равномерное Finely dispersed, homogeneous	Сетчатое, неравномерное Reticular, non-homogeneous
12	Ядрышки Nucleoli	1–2 не во всех ядрах, базофильные, мелкие, округлые 1–2 not in all nuclei, basophilic, small, round	Часто не просматриваются или 1–3 крупные, неправильной формы Often invisible or 1–3 large nucleoli, irregular shape
13	Цитоплазма Cytoplasm	Базофильная или слабо базофильная, иногда отростчатая, нередко азурофильная зернистость Basophilic or mildly basophilic, sometimes star-shaped, often with azurophilic granules	Почти прозрачная или слабо базофильная, умеренная или обильная Almost transparent or slightly basophilic, moderate or abundant
14	Включения Inclusions	Зернистость, особенно в многоядерных клетках Granular, especially polynuclear cells	Зернистость, вакуолизация Vacuolized, granular
15	Ядерно-цитоплазматическое соотношение Nuclear-cytoplasmic ratio	В пользу ядра, реже цитоплазмы High, sometimes low	Непостоянно, чаще в пользу цитоплазмы Unstable, usually low
16	Особенности Specific characteristics	Отмечается хрящевая дифференцировка (до зрелых клеток) в одноядерном компоненте Cartilaginous differentiation (up to mature cells) in the mononuclear component	Плохо прокрашенные клетки, заключенные в межклеточное вещество вида хондроидного, миксоидного или тяжистое Poorly stained cells within the chondroid, myxoid or stringy interstitial substance

Таблица 2. Цитологическая дифференциальная диагностика хондромиксоидной фибромы и мезенхимальной хондросаркомы

Table 2. Cytological differential diagnosis between chondromyxoid fibroma and mesenchymal chondrosarcoma

№	Показатель Parameter	Хондромиксоидная фиброма Chondromyxoid fibroma	Мезенхимальная хондросаркома (недифференцированный компонент) Mesenchymal chondrosarcoma (undifferentiated component)
1	Преимущественный возраст Usual age at onset	2–3-е десятилетие 20–30 years	Различный (2–4-е десятилетие) 20–40 years)
2	Преимущественная локализация Most common location	Различная Various	Различная Various
3	Клеточность мазка Smear cellularity	Небогатая Poor	Богатая Rich
4	Расположение клеток Location of cells	Разрозненно, иногда тяжами вытянутых клеток Scattered; sometimes strands of elongated cells	Сплошные поля, скопления без форми- рования структур, разрозненно Continuous fields; unstructured clusters; scattered
5	Многоядерность Multinucleated cells	Редко двуядерные клетки Rare binucleated cells	Отсутствует None
6	Фон препарата Smear background	Розовое межклеточное вещество, иног- да волокнистое Pink interstitial substance, sometimes fibrous	Кровь, светлое межклеточное вещество Blood, clear interstitial substance
7	Форма, размеры, границы клеток Shape, size, and boundaries of the cells	Причудливой формы клетки типа хрящевых, иногда вытянутые Bizarre cartilaginous cells, sometimes elongated	Округлая, овальная, иногда неправиль- ная, размеры средние, реже крупные или мелкие, границы четкие Round, oval, sometimes irregular; medium size, rarely large or small; have clear boundaries
8	Полиморфизм Polymorphism	Выражен Pronounced	Отсутствует или слабо выражен None or mild
9	Форма, размеры, расположе- ние ядра Shape, size, and location of the nucleus	Округлая, вытянутая, размеры преимущественно средние, расположение центральное или эксцентрическое Round, elongated; usually medium size; located centrally or eccentrically	Округлые, овальные, иногда бобовидные, лопастные, размеры средние, расположе- ние центральное Round, oval, sometimes bean-shaped, multilobed; medium size; located centrally
10	Полиморфизм Polymorphism	Слабо выражен Mild	Отсутствует None
11	Строение хроматина Chromatin structure	Сетчатое, тонкопетлистое Reticular, finely dispersed	Нежное, сетчатое или зернистое, равномерное Fine, reticular or granular, homogeneous
12	Ядрышки Nucleoli	Единичные, мелкие Rare, small	От 3–4 до 8–10, округлые, овальные, различных размеров Between 3–4 and 8–10, round, oval, various sizes
13	Цитоплазма Cytoplasm	Обильная, светлая, отростчатая, без четких границ Abundant, clear, star-shaped, without clear boundaries	От умеренно до резко базофильной, рав- номерно прокрашена, иногда зернистая Moderately to deeply basophilic, homogeneously stained, sometimes granular
14	Включения Inclusions	Вакуолизация, редко зернистость Vacuolized, sometimes with granules	Иногда вакуолизация Sometimes vacuolized
15	Ядерно-цитоплазматическое соотношение Nuclear-cytoplasmic ratio	Преимущественно в пользу цитоплазмы Usually low	В пользу ядра High
16	Особенности Specific characteristics	Не отмечается None	Кроме недифференцированного компо- нента, встречаются элементы различной дифференцировки (скелетогенной, сосудистой и др.) Undifferentiated component plus elements of various types of differentiation (skeletal, vascular, etc.)

анализа. В настоящее время с помощью цитологического исследования возможно не только установить характер процесса (доброкачественный или злокачественный), но и во многих случаях верифицировать опухоль в соответствии с современными гистологическими классификациями.

твенный), но и во многих случаях верифицировать опухоль в соответствии с современными гистологическими классификациями.

## REFERENCES / ЛИТЕРАТУРА

1. Полонская Н.Ю. Опухоли костей. Цитологическая диагностика и терапевтический патоморфоз. Автореф. дис. ... д-ра мед. наук. Обнинск, 1984. С. 1–262. [Polonskaya N.Yu. Bone tumors. Cytological diagnostics and therapeutic pathomorphosis. Summary of thesis ... of doctor of medical sciences. Obninsk, 1984. Pp. 1–262. (In Russ.)].
2. Agarwal P.K., Goel M.M., Chandra T. et al. Predictive value of fine needle aspiration cytology of bone lesions. *Acta Cytol* 1997;41:659–65.
3. Mac DeMay R. The Art and Science of Cytopathology. Exfoliative and Aspiration Cytology. 1999.
4. WHO Classification of Tumors. 5<sup>th</sup> edn. Soft Tissue and Bone Tumors. Lyon: International Agency for Research on Cancer, 2020.
5. Abdul-Karim F.W., Wasman J.K., Pitlik D. et al. Needle aspiration cytology of chondrosarcomas. *Acta Cytol* 1993;37:655–60.
6. Mac DeMay R. The Art and Science of Cytopathology, Vol. 2. Pp. 690–694. Chicago: American Society for Clinical Pathology, 2012.
7. Ramzy I. Clinical Cytopathology and Aspiration Biopsy. Fundamental Principles and Practice. 2<sup>nd</sup> edn. McGraw-Hill Medical Publishing Division, 2001. Pp. 499–509.

**Конфликт интересов.** Автор заявляет об отсутствии конфликта интересов.  
**Conflict of interest.** The author declares no conflicts of interest.

**Финансирование.** Работа выполнена без спонсорской поддержки.  
**Financing.** The work was performed without external funding.

**Статья поступила:** 15.11.2021. **Принята к публикации:** 08.12.2021.  
**Article submitted:** 15.11.2021. **Accepted for publication:** 08.12.2021.

DOI: 10.17650/2618-7019-2021-4-3-4-31-34



# ПЕРИДУКТАЛЬНАЯ СТРОМАЛЬНАЯ ОПУХОЛЬ МОЛОЧНОЙ ЖЕЛЕЗЫ: КЛИНИЧЕСКИЙ СЛУЧАЙ И ОБЗОР ЛИТЕРАТУРЫ

**В.Н. Гриневич<sup>1,2</sup>, М.А. Багрецова<sup>1</sup>, Я.А. Кадырова<sup>1,2</sup>**

<sup>1</sup>ГБУЗ «Московский клинический научный центр им. А.С. Логинова Департамента здравоохранения г. Москвы»; Россия, 111123 Москва, шоссе Энтузиастов, 86;

<sup>2</sup>Московский научно-исследовательский онкологический институт им. П.А. Герцена – филиал ФГБУ «Национальный медицинский исследовательский центр радиологии» Минздрава России; Россия, 125284 Москва, 2-й Боткинский проезд, 3

**Контакты:** Мария Андреевна Багрецова [m.bagretsova@mknc.ru](mailto:m.bagretsova@mknc.ru)

В статье на примере клинического случая рассматриваются особенности дифференциальной диагностики перидуктальной стромальной опухоли молочной железы с другими вариантами фиброэпителиальных опухолей молочной железы.

**Ключевые слова:** перидуктальная стромальная опухоль молочной железы, фиброэпителиальные опухоли, филоидная опухоль, перидуктальная стромальная гиперплазия

**Для цитирования:** Гриневич В.Н., Багрецова М.А., Кадырова Я.А. Перидуктальная стромальная опухоль молочной железы: клинический случай и обзор литературы. Онкопатология 2021;4(3-4):31-4. DOI: 10.17650/2618-7019-2021-4-3-4-31-34.

## Periductal stromal tumor of the breast: case report and literature review

**V.N. Grinevich<sup>1,2</sup>, M.A. Bagretsova<sup>1</sup>, Ya.A. Kadyrova<sup>1,2</sup>**

<sup>1</sup>A.S. Loginov Moscow Clinical Research Center, Moscow Healthcare Department; 86 Shosse Enthuziastov, Moscow 111123, Russia;

<sup>2</sup>P.A. Herten Moscow Oncology Research Institute – branch of the National Medical Research Radiology Center, Ministry of Health of Russia; 3 2<sup>nd</sup> Botkinskiy Proezd, Moscow 125284, Russia

**Contacts:** Mariya Andreeva Bagretsova [m.bagretsova@mknc.ru](mailto:m.bagretsova@mknc.ru)

In this article, we discuss main aspects of differential diagnosis between periductal stromal tumor of the breast and other variants of fibroepithelial breast tumors on the example of one case.

**Key words:** periductal stromal tumor, fibroepithelial tumor, phylloides tumor, periductal stromal hyperplasia

**For citation:** Grinevich V.N., Bagretsova M.A., Kadyrova Ya.A. Periductal stromal tumor of the breast: case report and literature review. Onkopatologiya = Oncopathology 2021;4(3-4):31-4. DOI: 10.17650/2618-7019-2021-4-3-4-31-34.

### ВВЕДЕНИЕ

Перидуктальная стромальная опухоль (ПДСО) – редкая фиброэпителиальная опухоль молочной железы, характеризующаяся пролиферацией стромальных веретенновидных клеток с различной степенью атипии вокруг доброкачественных железистых структур. ПДСО имеет схожую структуру с филоидными опухолями, однако ее основной отличительный признак – отсутствие четких границ и очевидных листовидных структур. Наряду с этими признаками гиперклеточная строма распространяется вокруг протоков и долек между не-

затронутой паренхимой молочной железы и жировой тканью.

Перидуктальная стромальная опухоль прошла некоторую эволюцию в терминологии. Впервые она была описана А.М. Burga и Ф.А. Tavassoli как отдельная опухоль и выделена в классификации опухолей женской репродуктивной системы и молочной железы Всемирной организации здравоохранения (ВОЗ) от 2003 г. как перидуктальная стромальная саркома низкой степени злокачественности (low grade) [1, 2]. В 2012 г. в следующем издании классификации опухолей



молочной железы ВОЗ данную опухоль реклассифицируют и применяют более нейтральный термин «перидуктальная стромальная опухоль низкой степени злокачественности» (ICD code: 9020/3). При дальнейших исследованиях было выявлено, что при рецидивах данной опухоли она часто имеет черты классической филоидной опухоли [3]. В последней редакции классификации опухолей молочной железы ВОЗ от 2019 г. ПДСО относят к подтипу филоидных опухолей и кодируют как опухоль с неопределенным потенциалом злокачественности (ICD code: 9020/1) [4]. Некоторые авторы рассматривают варианты филоидных опухолей как стадию одного процесса.

Перидуктальная стромальная опухоль возникает чаще у женщин в пери- и менопаузальный период (медиана возраста пациенток – 55,3 года) [5]. Однако описаны случаи возникновения опухоли у 20-летней женщины и у мальчика 14 лет. ПДСО не имеет специфических клинических и радиологических проявлений. Лечение ПДСО только хирургическое, в объеме полного иссечения опухоли без лимфодиссекции. Адьювантная лучевая терапия и химиотерапия не проводятся. ПДСО редко рецидивирует и имеет хороший прогноз [6].

Мы приводим описание наблюдения ПДСО молочной железы ввиду относительной редкости подобных случаев, недостатка статистических данных, а также отсутствия специфических клинических и радиологических признаков.

### КЛИНИЧЕСКИЙ СЛУЧАЙ

У пациентки 47 лет при скрининговой маммографии выявлен участок асимметрии 1,5 см в наибольшем измерении в верхненаружном квадранте правой молочной железы. Поставлен клинический диагноз: узловатая фиброзно-кистозная мастопатия (BI-RADS 3). Через полгода при повторном рентгенологическом исследовании патологический участок увеличился до 2,5 см (BI-RADS 4c). При ультразвуковом исследовании в верхненаружном квадранте в проекции изменений при маммографии определяется участок гетерогенной структуры с наличием кистозного и солидного компонента с включением микрокальцинатов и гиперваскуляризации, размером 23,5 × 22,0 × 21,0 мм (BI-RADS 4c). Рекомендовано проведение биопсии.

При гистологическом исследовании трепанобиоптата отмечаются повышенная клеточность стромы и единичные протоки молочной железы без признаков атипии эпителия. Предварительно поставлен диагноз фиброэпителиальной опухоли с рекомендацией проведения эксцизионной биопсии (рис. 1).

При макроскопическом исследовании удаленного сектора молочной железы на разрезе определяется узел 1,5 × 1,0 × 1,0 см с нечеткими границами, дольчатого строения, серо-желтого цвета, плотноэластической консистенции, с наличием мелких кист (рис. 2).

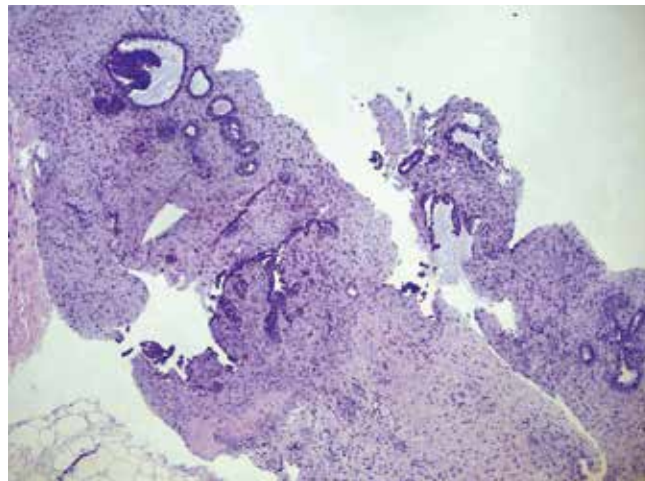


Рис. 1. Опухоль имеет бифазное строение и представлена веретеновидными клетками со слабовыраженной атипией, которые окружают открытые протоки, ×40

Fig. 1. The tumor has biphasic structure and is composed of spindle cells with mild atypia that surround open ducts, ×40

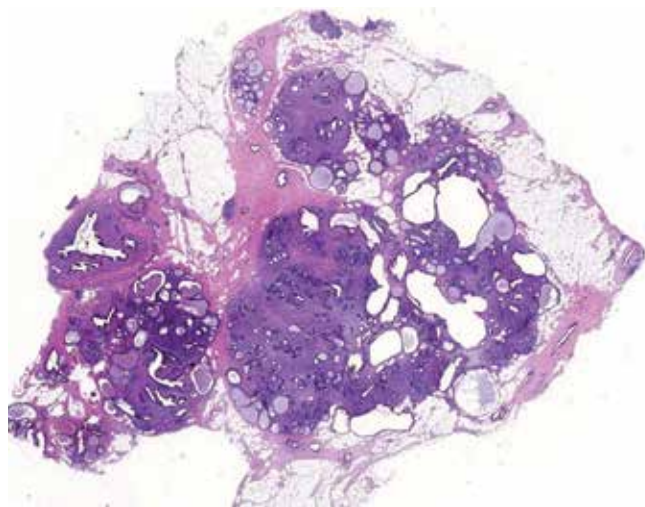
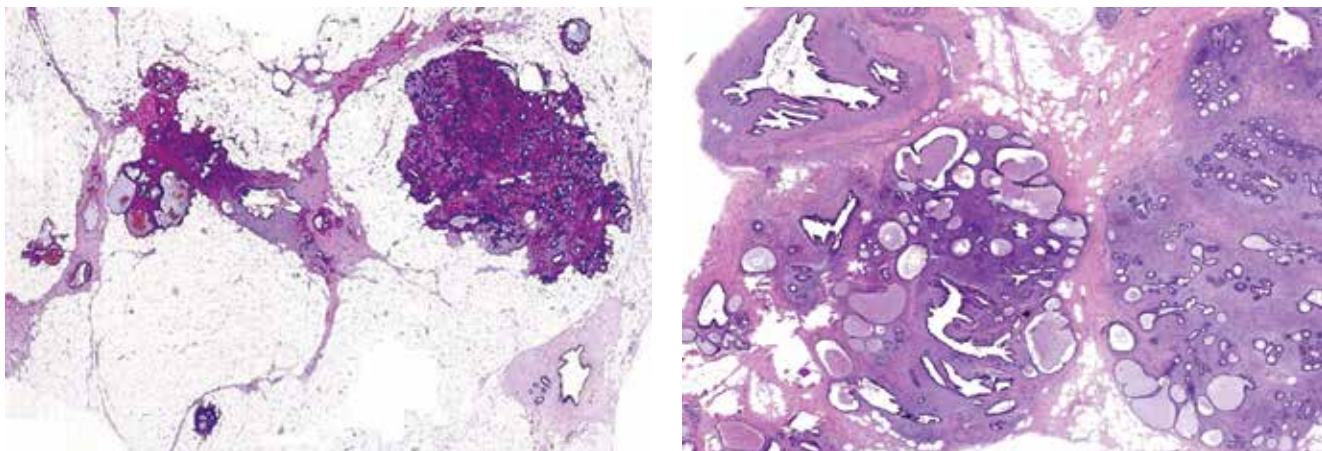


Рис. 2. Гистоскан среза опухоли

Fig. 2. Histological section of the tumor

В ходе микроскопического исследования обнаружено, что опухоль представлена множественными узелками, разделенными жировой и неизменной тканью молочной железы (рис. 3). Узелки имеют нечеткие очертания с признаками инфильтративного роста в прилежащую жировую ткань. Стромальный компонент опухоли представлен пролиферирующими веретеновидными клетками со слабо и умеренно выраженной ядерной атипией. Отмечается умеренная митотическая активность (6 митозов на 10 полей зрения при ×400) (рис. 4). Вышеописанные изменения расположены преимущественно вокруг неизменных либо расширенных протоков и долек молочной железы. Эпителий протоков с фокусами гиперплазии, отмечаются очаги апокринизации эпителия. Края резекции интактны. На основе вышеперечисленных гистологических особенностей выставлен диагноз ПДСО.



**Рис. 3.** Опухоль имеет мультинодулярное строение. Узелки не имеют четких границ и расположены среди жировой и неизменной ткани молочной железы

**Fig. 3.** The tumor has a multinodullary structure. Nodules have no clear margins and are located among fat tissue and unaltered breast tissue

*Дифференциальная диагностика перидуктальной стромальной опухоли с филоидной опухолью и перидуктальной стромальной гиперплазией*  
*Differential diagnosis of periductal stromal tumor between phylloides tumor and periductal stromal hyperplasia*

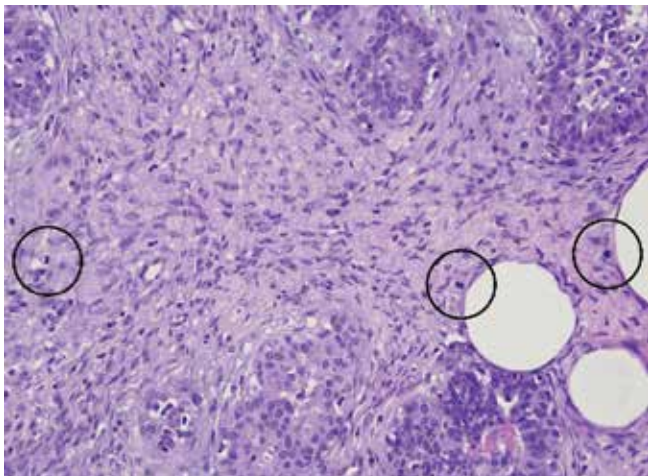
Гистологический показатель Histological parameter	Перидуктальная стромальная гиперплазия Periductal stromal hyperplasia	Перидуктальная стромальная опухоль Periductal stromal tumor	Филоидная опухоль Phylloides tumor
Границы опухоли Tumor margins	Нет четких границ No clear margins	Нет четких границ No clear margins	Доброкачественная: ограничена. Пограничная: ограничена, возможны фокусы инфильтрации. Злокачественная: нет четких границ Benign: limited. Borderline: limited; possible infiltration foci. Malignant: no clear margins
Характер роста опухоли Type of tumor growth	Узловой рост стромы в виде «манжеток» вокруг неизмененных протоков Nodal growth of the stroma with “cuffs” around unaltered ducts	Мультинодулярный, пролиферация стромальных клеток вокруг неизмененных протоков, отсутствие листовидных структур Multinodular growth; proliferation of stromal cells around unaltered ducts; no leaf-shaped structures	Интраканаликулярный, формирование листовидных структур Intracanalicular; formation of leaf-shaped structures
Стромальная атипия Stromal atypia	Отсутствует None	Варибельная степень атипии Variable degree of atypia	Варибельная степень атипии Variable degree of atypia
Митотическая активность Mitotic activity	<2 митозов на 10 полей высокой мощности <2 mitoses per 10 high-power fields	>3 митозов на 10 полей высокой мощности >3 mitoses per 10 high-power fields	Доброкачественная: <5 митозов на 10 полей высокой мощности. Пограничная: 5–9 митозов на 10 полей высокой мощности. Злокачественная: >10 митозов на 10 полей высокой мощности Benign: <5 mitoses per 10 high-power fields. Borderline: 5–9 mitoses per 10 high-power fields. Malignant: >10 mitoses per 10 high-power fields

В настоящее время у пациентки наблюдается безрецидивное течение заболевания на протяжении 10 мес.

Перидуктальные стромальные опухоли, как и филоидные опухоли, имеют бифазное строение с гиперцеллюлярной и вариабельно атипичной, митотически активной стромой, окружающей неизмененные протоки

и дольки. Наряду с этим ПДСО не имеют четкого очертания или очевидной листовидной архитектоники [4].

Дифференциальная диагностика ПДСО в первую очередь проводится с филоидными опухолями и перидуктальной стромальной гиперплазией (см. таблицу).



**Рис. 4.** Пролиферация веретеновидных стромальных клеток с атипией от слабовыраженной до умеренной и наличием митозов (указаны кругами)

**Fig. 4.** Proliferation of spindle stromal cells with mild to moderate atypia and mitoses (indicated by circles)

Для диагностики ПДСО используются критерии, описанные Armed Forces Institute of Pathology (AFIP) [7].

Гистологические признаки ПДСО:

- преимущественно веретенноклеточная пролиферация с вариабельной атипией клеток вокруг от-

крытых тубул и протоков с отсутствием листовидных структур;

- один или (чаще) множественные узелки, разделенные жировой тканью;
- стромальная митотическая активность: >3 митозов на 10 полей зрения;
- инфильтрация в окружающую фиброзно-жировую ткань молочной железы.

К критериям перидуктальной стромальной гиперплазии относят следующие признаки:

- узловый рост стромы в виде «манжеток» вокруг нормальных и неизмененных протоков;
- отсутствие атипии клеток;
- стромальная митотическая активность: не более 2 митозов на 10 полей зрения.

С учетом всего вышеописанного ПДСО имеет тесную взаимосвязь с филоидной опухолью. Кроме того, некоторые авторы отмечают появление более типичных филоидных признаков при рецидиве, поэтому эта опухоль рассматривается как подтип филоидной опухоли. В настоящее время отсутствуют статистические данные о ПДСО. В литературе описаны примеры отдельных случаев и приведено всего 1 исследование с описанием 20 случаев для определения морфологических и иммуногистохимических характеристик ПДСО [7].

## REFERENCES / ЛИТЕРАТУРА

1. Dabbs D.J. Breast Pathology. 2<sup>nd</sup> edn. Canada: Elsevier, 2016. 892 p.
2. World Health Classification of Tumors. Pathology and Genetics of Tumors of the Breast and Female Genital Organs. Eds.: F.A. Tavassoli, P. Devilee. Lyon: IARC Press, 2003.
3. WHO Classification of Tumors of the Breast. Eds.: S.R. Lakhani, I.O. Ellis, S.J. Schnitt et al. IARC: Lyon, 2012.
4. WHO Classification of Tumors Editorial Board. Breast Tumors. Lyon: International Agency for Research on Cancer, 2019. Available at: <https://publications.iarc.fr/581>.
5. Schnitt S.J., Collins L.C. Biopsy Interpretation of the Breast. 2<sup>nd</sup> edn. Philadelphia: Biopsy Interpretation Series, 2013. 552 p.
6. Moinfar F. Essentials of Diagnostic Breast Pathology, A Practical Approach. Springer-Verlag Berlin Heidelberg, 2007. 496 p.
7. Burga A.M., Tavassoli F.A. Periductal stromal tumor: a rare lesion with low-grade sarcomatous behavior. Am J Surg Pathol 2003;27(3):343–8. DOI: 10.1097/0000478-200303000-00007.

### ORCID авторов / ORCID of authors

В.Н. Гриневич / V.N. Grinevich: <https://orcid.org/0000-0003-1908-2256>

**Конфликт интересов.** Авторы заявляют об отсутствии конфликта интересов.

**Conflict of interest.** The authors declare no conflicts of interest.

**Финансирование.** Работа выполнена без спонсорской поддержки.

**Financing.** The work was performed without external funding.

Статья поступила: 20.04.2021. Принята к публикации: 21.05.2021.

Article submitted: 20.04.2021. Accepted for publication: 21.05.2021.

DOI: 10.17650/2618-7019-2021-4-3-4-35-44



## АНГИОСАРКОМЫ МОЛОЧНОЙ ЖЕЛЕЗЫ, ИНДУЦИРОВАННЫЕ ЛЕЧЕНИЕМ

Н.А. Горбань<sup>1</sup>, Д.С. Куш<sup>2</sup>, М.В. Мнихович<sup>3</sup>, И.И. Андриенко<sup>4</sup>, А.Г. Титов<sup>4</sup>, Н.А. Корсакова<sup>1</sup>,  
И.А. Сухорукова<sup>1</sup>, Н.Ю. Туrowsкая<sup>1</sup>, А.Г. Кудайбергенова<sup>5</sup>

<sup>1</sup>ФГБУ «Центральная клиническая больница с поликлиникой» Управления делами Президента Российской Федерации; Россия, 121359 Москва, ул. Маршала Тимошенко, 15;

<sup>2</sup>ФГАОУ «Российский национальный исследовательский медицинский университет им. Н.И. Пирогова»; Россия, 117997 Москва, ул. Островитянова, 1;

<sup>3</sup>ФГБНУ «Научно-исследовательский институт морфологии человека им. акад. А.П. Авцына»; Россия, 117418 Москва, ул. Цюрупы, 3;

<sup>4</sup>ГАУЗ МО «Клинская областная больница»; Россия, 141601 Клин, ул. Победы, 2А;

<sup>5</sup>ФГБУ «Национальный медицинский исследовательский центр онкологии им. Н.Н. Петрова» Минздрава России; Россия, 197758 Санкт-Петербург, пос. Песочный, ул. Ленинградская, 68

**Контакты:** Нина Андреевна Горбань [perovanina@mail.ru](mailto:perovanina@mail.ru)

Ангиосаркома молочной железы – редкая агрессивная злокачественная опухоль с неблагоприятным прогнозом и высокой вероятностью рецидивирования. В зависимости от причины возникновения ангиосаркомы молочной железы делят на первичные и вторичные. Вторичные ангиосаркомы обычно индуцированы предшествующим лечением рака молочной железы, при этом выделяют радиоиндуцированные вторичные ангиосаркомы, развившиеся после лучевой терапии, и ангиосаркомы кожи, развившиеся на фоне хронического лимфостаза после лимфодиссекции после радикальной мастэктомии в сочетании с лучевой и полихимиотерапией (синдром Стюарта–Тревса). В статье представлены клинические случаи вторичной радиоиндуцированной ангиосаркомы и синдрома Стюарта–Тревса.

**Ключевые слова:** вторичная ангиосаркома молочной железы, осложнения лучевой терапии, постлучевая ангиосаркома, синдром Стюарта–Тревса

**Для цитирования:** Горбань Н.А., Куш Д.С., Мнихович М.В. и др. Ангиосаркомы молочной железы, индуцированные лечением. Онкопатология 2021;4(3–4):35–44. DOI: 10.17650/2618-7019-2021-4-3-4-35-44.

### Treatment-induced breast angiosarcomas

N.A. Gorban<sup>1</sup>, D.S. Kushch<sup>2</sup>, M.V. Mnikhovich<sup>3</sup>, I.I. Andrienko<sup>4</sup>, A.G. Titov<sup>4</sup>, N.A. Korsakova<sup>1</sup>, I.A. Sukhorukova<sup>1</sup>,  
N. Yu. Turowskaya<sup>1</sup>, A.G. Kudaybergenova<sup>5</sup>

<sup>1</sup>Central Clinical Hospital with Polyclinic, Administration of the President of the Russian Federation; 15 Marshala Timoshenko St., Moscow 121359, Russia;

<sup>2</sup>N.I. Pirogov Russian National Research Medical University, Ministry of Health of Russia; 1 Ostrovityanova St., Moscow 117997, Russia;

<sup>3</sup>A.P. Avtsyn Research Institute of Human Morphology; 3 Tsyurupy St., Moscow 117418, Russia;

<sup>4</sup>Klin Regional Hospital; 2A Pobedy St., Klin 141601, Russia;

<sup>5</sup>N.N. Petrov National Medical Research Center of Oncology, Ministry of Health of Russia; 68 Leningradskaya St., Pesochnyy Settlement, Saint Petersburg 197758, Russia

**Contacts:** Nina Andreevna Gorban [perovanina@mail.ru](mailto:perovanina@mail.ru)

Breast angiosarcoma is a rare aggressive cancer with dismal prognosis and high risk of recurrence. Breast angiosarcomas can be divided into two categories depending on their causes: primary and secondary. Secondary angiosarcomas are usually induced by previous treatment for breast cancer and are further divided into radiation-induced secondary angiosarcomas and skin angiosarcomas developed due to chronic lymphostasis after lymph node dissection following radical mastectomy in combination with radiotherapy and polychemotherapy (Stewart–Treves syndrome). In this article, we report rare cases of secondary radiation-induced angiosarcomas and Stewart–Treves syndrome.

**Key words:** secondary breast angiosarcoma, complications of radiation therapy, radiation-induced angiosarcoma, Stewart–Treves syndrome

**For citation:** Gorban N.A., Kushch D.S., Mnikhovich M.V. et al. Treatment-induced breast angiosarcomas. Onkopatologiya = Oncopathology 2021;4(3–4):35–44. DOI: 10.17650/2618-7019-2021-4-3-4-35-44.

## ВВЕДЕНИЕ

Ангиосаркома молочной железы — редкая (до 1 % всех опухолей молочной железы) агрессивная злокачественная опухоль с неблагоприятным прогнозом и высокой вероятностью рецидивирования [1]. В основе развития неоплазии лежит патологическая пролиферация эндотелиальных клеток кровеносных или лимфатических сосудов.

В зависимости от причины возникновения ангиосаркомы молочной железы делят на 2 типа: первичные (primary) и вторичные (secondary). Принято считать, что первичная ангиосаркома возникает спонтанно, однако вопрос об этиологии остается до сих пор открытым.

Вторичная ангиосаркома обычно индуцирована предшествующим лечением рака молочной железы. Выделяют радиоиндуцированную ангиосаркому, развившуюся после лучевой терапии, и ангиосаркому кожи, развившуюся на фоне хронического лимфостаза после лимфодиссекции после радикальной мастэктомии в сочетании с лучевой терапией и полихимиотерапией. В литературе последняя описана как синдром Стюарта—Тривса [2].

Средний возраст пациенток различается при разных типах ангиосаркомы. Так, развитие первичных ангиосарком характерно у более молодых женщин (медиана возраста составляет 35–40 лет), тогда как вторичных — у пожилых (медиана возраста — 65–70 лет) спустя 7–10 лет после проведения лучевой терапии [3–5].

Клиническая картина как первичной, так и вторичной ангиосаркомы молочной железы разнообразна и зависит от размера опухоли. Пораженная молочная железа может увеличиваться в объеме за короткий срок с истончением кожи и образованием язвенного дефекта. Для гистологической верификации предпочтение необходимо отдать открытой биопсии опухоли, так как аспирационная и пункционная биопсии могут дать ложноотрицательный результат [6].

Ангиосаркома может быть от 1 до 20 см в диаметре, в основном более 2 см и представлена как геморрагическими массами, так и плотным узлом с участками некроза, кровоизлияний и кистозными расширениями [7].

Морфологическое строение ангиосарком разнообразно и имеет различные варианты, начиная с высокодифференцированных сосудистых структур с минимальным проявлением клеточной атипии и заканчивая низкодифференцированной неоплазией в виде полей веретенообразных, эпителиоидных и круглых атипичных клеток с минимальным количеством сосудистых структур. Процесс может локализоваться как в дерме и подлежащей жировой клетчатке, так и в ткани молочной железы [8].

Ангиосаркомы молочной железы условно разделяют на высокодифференцированные, умереннодиффе-

ренцированные и низкодифференцированные [9]. Однако, несмотря на неоднородную морфологическую картину, ангиосаркому всегда следует относить к опухолям с высокой степенью злокачественности, так как даже высокодифференцированные опухоли имеют крайне агрессивное течение и высокий риск метастазирования [10, 11].

Очагами метастазирования наиболее часто являются легкие, печень, контралатеральная молочная железа, другие области кожи и мягких тканей, а также кости. Лимфатические узлы поражаются редко [11, 12].

Для подтверждения сосудистого происхождения опухоли часто прибегают к применению иммуногистохимического метода, особенно в дифференциальной диагностике между ангиосаркомой и карциномой. Наиболее используемой диагностической панелью является комбинация эндотелиальных маркеров (CD31, CD34, VEGFR) и эпителиальных маркеров (панцитокератина, ЕМА). Стоит помнить о том, что некоторые ангиосаркомы, особенно с эпителиоидной дифференцировкой, могут экспрессировать цитокератины, поэтому данный маркер не стоит применять изолированно [7, 13].

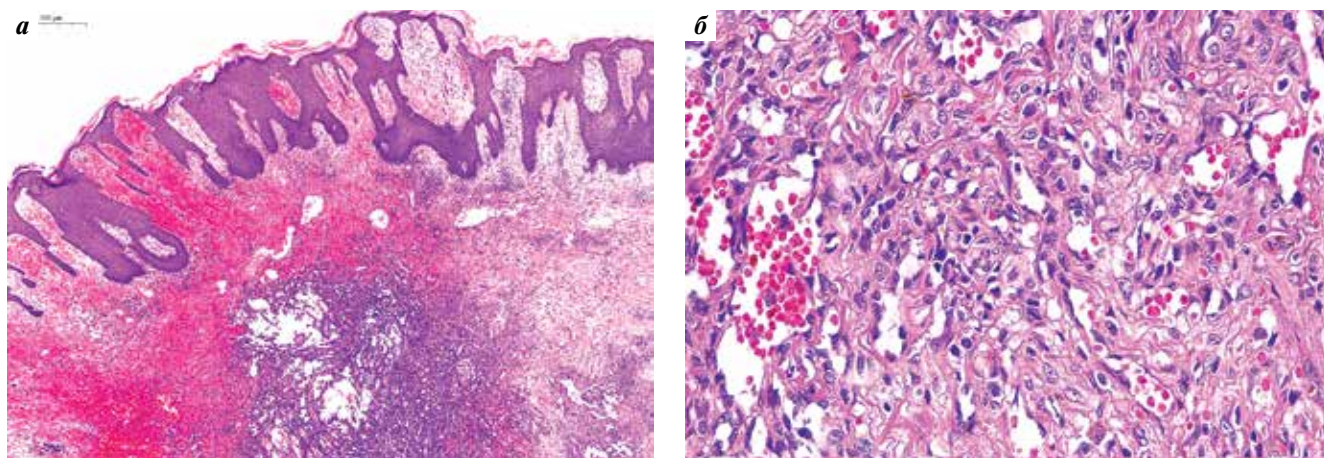
Прогноз заболевания неблагоприятный, средняя выживаемость без рецидивов после постановки диагноза составляет менее 3 лет, средняя общая выживаемость — менее 6 лет. Считается, что прогноз вторичных ангиосарком хуже, чем первичных, однако данный вопрос остается открытым в связи с малым числом исследованных случаев [3, 10].

Мы представляем 4 клинических случая вторичных ангиосарком, развившихся после лечения рака молочной железы.

## КЛИНИЧЕСКИЙ СЛУЧАЙ 1

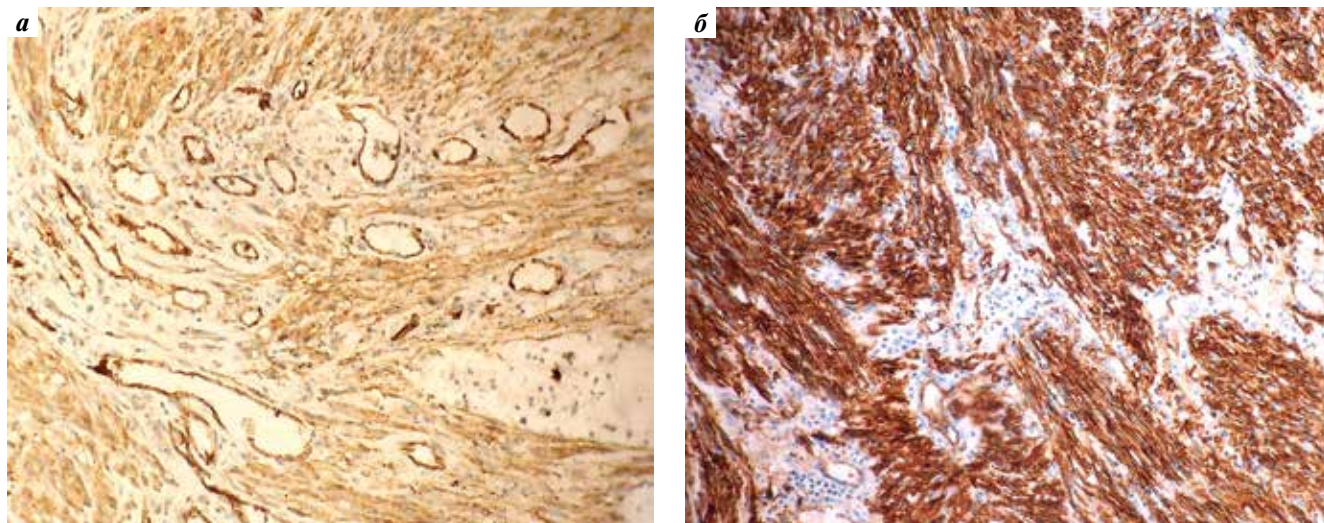
*Пациентка 61 года. В 2013 г. диагностирован рак правой молочной железы T2N1M0 IIb стадии. Выполнена радикальная резекция правой молочной железы с последующей комбинированной терапией. В 2020 г. самостоятельно обнаружила уплотнение в области послеоперационного рубца, однако в течение года к врачам не обращалась. Со временем образование увеличилось в размерах, в связи с чем пациентка обратилась в окружное онкологическое отделение. Выявлено новообразование в послеоперационном рубце.*

*В апреле 2021 г. проведена биопсия образования. При микроскопическом исследовании во фрагментированных столбиках отмечен субэпидермальный рост опухоли с наличием щелевидных структур и солидных участков, с формированием структур, напоминающих сосочковые (рис. 1а). Опухольевые клетки с выраженным полиморфизмом, высокой митотической активностью (17 митозов на 10 полей зрения, увеличение 400, диаметр 0,5 мм), апоптозами (рис. 1б). Эпидермис неравномерно утолщен, с участками акантоза, гиперкератоза. При иммуногистохимическом исследовании выявлены выраженная*



**Рис. 1.** Морфологическое исследование операционного материала. Пациентка 61 года. Зона послеоперационного рубца: а — эпидермис неравномерно утолщен, с участками акантоза, гиперкератоза. В толще — субэпидермальный рост опухоли с наличием щелевидных структур и солидных участков. Окраска гематоксилином и эозином,  $\times 30$ ; б — опухолевые клетки эпителиоидного типа, с выраженным полиморфизмом, высокой митотической активностью, образующие капилляры по типу «сосудистых щелей». Окраска гематоксилином и эозином,  $\times 400$

**Fig. 1.** Morphological examination of a surgical specimen. A 61-year-old female patient. Postoperative scar area: a — epidermis demonstrates irregular thickening with areas of acanthosis and hyperkeratosis. Subepidermal tumor growth with slit-like structures and solid areas in deep layers. Hematoxylin and eosin staining,  $\times 30$ ; б — tumor epithelioid cells with pronounced polymorphism and high mitotic activity forming cleft-like vascular channels. Hematoxylin and eosin staining,  $\times 400$



**Рис. 2.** Иммуногистохимические особенности исследуемой опухоли. Пациентка 69 лет. Ангиосаркома молочной железы: а — выраженная экспрессия CD31 в эндотелии опухолевых сосудов,  $\times 200$ ; б — выраженная цитоплазматическая реакция CD34 в веретеновидных опухолевых клетках,  $\times 200$

**Fig. 2.** Immunohistochemical characteristics of the tumor. A 69-year-old female patient. Breast angiosarcoma: a — pronounced CD31 expression in the endothelium of tumor vessels,  $\times 200$ ; б — pronounced cytoplasmatic expression of CD34 in spindle cells of the tumor,  $\times 200$

диффузная экспрессия CD31, очаговая слабовыраженная экспрессия CD34. Реакция с антителами к AE1/AE3 отрицательная при адекватном положительном внутреннем контроле, реакция с антителами к маммаглобину отрицательная, Ki-67 имеет гетерогенное распределение, в среднем положительен в ядрах 55 % опухолевых клеток. На основании морфологического строения и иммунофенотипа опухоли диагностирована ангиосаркома.

В августе 2021 г. выявлен рецидив образования в послеоперационном рубце. Пациентке рекомендованы оперативное лечение и полихимиотерапия.

## КЛИНИЧЕСКИЙ СЛУЧАЙ 2

**Пациентка 69 лет.** В 2003 г. выявлен рак молочной железы, по поводу которого проведено комплексное лечение — лучевая терапия в сочетании с полихимиотерапией по схеме CAF. В 2020 г. обнаружила уплотнение в верхнем квадранте левой молочной железы и обратилась к онкологу. Была выполнена трепанобиопсия образования железы под ультразвуковым контролем.

В биоптатах молочной железы — фокусы пролиферирующих, анастомозирующих между собой сосудов капиллярного типа, без некроза, с наличием умеренной

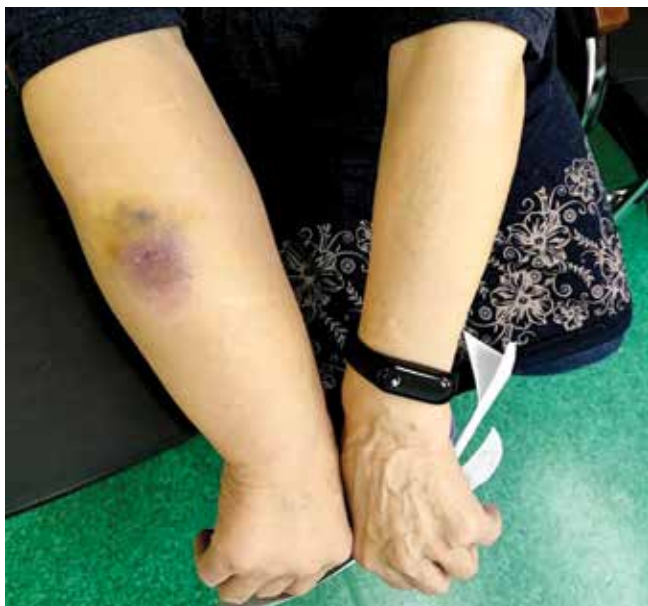ядерной атипичности части эндотелиальных клеток, выстилающих сосуды (ядра гиперхромные, укрупненные, слабополиморфные, выбухают в просвет; встречаются клетки с зернистой эозинофильной цитоплазмой). Митотическая активность низкая (1 митоз на 10 полей зрения, увеличение 400, диаметр 0,5 мм). При иммуногистохимическом исследовании выраженная экспрессия CD31 в эндотелии опухолевых сосудов (рис. 2а), а также выраженная цитоплазматическая реакция CD34 в веретеновидных опухолевых клетках (рис. 2б), что подтверждает сосудистую природу опухоли, т. е. ангиосаркому.

Дальнейшее течение и исход заболевания к настоящему времени неизвестны.

### КЛИНИЧЕСКИЙ СЛУЧАЙ 3

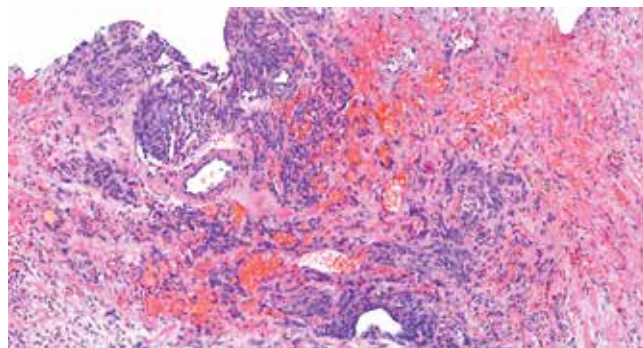
**Пациентка 72 лет.** Из анамнеза известно, что в 2008 г. по поводу рака правой молочной железы было проведено комплексное лечение, которое включало радикальную мастэктомию, лучевую терапию и гормонотерапию в течение 5 лет. Со слов пациентки, в правом предплечье периодически возникал лимфостаз.

В декабре 2021 г. обратилась в поликлинику по поводу образования в области правого предплечья (рис. 3). Проведено ультразвуковое исследование, по результатам которого была обнаружена гипоехогенная структура с хаотичным слабым периферическим кровотоком, неправильной формы, размерами 4,4 × 1,2 см, с инвазией в кожу. Рекомендована консультация хирурга, а также проведение морфологической верификации образования.



**Рис. 3.** Пациентка 72 лет. Ангиосаркома верхней конечности (синдром Стюарта–Тревса). В области правого предплечья на фоне лимфостаза — образование неправильной формы, размерами 4,4 × 1,2 см, напоминающее гематому

**Fig. 3.** A 72-year-old female patient. Upper limb angiosarcoma (Stewart–Treves syndrome). There is a 4.4 × 1.2 cm irregular formation resembling a hematoma in the right forearm along with lymphostasis



**Рис. 4.** Исследование материала биопсии. Пациентка 72 лет. Ангиосаркома верхней конечности (синдром Стюарта–Тревса). Морфологические особенности: инвазивный рост опухоли из клеток с умеренно выраженным полиморфизмом, формирующих солидные скопления вокруг сосудов, сосудистые щели на фоне обширных кровоизлияний разного срока давности и очаговой лимфоидной инфильтрации. Окраска гематоксилином и эозином, ×90

**Fig. 4.** Examination of a biopsy specimen. A 72-year-old female patient. Upper limb angiosarcoma (Stewart–Treves syndrome). Morphological characteristics: invasive tumor growth from cells with moderate polymorphism that form solid clusters around blood vessels; vascular slits and extensive hemorrhages of different age and focal lymphoid infiltration. Hematoxylin and eosin staining, ×90

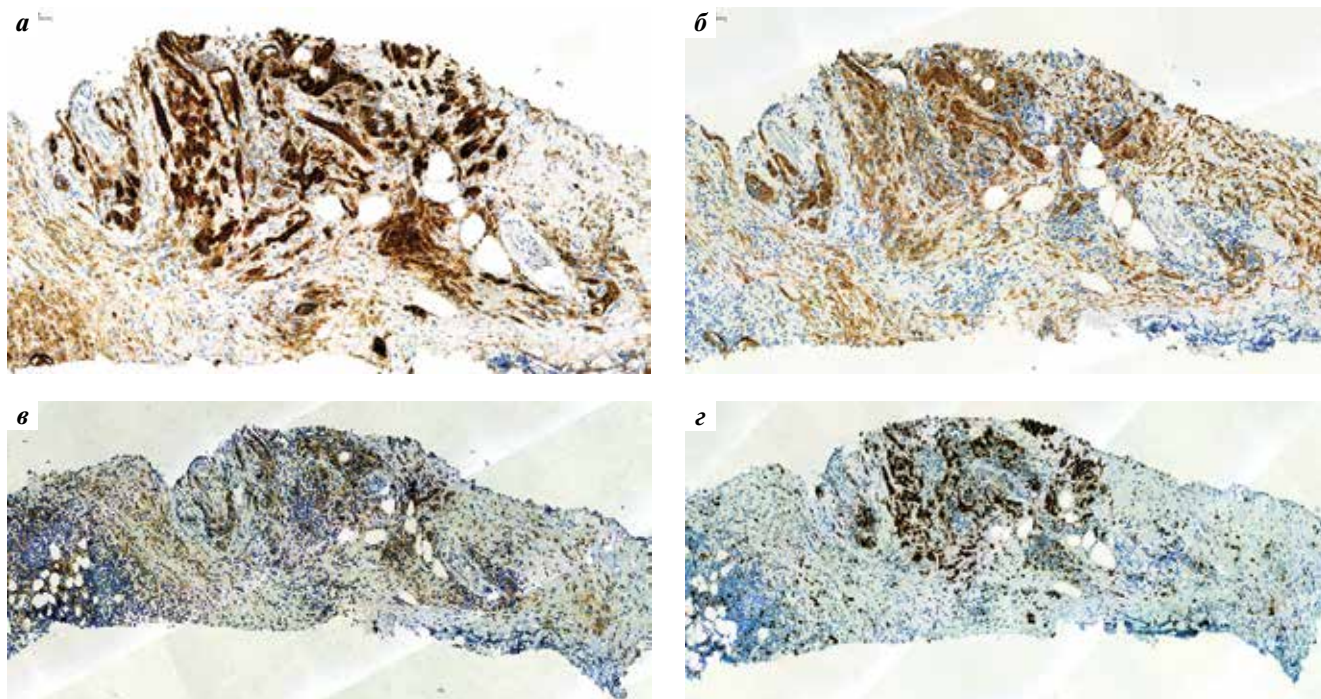
При гистологическом исследовании биопсийного материала выявлен инвазивный рост опухоли, состоящей из эпителиоидных клеток с умеренно выраженным полиморфизмом, формирующих солидные скопления вокруг сосудов, а также сосудистые щели на фоне обширных кровоизлияний разного срока давности и очаговой лимфоидной инфильтрации (рис. 4). Высказано предположение об ангиосаркоме.

Эпителиоидная ангиосаркома верхней конечности подтвердилась при иммуногистохимическом исследовании, по результатам которого отмечалась выраженная экспрессия CD31 и CD34 (рис. 5а, б), а также слабая экспрессия AE1/AE3 в эпителиоидном компоненте опухоли (рис. 5в). Ki-67 положителен в 65 % опухолевых клеток (рис. 5г).

На основании анамнеза и полученных результатов диагностирован синдром Стюарта–Тревса.

После проведенного хирургического лечения материал опухоли отправлен на гистологическое исследование. В центре удаленного кожного лоскута обнаружено бляшковидное уплотнение диаметром 3 см, серовато-бурого цвета, с нечеткими границами. На серийных срезах опухолевый узел размерами 5,0 × 3,5 × 2,0 см, с нечеткими неровными границами, пестрого вида, темно-коричневого цвета с серовато-желтыми вкраплениями, плотной консистенции (рис. 6а).

При гистологическом исследовании операционного материала: опухоль расположена внутридермально, распространяется в гиподерму (рис. 6б), представлена анастомозирующими разветвленными сосудистыми каналами неправильной формы, обширными участками солидного строения из атипичных эпителиоидоподобных и веретенообразных клеток с полиморфными ядрами,



**Рис. 5.** Иммуногистохимический профиль опухоли. Пациентка 72 лет. Ангиосаркома верхней конечности (синдром Стюарта–Тревса): а – выраженная экспрессия CD31; б – выраженная экспрессия CD34; в – слабая экспрессия PanCK в эпителиоидном компоненте опухоли; г – индекс пролиферативной активности Ki-67 в 65 % опухолевых клеток

**Fig. 5.** Immunohistochemical profile. A 72-year-old female patient. Upper limb angiosarcoma (Stewart–Treves syndrome): а – pronounced CD31 expression; б – pronounced CD34 expression; в – weak PanCK expression in the epithelial component of the tumor; г – Ki-67 expression in 65 % tumor cells

эозинофильными ядрышками, высокой митотической активностью. Имеются обширные участки кровоизлияний, местами отложения гемосидерина. В лимфатических сосудах на отдалении от опухолевого узла отмечены опухолевые эмболы (рис. 6в).

Полученные данные подтвердили диагноз ангиосаркомы верхней конечности.

#### КЛИНИЧЕСКИЙ СЛУЧАЙ 4

**Пациентка 77 лет.** В 2009 г. перенесла радикальную мастэктомию по поводу рака молочной железы T2N0M0 IIА стадии с последующей химио- (6 курсов) и лучевой терапией. В декабре 2021 г. обратилась с жалобами на отек правой верхней конечности и кровоточивость из образования мягких тканей внутренней поверхности средней трети правого плеча, которые беспокоили с мая 2021 г., отмечала рост образования. В октябре обратилась к онкологу, было рекомендовано проведение цитологического исследования образования. Цитограмма соответствовала злокачественному новообразованию неэпителиальной природы. В начале ноября консультирована онкохирургом, однако дальнейшее обследование не проводилось в связи с заболеванием пациентки COVID-19. После выздоровления неоднократно обращалась в поликлинику с активным кровотечением из опухолевого узла. После обращения к хирургу поликлиники кровотечение было остановлено прошиванием с последующей санационной резекцией мягких тканей правого плеча.

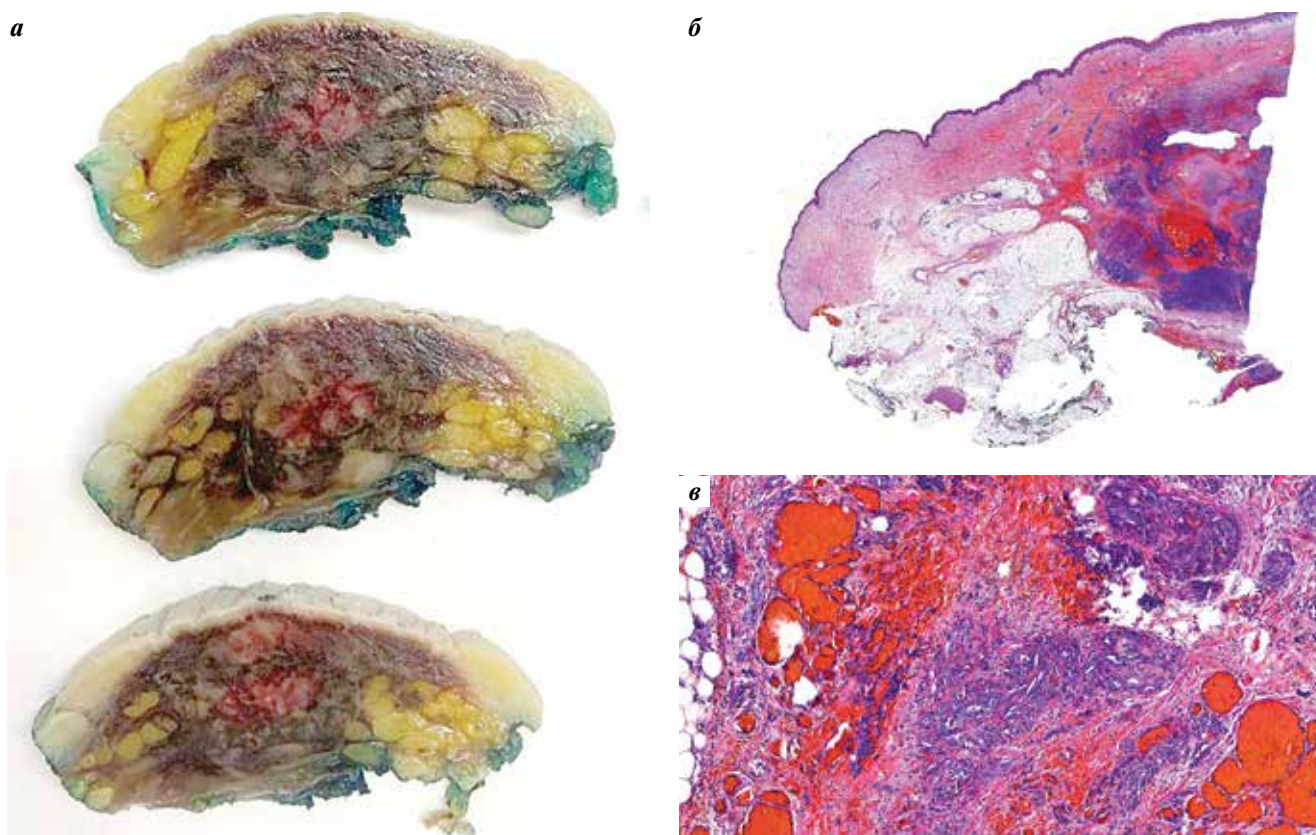
Проведено плановое морфологическое исследование. Кожный лоскут с образованием с эрозивной поверхностью, темно-красного цвета, размерами 2,0 × 1,0 × 0,7 см, расположенным на 0,3 см от ближайшего края резекции. При микроскопии обнаружен рост злокачественной опухоли с поверхностным изъязвлением, состоящей из клеток веретенообразной, полигональной и округлой формы, формирующих солидные поля с большим количеством капилляров синусоидального типа, с обширными участками кровоизлияний (рис. 7а, в). Опухоль прорастает до глубоких отделов дермы, не затрагивая подкожно-жировую клетчатку (рис. 7а). Иссечение произведено в пределах неизмененных тканей. Высказано предположение о злокачественной опухоли, дифференциальный диагноз проводился между метастазом рака молочной железы и ангиосаркомой.

При иммуногистохимическом исследовании выявлено положительное окрашивание опухолевых клеток с антителами к CD31, CD34, FLI-1. AE1/AE3 (panCK) отрицателен при адекватном положительном внутреннем контроле (рис. 8а–г). Морфологическая картина и иммунофенотип опухоли соответствовали ангиосаркоме.

#### ОБСУЖДЕНИЕ

Ангиосаркомы, развившиеся вследствие предшествующего радиационного облучения молочной железы или на фоне хронического лимфостаза после радикальной мастэктомии, принято разделять на 2 типа:





**Рис. 6.** Исследование операционного материала. Пациентка 72 лет. Ангиосаркома верхней конечности (синдром Стюарта–Тревса): а – серийные срезы кожного лоскута, опухоль с нечеткими границами, пестрого вида, темно-коричневого цвета с желтоватыми включениями; б – внутридермальное расположение опухоли. Окраска гематоксилином и эозином,  $\times 3$ ; в – опухоль представлена участками эпителиоподобных и веретеновидных клеток, с полиморфными ядрами, высокой митотической активностью, тонкостенными сосудами капиллярного типа. Окраска гематоксилином и эозином,  $\times 100$

**Fig. 6.** Examination of a surgical specimen. A 72-year-old female patient. Upper limb angiosarcoma (Stewart–Treves syndrome): а – serial sections of a skin flap; heterogenous dark brown tumor with yellowish inclusions and vague contours; б – intradermal tumor location. Hematoxylin and eosin staining,  $\times 3$ ; в – the tumor is composed of areas of epithelioid-like cells and spindle cells with polymorphic nuclei, high mitotic activity, and thin-walled capillaries. Hematoxylin and eosin staining,  $\times 100$

постлучевую (радиоиндуцированную) ангиосаркому и синдром Стюарта–Тревса.

**Постлучевая ангиосаркома (постлучевая гемангиосаркома, постлучевая лимфангиосаркома)** – ангиосаркома, развившаяся в молочной железе вследствие лучевой терапии по поводу предшествующего рака молочной железы через 10 лет и более, характерна для пациентов пожилого возраста (59–69 лет) [8].

В основе патогенеза лежит канцерогенное действие радиационного облучения на клеточный геном тирозинкиназы, участвующей в регуляции сосудистого роста. За счет нарушения баланса между про- и антионкогенными факторами происходит неконтролируемый рост аномальных сосудов [14].

Клинически проявляется образованием на коже молочной железы эритематозных пятен, бляшек, папул или узелков в области послеоперационного рубца или в области предшествующего облучения [3].

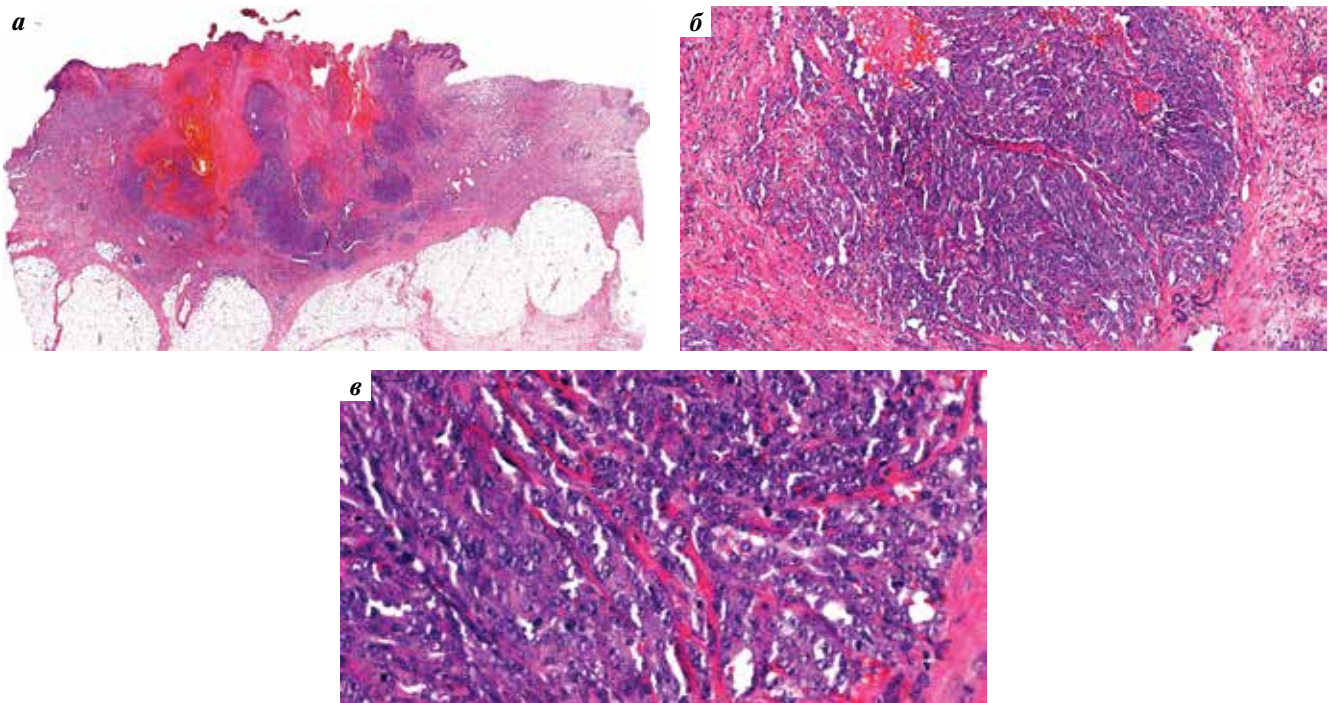
Макроскопически может напоминать гемангиому, а также быть представлена в виде бесструктурных масс с кровоизлияниями и некрозами в центральной части.

Опухоль локализуется в коже или подкожно-жировой клетчатке, может располагаться как диффузно, так и мультифокально, с различной степенью инфильтрации в подлежащие ткани. Часто имеет гетерогенное строение с участками с различной степенью дифференцировки [3].

Высокодифференцированная постлучевая ангиосаркома состоит из тонкостенных сливающихся сосудов неправильной формы, выстланных овальными эндотелиальными клетками с гиперхромным или везикулярным ядром и мелкими ядрышками.

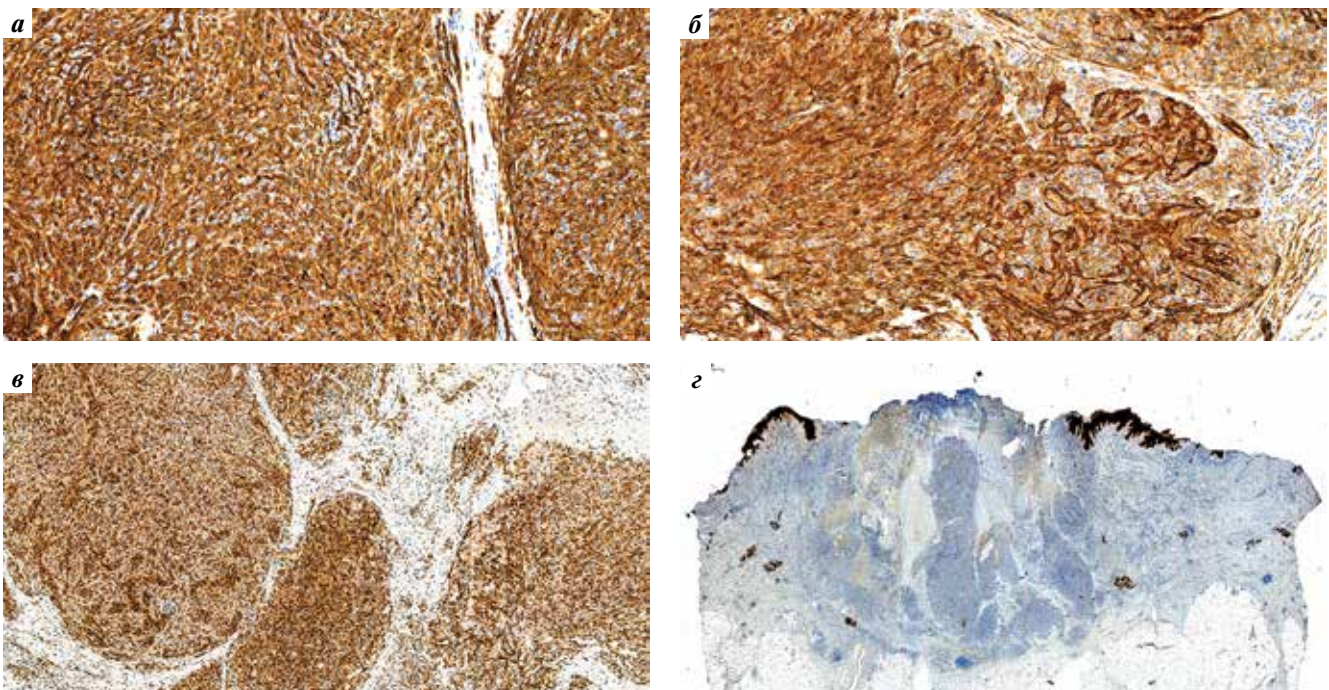
Умеренно дифференцированные опухоли характеризуются папиллярным ростом эндотелиальных клеток с умеренной митотической активностью.

Низкодифференцированные опухоли преимущественно солидного строения, состоят из пластов эпителиоидных или пучков веретеновидных клеток, с высокой митотической активностью, наличием некроза и кровоизлияний. Реже могут формироваться дольчатые структуры из атипичных эндотелиальных клеток, внешне напоминающие гемангиому, но



**Рис. 7.** Микроскопическое исследование. Пациентка 77 лет. Ангиосаркома внутренней поверхности средней трети правого плеча: а – опухоль с поверхностным изъязвлением. Окраска гематоксилином и эозином,  $\times 1$ ; б – солидные поля с большим количеством капилляров синусоидального типа, с обширными участками кровоизлияний. Окраска гематоксилином и эозином,  $\times 100$ ; в – опухолевые клетки веретенообразной, полигональной и округлой формы. Окраска гематоксилином и эозином,  $\times 400$

**Fig. 7.** Microscopic examination. A 77-year-old female patient. Angiosarcoma of the inner surface of the middle third of the right shoulder: a – tumor with superficial ulceration. Hematoxylin and eosin staining,  $\times 1$ ; б – solid fields with many sinusoidal capillaries and extensive areas of hemorrhage. Hematoxylin and eosin staining,  $\times 100$ ; в – spindle-like, polygonal, and round cells. Hematoxylin and eosin staining,  $\times 400$



**Рис. 8.** Иммуногистохимический профиль опухоли. Пациентка 77 лет. Ангиосаркома внутренней поверхности средней трети правого плеча: а – положительная реакция на CD31 в опухолевых клетках; б – выраженная положительная реакция с CD34; в – положительная реакция на FLI1; г – отрицательная реакция опухолевых клеток к AE1/AE3 (panCK) при адекватном внутреннем контроле

**Fig. 8.** Immunohistochemical profile of the tumor. A 77-year-old female patient. Angiosarcoma of the inner surface of the middle third of the right shoulder: а – CD31 expression in tumor cells; б – pronounced CD34 expression; в – FLI1 expression; г – no AE1/AE3 (panCK) expression along with adequate internal control

## Сравнительная характеристика ангиосарком молочной железы

## Comparison of breast angiosarcomas

Показатель Parameter	Первичная ангиосаркома Primary angiosarcoma	Постлучевая ангиосаркома Radiation-induced angiosarcoma	Синдром Стюарта–Тревса Stewart–Treves syndrome
Эпидемиология Epidemiology	Женщины 35–40 лет Women aged 35–40 years	Женщины 65–70 лет Women aged 65–70 years	Женщины 65–70 лет Women aged 65–70 years
Этиология Etiology	Спорадическое появление Sporadic disease	Воздействие радиационного облучения Effect of radiation	Лимфостаз на фоне лимфодиссекции после мастэктомии Lymphostasis due to lymph node dissection after mastectomy
Патогенез Pathogenesis	Неясен. Возможна связь с мутацией генов <i>BRCA1</i> , <i>BRCA2</i> , <i>TP53</i> Unknown. Can be associated with <i>BRCA1</i> , <i>BRCA2</i> , and <i>TP53</i> gene mutations	Канцерогенное действие радиационного облучения на клеточный геном тирозинкиназы Carcinogenic effect of radiation on the tyrosine kinase genes	Неясен. Активация факторов роста эндотелия на фоне хронического лимфостаза в сочетании с локальной иммуносупрессией. Мутация генов репарации <i>BRCA1</i> и <i>BRCA2</i> Unknown. Activation of endothelial growth factors along with chronic lymphostasis in combination with local immunosuppression. <i>BRCA1</i> and <i>BRCA2</i> gene mutations
Локализация Location	Внутри молочной железы Inside the breast	Кожа и ткань молочной железы, послеоперационный рубец Skin and breast tissue, postoperative scar	Кожа верхней конечности Upper limb skin
Клинические проявления Clinical manifestations	Скудные. Отечность, асимметрия, увеличение объема Mild. Edema, asymmetry, increased volume	Появление эритематозных пятен, бляшек, папул в области послеоперационного рубца. Может напоминать гемангиому Erythematous spots, plaques, papules in the postoperative scar area. Might resemble hemangioma	Появление пятен на коже конечности с дальнейшим образованием язвы. Может имитировать гематому Spots on the skin of the limb with further development of ulcers. Might resemble hematoma
Размер опухолевого узла Tumor size	От 1 до 20 см Between 1 and 20 cm	От 1 до 20 см Between 1 and 20 cm	Более 10 см >10 cm
Иммуногистохимический профиль Immunohistochemical profile	+ CD31, ERG, CD34, FLI1, D2–40; ± KIT, CD30, синаптофизин, хромогранин + CD31, ERG, CD34, FLI1, D2–40; ± KIT, CD30, synaptophysin, chromogranin	+ CD31, ERG, MYC; ± CD34, FLI1, D2–40, кератин, EMA + CD31, ERG, MYC; ± CD34, FLI1, D2–40, keratin, EMA	+ CD31, CD34, D2–40, ERG, MYC; – EMA, цитокератин + CD31, CD34, D2–40, ERG, MYC; – EMA, cytokeratin
Прогноз Prognosis	Неблагоприятный. Средняя общая выживаемость – до 72 мес Dismal. Mean overall survival: up to 72 months	Неблагоприятный. Средняя общая выживаемость – от 12 до 72 мес Dismal. Mean overall survival: 12 to 72 months	Неблагоприятный. Средняя общая выживаемость – от 19 до 34 мес Dismal. Mean overall survival: 19 to 34 months

с инфильтративным характером роста. Также состав опухоли внешне может напоминать поражения при радиационном дерматите. В таком случае встречаются рассеянные клетки с гиперхромными ядрами, на фоне обширных кровоизлияний и некрозов, а также аномальных сосудов, выстланных атипичными эндотелиальными клетками.

## Критерии диагностики:

- в анамнезе пациента данные о проведенной лучевой терапии; опухоль формируется в области, подвергшейся радиационному воздействию;

- преимущественный рост ангиосаркомы в дерме и подкожной клетчатке, с редким вовлечением паренхимы молочной железы;
- инфильтративный тип роста в жировой и фиброзной ткани молочной железы;
- формирование сосудистых структур с фокальной клеточной атипией.

В постлучевой ангиосаркомке отмечается высокая экспрессия маркеров CD31 и ERG в сочетании с различными вариантами экспрессии CD34, FLI1, D2–40. Возможна фокальная экспрессия AE1/AE3 и EMA,

особенно в эпителиоподобном типе постлучевой ангиосаркомы. Отмечается стойкая ядерная экспрессия MYC в связи с амплификацией гена MYC [3].

Прогноз вторичных ангиосарком молочной железы более неблагоприятный, чем прогноз первичных ангиосарком. Средняя общая выживаемость составляет от 12 до 72 мес (в среднем 43 мес), а средняя безрецидивная выживаемость — от 6 до 54 мес (в среднем 18 мес) [15].

**Синдром Стюарта—Тривса** — вторичная лимфоангиосаркома, развившаяся спустя 5–11 лет на фоне хронического лимфостаза верхней конечности после проведенной лимфодиссекции при мастэктомии часто в сочетании с лучевой терапией [16]. Впервые синдром был описан Стюартом и Тривсом в 1948 г. как серия из 6 случаев образования ангиосаркомы верхних конечностей на фоне лимфостаза.

Частота встречаемости составляет от 0,07 до 0,45 % среди пациентов, выживших спустя 5 лет после радикальной мастэктомии, в основном у женщин в возрасте 65–70 лет [17]. Однако описаны случаи развития синдрома Стюарта—Тривса и у мужчин, у которых причинами хронического лимфостаза являлись травма лимфатических сосудов [18], ожирение [19], синдром Клиппеля—Треноне—Вебера [20].

Вопрос о причинах развития лимфангиосаркомы на фоне лимфостаза остается открытым. Предполагается, что в области лимфостаза происходит активация факторов роста эндотелия. Локальная иммуносупрессия также играет ключевую роль в онкогенезе [21]. Дополнительно развитию лимфоангиосаркомы способствует мутация генов репарации *BRCA1* и *BRCA2* [22].

Клинически синдром Стюарта—Тривса проявляется красно-синюшными пятнами с уплотнением по периферии, которые в дальнейшем переходят в бляшки, состоящие из сливающихся папул с некротическими

участками. Иногда может имитировать нерассасывающуюся гематому [23]. По мере роста опухоли кожа истончается и могут образовываться язвенные дефекты с последующим присоединением инфекции [24].

Гистологическая картина соответствует сосудистой опухоли с диффузным субэпидермальным характером роста, состоящей из полиморфных клеток с выраженной ядерной атипией и высокой пролиферативной активностью [25]. Могут встречаться фибромиксоидная строма и фокусы некроза [19].

Лимфангиосаркома при синдроме Стюарта—Тривса экспрессирует CD31, CD34, D2–40, ERG и может быть отрицательна к эпителиальным маркерам (EMA, AE1/AE3), что можно использовать в дифференциальной диагностике. Как и для постлучевой ангиосаркомы, для нее характерна высокая экспрессия MYC [23, 25].

Прогноз неблагоприятен, как и для постлучевой ангиосаркомы молочной железы. Общая выживаемость составляет от 19 до 34 мес, в основном пациенты умирают от метастатического распространения спустя 2 года [18]. Наиболее часто метастазирует в легкие, грудную клетку, печень, кости, мягкие ткани [27, 27].

Дифференциальная диагностика ангиосарком молочной железы приведена в таблице.

## ЗАКЛЮЧЕНИЕ

Несмотря на низкую частоту встречаемости, необходимо помнить о возможности развития вторичных ангиосарком как отдаленных последствий полученной терапии. Периодическая скрининговая диагностика пациенток, перенесших рак молочной железы, поможет раннему выявлению данной патологии и оказанию своевременного лечения. При проведении морфологической верификации таких опухолей важно обращать внимание на анамнестические данные пациентов.

## REFERENCES / ЛИТЕРАТУРА

1. May D.S., Stroup N.E. The incidence of sarcomas of the breast among women in the United States, 1973–1986. *Plast Reconstr Surg* 1991;87(1):193–4. DOI: 10.1097/00006534-199101000-00045.
2. Huang J., Mackillop W.J. Increased risk of soft tissue sarcoma after radiotherapy in women with breast carcinoma. *Cancer* 2001;92(1):172–80. DOI: 10.1002/1097-0142(20010701)92:1<172::aid-cnrcr1306>3.0.co;2-k.
3. Tan P.H., Ellis I., Allison K. et al. The 2019 World Health Organization classification of tumours of the breast. *Histopathology* 2020;77(2):181–5. DOI: 10.1111/his.14091.
4. Fineberg S., Rosen P.P. Cutaneous angiosarcoma and atypical vascular lesions of the skin and breast after radiation therapy for breast carcinoma. *Am J Clin Pathol* 1994;102(6):757–63. DOI: 10.1093/ajcp/102.6.757.
5. Cohen-Hallaleh R.B., Smith H.G., Smith R.C. Radiation induced angiosarcoma of the breast: outcomes from a retrospective case series. *Clin Sarcoma Res* 2017;7:15. DOI: 10.1186/s13569-017-0081-7.
6. Будик Ю.А., Любченко Л.Н., Анурова О.А. и др. Первичные генетически обусловленные ангиосаркомы молочных желез у близнецовой пары. Клинический случай. Саркомы костей, мягких тканей и опухоли кожи 2011;(3):66–74. [Budik Yu.A., Lyubchenko L.N., Anurova O.A. et al. Primary hereditary breast angiosarcomas in twins. A case report. *Sarkomy kostey, myagkikh tkaney i opukholi kozhi = Bone and Soft Tissue Sarcomas and Skin Tumors* 2011;(3):66–74. (In Russ.)].
7. Baker G.M., Schnitt S.J. Vascular lesions of the breast. *Semin Diagnostic Pathol* 2017;34(5):410–9. DOI: 10.1053/j.semmp.2017.05.013.
8. Machado I., Giner F., Lavernia J. et al. Angiosarcomas: histology, immunohistochemistry and molecular insights with implications for differential diagnosis. *Histol Histopathol* 2021;36(1):3–18. DOI: 10.14670/HH-18-246.

9. Ryabchikov D.A., Vorotnikov I.K., Chkhikvadze N.V. et al. Breast sarcomas. Literature review. *Tumors of Female Reproductive System* 2014;2:12–5. DOI: 10.17650/1994-4098-2014-0-2-12-15.
10. Oliveira A.M., Nascimento A.G. Grading in soft tissue tumors: principles and problems. *Skeletal Radiol* 2001;30(10):543–59. DOI: 10.1007/s002560100408.
11. WHO Classification of Tumors of Soft Tissue and Bone. Ed. by C. Fletcher et al. Lyon: IARC Press, 2020.
12. Fraga-Guedes C., Gobbi H., Mastropasqua M.G. et al. Primary and secondary angiosarcomas of the breast: a single institution experience. *Breast Cancer Res Treat* 2012;132(3):1081–8.
13. Antonescu C. Malignant vascular tumors – an update. *Mod Pathol* 2014;27(Suppl 1):S30–8.
14. Корчагина А.А., Шейн С.А., Гурина О.И., Чехонин В.П. Роль рецепторов VEGFR в неопластическом ангиогенезе и перспективы терапии опухолей мозга. *Вестник Российской академии медицинских наук* 2013;68(11):104–14. [Korchagina A.A., Shein S.A., Gurina O.I., Chekhonin V.P. Role of VEGFR receptors in neoplastic angiogenesis and prospects of therapy for brain tumors. *Vestnik Rossiyskoy akademii meditsinskikh nauk = Bulletin of the Russian Academy of Medical Sciences* 2013;68(11):104–14. (In Russ.)]. DOI: 10.15690/vramn.v68i11.851.
15. Abdou Y., Elkhanany A., Attwood K. et al. Primary and secondary breast angiosarcoma: single center report and a meta-analysis. *Breast Cancer Res Treat* 2019;178(3):523–33. DOI: 10.1007/s10549-019-05432-4.
16. Borman P., Yaman A., Gököz Ö. Stewart–Treves syndrome: A rare but aggressive complication of breast cancer-related lymphedema. *Eur J Breast Health* 2021;17(4):378–82. DOI: 10.4274/ejbh.galenos.2020.5741.
17. Sharma A., Schwartz R.A. Stewart–Treves syndrome: Pathogenesis and management. *J Am Acad Dermatol* 2012;67(6):1342–8.
18. Leite L.L., Rossato V. Stewart–Treves syndrome as a rare and fatal complication of post-traumatic lymphedema on the lower extremity. *Dermatol Pract Concept* 2021;11(2):e2021004. DOI: 10.5826/dpc.1102a04.
19. Shon W., Ida C.M., Boland-Froemming J.M. et al. Cutaneous angiosarcoma arising in massive localized lymphedema of the morbidly obese: a report of five cases and review of the literature. *J Cutan Pathol* 2011;38(7):560–4. DOI: 10.1111/j.1600-0560.2011.01703.x.
20. Simas A., Matos C., Lopes da Silva R. et al. Epithelioid angiosarcoma in a patient with Klippel–Trénaunay–Weber syndrome: An unexpected response to therapy. *Case Rep Oncol* 2010;3(2):148–53. DOI: 10.1159/000313990.
21. Stanczyk M., Gewartowska M., Swierkowski M. et al. Stewart–Treves syndrome angiosarcoma expresses phenotypes of both blood and lymphatic capillaries. *Chin Med J (Engl)* 2013;126(2):231–7.
22. Young R.J., Brown N.J., Reed M.W. et al. Angiosarcoma. *Lancet Oncol* 2010;11(10):983–91.
23. Vojtíšek R., Sukovská E., Kylarová M. et al. Stewart–Treves syndrome: Case report and literature review. *Rep Pract Oncol Radiother* 2020;25(6):934–8. DOI: 10.1016/j.rpor.2020.09.006.
24. McHaffie D.R., Kozak K.R., Warner T.F. et al. Stewart–Treves syndrome of the lower extremity. *J Clin Oncol* 2010;28(21):e351–2.
25. Cui L., Zhang J., Zhang X. et al. Angiosarcoma (Stewart–Treves syndrome) in postmastectomy patients: report of 10 cases and review of literature. *Int J Clin Exp Pathol* 2015;8(9):11108–15.
26. Gottlieb R., Serang R., Chi D., Menco H. Stewart–Treves syndrome. *Radiol Case Rep* 2015;7(4):693.
27. Grobmyer S.R., Daly J.M., Glotzbach R.E., Grobmyer A.J. Role of surgery in the management of postmastectomy extremity angiosarcoma (Stewart–Treves syndrome). *J Surg Oncol* 2000;73(3):182–8.

**Конфликт интересов.** Авторы заявляют об отсутствии конфликта интересов.  
**Conflict of interest.** The authors declare no conflicts of interest.

**Финансирование.** Работа выполнена без спонсорской поддержки.  
**Financing.** The work was performed without external funding.

**Соблюдение прав пациентов.** Пациентки подписали информированное согласие на публикацию своих данных.  
**Compliance with patient rights.** The patients signed written informed consent to the publication of their data.

DOI: 10.17650/2618-7019-2021-4-3-4-45-51



## ПЕРВИЧНАЯ АНГИОСАРКОМА МОЛОЧНОЙ ЖЕЛЕЗЫ: ПРОБЛЕМЫ ДИАГНОСТИКИ

А.Г. Кудайбергенова<sup>1</sup>, А.Б. Гоголев<sup>1</sup>, Е.С. Артемьева<sup>1</sup>, Н.А. Горбань<sup>2</sup>

<sup>1</sup>ФГБУ «Национальный медицинский исследовательский центр онкологии им. Н.Н. Петрова» Минздрава России; Россия, 197758 Санкт-Петербург, пос. Песочный, ул. Ленинградская, 68;

<sup>2</sup>ФГБУ «Центральная клиническая больница с поликлиникой» Управления делами Президента Российской Федерации; Россия, 121359 Москва, ул. Маршала Тимошенко, 15

**Контакты:** Асель Галимовна Кудайбергенова [asel1972@mail.ru](mailto:asel1972@mail.ru)

Первичные саркомы молочной железы (за исключением злокачественных филоидных (листовидных) опухолей) являются чрезвычайно редкими опухолями, составляющими менее 0,1 % всех злокачественных опухолей молочной железы, а среди всех первичных сарком молочной железы ангиосаркома составляет около 25 %. В статье приведены 2 клинических случая первичной ангиосаркомы, рассмотрены вопросы ее дифференциальной диагностики.

**Ключевые слова:** первичная ангиосаркома молочной железы, дифференциальный диагноз

**Для цитирования:** Кудайбергенова А.Г., Гоголев А.Б., Артемьева Е.С., Горбань Н.А. Первичная ангиосаркома молочной железы: проблемы диагностики. Онкопатология 2021;4(3-4):45-51. DOI: 10.17650/2618-7019-2021-4-3-4-45-51.

### Primary breast angiosarcoma: diagnostic challenges

A.G. Kudaybergenova<sup>1</sup>, A.B. Gogolev<sup>1</sup>, E.S. Artemyeva<sup>1</sup>, N.A. Gorban<sup>2</sup>

<sup>1</sup>N.N. Petrov National Medical Research Center of Oncology, Ministry of Health of Russia; 68 Leningradskaya St., Pesochnyy Settlement, Saint Petersburg 197758, Russia;

<sup>2</sup>Central Clinical Hospital with Polyclinic, Administration of the President of the Russian Federation; 15 Marshala Timoshenko St., Moscow 121359, Russia

**Contacts:** Asel Galimovna Kudaybergenova [asel1972@mail.ru](mailto:asel1972@mail.ru)

Primary breast sarcomas (except malignant phylloid tumors) are exceedingly rare tumors that account for less than 0.1 % of all malignant breast tumors. Approximately 25 % of all primary breast sarcomas are angiosarcomas. In this article, we report two cases of primary angiosarcoma and discuss challenges of its differential diagnosis.

**Key words:** primary breast angiosarcoma, differential diagnosis

**For citation:** Kudaybergenova A.G., Gogolev A.B., Artemyeva E.S., Gorban N.A. Primary breast angiosarcoma: diagnostic challenges. Onkopatologiya = Oncopathology 2021;4(3-4):4-51. DOI: 10.17650/2618-7019-2021-4-3-4-45-51.

Первичные саркомы молочной железы (за исключением злокачественных филоидных опухолей) встречаются редко, составляя менее 0,1 % всех злокачественных новообразований молочной железы [1]. В нескольких крупных сериях исследований первичных сарком молочной железы именно ангиосаркома и так называемая злокачественная фиброзная гистиоцитома являются одними из самых распространенных [1-4].

Первичная ангиосаркома молочной железы — злокачественное сосудистое новообразование, возни-

кающее в паренхиме молочной железы с незначительным распространением на вышележащую кожу или без него — является очень редким новообразованием [2, 5]. P.P. Rosen и соавт. при многофакторном анализе установлено, что ангиосаркома является единственным гистологическим типом (без учета степени дифференцировки), который имеет худший прогноз по сравнению с другими первичными саркомками [6].

В исследованиях, посвященных изучению прогноза ангиосарком молочной железы, придавали большое значение гистологической степени дифференцировки

новообразования [6–8]. Р.Р. Rosen и соавт. [6] описали одинаковую вероятность выживания для пациенток с ангиосаркомой любой степени дифференцировки (G1, G2 или G3) через 1 год после диагностики заболевания и гораздо худший прогноз через 5 и 10 лет для низкодифференцированной ангиосаркомы [6, 7]. Аналогичным образом была оценена и безрецидивная выживаемость, которая оказалась значительно ниже у пациентов с ангиосаркомой высокой степени злокачественности (низкодифференцированной) [6, 7]. Этот результат был подтвержден и в исследовании M.J. Međino и соавт. [8].

Наиболее крупное исследование первичных ангиосарком (48 случаев) представили A.F. Nascimento и соавт. [9]. Средний возраст пациенток с первичной ангиосаркомой на момент диагностики в их выборке составил 41 год (что значительно меньше, чем при вторичной ангиосаркоме) и соответствовал результатам предыдущих исследований, опубликованных в литературе [6–8]. Чаще всего опухоль представляла собой безболезненное объемное новообразование размером >5 см (в среднем 6,67 см в наибольшем измерении) [6–8]. Частота местных рецидивов была умеренной, но частота отдаленных метастазов – высокой: примерно у 60 % пациенток развились метастазы. Уровень канцерспецифической выживаемости составил 44 %, что сопоставимо с показателями при ангиосаркомах других локализаций за аналогичный период наблюдения [9]. В отличие от других исследований, A.F. Nascimento и соавт. указали на отсутствие корреляции между степенью дифференцировки опухоли и прогнозом заболевания.

Представляем 2 клинических случая первичной ангиосаркомы.

### КЛИНИЧЕСКИЙ СЛУЧАЙ 1

**Пациентка, 53 лет.** В 2014 г. выявлено новообразование в правой молочной железе. Через год выполнена секторальная резекция по месту жительства, при гистологическом исследовании диагностирована фиброаденома. Еще через год был выявлен местный рецидив, при гистологическом исследовании которого диагностирована ангиосаркома. В мае 2017 г. выявлено прогрессирующее заболевание с метастатическим поражением обоих легких, 1 ребра слева. Проведены торакотомия справа, резекция средней доли. Пациентка получила 6 циклов полихимиотерапии по схеме гемцитабин + доцетаксел с 29.12.2017 по 17.05.2018. По данным компьютерной томографии органов грудной клетки от 18.10.2018 выявлена отрицательная динамика.

На пересмотр были представлены микропрепараты с материалом операций 2016 и 2018 г., препараты с материалом 1-й операции представлены не были. Опухоли молочной железы и легкого аналогичного строения, преимущественно веретеноклеточного, из клеток с полиморфными вытянутыми ядрами, мелкодисперсным

хроматином, скудной цитоплазмой, определяется значительное количество митозов (рис. 1, 2). Клетки образуют тяжи со щелевидными межклеточными пространствами. Встречаются зоны некроза. Результат иммуногистохимического исследования: опухолевые клетки положительны по CD34, ERG, CD31, FLI1 (рис. 3–5) и отрицательны с панцитokerатином (PanCK); Ki-67 – 30 % (рис. 6).

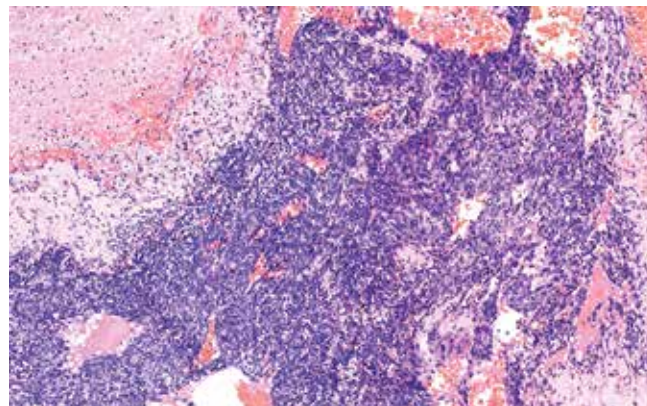


Рис. 1. Опухолевые клетки. Окрашивание гематоксилином и эозином, ×100  
Fig. 1. Tumor cells. Hematoxylin and eosin staining, ×100

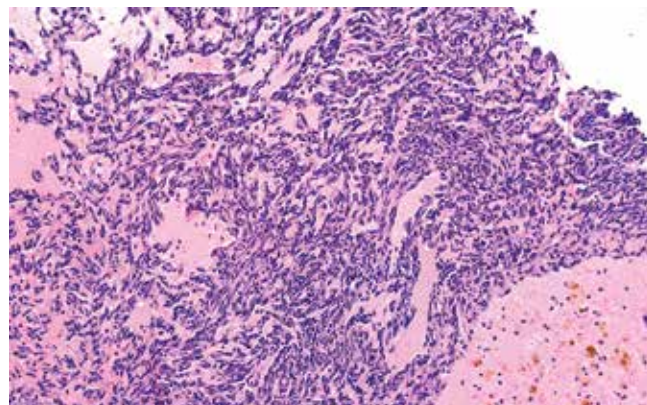


Рис. 2. Опухолевые клетки. Окрашивание гематоксилином и эозином, ×200  
Fig. 2. Tumor cells. Hematoxylin and eosin staining, ×200




Рис. 3. Экспрессия CD31  
Fig. 3. CD31 expression

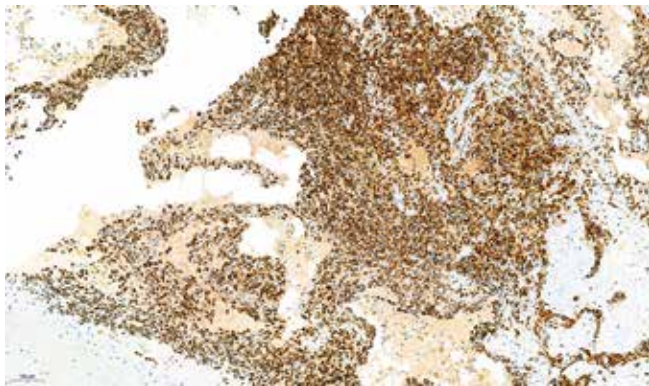


Рис. 4. Экспрессия ERG

Fig. 4. ERG expression



Рис. 5. Экспрессия FLI1

Fig. 5. FLI1 expression

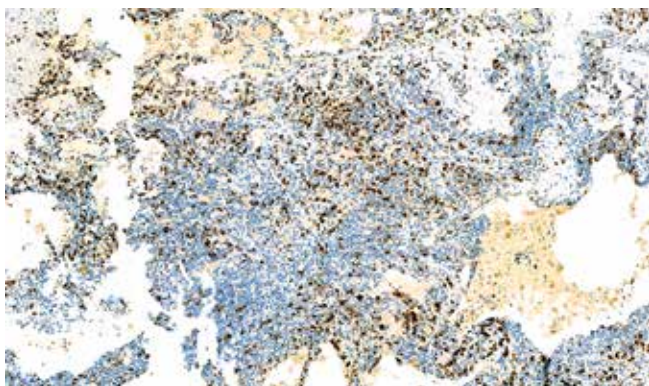


Рис. 6. Уровень пролиферативной активности Ki-67

Fig. 6. Ki-67 proliferation index

С учетом прогрессирования заболевания рекомендована 2-я линия химиотерапии, дальнейшее лечение по месту жительства.

### КЛИНИЧЕСКИЙ СЛУЧАЙ 2

**Пациентка, 59 лет,** обратилась по поводу новообразования правой молочной железы. В августе 2011 г. выполнена эксцизионная биопсия, диагностирована плеоморфная липома. Через год заподозрен рецидив в рубце:

в проекции рубца безболезненный узел размером до 5,0 см, с нечеткими неровными контурами, связанный с окружающими тканями. Выполнена биопсия. При сравнении материала эксцизионной биопсии (рис. 7, 8) с материалом биопсии рецидивной опухоли (рис. 9, 10) выявлено их морфологическое сходство: опухоли состоят из эндотелиоподобных клеток, образующих анастомозирующие структуры, напоминающие разнокалиберные сосуды,

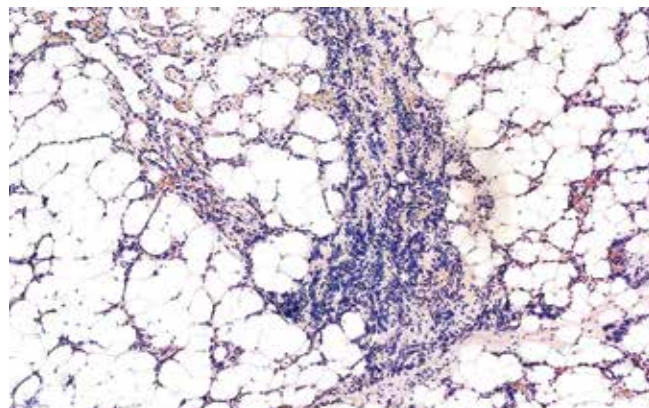


Рис. 7. Первичная опухоль. Окрашивание гематоксилином и эозином, ×100

Fig. 7. Primary tumor. Hematoxylin and eosin staining, ×100

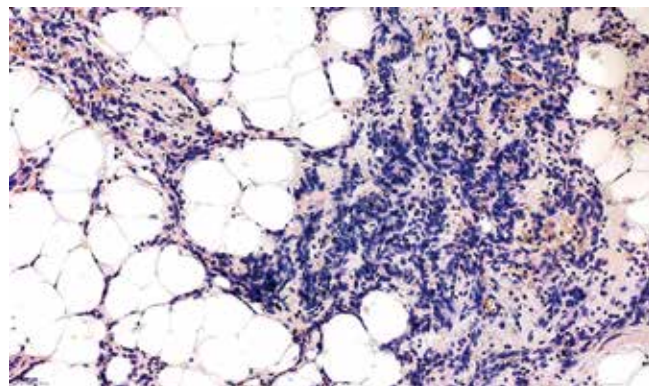


Рис. 8. Первичная опухоль. Окрашивание гематоксилином и эозином, ×200

Fig. 8. Primary tumor. Hematoxylin and eosin staining, ×200

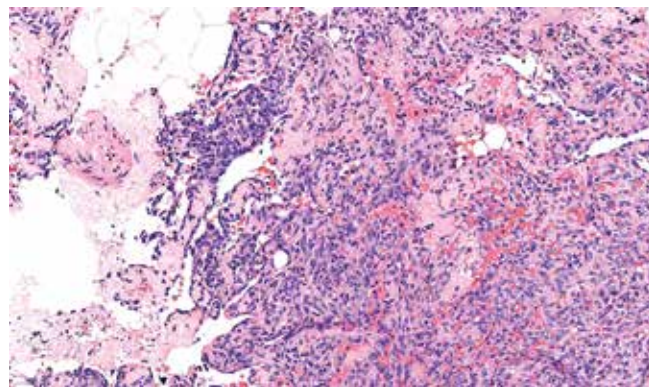
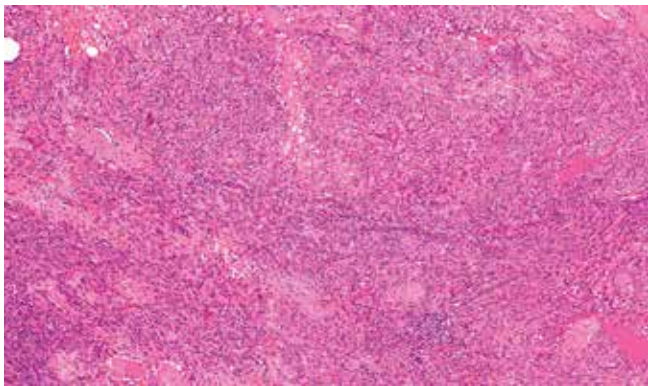


Рис. 9. Рецидив опухоли в молочной железе. Окрашивание гематоксилином и эозином, ×200

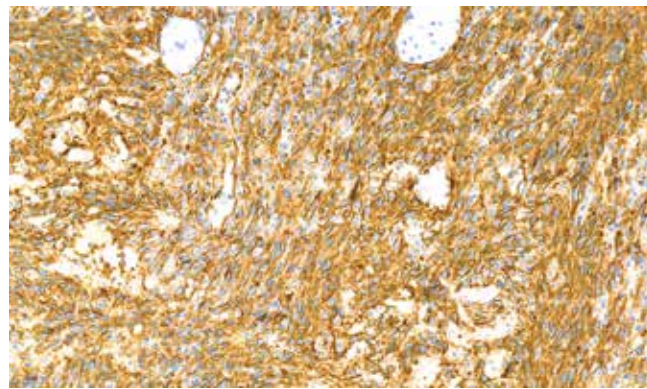
Fig. 9. Recurrent breast tumor. Hematoxylin and eosin staining, ×200





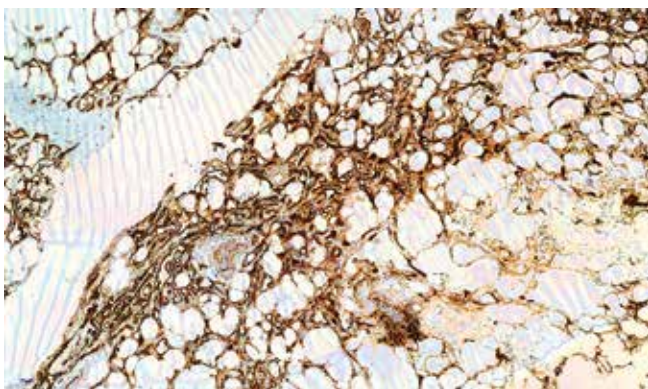
**Рис. 10.** Метастаз опухоли в ребре. Окрашивание гематоксилином и эозином,  $\times 100$

**Fig. 10.** Rib metastasis. Hematoxylin and eosin staining,  $\times 100$



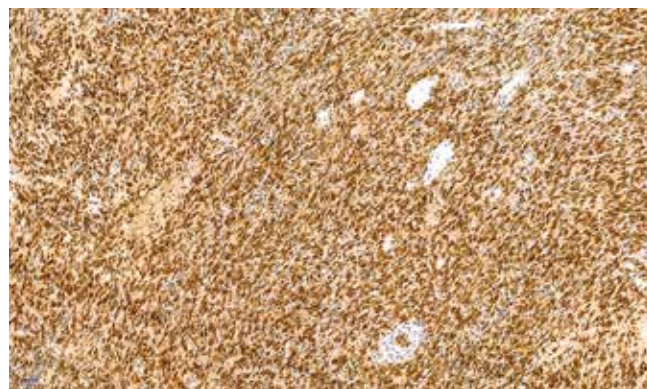
**Рис. 13.** Экспрессия CD31 в рецидивной опухоли

**Fig. 13.** CD31 expression in the recurrent tumor



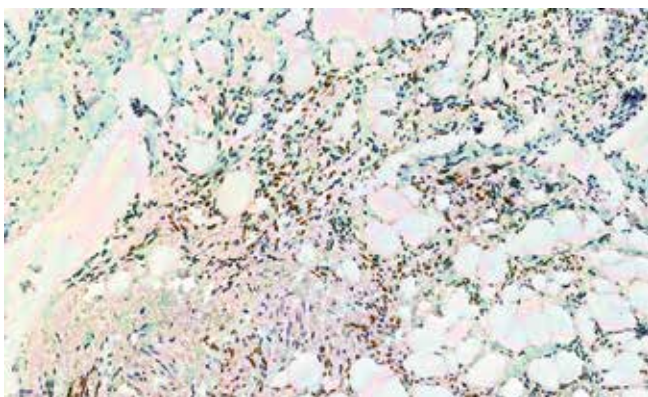
**Рис. 11.** Экспрессия CD31 в первичной опухоли

**Fig. 11.** CD31 expression in the primary tumor



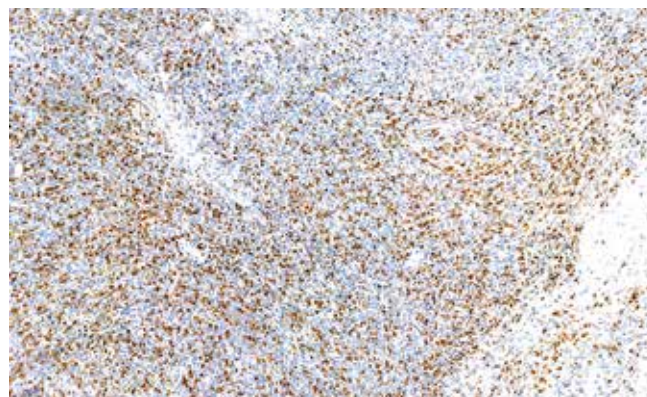
**Рис. 14.** Экспрессия FLI1 в рецидивной опухоли

**Fig. 14.** FLI1 expression in the recurrent tumor



**Рис. 12.** Экспрессия FLI1 в первичной опухоли

**Fig. 12.** FLI1 expression in the primary tumor



**Рис. 15.** Уровень Ki-67 в первичной опухоли

**Fig. 15.** Ki-67 index in the primary tumor

с многочисленными митозами, зонами некроза, фокально встречаются солидные участки преимущественно веретеноклеточного строения. Первичная опухоль и рецидив имеют одинаковый иммунофенотип: экспрессируют CD34, CD31, FLI1, виментин (рис. 11–14). В рецидивной опухоли отмечается возросший полиморфизм опухолевых клеток, увеличение количества митозов и объема некроза, увеличение пролиферативной активности (Ki-67 30 %

в первичном биоптате и 70 % в материале биопсии рецидива) (рис. 15, 16).

Через 3 года от начала заболевания на уровне V ребра справа от парастеральной до передней подмышечной линии выявлено подкожно располагающееся плотноэластическое смещаемое малобольезненное новообразование размером 3  $\times$  2 см. При цитологическом исследовании обнаружены комплексы злокачественных опухолевых клеток.




Рис. 16. Уровень Ki-67 в рецидивной опухоли

Fig. 16. Ki-67 index in the recurrent tumor

За месяц опухоль резко увеличилась в размерах, появились болезненность, боль при кашле и глубоком дыхании. Выполнено удаление рецидива ангиосаркомы правой молочной железы с резекцией тела грудины, IV и V ребер с обеих сторон. Через 3 мес выявлен правосторонний экссудативный плеврит. В области рубца на передней грудной стенке выявлена подкожная опухоль шаровидной формы диаметром до 10 мм, мяскоэластической плотности, безболезненная. Кожа над опухолью багрового цвета.

В связи с правосторонним плевритом выполнены пункция и дренирование правой плевральной полости. При рентгенографическом исследовании органов грудной клетки: плевральная полость выполнена опухолью, перикардит. Дальнейшую симптоматическую и противоболевую терапию пациентка проходила по месту жительства.

Морфологическая диагностика первичной ангиосаркомы молочной железы может быть затруднительна. Во-первых, это связано с редкостью заболевания и отсутствием настороженности морфологов, во-вторых, опухоль может мимикрировать под другие новообразования, как доброкачественные, так и злокачественные. Так, в обоих приведенных нами случаях опухоль не была диагностирована при исследовании первичного материала: в 1-м случае ангиосаркома прошла под маской фиброаденомы, во 2-м — липомы.

Дифференциальный диагноз первичной ангиосаркомы молочной железы зависит от степени дифференцировки опухоли [10] и включает широкий спектр доброкачественных процессов, таких как гемангиома, ангиолипома и псевдоангиоматозная стромальная гиперплазия (PASH), а также инвазивный рак высокой степени злокачественности, метапластический рак, плоскоклеточный рак с очаговой или диффузной псевдоваскулярной дегенерацией (так называемый акантолитический вариант) и метастаз опухолей других локализаций в паренхиму молочной железы.

Доброкачественные сосудистые опухоли (например, гемангиомы) обычно представляют собой четко очерченные новообразования, состоящие из хорошо

сформированных сосудистых каналов, у которых отсутствует инвазивный характер роста в жировую ткань или между протоково-дольковыми структурами. Иногда гемангиомы могут подвергаться тромбозу и приобретать характерные изменения при окраске по Массону. Хотя в этих случаях может наблюдаться некоторая степень ядерной атипичности, но ни многослойности эндотелия, ни ядерной гиперхромазии нет. В случаях тромбоза могут наблюдаться митозы и отложения фибрина. Для гемангиом характерны более низкий индекс пролиферации Ki-67 и отсутствие экспрессии Skp2, S.J. Shin и соавт. считают, что это помогает отличить гемангиомы от ангиосарком [11], хотя другие исследователи не воспроизвели их результат [12]. Иммуногистохимические исследования с другими маркерами бессмысленны, поскольку эти новообразования, как и ангиосаркомы, будут демонстрировать экспрессию эндотелиальных маркеров, таких как CD31, CD34 и D2-40.

Ангиолипома может возникать в подкожной клетчатке или паренхиме молочной железы и представляет собой мезенхимальное новообразование, состоящее из разнообразной смеси зрелой жировой ткани и небольших, хорошо сформированных капилляроподобных сосудов, многие из которых содержат микротромбы фибрина. Некоторые такие новообразования могут почти полностью состоять из сосудистого компонента (клеточная ангиолипома) и, следовательно, имитировать сосудистое новообразование. Очевидно, что дифференциальный диагноз с ангиосаркомой имеет критическое значение, поскольку ангиолипома — доброкачественная опухоль и не имеет тенденции к местному рецидиву или метастазированию. Ангиолипома хорошо ограничена, часто имеет несколько дольчатую структуру и не обладает характерным инфильтративным ростом в ткань молочной железы (жировую и фиброзно-жировую ткань между протоково-дольковыми структурами), наблюдаемым при ангиосаркомах. Также отсутствует эндотелиальная атипичность или многослойность, а типичные фибриновые микротромбы являются полезным диагностическим признаком, особенно при пункционной биопсии.

Псевдоангиоматозная стромальная гиперплазия (PASH) — доброкачественное состояние, иногда образующее объем с щелевидными пространствами, имитирующими сосудистые каналы [13]. Однако, в отличие от ангиосаркомы молочной железы, PASH обычно довольно хорошо ограничена, без инвазии в окружающую жировую ткань. Клетки, образующие сосудобразные структуры, имеют ультраструктурные особенности, нехарактерные для эндотелиальных клеток [2], не окрашиваются сосудистыми маркерами; скорее всего, они представляют собой стромальные клетки миофибробластического/фибробластического происхождения [14].

Инвазивная карцинома молочной железы, как неспецифицированного, так и долькового типа, может

иметь низкодифференцированную морфологию из клеток, растущих сплошными слоями, имитирующими ангиосаркому высокой степени злокачественности, в частности эпителиоидную ангиосаркому. Иммуногистохимическое исследование имеет решающее значение в дифференциальной диагностике ангиосаркомы молочной железы. Все карциномы будут положительными к эпителиальным маркерам, таким как панцитокератин и ЕМА, но отрицательными к CD31 и CD34. Обращает на себя внимание тот факт, что ангиосаркомы могут демонстрировать экспрессию панцитокератина опухолевыми клетками примерно в 40 % случаев, но почти всегда также будут положительными по крайней мере по одному из сосудистых маркеров.

Иногда метапластическая карцинома (чаще веретенноклеточная) может иметь псевдоваскулярные пространства, имитирующие сосудистую опухоль [15]. Экспрессия панцитокератина (в частности, СК14 и СК5/6) и отсутствие экспрессии сосудистых маркеров помогут в дифференциальной диагностике карциномы с ангиосаркомой.

Акантолитический вариант плоскоклеточного рака молочной железы — это редкая опухоль, при которой опухолевые клетки демонстрируют картину дезагрегации, придающую им псевдоваскулярный характер роста [2, 16]. Подобно инвазивным протоковым и дольковым карциномам плоскоклеточный рак молочной железы положителен с панцитокератином и отрицателен с сосудистыми маркерами [2, 16].

Метастазы опухолей других локализаций в паренхиме молочной железы — редкая находка, составляющая менее 0,5 % всех злокачественных опухолей молочной железы [17]. Наиболее частыми первичными локализациями метастазов в молочную железу являются опухоли легких (мелкоклеточные карциномы), желудка (перстневидноклеточный рак), а также почки и кожи (злокачественная меланома) [17]. Иногда эти новообразования настолько утрачивают признаки дифференцировки, что могут быть гистологически неотличимы от низкодифференцированной или эпителиоидной ангиосаркомы за счет роста солидных полей эпителиоидных клеток. Подобно первичной карциноме молочной железы метастатические карциномы положительны с панцитокератином и отрицательны с сосудистыми маркерами. Метастатическая злокачественная меланома обычно S-100-положительна и экспрессирует другие меланоцитарные маркеры, которые отрицательны при ангиосаркоме.

Первичная ангиосаркома молочной железы встречается в более молодой женской популяции по сравнению с карциномой молочной железы и вторичной (пострадиационной) кожной ангиосаркомой, демонстрирует агрессивное клиническое поведение, подобное радиационно-ассоциированным ангиосаркомам и ангиосаркомам других локализаций. Морфологическая диагностика требует в первую очередь настороженности морфолога в отношении ангиосарком и дифференциального диагноза с другими новообразованиями, как доброкачественными, так и злокачественными.

## REFERENCES / ЛИТЕРАТУРА

- Adem C., Reynolds C., Ingle J.N. et al. Primary breast sarcoma: clinicopathologic series from the Mayo Clinic and review of the literature. *Br J Cancer* 2004;91:237–41.
- Blanchard D.K., Reynolds C.A., Grant C.S. et al. Primary nonphyllodes breast sarcomas. *Am J Surg* 2003;186:359–61.
- Pandey M., Mathew A., Abraham E. et al. Primary sarcoma of the breast. *J Surg Oncol* 2004;87:121–5.
- Zelek L., Llombart-Cussac A., Terrier P. et al. Prognostic factors in primary breast sarcomas: a series of patients with long-term followup. *J Clin Oncol* 2003;13:2583–8.
- Tavassoli F.A. Vascular lesions. In: *Pathology of the Breast*. 2<sup>nd</sup> edn. Hong Kong: Appleton and Lange, 1999. Pp. 633–673.
- Rosen P.P., Kimmel M., Ernsberger D. Mammary angiosarcoma. The prognostic significance of tumor differentiation. *Cancer* 1988;62:2145–51.
- Donnell R.M., Rosen P.P., Lieberman P.H. et al. Angiosarcoma and other vascular tumors of the breast. *Am J Surg Pathol* 1981;5:629–42.
- Merino M.J., Carter D., Berman M. Angiosarcoma of the breast. *Am J Surg Pathol* 1983;7:53–60.
- Nascimento A.F., Raut C.P., Fletcher C.D. Primary angiosarcoma of the breast: clinicopathologic analysis of 49 cases, suggesting that grade is not prognostic. *Am J Surg Pathol* 2008;32:1896–904.
- Meis-Kindblom J.M., Kindblom L.G. Angiosarcoma of soft tissue: a study of 80 cases. *Am J Surg Pathol* 1998;22:683–97.
- Shin S.J., Lesser M., Rosen P.P. Hemangiomas and angiosarcomas of the breast: diagnostic utility of cell cycle markers with emphasis of Ki-67. *Arch Pathol Lab Med* 2007;131:538–44.
- Zhang H., Turner B., Katerji H. et al. Vascular lesions of the breast: Essential pathologic features and diagnostic pitfalls. *Hum Pathol Rep* 2021;26:300570.
- Vuitch M.F., Rosen P.P., Erlandson R.A. Pseudoangiomatous hyperplasia of mammary stroma. *Hum Pathol* 1986;17:185–91.
- Powell C.M., Cranor M.L., Rosen P.P. Pseudoangiomatous stromal hyperplasia (PASH). A mammary stromal tumor with myofibroblastic differentiation. *Am J Surg Pathol* 1995;19:270–7.
- Carter M.R., Hornick J.L., Lester S. et al. Spindle cell (sarcomatoid) carcinoma of the breast. A clinicopathologic and immunohistochemical analysis of 29 cases. *Am J Surg Pathol* 2006;30:300–9.
- Eusebi V., Lamoves J., Cattani M.G. et al. Acantholytic variant of squamous cell carcinoma of the breast. *Am J Surg Pathol* 1986;10:855–61.
- Georgiannos S.N., Aleong J.C., Goode A.W. et al. Secondary neoplasms of the breast. A survey of the 20<sup>th</sup> century. *Cancer* 2001;92:2259–66.

**Конфликт интересов.** Авторы заявляют об отсутствии конфликта интересов.  
**Conflict of interest.** The authors declare no conflicts of interest.

**Финансирование.** Работа выполнена без спонсорской поддержки.  
**Financing.** The work was performed without external funding.

**Соблюдение прав пациентов.** Пациентки подписали информированное согласие на публикацию своих данных.  
**Compliance with patient rights.** The patients signed written informed consent to the publication of their data.

# ИНФОРМАЦИЯ ДЛЯ АВТОРОВ

При направлении статьи в редакцию журнала «Онкопатология» авторам необходимо руководствоваться следующими правилами.

## 1. Общие правила

При первичном направлении рукописи в редакцию в копии электронного письма должны быть указаны все авторы данной статьи. Обратную связь с редакцией будет поддерживать ответственный автор, обозначенный в статье (см. пункт 2).

Представление в редакцию ранее опубликованных статей не допускается.

## 2. Оформление данных о статье и авторах

- Первая страница должна содержать:
  - название статьи,
  - инициалы и фамилии всех авторов,
  - ученые степени, звания, должности, место работы каждого из авторов, а также их ORCID (при наличии),
  - полное название учреждения (учреждений), в котором (которых) выполнена работа,
  - адрес учреждения (учреждений) с указанием индекса.
- Последняя страница должна содержать сведения об авторе, ответственном за связь с редакцией:
  - фамилия, имя, отчество полностью,
  - занимаемая должность,
  - ученая степень, ученое звание,
  - персональный международный идентификатор ORCID (подробнее: <http://orcid.org/>),
  - персональный идентификатор в РИНЦ (подробнее: [http://elibrary.ru/projects/science\\_index/author\\_tutorial.asp](http://elibrary.ru/projects/science_index/author_tutorial.asp)),
  - контактный телефон,
  - адрес электронной почты.

## 3. Оформление текста

Статьи принимаются в форматах doc, docx, rtf.

Шрифт – Times New Roman, кегль 14, межстрочный интервал 1,5. Все страницы должны быть пронумерованы. Текст статьи начинается со второй страницы.

## 4. Объем статей (без учета иллюстраций и списка литературы)

**Оригинальная статья** – не более 12 страниц (большой объем допускается в индивидуальном порядке, по решению редакции).

**Описание клинических случаев** – не более 8 страниц.

**Обзор литературы** – не более 20 страниц.

**Краткие сообщения и письма в редакцию** – 3 страницы.

## 5. Резюме

Ко всем видам статей на отдельной странице должно быть приложено резюме на русском и английском (по возможности) языках. Резюме должно кратко повторять структуру статьи, независимо от ее тематики.

Объем резюме – не более 2500 знаков, включая пробелы. Резюме не должно содержать ссылки на источники литературы и иллюстративный материал.

На этой же странице помещаются ключевые слова на русском и английском (по возможности) языках в количестве от 3 до 10.

## 6. Структура статей

Оригинальная статья должна содержать следующие разделы:

- введение,
- цель,
- материалы и методы,
- результаты,
- обсуждение,
- заключение (выводы),
- вклад всех авторов в работу,
- конфликт интересов для всех авторов (в случае его отсутствия необходимо указать: «Авторы заявляют об отсутствии конфликта интересов»),
- одобрение протокола исследования комитетом по биоэтике (с указанием номера и даты протокола),
- информированное согласие пациентов (для статей с авторскими исследованиями и описаниями клинических случаев),

– при наличии финансирования исследования – указать его источник (грант и т. д.),

– благодарности (раздел не является обязательным).

## 7. Иллюстративный материал

Иллюстративный материал должен быть представлен в виде отдельных файлов и не фигурировать в тексте статьи. Данные таблиц не должны повторять данные рисунков и текста и наоборот.

**Фотографии** представляются в форматах TIFF, JPG с разрешением не менее 300 dpi (точек на дюйм).

**Рисунки, графики, схемы, диаграммы** должны быть редактируемыми, выполненными средствами Microsoft Office Excel или Office Word.

Все **рисунки** должны быть пронумерованы и снабжены подрисовочными подписями. Фрагменты рисунка обозначаются строчными буквами русского алфавита – «а», «б» и т. д. Все сокращения, обозначения в виде кривых, букв, цифр и т. д., использованные на рисунке, должны быть расшифрованы в подрисовочной подписи. Подписи к рисункам даются на отдельном листе после текста статьи в одном с ней файле.

**Таблицы** должны быть наглядными, иметь название и порядковый номер. Заголовки граф должны соответствовать их содержанию. Все сокращения расшифровываются в примечании к таблице.

## 8. Единицы измерения и сокращения

Единицы измерения даются в Международной системе единиц (СИ).

Сокращения слов не допускаются, кроме общепринятых. Все аббревиатуры в тексте статьи должны быть полностью расшифрованы при первом упоминании (например, рак молочной железы (РМЖ)).

## 9. Список литературы

На следующей после текста странице статьи должен располагаться список цитируемой литературы.

Все источники должны быть пронумерованы, нумерация осуществляется строго по порядку цитирования в тексте статьи, не в алфавитном порядке. Все ссылки на источники литературы в тексте статьи обозначаются арабскими цифрами в квадратных скобках начиная с 1 (например, [5]). **Количество цитируемых работ:** в оригинальных статьях – не более 20–25, в обзорах литературы – не более 60. Ссылки должны даваться на первоисточники, цитирование одного автора по работе другого недопустимо.

Включение в список литературы тезисов возможно исключительно при ссылке на иностранные (англоязычные) источники.

Ссылки на диссертации и авторефераты, неопубликованные работы, а также на данные, полученные из неофициальных интернет-источников, не допускаются.

Для каждого источника необходимо указать: фамилии и инициалы авторов (если авторов более 4, указываются первые 3 автора, затем ставится «и др.» в русском или “et al.” в английском в тексте). Авторы цитируемых источников должны быть указаны в том же порядке, что и в первоисточнике.

При ссылке на **статьи из журналов** указывают также название статьи, название журнала, год, том, номер выпуска, страницы, DOI статьи (при наличии). При ссылке на **монографии** указывают также полное название книги, место издания, название издательства, год издания, число страниц.

**Статьи, не соответствующие данным требованиям, к рассмотрению не принимаются.**

## Общие положения:

- Рассмотрение статьи на предмет публикации занимает не менее 8 недель.
- Все поступающие статьи рецензируются. Рецензия является анонимной.
- Редакция оставляет за собой право на редактирование статей, представленных к публикации.
- Редакция не предоставляет авторские экземпляры журнала. Номер журнала можно получить на общих основаниях (см. информацию на сайте).

**Материалы для публикации принимаются по адресу** [perovanina@mail.ru](mailto:perovanina@mail.ru) с обязательным указанием названия журнала.