ISSN 2686-9594 (Print)
ISSN 2686-7435 (Online)

Тазовая хирургия и онкология

Ежеквартальный научно-практический рецензируемый журнал

Pelvic Surgery and Oncology

Дуоденэктомия с сохранением перипапиллярного лоскута: новый способ хирургического лечения при опухолевом поражении двенадцатиперстной кишки

Исследование сторожевых лимфатических узлов при раннем раке яичников: первый опыт ФГБУ «Национальный медицинский исследовательский центр онкологии им. Н.Н. Блохина» Минздрава России

Персонализированная терапия при солидных опухолях: результаты ретроспективного многоцентрового исследования клинической применимости теста FoundationOne® Medicine

3
ТОМ 12
2022

2022 • ТОМ 12 • 3
ТАЗОВАЯ ХИРУРГИЯ И ОНКОЛОГИЯ

ИЗДАНИЕ ОБЩЕРОССИЙСКОЙ ОБЩЕСТВЕННОЙ ОРГАНИЗАЦИИ
«РОССИЙСКОЕ ОБЩЕСТВО СПЕЦИАЛИСТОВ ПО КОЛОРЕКТАЛЬНОМУ РАКУ»

РОСКР
Российское общество специалистов по колоректальному раку
www.oncoproct.ru

Журнал «Тазовая хирургия и онкология» входит в перечень ведущих рецензируемых научных периодических изданий, рекомендованных Высшей аттестационной комиссией для публикации основных научных результатов диссертаций на соискание ученых степеней кандидата и доктора наук.

Журнал включен в Научную электронную библиотеку и Российский индекс научного цитирования (РИНЦ), имеет импакт-фактор, зарегистрирован в CrossRef, статьи индексируются с помощью идентификатора цифрового объекта (DOI). Электронная версия журнала представлена в ведущих российских и мировых электронных библиотеках, в том числе в EBSCO и DOAJ.

Тазовая хирургия и онкология

ИЗДАНИЕ
для онкологов, хирургов, радиотерапевтов, специалистов по лучевой диагностике

ЕЖЕКВАРТАЛЬНЫЙ НАУЧНО-ПРАКТИЧЕСКИЙ РЕЦЕНЗИРУЕМЫЙ ЖУРНАЛ

http://ok.abvpress.ru

Целью журнала является поддержка непрерывного медицинского образования специалистов, занимающихся вопросами диагностики и лечения онкологических заболеваний, а также хирургией органов малого таза, обобщение доступной информации в области хирургии и онкологии на русском языке, публикация и анализ результатов отечественных исследований в этой области.

В журнале обозреваются наиболее важные научные события, публикуются выводы и постановления крупных конференций и съездов. Обобщенные современные данные по узким тематикам специальности предоставляются в разделе «Обзор литературы». Формат издания также предполагает публикацию клинических наблюдений редких форм заболеваний и применения нестандартных лечебных методик.

В журнале публикуются результаты как фундаментальных, так и клинических исследований, а также освещаются вопросы, связанные с работой врачей смежных специальностей, которые могут быть значимы для профессиональной подготовки кадров.

3 ТОМ 12 '22

ОСНОВАН В 2010 Г.

Учредитель:
ООО «ИД «АБВ-пресс»

Адрес редакции:
115478, Москва,
Каширское шоссе, 24,
стр. 15, НИИ канцерогенеза, 3-й этаж.
Тел./факс: +7 (499) 929-96-19

e-mail: abv@abvpress.ru

www.abvpress.ru

Статьи направлять по адресу: 115478, Москва, Каширское шоссе, 24, стр. 15 С.С. Гордееву
или на e-mail: info@oncoproct.ru

Редактор **А.В. Лукина**
Координатор **В.Е. Бугаёв**
Корректор **Т.Н. Помилуйко**
Дизайн **Е.В. Степанова**
Верстка **О.В. Гончарук**

Служба подписки и распространения
И.В. Шургаева, +7 (499) 929-96-19, base@abvpress.ru

Руководитель проекта
А.Г. Прилепская, +7 (965) 319-10-53, alla@abvpress.ru

Журнал зарегистрирован в Федеральной службе по надзору в сфере связи, информационных технологий и массовых коммуникаций ПИ № ФС 77-76541 от 09 августа 2019 г.

При полной или частичной перепечатке материалов ссылка на журнал «Тазовая хирургия и онкология» обязательна.

Редакция не несет ответственности за содержание публикуемых рекламных материалов.

В статьях представлена точка зрения авторов, которая может не совпадать с мнением редакции.

ISSN 2686-9594 (Print)
ISSN 2686-7435 (Online)

Тазовая хирургия и онкология.
2022. Том 12. № 3. 1–64.
Сдано в печать: 26.08.2022.

© ООО «ИД «АБВ-пресс», 2022

Подписной индекс в каталоге «Пресса России» – 33354
Отпечатано в типографии ООО «Медиаколор»
127273, Москва, Сигнальный проезд, 19.
Тираж 3000 экз. Бесплатно.

http://ok.abvpress.ru/

ГЛАВНЫЙ РЕДАКТОР

Стилиди Иван Сократович, *д.м.н., профессор, академик РАН, директор ФГБУ «Национальный медицинский исследовательский центр онкологии им. Н.Н. Блохина» (НМИЦ онкологии им. Н.Н. Блохина) Минздрава России, главный внештатный специалист-онколог Минздрава России (Северо-Западного, Южного, Уральского, Сибирского, Дальневосточного федерального округа) (Москва, Россия)*

ЗАМЕСТИТЕЛЬ ГЛАВНОГО РЕДАКТОРА

Гордеев Сергей Сергеевич, *к.м.н., ведущий научный сотрудник онкологического отделения хирургических методов лечения № 3 (колопроктологии) ФГБУ «НМИЦ онкологии им. Н.Н. Блохина» Минздрава России, ответственный секретарь РОСКР (Москва, Россия)*

ВЫПУСКАЮЩИЙ РЕДАКТОР

Иванов Валерий Анатольевич, *к.м.н., врач-радиотерапевт отделения радиологии ФГБУ «НМИЦ онкологии им. Н.Н. Блохина» Минздрава России (Москва, Россия)*

ОТВЕТСТВЕННЫЙ СЕКРЕТАРЬ

Егенов Омар Алиевич, *врач-онколог онкологического отделения хирургических методов лечения №7 (опухолей гепатопанкреатобилиарной зоны) ФГБУ «НМИЦ онкологии им. Н.Н. Блохина» Минздрава России (Москва, Россия)*

РЕДАКЦИОННАЯ КОЛЛЕГИЯ

Аглуллин Ильдар Рауфович, *д.м.н., профессор кафедры онкологии, радиологии и паллиативной медицины Казанской государственной медицинской академии – филиала ФГБОУ ДПО «Российская медицинская академия непрерывного профессионального образования» Минздрава России (Казань, Россия)*

Алиев Вячеслав Афандиевич, *д.м.н., старший научный сотрудник хирургического отделения № 3 (онкопроктологии) ФГБУ «НМИЦ онкологии им. Н.Н. Блохина» Минздрава России (Москва, Россия)*

Артамонова Елена Владимировна, *д.м.н., заведующая химиотерапевтическим отделением № 1 ФГБУ «НМИЦ онкологии им. Н.Н. Блохина» Минздрава России (Москва, Россия)*

Аюпов Рустем Талгатович, *к.м.н., заместитель главного врача по медицинской части, ГБУЗ «Республиканский клинический онкологический диспансер» Минздрава Республики Башкортостан (Уфа, Россия)*

Башанкаев Бадма Николаевич, *главный научный консультант, GMS Hospital, ассистент кафедры хирургии института последипломного образования ФГАОУ ВО «Первый Московский государственный медицинский университет им. И.М. Сеченова» Минздрава России, заместитель руководителя Комитета Государственной думы по охране здоровья (Москва, Россия)*

Геворкян Юрий Артушевич, *д.м.н., профессор, заведующий отделением общей онкологии ФГБУ «Ростовский научно-исследовательский онкологический институт» Минздрава России (Ростов-на-Дону, Россия)*

Генс Гелена Петровна, *д.м.н., профессор, заведующая кафедрой онкологии и лучевой терапии ФГБОУ ВО «Московский государственный медико-стоматологический университет им. А.И. Евдокимова» Минздрава России, главный онколог сети клиник К+31 (Москва, Россия)*

Герштейн Елена Сергеевна, *д.б.н., профессор кафедры клинической биохимии и лабораторной диагностики ФГБОУ ВО «Московский государственный медико-стоматологический университет им. А.И. Евдокимова» Минздрава России, ведущий научный сотрудник лаборатории клинической биохимии НИИ клинической онкологии ФГБУ «НМИЦ онкологии им. Н.Н. Блохина» Минздрава России (Москва, Россия)*

Каганов Олег Игоревич, *д.м.н., профессор, заведующий кафедрой онкологии ФГБОУ ВО «Самарский государственный медицинский университет» Минздрава России, заместитель главного врача по научной работе ГБУЗ «Самарский областной клинический онкологический диспансер» (Самара, Россия)*

Калинин Алексей Евгеньевич, *к.м.н., старший научный сотрудник онкологического отделения хирургических методов лечения № 6 (абдоминального) ФГБУ «НМИЦ им. Н.Н. Блохина» Минздрава России (Москва, Россия)*

Костенко Николай Владимирович, *д.м.н., проректор по лечебной работе и развитию регионального здравоохранения, заведующий кафедрой хирургических болезней последипломного образования с курсом колопроктологии ФГБОУ ВО «Астраханский государственный медицинский университет» Минздрава России, заместитель главного врача по хирургической помощи ГБУЗ АО «Александро-Маринская областная клиническая больница» (Астрахань, Россия)*

Малихова Ольга Александровна, *д.м.н., профессор, заведующая эндоскопическим отделением ФГБУ «НМИЦ им. Н.Н. Блохина» Минздрава России (Москва, Россия)*

Мамедли Заман Заурович, *к.м.н., заведующий онкологическим отделением хирургических методов лечения № 3 (колопроктологии) ФГБУ «НМИЦ онкологии им. Н.Н. Блохина» Минздрава России, председатель РОСКР (Москва, Россия)*

Моисеенко Фёдор Владимирович, *д.м.н., заведующий химиотерапевтическим отделением № 1 ГБУЗ «Санкт-Петербургский клинический научно-практический центр специализированных видов медицинской помощи (онкологический)» Минздрава России (Санкт-Петербург, Россия)*

Невольских Алексей Алексеевич, *д.м.н., заместитель главного врача клинического радиологического сектора Медицинского радиологического научного центра им. А.Ф. Цыба – филиала ФГБУ «Национальный медицинский исследовательский центр радиологии» Минздрава России, профессор кафедры хирургических болезней Обнинского института атомной энергетики – филиала ФГАОУ ВО «Национальный исследовательский ядерный университет «МИФИ» (Обнинск, Россия)*

Правосудов Игорь Витальевич, *д.м.н., профессор, ведущий научный сотрудник отделения колопроктологии ФГБУ «Национальный медицинский исследовательский центр онкологии им. Н.Н. Петрова» Минздрава России, вице-президент Международной ассоциации университетских колоректальных хирургов от стран Восточной*

Европы и России (Санкт-Петербург, Россия)

Тамразов Расим Ильхамович, *д.м.н., директор ГАУЗ ТО «МКМЦ «Медицинский город» (Тюмень, Россия)*

Узденов Мустафа Азретович, *д.м.н., заведующий кафедрой хирургических болезней Северо-Кавказской государственной академии, отличник здравоохранения РФ, заслуженный врач Карачаево-Черкесской Республики, член правления Российского общества урологов, главный внештатный специалист-уролог Министерства здравоохранения Карачаево-Черкесской Республики (Черкесск, Карачаево-Черкесская Республика)*

Федянин Михаил Юрьевич, *к.м.н., руководитель службы химиотерапевтического лечения ГБУЗ «Московский многопрофильный клинический центр «Коммунарка» Департамента здравоохранения г. Москвы (Москва, Россия)*

Черных Марина Васильевна, *к.м.н., заместитель директора по лечебной работе НИИ клинической и экспериментальной радиологии, заведующая отделением радиотерапии ФГБУ «НМИЦ онкологии им. Н.Н. Блохина» Минздрава России (Москва, Россия)*

ЗАРУБЕЖНЫЕ РЕДАКТОРЫ

Балясникова Светлана Сергеевна, *к.м.н., научный сотрудник отделения рентгенологии по патологиям желудочно-кишечного тракта, The Royal Marsden Hospital, NHS Foundation Trust (Лондон, Великобритания)*

Гоцадзе Илья Давидович, *к.м.н., Научно-исследовательский институт клинической медицины, доктор медицины, академик Медицинской академии Грузии (Тбилиси, Грузия)*

Гулиев Фуад Адалетович, *к.м.н., заведующий отделением онкоурологии Национального центра онкологии Министерства здравоохранения Азербайджанской Республики (Баку, Азербайджанская Республика)*

Кохнюк Виктор Тихонович, *д.м.н., заместитель директора по хирургии ГУ «Республиканский научно-практический центр онкологии и медицинской радиологии им. Н.Н. Александрова» (Минск, Республика Беларусь)*

Митин Тимур, *д.м.н., профессор, доцент кафедры радиационной медицины Орегонского университета здоровья и науки, член Американского общества терапевтической радиологии и онкологии (ASTRO), Американского колледжа радиологии (ACR), Американского общества клинической онкологии (ASCO), Американской ассоциации исследований рака (AACR), Фонда поддержки научных исследований в онкологии, Общества паллиативной радиационной онкологии (Портленд, США)*

Наврузов Саримбек Наврузович, *д.м.н., профессор кафедры онкологии и радиологии Ташкентского института усовершенствования врачей, член Международной ассоциации хирургов, гастроэнтерологов и онкологов (IASGO), Ассоциации колоректальных хирургов стран АСЕАН, Европейского общества медицинской онкологии (ESMO), Американского общества клинической онкологии (ASCO), Европейской онкологической организации (ECCO) (Ташкент, Республика Узбекистан)*

Парваиз Амжад, *профессор, директор Европейской школы роботической колоректальной хирургии (EARCS), руководитель отделения лапароскопической и роботической колоректальной хирургии клиники Champalimud Foundation (Лиссабон, Португалия), руководитель отделения колоректальной хирургии клиники Poole General Hospital (Пул, Великобритания)*

РЕДАКЦИОННЫЙ СОВЕТ

Алиев Фуад Шамильевич, *д.м.н., профессор, заведующий кафедрой общей хирургии ФГБОУ ВО «Тюменский государственный медицинский университет» Минздрава России (Тюмень, Россия)*

Барсуков Юрий Андреевич, *д.м.н., профессор, обладатель гранта Президента РФ (2007 г.), лауреат премий Правительства РФ в области науки и техники (2004 и 2013 гг.), Почетный председатель Российского общества специалистов по колоректальному раку (РОСКР), с 2003 по 2013 г. заведующий хирургическим отделением № 3 (онкопроктологии) ФГБУ «НМИЦ онкологии им. Н.Н. Блохина) Минздрава России (Москва, Россия)*

Галлямов Эдуард Абдулхаевич, *д.м.н., профессор, заслуженный врач РФ, лауреат премии Правительства РФ, заведующий кафедрой общей хирургии лечебного факультета ФГАОУ ВО «Первый Московский государственный медицинский университет им. И.М. Сеченова» Минздрава России, заместитель директора по хирургии МНОЦ ФГБОУ ВО «Московский государственный университет им. М.В. Ломоносова» (Москва, Россия)*

Карачун Алексей Михайлович, *д.м.н., профессор, заведующий хирургическим отделением абдоминальной онкологии ФГБУ «Национальный медицинский исследовательский центр онкологии им. Н.Н. Петрова» Минздрава России (Санкт-Петербург, Россия)*

Рыбаков Евгений Геннадиевич, *д.м.н., профессор РАН, научный руководитель 3-го хирургического отделения (онкопроктологии) ФГБУ «Национальный медицинский исследовательский центр колопроктологии им. А.Н. Рыжих» Минздрава России (Москва, Россия)*

Тюляндин Сергей Алексеевич, *д.м.н., профессор, главный научный сотрудник Научно-исследовательского института клинической онкологии им. Н.Н. Трапезникова ФГБУ «НМИЦ онкологии им. Н.Н. Блохина» Минздрава России, лауреат Государственной премии РФ в области науки и техники (Москва, Россия)*

Хатьков Игорь Евгеньевич, *д.м.н., академик РАН, директор ГБУЗ «Московский клинический научно-практический центр Департамента здравоохранения г. Москвы», заведующий кафедрой факультетской хирургии № 2 ФГБОУ ВО «Московский государственный медико-стоматологический университет им. А.И. Евдокимова» Минздрава России, член правления Российского общества эндоскопических хирургов, член Ассоциации хирургов-гепатологов России, член Европейской ассоциации эндоскопических хирургов (EAES), Европейского общества хирургов-онкологов (ESSO), Международного общества бариатрических хирургов (IFSO) (Москва, Россия)*

Шелыгин Юрий Анатольевич, *д.м.н., профессор, академик РАН, научный руководитель ФГБУ «Национальный медицинский исследовательский центр колопроктологии им. А.Н. Рыжих» Минздрава России, президент Ассоциации колопроктологов России (Москва, Россия)*

THE JOURNAL OF THE ALL-RUSSIAN PUBLIC ORGANIZATION "RUSSIAN COLORECTAL CANCER SOCIETY"

The journal "Pelvic Surgery and Oncology" is put on the Higher Attestation Commission list of leading peer-reviewed scientific periodicals recommended to publish the basic research results of candidate's and doctor's theses.

The journal is included in the Scientific Electronic Library and the Russian Science Citation Index (RSCI) and has an impact factor; it is registered in the CrossRef, its papers are indexed with the digital object identifier (DOI). The journal's electronic version is available in the leading Russian and international electronic libraries, including EBSCO and DOAJ.

RSSCC Russian Society of Specialists in Colorectal Cancer www.oncoproct.ru

Pelvic Surgery and Oncology

THE JOURNAL is intended for oncologists, surgeons, radiotherapists, specialists in radiation diagnostics

QUARTERLY PEER-REVIEWED SCIENTIFIC-AND-PRACTICAL JOURNAL

http://ok.abvpress.ru

The aim of the journal is to support the continuous medical education of specialists involved in the diagnosis and treatment of cancer, as well as pelvic surgery, a synthesis of available information in the field of surgery and oncology and publication in Russian, publication and analysis of results of domestic research in this area.

The journal surveyed the most important scientific events, publishes the conclusions and resolutions of major conferences and congresses. Summarized current data on narrower topics of the specialty are provided in the section "Literature Review". The format of the publication also involves the publication of clinical cases of rare forms of diseases and use of unconventional treatment methods.

The journal publishes results of fundamental and clinical research, and addresses issues related to the work of allied professions, which can be important for professional training.

3, VOL. 12 '22

FOUNDED IN 2010

Founder:
PH "ABV-Press"

Editorial Office:
Research Institute of Carcinogenesis, Floor 3, Build. 15, 24 Kashirskoe Shosse, Moscow, 115478.
Tel./Fax: +7 (499) 929-96-19

e-mail: abv@abvpress.ru
www.abvpress.ru

Articles should be sent
to S.S. Gordeev, Build. 15, 24 Kashirskoye Shosse, Moscow, 115478
or e-mail: info@oncoproct.ru

Editor **A.V. Lukina**
Coordinating Editor **V.E. Bugayov**
Proofreader **T.N. Pomiluyko**
Designer **E.V. Stepanova**
Maker-up **O.V. Goncharuk**

Subscription & Distribution Service
I.V. Shurgaeva, +7 (499) 929-96-19, base@abvpress.ru

Project Manager
A.G. Prilepskaya +7 (965) 319-10-53, alla@abvpress.ru

The journal was registered at the Federal Service for Surveillance of Communications, Information Technologies, and Mass Media PI № FS 77-76541 dated 09 August 2019.

If materials are reprinted in whole or in part, reference must necessarily be made to the "Pelvic Surgery and Oncology".

The editorial board is not responsible for advertising content.

The authors' point of view given in the articles may not coincide with the opinion of the editorial board.

ISSN 2686-9594 (Print)
ISSN 2686-7435 (Online)

Pelvic Surgery and Oncology. 2022. Vol. 12. No. 3. 1–64.
Submitted: 26.08.2022.

© PH "ABV-Press", 2022

Pressa Rossii catalogue index: 33354

Printed at the Mediacolor LLC. 19, Signalny Proezd, Moscow, 127273.

3000 copies. Free distribution.

http://ok.abvpress.ru/

CHIEF EDITOR

Stilidi Ivan S., *MD, PhD, Professor, Academician of the Russian Academy of Sciences, Director of N.N. Blokhin National Medical Research Center of Oncology, Ministry of Health of Russia, Chief Freelance Specialist-Oncologist of the Ministry of Health of Russia (North-West, South, Ural, Siberian, Far Eastern Federal Districts) (Moscow, Russia)*

DEPUTY CHIEF EDITOR

Gordeev Sergey S., *MD, PhD, Senior Researcher of the Oncological Department of Surgical Methods of Treatment No. 3 (Coloproctology) at N.N. Blokhin National Medical Research Center of Oncology, Executive Secretary of RCCS (Moscow, Russia)*

COMMISSIONING EDITOR

Ivanov Valery A., *MD, PhD, Radiotherapist, Department of Radiology at N.N. Blokhin National Medical Research Center of Oncology, Ministry of Health of Russia (Moscow, Russia)*

EXECUTIVE EDITOR

Egenov Omar A., *Oncologist Oncological Department of Surgical Methods of Treatment No. 7 (Tumors of the Hepatopancreatobiliary Zone) at N.N. Blokhin National Medical Research Center of Oncology, Ministry of Health of Russia (Moscow, Russia)*

EDITORIAL BOARD

Agliullin Ildar R., *MD, PhD, Professor in the Department of Oncology, Radiology and Palliative Medicine at the Kazan State Medical Academy – a branch of the Russian Medical Academy of Continuing Professional Education, Ministry of Health of Russia (Kazan, Russia)*

Aliev Vyacheslav A., *MD, PhD, Senior Researcher in the Surgical Department No. 3 (Colorectal Oncology) at N.N. Blokhin National Medical Research Center of Oncology, Ministry of Health of Russia (Moscow, Russia)*

Artamonova Elena V., *MD, PhD, Head of the Chemotherapy Department No. 1 at N.N. Blokhin National Medical Research Center of Oncology, Ministry of Health of Russia (Moscow, Russia)*

Ayupov Rustem T., *MD, PhD, Deputy Chief Physician at the Republican Clinical Oncologic Dispensary, Ministry of Health of the Republic of Bashkortostan (Ufa, Russia)*

Bashankaev Badma N., *Chief Scientific Consultant at GMS Hospital; Assistant in the Department of Surgery at the Institute of Postgraduate Education, I.M. Sechenov First Moscow State Medical University, Ministry of Health of Russia, Deputy Head of the State Duma Committee on Health Protection (Moscow, Russia)*

Gevorkyan Yuriy A., *MD, PhD, Professor, Head of the Department of General Oncology at the Rostov Research Institute of Oncology, Rosmedtechnologies (Rostov-on-Don, Russia)*

Gens Gelena P., *MD, PhD, Professor, Head of the Department of Oncology and Radiation Therapy, A.I. Evdokimov Moscow State University of Medicine and Dentistry, Ministry of Health of Russia; Chief Oncologist of the K+31 Clinic Network (Moscow, Russia)*

Gershtein Elena S., *PhD, Professor in the Department of Clinical Biochemistry and Laboratory Diagnostics at A.I. Evdokimov Moscow State University of Medicine and Dentistry, Ministry of Health of Russia; Leading Researcher in the Laboratory of Clinical Biochemistry at the Research Institute of Clinical Oncology at N.N. Blokhin National Medical Research Center of Oncology, Ministry of Health of Russia (Moscow, Russia)*

Kaganov Oleg I., *MD, PhD, Professor, Head of the Department of Oncology, Samara State Medical University, Ministry of Health of Russia, Deputy Chief Physician for Research, Samara Regional Clinical Oncological Dispensary (Samara, Russia)*

Kalinin Aleksey E., *MD, PhD, Senior Researcher, Oncology Department of Surgical Methods of Treatment No. 6 (abdominal) of N.N. Blokhin National Medical Research Center of Oncology, Ministry of Health of Russia (Moscow, Russia)*

Kostenko Nikolay V., *MD, PhD, Vice-Rector for Clinical Work and Regional Health Development, Head of the Department of Surgical Diseases of Postgraduate Education With a Course of Coloproctology, Astrakhan State Medical University, Ministry of Health of Russia, Deputy Chief Physician for Surgical Care, Alexandro-Mariinsky Regional Clinical Hospital (Astrakhan, Russia)*

Malikhova Olga A., *MD, PhD, Professor, Head of the Endoscopic Division at N.N. Blokhin National Medical Research Center of Oncology, Ministry of Health of Russia (Moscow, Russia)*

Mamedli Zaman Z., *MD, PhD, Head of the Oncological Department of Surgical Methods of Treatment No. 3 (Coloproctology) at N.N. Blokhin National Medical Research Center of Oncology, Ministry of Health of Russia, Chairman of RCCS (Moscow, Russia)*

Moiseenko Fedor V., *MD, PhD, Head of the Chemotherapy Division No. 1 at the Saint Petersburg Clinical Research Center for Specialized Medical Care (Oncology), Ministry of Health of Russia (Saint Petersburg, Russia)*

Nevolskikh Aleksey A., *MD, PhD, Deputy Chief Physician in the Clinical Radiology Department at A.F. Tsyb Medical Radiological Research Center – a branch of the National Medical Research Radiology Center, Ministry of Health of Russia; Professor in the Department of Surgery at the Obninsk Institute for Nuclear Power Engineering – a branch of the National Research Nuclear University MEPhI (Moscow Engineering Physics Institute) (Obninsk, Russia)*

Pravosudov Igor V., *MD, PhD, Professor, Leading Researcher in the Department of Coloproctology at N.N. Petrov National Medical Research Center of Oncology, Ministry of Health of Russia; Vice-President of the International Society of University Colon and Rectal Surgeons from East European Countries and Russia (Saint-Petersburg, Russia)*

Tamrazov Rasim I., *MD, PhD, Director of the Multidisciplinary Clinical Medical Center "Medical City" (Tyumen, Russia)*

Uzdenov Mustafa A., *MD, PhD, Head of the Department of Surgical Diseases of the North Caucasian State Academy, Excellence in Healthcare of the Russian Federation, Honored Doctor of the Karachay-Cherkess Republic, Member of the Board of the Russian Society of Urologists, Chief Freelance Specialist-Urologist of the Ministry of Health of Karachay-Cherkess Republic (Cherkessk, Karachay-Cherkess Republic)*

Fedyanin Mikhail Yu., *MD, PhD, Head of the Chemotherapeutic Treatment Service at Moscow Multidisciplinary Clinical Center "Kommunarka", Department of Health of Moscow (Moscow, Russia)*

Chernykh Marina V., *MD, PhD, Deputy Director for Medical Work, Research Institute of Clinical and Experimental Radiology, Head of the Department of Radiotherapy at N.N. Blokhin National Medical Research Center of Oncology, Ministry of Health of Russia (Moscow, Russia)*

FOREIGN EDITORS

Balyasnikova Svetlana S., *MD, PhD, Researcher in the Department of Gastrointestinal Radiology at the Royal Marsden Hospital, NHS Foundation Trust (London, United Kingdom)*

Gotsadze Ilya D., *MD, PhD, Research Institute of Clinical Medicine, Academician of the Medical Academy of Georgia (Tbilisi, Georgia)*

Guliev Fuad A., *MD, PhD, Head of the Division of Oncologic Urology at the National Center of Oncology, Ministry of Health of the Republic of Azerbaijan (Baku, Republic of Azerbaijan)*

Kokhnyuk Victor T., *MD, PhD, Deputy Director for Surgery at N.N. Alexandrov Republican Research and Clinical Center of Oncology and Medical Radiology (Minsk, Republic of Belarus)*

Mitin Timur, *MD, PhD, Associate Professor, Department of Radiation Medicine Oregon Health and Science University, Member of American Society for Therapeutic Radiology and Oncology (ASTRO), American College of Radiology (ACR), American Society of Clinical Oncology (ASCO), American Association for Cancer Research (AACR), Russian Foundation for Cancer Care Research, Society of Palliative Radiation Oncology (SPRO) (Portland, USA)*

Navruzov Sarimbek N., *MD, PhD, Professor of Department of Oncology and Radiology, Tashkent Institute of Advanced Medical Education, Member of the International Association of Surgeons, Gastroenterologists and Oncologists (IASGO), ASEAN Society of Colorectal Surgeons, European Society for Medical Oncology (ESMO), American Society of Clinical Oncology (ASCO), European Cancer Organization (ECCO) (Tashkent, Republic of Uzbekistan)*

Parvaiz Amjad, *Professor, Director of the European Academy of Robotic Colorectal Surgery (EARCS), Head of the Laparoscopic and Robotic Colorectal Surgery Unit at the Champalimaud Clinical Centre (Lisbon, Portugal), Head of the Colorectal Surgery Unit at Poole General Hospital (Poole, United Kingdom)*

EDITORIAL COUNCIL

Aliev Fuad Sh., *MD, PhD, Professor, Head of the Department of General Surgery at the Tumen State Medical University, Ministry of Health of Russia (Tumen, Russia)*

Barsukov Yury A., *MD, PhD, Professor, Holder of the Grant of the President of the Russian Federation (2007), Laureate of the Russian Federation Government Prize in Science and Technology (2004 and 2013), Honorary Chairman of the Russian Colorectal Cancer Society (RCCS), since 2003 till 2013 – Head of the Surgical Division No. 3 (Oncoproctology) at N.N. Blokhin National Medical Research Center of Oncology, Ministry of Health of Russia (Moscow, Russia)*

Gallyamov Eduard A., *MD, PhD, Professor, Honored Doctor of Russia, Winner of the Government Prize of Russia, Head of the Department of General Surgery, Faculty of Medicine, I.M. Sechenov First Moscow State Medical University, Ministry of Health of Russia, Deputy Director of Surgery, Medical Research and Education Center of Lomonosov Moscow State University (Moscow, Russia)*

Karachun Aleksey M., *MD, PhD, Professor, Head of the Surgical Department for Abdominal Oncology at N.N. Petrov National Medical Research Oncology Center, Ministry of Health of Russia (Saint Petersburg, Russia)*

Rybakov Evgeniy G., *MD, PhD, Professor of the Russian Academy of Sciences, Scientific Director of the 3rd Surgical Department (Oncoproctology) at A.N. Ryzhikh National Medical Research Center of Coloproctology, Ministry of Health of Russia (Moscow, Russia)*

Tjulandin Sergey A., *MD, PhD, Professor, Chief Researcher of the N.N. Trapeznikov Research Institute of Clinical Oncology, N.N. Blokhin National Medical Research Center of Oncology, Ministry of Health of Russia, Senior Researcher of the Department of Clinical Pharmacology and Chemotherapy at N.N. Blokhin National Medical Research Center of Oncology, Ministry of Health of Russia; Laureate of the Russian National Award in Science and Technology (Moscow, Russia)*

Khatkov Igor E., *MD, PhD, Academician of the Russian Academy of Sciences, Director of Moscow Research and Clinical Center, Moscow Healthcare Department; Head of the Department of Faculty Surgery No. 2 at A.I. Evdokimov Moscow State University of Medicine and Dentistry, Ministry of Health of Russia; Board Member of the Russian Society of Endoscopic Surgeons; Member of the Association of Hepatologists Surgeons of Russia; Member of the European Association of Endoscopic Surgeons (EAES), the European Society of Surgical Oncology (ESSO), International Federation for the Surgery of Obesity and Metabolic Disorders (IFSO) (Moscow, Russia)*

Shelygin Yury A., *MD, PhD, Professor, Academician of the Russian Academy of Sciences, Scientific Director of A.N. Ryzhikh National Medical Research Center of Coloproctology, Ministry of Health of Russia; President of the Russian Association of Coloproctologists (Moscow, Russia)*

Содержание

От редакции 10

СТАТЬЯ НОМЕРА

И.С. Стилиди, П.П. Архири, И.А. Фанштейн, С.Н. Неред, М.Г. Абгарян, Э.А. Сулейманов, М.П. Никулин, А.Е. Калинин, А.Ю. Волков, О.А. Егенов, В.В. Югай
Дуоденэктомия с сохранением перипапиллярного лоскута: новый способ хирургического лечения при опухолевом поражении двенадцатиперстной кишки 11

ОРИГИНАЛЬНОЕ ИССЛЕДОВАНИЕ

М.Н. Тихоновская, А.С. Шевчук
Исследование сторожевых лимфатических узлов при раннем раке яичников: первый опыт ФГБУ «Национальный медицинский исследовательский центр онкологии им. Н.Н. Блохина» Минздрава России 19

М.Л. Степанова, О.А. Кузнецова, П.С. Шило, Ф.В. Моисеенко, Н.Х. Абдулоева, Е.В. Артемьева, А.С. Жабина, М.М. Крамчанинов, Н.М. Волков, И.А. Покатаев, А.А. Румянцев, И.Л. Плакса, М.А. Гайрян, А.А. Исаев, М.В. Иванов, Ю.Ф. Садыкова, В.А. Милейко, В.В. Шамрикова, Е.В. Ледин, А.А. Трякин, М.Ю. Федянин
Персонализированная терапия при солидных опухолях: результаты ретроспективного многоцентрового исследования клинической применимости теста FoundationOne® Medicine 26

Я.А. Жуликов, Е.И. Коваленко, В.Ю. Бохян, М.В. Хорошилов, Д.А. Горяинов, А.А. Рослякова, С.С. Магамедова, Е.В. Евдокимова, Е.В. Артамонова
Эффективность химиотерапии по схеме GemCap + митотан во 2-й и последующих линиях лечения метастатического адренокортикального рака 36

ОБЗОР ЛИТЕРАТУРЫ

И.А. Карасев, А.М. Строганова, О.А. Малихова, Т.С. Давыдкина, З.В. Григорьевская, И.В. Терещенко, Н.И. Поспехова, А.В. Семьянихина
Эндоскопические критерии и перспективные биомаркеры зубчатых аденом ободочной кишки (обзор литературы) 43

М.Ш. Манукян, И.С. Базин, А.А. Трякин
Химиотерапия распространенного рака поджелудочной железы у пациентов старшей возрастной группы (обзор литературы) 51

Т.Е. Тихомирова, А.С. Тюляндина, А.А. Румянцев, М.Е. Абрамов, А.Ю. Анохин, А.Н. Луд, С.А. Тюляндин
***BRCA*-ассоциированный рак яичников: обзор современной литературы** 56

ИНФОРМАЦИЯ ДЛЯ АВТОРОВ 63

Contents

Editorial 10

ARTICLE NUMBERS

I.S. Stilidi, P.P. Arkhiri, I.A. Fainshtein, S.N. Nered, M.G. Abgaryan, E.A. Suleymanov, M.P. Nikulin, A.E. Kalinin, A.Yu. Volkov, O.A. Egenov, V.V. Yugai
Pancreas-sparing duodenectomy with preservation of peripapillary part of duodenal wall: a new option of surgical treatment for duodenal tumor lesions 11

ORIGINAL REPORT

M.N. Tikhonovskaya, A.S. Shevchuk
Sentinel lymph node detection in early stage ovarian cancer: the primary experience in N.N. Blokhin National Medical Research Center of Oncology 19

M.L. Stepanova, O.A. Kuznetsova, P.S. Shilo, F.V. Moiseenko, N.Kh. Abduloeva, E.V. Artemyeva, A.S. Zhabina, M.M. Kramchaninov, N.M. Volkov, I.A. Pokataev, A.A. Rumyantsev, I.L. Plaksa, M.A. Gairyan, A.A. Isaev, M.V. Ivanov, Yu.F. Sadykova, V.A. Mileiko, V.V. Shamrikova, E.V. Ledin, A.A. Tryakin, M.Yu. Fedyanin
Personalized therapy in solid tumors: results of a retrospective multicentre study of the clinical applicability of the FoundationOne® Medicine Test 26

Ya.A. Zhulikov, E.I. Kovalenko, V.Yu. Bokhyan, M.V. Khoroshilov, D.A. Goryainov, A.A. Roslyakova, S.S. Magamedova, E.V. Evdokimova, E.V. Artamonova
Efficiency of chemotherapy GemCap + mitotane as second and subsequent lines of therapy for metastatic adrenocortical cancer 36

LITERATURE REVIEW

I.A. Karasev, A.M. Stroganova, O.A. Malikhova, T.S. Davydkina, Z.V. Grigoryevskaya, I.V. Tereshchenko, N.I. Pospekhova, A.V. Semyanikhina
Endoscopic criteria and promising biomarkers for serrated adenomas of the colon (literature review) 43

M.Sh. Manukyan, I.S. Bazin, A.A. Tryakin
Chemotherapy for advanced pancreatic cancer in older patients (literature review) 51

T.E. Tikhomirova, A.S. Tyulyandina, A.A. Rumyantsev, M.E. Abramov, A.Yu. Anokhin, A.N. Lud, S.A. Tjulandin
***BRCA*-associated ovarian cancer: a review of the current literature** 56

INFORMATION FOR AUTORS 63

ОТ РЕДАКЦИИ

Уважаемые читатели!

В сентябре 2022 г. в ФГБУ «НМИЦ онкологии им. Н.Н. Блохина» пройдет форум «Инновационная онкология». Событие охватит все области онкологии в свете наиболее актуальных изменений, призванных как улучшить качество оказания медицинской помощи, так и мотивировать ученых страны к новым исследованиям и дальнейшему развитию онкологии Российской Федерации.

Наш номер приурочен к данному событию и вторит мотиву мероприятия.

Так, в публикации главного редактора журнала академика И.С. Стилиди описана новая перспективная методика органосохраняющего хирургического вмешательства при опухолевом поражении двенадцатиперстной кишки. Коллектив авторов приводит подробный анализ мирового опыта возможности сохранения большого дуоденального сосочка при различных опухолевых поражениях панкреатодуоденальной зоны, связанных с необходимостью резекции двенадцатиперстной кишки, и предлагает оригинальный способ операции, позволяющий добиться высоких функциональных и онкологических результатов лечения.

Продолжая тему ограничения объемов хирургических вмешательств с целью минимизации последующих осложнений, М.В. Тихоновская и соавт. приводят серию клинических наблюдений выявления сторожевых лимфатических узлов у больных ранним раком яичников. Инновационный подход заключается в картировании лимфоколлектора красителем с дальнейшим поиском пораженных лимфатических узлов. Авторы являются пионерами в данной области на территории Российской Федерации, дальнейшие разработки в данном направлении позволят селективно подходить к выполнению лимфодиссекции у больных ранним раком яичников без нарушения онкологических принципов лечения.

В номере уделено максимальное внимание персонализации и индивидуализации лечения на основании изучения мутационного статуса опухолей различных локализаций. Так, в публикации М.Л. Степановой и соавт. рассматривается возможность использования расширенной диагностической панели для изучения мутаций в генах солидных опухолей. Коллектив авторов приходит к выводу, что полногеномное секвенирование является важным шагом к индивидуальной противоопухолевой терапии. К аналогичным выводам приходят Т.Е. Тихомирова и соавт. в обзоре литературы, посвященном *BRCA*-ассоциированному раку яичников, в том числе предоставляя данные сопоставления частоты выявления различных мутаций в генах *BRCA1/2* у пациенток на территории Российской Федерации с данными общемировой статистики.

Индивидуализация лечения пациентов может и должна базироваться на основании не только молекулярно-генетических, но и других немаловажных клинических факторов. В своей публикации М.Ш. Манукян и соавт. поднимают важный вопрос лечения распространенного рака поджелудочной железы у пациентов старшей возрастной группы и на основании обзора литературы приводят ряд аргументов в пользу необходимости комплексной оценки функционального статуса пациента, а не только формальных критериев, таких как возраст и статус ECOG. По мнению коллектива авторов, такой подход вкупе с адекватной сопроводительной терапией позволяет проводить пациентам старшей возрастной группы необходимый объем системной терапии без повышения риска непереносимой токсичности.

Инновации в онкологии невозможно представить без оригинальных разработок. В исследовании, опубликованном Я.А. Жуликовым и соавт., оценивается эффективность химиотерапии по схеме GemCap + митотан во второй и последующих линиях лечения метастатического адренокортикального рака. Приводимый авторами опыт уникален для этого орфанного заболевания. Призываем читателей ознакомиться с выводами работы и расширить свой терапевтический арсенал на основании полученных данных.

Ни для кого не секрет, что будущее медицины – профилактика заболеваний. К поиску новых технологий и их комбинаций в рамках скрининга колоректального рака призывает коллектив авторов во главе с И.А. Карасевым в работе, посвященной новым биомаркерам зубчатых аденом толстой кишки.

Верим, что опубликованные работы достойно дополнят программу форума и смогут мотивировать ученых-онкологов к дальнейшему развитию инновационных методов диагностики и лечения злокачественных опухолей.

С уважением к читателям,
редакционная коллегия

DOI: 10.17650/2686-9594-2022-12-3-11-18

CC BY 4.0

Дуоденэктомия с сохранением перипапиллярного лоскута: новый способ хирургического лечения при опухолевом поражении двенадцатиперстной кишки

И.С. Стилиди[1, 2], П.П. Архири[1, 2], И.А. Фанштейн[1], С.Н. Неред[1, 2], М.Г. Абгарян[1], Э.А. Сулейманов[3], М.П. Никулин[1], А.Е. Калинин[1], А.Ю. Волков[1], О.А. Егенов[1], В.В. Югай[1]

[1]ФГБУ «Национальный медицинский исследовательский центр онкологии им. Н.Н. Блохина» Минздрава России; Россия, 115478 Москва, Каширское шоссе, 24;
[2]ФГБОУ ДПО «Российская медицинская академия непрерывного профессионального образования» Минздрава России; Россия, 125993 Москва, ул. Баррикадная, 2/1;
[3]ФГАОУ ВО «Российский университет дружбы народов»; Россия, 117198 Москва, ул. Миклухо-Маклая, 6

Контакты: Петр Петрович Архири *arhiri@mail.ru*

В настоящее время при опухолевом поражении двенадцатиперстной кишки (ДПК) в качестве альтернативы гастропанкреатодуоденальной резекции все чаще рассматривается возможность выполнения экономных операций, которые значительно улучшают непосредственные результаты и качество жизни больных.
В статье на примере клинического наблюдения представлен новый вид экономного хирургического вмешательства – дуоденэктомия с сохранением перипапиллярного лоскута. Операция выполнена у больного раком резецированного желудка с низким распространением опухоли по стенке ДПК. При контрольном обследовании через 9 мес после операции состояние пациента удовлетворительное, без признаков нарушения билиодинамики и прохождения пищи по кишечной трубке. Предлагаемый способ отличается от существующего прототипа (папиллосохраняющей дуоденэктомии) сохранением перипапиллярного лоскута стенки ДПК. Вшивание в тощую кишку не фатерова сосочка, а окружающей его стенки ДПК исключает его деформацию и нарушение проходимости и обеспечивает большую надежность формируемого шва, а сохранение малого дуоденального сосочка с дополнительным панкреатическим протоком Санторини может способствовать снижению частоты развития послеоперационных панкреатитов и панкреонекрозов. Помимо случаев низкого поражения ДПК при раке желудка метод может применяться у больных с неэпителиальными и нейроэндокринными опухолями, а также при вторичной опухолевой инвазии ДПК извне. Критерием, ограничивающим выполнение операции подобного типа, является расстояние от края опухоли до фатерова сосочка <2,0–2,5 см.
Дуоденэктомия с сохранением перипапиллярного лоскута может рассматриваться как способ повышения безопасности и качества жизни при хирургическом лечении больных с опухолевым поражением ДПК.

Ключевые слова: дуоденэктомия с сохранением перипапиллярного лоскута стенки двенадцатиперстной кишки, панкреатосохраняющая дуоденэктомия, гастропанкреатодуоденальная резекция, рак желудка

Для цитирования: Стилиди И.С., Архири П.П., Фанштейн И.А. и др. Дуоденэктомия с сохранением перипапиллярного лоскута: новый способ хирургического лечения при опухолевом поражении двенадцатиперстной кишки. Тазовая хирургия и онкология 2022;12(3):11–8. DOI: 10.17650/2686-9594-2022-12-3-11-18

Pancreas-sparing duodenectomy with preservation of peripapillary part of duodenal wall: a new option of surgical treatment for duodenal tumor lesions

I.S. Stilidi[1, 2], P.P. Arkhiri[1, 2], I.A. Fainshtein[1], S.N. Nered[1, 2], M.G. Abgaryan[1], E.A. Suleymanov[3], M.P. Nikulin[1], A.E. Kalinin[1], A.Yu. Volkov[1], O.A. Egenov[1], V.V. Yugai[1]

[1]N.N. Blokhin Russian Cancer Research Center, Ministry of Health of Russia; 24 Kashirskoe Shosse, Moscow 115478, Russia;
[2]Russian Medical Academy of Continuous Professional Education, Ministry of Health of Russia; 2/1 Barrikadnaya St., Moscow 125993, Russia;
[3]The Peoples' Friendship University of Russia; 6 Miklukho-Maklays St., Moscow 117198, Russia

Contacts: Petr Petrovich Arkhiri *arhiri@mail.ru*

Currently, with duodenal tumor lesion (duodenum), the possibility of performing economical operations that significantly improve the immediate results and quality of life of patients is increasingly being considered as an alternative to gastropancreatoduodenal resection.
Using the example of clinical observation, the article presents a new type of economical surgical intervention – duodenectomy with preservation of the peripapillary flap. The operation was performed in a patient with cancer of the resected stomach with a low spread of the tumor along the wall of the duodenum. At the control examination 9 months after the operation, the patient's condition is satisfactory, without signs of impaired biliodynamics and passage of food through the intestinal tube. The proposed method differs from the existing prototype (papilloservative duodenectomy) by preserving the peripapillary flap of the duodenal wall.
The insertion into the jejunum of not the Fater papilla, but the surrounding wall of the duodenum eliminates its deformation and violation of patency and provides greater reliability of the formed suture, and the preservation of the small duodenal papilla with an additional pancreatic duct of Santorini can help reduce the frequency of postoperative pancreatitis and pancreonecrosis. In addition to cases of low lesions of the duodenum in gastric cancer, the method can be used in patients with non-epithelial and neuroendocrine tumors, as well as in secondary tumor invasion of the duodenum from the outside. The criterion limiting the performance of this type of operation is the distance from the edge of the tumor to the Fater papilla less than 2.0–2.5 cm.
Duodenectomy with preservation of the peripapillary flap can be considered as a way to improve the safety and quality of life in the surgical treatment of patients with a tumor lesion of the duodenum.

Keywords: duodenectomy with preservation of the peripapillary flap of the duodenal wall, pancreatoserving duodenectomy, gastropancreatoduodenal resection, stomach cancer

For citation: Stilidi I.S., Arkhiri P.P., Fainshtein I.A. et al. Pancreas-sparing duodenectomy with preservation of peripapillary part of duodenal wall: a new option of surgical treatment for duodenal tumor lesions. Tazovaya Khirurgiya i Onkologiya = Pelvic Surgery and Oncology 2022;12(3):11–8. (In Russ.). DOI: 10.17650/2686-9594-2022-12-3-11-18

Стандартным объемом хирургического вмешательства при первичном и вторичном опухолевом поражении двенадцатиперстной кишки (ДПК) считается гастропанкреатодуоденальная резекция (ГПДР). Однако данная операция является очень травматичной и сопряжена с высокой морбидностью, летальностью и плохими функциональными результатами [1]. Послеоперационные осложнения после ГПДР развиваются у 30–70 % пациентов, а летальность, по разным данным, достигает 5 % [2–4]. Наиболее частым осложнением является несостоятельность панкреато-еюно- и билиодигестивного анастомозов, которая достигает 30 и 9 % соответственно. Панкреатические свищи после ГПДР развиваются в 10–15 % случаев [1, 3–5].

В связи с этим в настоящее время все чаще рассматривается вопрос об эффективности экономных операций при опухолевом поражении ДПК, в результате которых значительно улучшаются непосредственные результаты и качество жизни пациентов. Эффективность экономных операций в первую очередь была доказана при неэпителиальных опухолях ДПК [6, 7]. Показатели общей и безрецидивной выживаемости больных с этой патологией после экономных резекций не отличаются от таковых у пациентов после расширенных хирургических вмешательств [6, 8–10].

Выполнение экономных операций также является методом выбора при хирургическом лечении больных с опухолевой инвазией ДПК извне [11].

Хотя эффективность экономных резекций при первичных аденокарциномах и нейроэндокринных опухолях ДПК [12–15] по-прежнему является предметом дискуссий, некоторыми авторами показано отсутствие различий в отдаленных результатах после экономных резекций и ГПДР у пациентов с аденокарциномой ДПК [16, 17].

Спорной и актуальной проблемой остается и хирургическое лечение больных местно-распространенным раком желудка (РЖ) с распространением на ДПК. Распространение РЖ на ДПК ухудшает прогноз заболевания; чем больше протяженность опухолевого поражения ДПК, тем хуже отдаленные результаты [18]. Показатели выживаемости после ГПДР при РЖ с распространением на ДПК изучены на малочисленных выборках, противоречивы и до сих пор остаются неудовлетворительными. Получить обнадеживающие результаты удается лишь единичным авторам. Так, M. Rie и соавт. показали улучшение выживаемости после ГПДР. Выполнение R0-резекции позволило достичь 5-летней общей выживаемости у 54 % больных [19]. По данным других авторов, наоборот, ГПДР не приводит к улучшению показателей выживаемости у больных РЖ с инвазией ДПК [20, 21]. Выполнение ГПДР сопряжено с высокой послеоперационной морбидностью, летальностью и плохими функциональными характеристиками, что часто ограничивает возможности проведения дальнейшего послеоперационного лекарственного лечения [19, 20].

Ограничивающим критерием выполнения экономных резекций ДПК является расстояние от макроскопического края опухоли до фатерова сосочка [16, 17, 22]. При опухолевом поражении фатерова сосочка

и перипапиллярной области единственно возможным объемом хирургического вмешательства является ГПДР или панкреатосохраняющая дуоденэктомия (ПСД).

При локализации опухоли вне перипапиллярной области в качестве стандартного объема хирургического вмешательства также рассматриваются ГПДР и ПСД, в том числе папиллосохраняющая ПСД. При такой локализации опухоли нами разработана новая методика дуоденэктомии с сохранением не только фатерова сосочка, но и прилежащего перипапиллярного лоскута стенки ДПК.

Приводим клиническое наблюдение пациента, которому была выполнена дуоденэктомия с сохранением перипапиллярного лоскута стенки ДПК по методике, разработанной в ФГБУ «НМИЦ онкологии им. Н.Н. Блохина» Минздрава России.

Клиническое наблюдение

Пациент, 65 лет, с диагнозом рака резецированного желудка pT4bN1M1 (единичные метастазы на брюшине, HER2/new-отрицательный, MSS) с инвазией вертикального сегмента ДПК и состоявшимся желудочным кровотечением. В 1982 г. по поводу язвенной болезни желудка с желудочным кровотечением ему была выполнена дистальная резекция желудка по Бильрот-I. В мае 2021 г. развилось повторное желудочное кровотечение, и при гастроскопии обнаружен рак резецированного желудка с инфильтрацией гастродуоденоанастомоза и распространением по переднелатеральной стенке ДПК до уровня 3–4 см выше фатерова сосочка. Фатеров сосочек и перипапиллярная область стенки ДПС были свободны от опухоли.

По данным компьютерной томографии брюшной полости с внутривенным контрастированием определяются единичные увеличенные парагастральные лимфатические узлы размерами до 1,5 см. Отдаленные метастазы не обнаружены. При диагностической лапароскопии в эпигастральной области обнаружен массивный спаечный процесс. В доступных осмотру областях брюшной полости диссеминации по брюшине не выявлено. При цитологическом исследовании в смывах опухолевых клеток не обнаружено. В анамнезе у больного ишемическая болезнь сердца, постинфарктный кардиосклероз, аортокоронарное шунтирование, маммарокоронарное шунтирование, стентирование коронарных артерий. Пациент длительное время принимал высокие дозы антиагрегантов, на фоне чего развивались многократные эпизоды желудочного кровотечения.

Случай обсужден на мультидисциплинарном консилиуме. С учетом тяжести состояния (статус ECOG 2), рецидивирующего желудочного кровотечения на фоне приема антиагрегантных препаратов, невозможности отмены последних из-за сопутствующей патологии, постгеморрагической анемии пациенту показано хирургическое лечение.

В плановом порядке 14.10.2021 выполнена лапаротомия, при интраоперационной ревизии отмечался выраженный спаечный процесс после ранее перенесенной операции. Опухоль локализовалась в желудочно-дуоденальном анастомозе с прорастанием серозной оболочки желудка. Опухолевая инфильтрация распространялась в проксимальном направлении до нижней трети тела желудка, в дистальном – на вертикальный сегмент ДПК до перипапиллярной зоны (расстояние до фатерова сосочка составляло 3,0–5,0 см). На брюшине брыжейки поперечной ободочной кишки определялись единичные метастазы до 2,0 мм. Из-за низкого распространения опухоли по ДПК выполнить дистальную резекцию желудка с поперечным пересечением ДПК и ушиванием ее культи не представлялось возможным. С учетом высокого риска рецидива желудочного кровотечения на фоне приема антиагрегантных препаратов решено выполнить паллиативную операцию – дистальную резекцию желудка, дуоденэктомию с сохранением перипапиллярного лоскута стенки ДПК.

Технические аспекты хирургического вмешательства. *Для выполнения дуоденэктомии с сохранением перипапиллярного лоскута стенки ДПК применяется срединный лапаротомный доступ. Рассекается желудочно-ободочная связка в бессосудистой зоне. Выполняется мобилизация ДПК по Кохеру с применением приема Cattel–Braash. Рассекается листок брюшины по ходу правого латерального канала от уровня гепатодуоденальной связки до купола слепой кишки. Далее разрез брюшины продолжают влево и краниально до уровня связки Трейтца с мобилизацией правой половины ободочной кишки и всей тонкой кишки с брыжейкой, которые смещаются влево и кверху. В результате этого маневра ДПК обнажается на всем ее протяжении. Далее мобилизуется начальный отдел тощей кишки с перевязкой питающих брыжеечных сосудов.*

Наиболее сложным этапом является мобилизация ДПК. Для определения уровня расположения фатерова сосочка и предотвращения травмы печеночно-панкреатической ампулы перед мобилизацией ДПК выполняется холецистэктомия и через пузырный проток в просвет ДПК вводится зонд Фогарти. Надувается манжета зонда. Намечаются верхняя и нижняя границы сохраняемого перипапиллярного лоскута стенки ДПК, которые должны располагаться на расстоянии не менее 1,0–1,5 см от фатерова сосочка. Выполняется мобилизация от ткани поджелудочной железы сегментов ДПК, расположенных ниже и выше сохраняемого лоскута (рис. 1а, б, 2а, б). Дистальнее перипапиллярного лоскута мобилизуются нижне-горизонтальный, вертикальный сегменты и дуоденоеюнальный переход, проксимальнее – луковица, бульбодуоденальный переход и проксимальная часть вертикального сегмента ДПК. В процессе мобилизации этих сегментов ДПК отдельно перевязывают передние и задние короткие дуоденальные сосуды с сохранением соответствующих панкреатодуоденальных

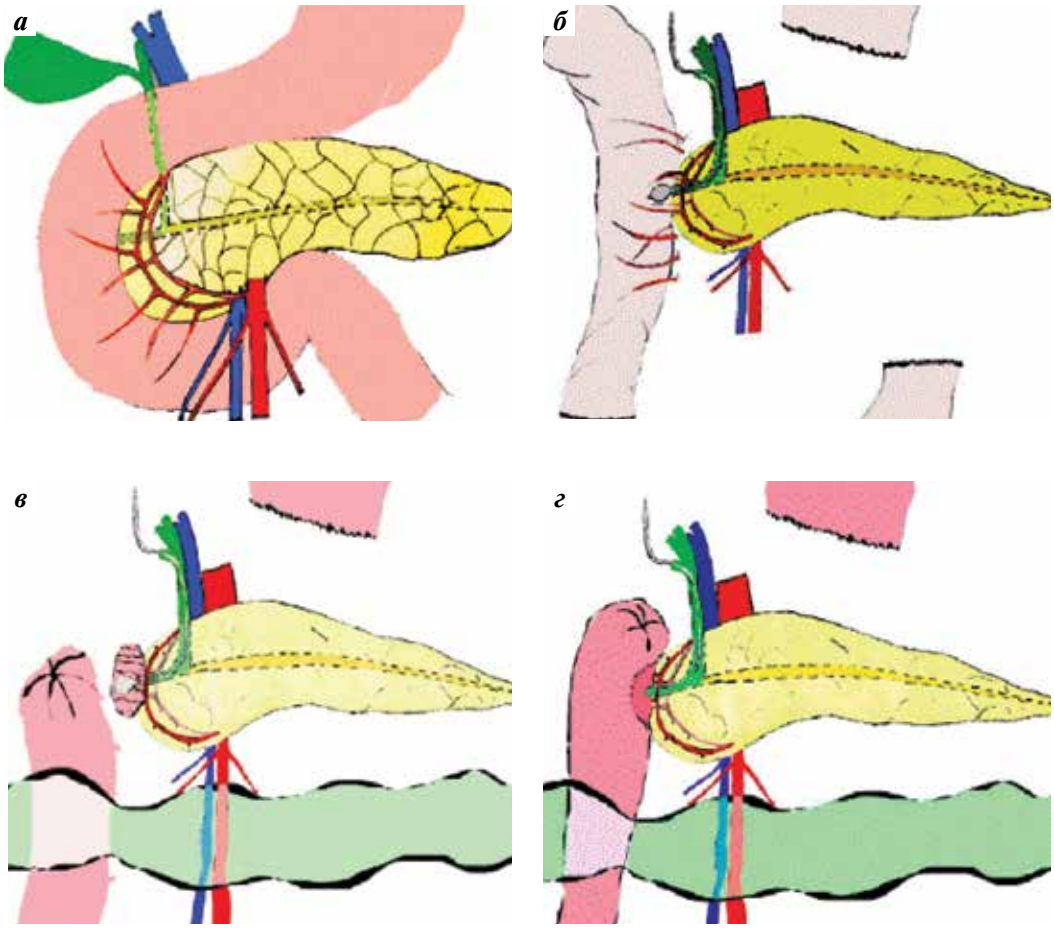

Рис. 1. *Схема технического выполнения дуоденэктомии с сохранением перипапиллярного лоскута стенки двенадцатиперстной кишки (объяснение в тексте)*

Fig. 1. *Scheme of the technical implementation of duodenectomy with preservation of the peripapillary flap of the duodenal wall (see explanations in the text)*

сосудистых дуг. В области сохраненного лоскута кровоснабжающие его дуоденальные сосуды не перевязываются. В итоге немобилизованным от поджелудочной железы остается сегмент ДПК длиной 4–5 см, в котором расположены большой и малый дуоденальные сосочки (см. рис. 1б, 2б). При необходимости выполняют забрюшинную лимфодиссекцию.

Линейным сшивающим аппаратом пересекают желудок и тощую кишку. Механический шов на культе тощей кишки погружают в кисетный шов. ДПК в области дуоденоеюнального перехода и фрагмент тощей кишки выводят справа от брыжейки тонкой кишки. В немобилизованном от поджелудочной железы сегменте ДПК разрезом, окаймляющим фатеров сосочек, отступя от него не менее 1,0–1,5 см, формируют перипапиллярный лоскут из стенки ДПК. ДПК с опухолью и фрагментом тощей кишки удаляют (рис. 1в, 2в).

Петлю тощей кишки оптимальнее всего проводить для формирования анастомоза с остающимся лоскутом ДПК позадиободочно (через окно в брыжейке поперечной ободочной кишки) и кпереди от верхних брыжеечных сосудов (см. рис. 1в, 2в). Далее узловыми швами формируется двухрядный дуоденоеюноанастомоз путем вшивания сохраненного лоскута стенки ДПК в продольный разрез на противобрыжеечном крае тощей кишки. Проведенный ранее катетер Фогарти позволяет избежать захвата в шов фатерова сосочка (рис. 1г, 2г).

Для разгрузки анастомозированной тощей кишки и улучшения условия заживления анастомоза через пузырный проток наружу дренируется общий желчный проток по Пиковскому (рис. 1г, 2г, 3).

На завершающем этапе восстанавливается непрерывность пищеварительного тракта путем формирования гастроэнтероанастомоза на отключенной петле по Roux-en-Y. Отступив 30–40 см от дуоденоеюноанастомоза, линейным сшивающим аппаратом пересекают тощую кишку. Механические швы на культях тощей кишки погружают в кисетные швы. Дистальную часть тощей кишки проводят для формирования анастомоза впередиободочно. Двухрядным швом формируют впередиободочный гастроэнтероанастомоз и межкишечный анастомоз «бок в бок» (см. рис. 3).

Послеоперационное течение осложнилось формированием панкреатического свища типа B, который закрылся на фоне консервативной терапии. Несостоятельности анастомозов, стеноза фатерова сосочка

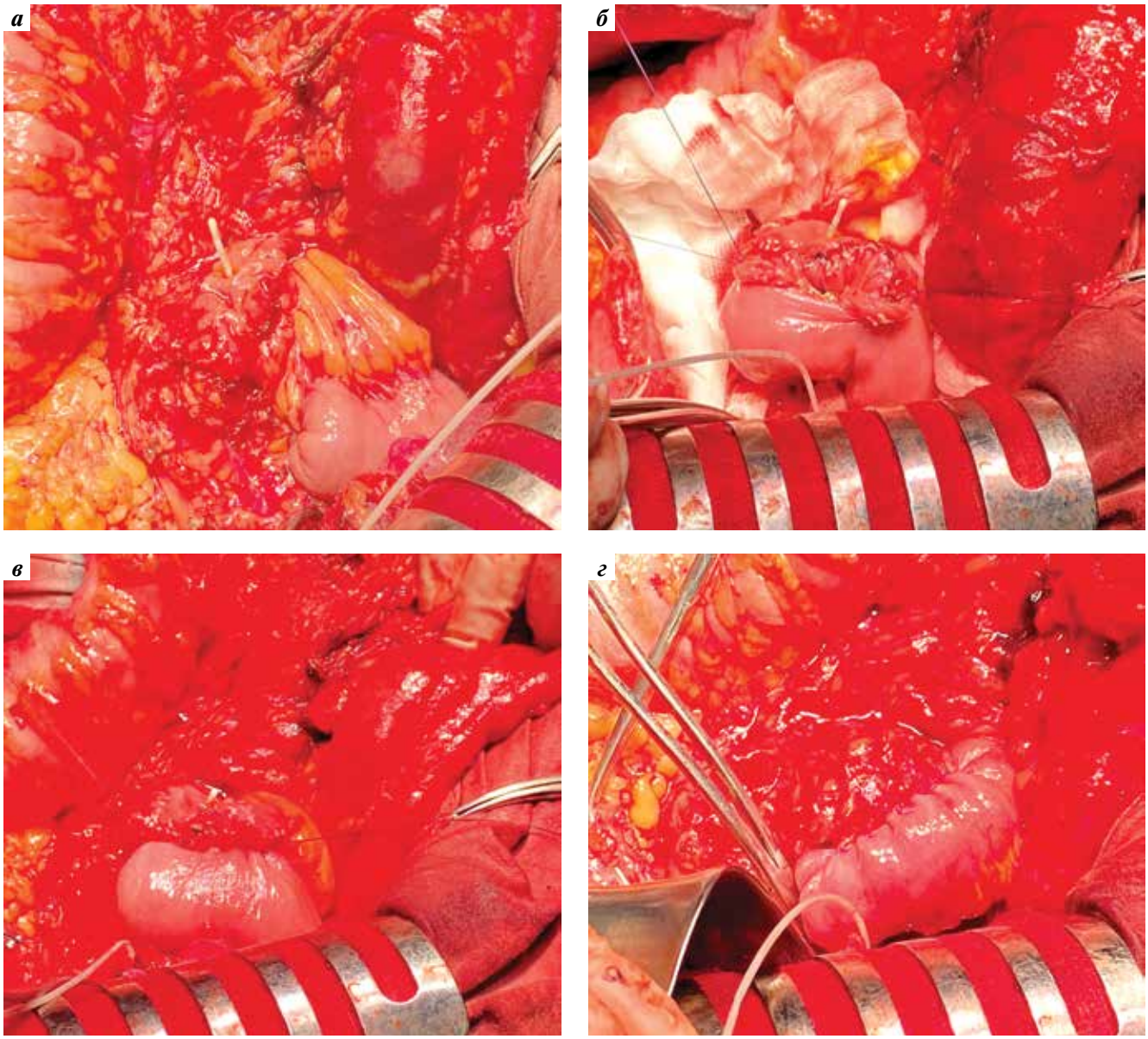

Рис. 2. *Интраоперационные фотографии отдельных этапов выполнения дуоденэктомии с сохранением перипапиллярного лоскута стенки двенадцатиперстной кишки (объяснение в тексте)*

Fig. 2. *Intraoperative photographs of individual stages of duodenectomy with preservation of the peripapillary flap of the duodenal wall (see explanations in the text)*

с нарушением билиодинамики и других функциональных нарушений не отмечалось. Для оценки состоятельности дуоденоеюноанастомоза на 7-е сутки послеоперационного периода выполнено его контрастирование через желчный дренаж по Пиковскому. Контрастное вещество поступает в анастомозированную петлю тощей кишки. Выхода контрастного вещества в свободную брюшную полость не отмечено, что подтверждает заживление анастомоза (рис. 4).

В связи с наличием сопутствующей сердечной патологии химиотерапия после операции не назначалась. В течение 10 мес наблюдения после оперативного вмешательства пациент жив, без признаков прогрессирования заболевания, состояние удовлетворительное.

С учетом сопоставимой общей выживаемости, лучших непосредственных результатов и качества жизни пациентов экономные резекции можно рассматривать как альтернативу ГПДР у отдельных больных с опухолевым поражением ДПК.

Возможность выполнения экономной операции определяется гистологическим строением новообразования, локализацией опухоли в ДПК и протяженностью поражения стенки последней. С учетом этих особенностей возможны следующие виды экономных операций: атипичная резекция, резекция верхней части (проксимальная резекция), дистальная сегментарная резекция и дистальная резекция. К экономным операциям относятся и ПСД. В мировой литературе

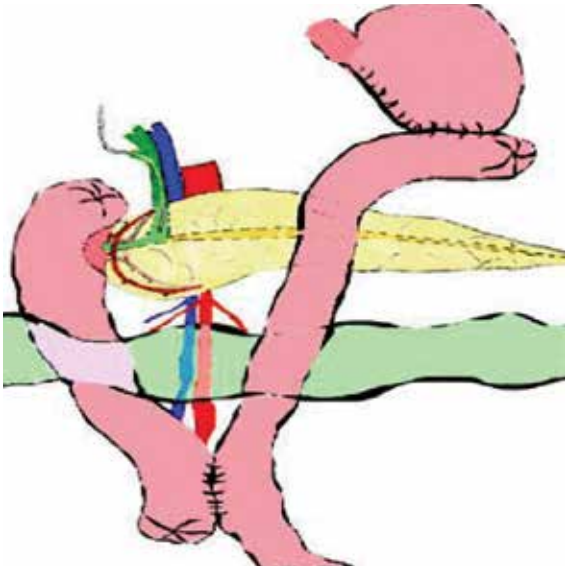

Рис. 3. *Схема окончательного вида реконструктивного этапа*
Fig. 3. *Scheme of the final view of the reconstructive stage*

Рис. 4. *Фистулография на 7-е сутки после операции*
Fig. 4. *Fistulography on the 7th day after surgery*

описаны 2 вида ПСД: типичная и папиллосохраняющая.

В 2008 г. M.W. Müller и соавт. опубликовали результаты 16 выполненных типичных ПСД, не выявившие преимуществ в послеоперационных осложнениях и функциональном статусе пациентов по сравнению с панкреатодуоденальной резекцией [23].

В 2017 г. Y. Nakayama и соавт. описали опыт выполнения другого вида ПСД – папиллосохраняющей панкреатосохраняющей дуоденэктомии (ППСД). Авторы сравнили непосредственные и функциональные результаты хирургического лечения 66 больных после ПСД (11 пациентов), ППСД (10 пациентов) и ГПДР (44 пациентов). Сохранение фатерова сосочка приводило к снижению послеоперационной морбидности и улучшению функционального статуса больных в отдаленные сроки после операции [24].

При локализации опухоли вне перипапиллярной области в настоящее время стандартно выполняются ГПДР или ПСД, сопровождающиеся большим количеством послеоперационных осложнений и неудовлетворительными функциональными характеристиками. Возможность выполнения экономной операции с меньшим объемом и лучшими результатами при отсутствии поражения перипапиллярной области в мировой литературе не рассматривалась.

В ФГБУ «НМИЦ онкологии им. Н.Н. Блохина» Минздрава России разработана методика нового вида дуоденэктомии с сохранением перипапиллярного лоскута стенки ДПК при локализации у пациента опухоли вне перипапиллярной области. Преимуществом предлагаемого способа является сохранение в процессе мобилизации не только фатерова сосочка, но и малого дуоденального сосочка с дополнительным панкреатическим протоком Санторини, что может способствовать снижению частоты развития послеоперационных панкреатитов и панкреонекрозов. Вшивание в тощую кишку не фатерова сосочка, а окружающей его стенки ДПК исключает его деформацию и нарушение проходимости и обеспечивает большую надежность формируемого шва. Анатомически обоснованная методика мобилизации двенадцатиперстной кишки от ткани головки поджелудочной железы с сохранением передних и задних дуоденальных сосудов, кровоснабжающих сохраненный лоскут и фатеров сосочек, также снижает риск развития несостоятельности дуоденоеюноанастомоза и панкреатогенных осложнений.

Ограничивающим критерием выполнения дуоденэктомии с сохранением перипапиллярного лоскута является расстояние от края опухоли до фатерова сосочка. Оно должно быть не менее 2,0–2,5 см.

Первый опыт применения новой методики у больного раком резецированного желудка с низким распространением опухоли по стенке ДПК подтвердил теоретическое обоснование ее применения. Послеоперационный период протекал относительно гладко, на 5-е сутки по ходу страхового дренажа сформировался панкреатический свищ B-типа, который закрылся на фоне консервативной терапии через 45 дней после операции. Несостоятельности анастомозов, стеноза фатерова сосочка и других функциональных нарушений не отмечено. При контрольном обследовании через 9 мес после операции состояние пациента удовлетворительное, без признаков нарушения билиодинамики и прохождения пищи по кишечной трубке.

При локализации опухоли ДПК вне перипапиллярной области перспективным методом хирургического

лечения представляется разработанная нами методика нового вида экономной операции – дуоденэктомия с сохранением перипапиллярного лоскутка стенки ДПК, которая ассоциируется с низкой послеоперационной морбидностью, высокой функциональностью и хорошим качеством жизни больных.

ЛИТЕРАТУРА / REFERENCES

1. Кубышкин В.А., Вишневский В.А. Рак поджелудочной железы. М.: Медпрактика-М, 2003. 386 с.
Kubyshkin V.A., Vishnevsky V.A. Cancer of the pancreas. Moscow: Medpraktika-M, 2003. 386 p. (In Russ.)
2. De Oliveira M.L., Winter J.M., Schafer M. Assessment of complications after pancreatic surgery: a novel grading system applied to 633 patients undergoing pancreaticoduodenectomy. Ann Surg 2006;244(6):931–9. DOI: 10.1097/01.sla.0000246856.03918.9a
3. Solaini L., Jamieson N.B., Metcalfe M. et al. Outcome after surgical resection for duodenal adenocarcinoma in the UK. Br J Surg 2015;102(6):676–81. DOI: 10.1002/bjs.9791
4. Poultsides G.A., Huang L.C., Cameron J.L. et al. Duodenal adenocarcinoma: clinicopathologic analysis and implications for treatment. Ann Surg Oncol 2012;19(6):1928–35. DOI: 10.1245/s10434-011-2168-3
5. Патютко Ю.И., Кудашкин Н.Е., Котельников А.Г. Различные виды панкреатодигестивных анастомозов при панкреатодуоденальной резекции. Анналы хирургической гепатологии 2013;18(3):9–14.
Patyutko Yu. I., Kudashkin N.E., Kotelnikov A.G. Various types of pancreatodigestive anastomosis in pancreatoduodenectomy. Annaly khirurgicheskoy gepatologii = Annals of Surgical Hepatology 2013;18(3):9–14. (In Russ.)
6. Chung J.C., Kim H.C., Hur S.M. Limited resections for duodenal gastrointestinal stromal tumours and their oncologic outcomes. Surg Today 2016;46(1):110–6. DOI: 10.1007/s00595-015-1163-x
7. Zhou B., Zhang M., Wu J. Pancreaticoduodenectomy versus local resection in the treatment of gastrointestinal stromal tumours of the duodenum. World J Surg Oncol 2013;11(1):196. DOI: 10.1186/1477-7819-11-196
8. Стилиди И.С., Архири П.П., Никулин М.П. Хирургическое лечение больных с первичными локализованными и местнораспространенными гастроинтестинальными стромальными опухолями. Вестник РОНЦ им. Н.Н. Блохина РАМН 2010;21(1):77–82.
Stilidi I.S., Arkhiri P.P., Nikulin M.P. Surgical treatment of patients with primary localized and locally advanced gastrointestinal stromal tumors. Vestnik RONC im. N.N. Blokhina RAMN = Journal of N.N. Blokhin Russian Cancer Research Center RAMS 2010;21(1):77–82. (In Russ.)
9. Никулин М.П., Неред С.Н., Югай В.В. и др. Гастроинтестинальные стромальные опухоли двенадцатиперстной кишки: ошибки диагностики и современные подходы к лечению. Хирургия. Журнал им. Н.И. Пирогова 2021;(8):125–30. DOI: 10.17116/hirurgia2021081125
Nikulin M.P., Nered S.N., Yugay V.V. et al. Gastrointestinal stromal tumors of the duodenum: diagnostic errors and modern approaches to treatment. Khirurgiya. Zhurnal im. N.I. Pirogova = Surgery. Journal named after N.I. Pirogov 2021;(8):125–30. DOI: 10.17116/hirurgia2021081125
10. Архири П.П., Стилиди И.С., Неред С.Н. и др. Особенности хирургического и комбинированного лечения больных стромальной опухолью двенадцатиперстной кишки. Хирургия. Журнал им. Н.И. Пирогова 2021;(8):11–9. DOI: 10.17116/hirurgia202108111
Arkhiri P.P., Stilidi I.S., Nered S.N. et al. Peculiarities of surgical and combined treatment of patients with duodenal stromal tumor. Khirurgiya. Zhurnal im. N.I. Pirogova = Surgery. Journal named after N.I. Pirogov 2021;(8):11–9. DOI: 10.17116/hirurgia202108111
11. Стилиди И.С., Неред С.Н., Никулин М.П. и др. Дистальная дуоденальная резекция: новый способ хирургического лечения при опухолевом поражении двенадцатиперстной кишки. Хирургия. Журнал имени Н.И. Пирогова 2019;(9):5–12. DOI: 10.17116/hirurgia20190915
Stilidi I.S., Nered S.N., Nikulin M.P. et al. Distal duodenal resection: a new method of surgical treatment for tumor lesions of the duodenum. Khirurgiya. Zhurnal im. N.I. Pirogova = Surgery. Journal named after N.I. Pirogov 2019;(9):5–12. DOI: 10.17116/hirurgia20190915
12. Sohn T.A., Lillemoe K.D., Cameron J.L. et al. Adenocarcinoma of the duodenum: factors influencing long-term survival. J Gastrointest Surg 1998:2(1):79–87. DOI: 10.1016/s1091-255x(98)80107-8
13. Poultsides G.A., Huang L.C., Cameron J.L. et al. Duodenal adenocarcinoma: clinicopathologic analysis and implications for treatment. Ann Surg Oncol 2012;19(6):1928–35. DOI: 10.1245/s10434-011-2168-3
14. Tran T.B., Qadan M., Dua M.M. et al. Prognostic relevance of lymph node ratio and total lymph node count for small bowel adenocarcinoma. Surgery 2015;158(2):486–93. DOI: 10.1016/j.surg.2015.03.048
15. Cloyd J.M., Norton J.A., Visser B.C., Poultsides G.A. Does the extent of resection impact survival for duodenal adenocarcinoma? Analysis of 1.611 cases. Ann Surg Oncol 2015;22(2):573–80. DOI: 10.1245/s10434-014-4020-z
16. Tocchi A., Mazzoni G., Puma F. et al. Adenocarcinoma of the third and fourth portions of the duodenum: results of surgical treatment. Arch Surg 2003;138(1):80. DOI: 10.1001/archsurg.138.1.80
17. Hu J.X., Miao X.Y., Zhong D.W. et al. Surgical treatment of primary duodenal adenocarcinoma. Hepatogastroenterology 2006;53:858–62.
18. Oshima N., Tokunaga M., Tanizawa Y. et al. Prognostic value of duodenal invasion length in patients with gastric cancer. J Clinl Oncol 2011;29(4 Suppl).
19. Rie M., Tomoyuki I., Yutaka T. et al. Pancreaticoduodenectomy for gastric cancer. J Cancer Metastasis Treat 2018;4:26. DOI: 10.20517/2394-4722.2018.15
20. Jae-Seok M., Sung-Ho J., Sunhoo P. et al. Prognosis of curatively resected pt4b gastric cancer with respect to invaded organ type. Ann Surg Oncol 2012;19:494–501. DOI: 10.1245/s10434-011-1987-6
21. Shih-Chun Ch., Chi-Ming T., Puo-Hsien L. et al. Impact of pancreatic resection on survival in locally advanced resectable gastric cancer. Cancers (Basel) 2021;13(6):1289. DOI: 10.3390/cancers13061289
22. Sarmiento J., Thompson G., Nagorney D. et al. Pancreas-sparing duodenectomy for duodenal polyposis. Arch Surg 2002;137(5):557–63. DOI: 10.1001/archsurg.137.5.557
23. Müller M.W., Dahmen R., Köninger J. et al. Is there an advantage in performing a pancreas-preserving total duodenectomy in duodenal adenomatosis? Am J Surg 2008;195:741–8. DOI: 10.1016/j.amjsurg.2007.08.061
24. Yusuke N., Masaru K., Naoto G. et al. Comparison of postoperative early and late complications between pancreas-sparing duodenectomy and pancreatoduodenectomy. Surg Today 2017;47(6):705–11. DOI: 10.1007/s00595-016-1418-1

ORCID авторов / ORCID of authors
И.С. Стилиди / I.S. Stilidi: https://orcid.org/0000-0002-0493-1166
П.П. Архири / P.P. Arkhiri: https://orcid.org/0000 0002 6791 2923
И.А. Фанштейн / I.A. Fainshtein: https://orcid.org/0000-0002-1647-9234
С.Н. Неред / S.N. Nered: https://orcid.org/0000-0002-5403-2396
М.Г. Абгарян / M.G. Abgaryan: https://orcid.org/0000-0001-8893-1894
Э.А. Сулейманов / E.A. Suleymanov: https://orcid.org/0000-0002-5140-0245
М.П. Никулин / M.P. Nikulin: https://orcid.org/0000-0002-9608-4696
А.Е. Калинин / A.E. Kalinin: https://orcid.org/0000-0001-7457-3889
А.Ю. Волков / A.Yu. Volkov: https://orcid.org/0000-0001-7457-3889
О.А. Егенов / O.A. Egenov: https://orcid.org/0000-0002-8681-7905
В.В. Югай / V.V. Yugai: https://orcid.org/0000-0001-6169-2723

Конфликт интересов. Авторы заявляют об отсутствии конфликта интересов.
Conflict of interest. The authors declare no conflict of interests.

Финансирование. Работа выполнена без спонсорской поддержки.
Funding. The work was performed without external funding.

Статья поступила: 12.07.2022. **Принята к публикации:** 08.08.2022.
Article submitted: 12.07.2022. **Accepted for publication:** 08.08.2022.

DOI: 10.17650/2686-9594-2022-12-3-19-25

CC BY 4.0

Исследование сторожевых лимфатических узлов при раннем раке яичников: первый опыт ФГБУ «Национальный медицинский исследовательский центр онкологии им. Н.Н. Блохина» Минздрава России

М.Н. Тихоновская[1], А.С. Шевчук[1, 2]

[1]ФГБУ «Национальный медицинский исследовательский центр онкологии им. Н.Н. Блохина» Минздрава России; Россия, 115478 Москва, Каширское шоссе, 24;
[2]кафедра онкологии и лучевой терапии лечебного факультета ФГАОУ ВО «Российский национальный исследовательский медицинский университет им. Н.И. Пирогова» Минздрава России; Россия, 117997 Москва, ул. Островитянова, 1

Контакты: Мария Николаевна Тихоновская *rommary03@mail.ru*

Введение. Тазовая и парааортальная лимфаденэктомия является обязательным этапом хирургического стадирования при раннем раке яичников (РЯ). Однако терапевтическая роль забрюшинной лимфаденэктомии в данных ситуациях окончательно не определена, при этом выполнение процедуры сопряжено с повышенным риском развития интра- и послеоперационных осложнений. Уменьшение травматичности операции благодаря использованию методики исследования сторожевых лимфатических узлов (СЛУ) при начальных стадиях РЯ представляется перспективным направлением. В то же время сведения об эффективности и безопасности применения этой технологии в данном вопросе ограничены, не отработаны технические аспекты, информация о чувствительности и специфичности методики лимитирована отдельными публикациями.
Цель исследования – оценить возможность детекции СЛУ при раннем РЯ с использованием индоцианина зеленого.
Материалы и методы. С января по июнь 2022 г. исследование СЛУ проведено у 4 пациенток с морфологически верифицированным РЯ клинически I стадии. Исследование выполняли с применением раствора индоцианина зеленого, который вводили в область ворот яичника или культю воронко-тазовой и собственной связок яичника. Детекцию СЛУ проводили в инфракрасном спектре. После удаления СЛУ выполняли тазовую и парааортальную лимфаденэктомию в стандартном объеме. Срочное гистологическое исследование СЛУ в рамках текущей работы не проводили.
Результаты. У 3 из 4 пациенток были успешно идентифицированы СЛУ, которые локализовались в парааортальной зоне. Ни у одной пациентки не было выявлено метастатического поражения СЛУ и удаленных регионарных лимфатических узлов.
Выводы. Первый опыт исследования СЛУ при раннем РЯ свидетельствует о возможности технической реализации данной технологии. Для определения чувствительности и специфичности методики требуется дальнейшее накопление материала в рамках проспективного исследования.

Ключевые слова: рак яичников, лимфаденэктомия, парааортальная лимфаденэктомия, сигнальные лимфатические узлы

Для цитирования: Тихоновская М.Н., Шевчук А.С. Исследование сторожевых лимфатических узлов при раннем раке яичников: первый опыт ФГБУ «Национальный медицинский исследовательский центр онкологии им. Н.Н. Блохина» Минздрава России. Тазовая хирургия и онкология 2022;12(3):19–25. DOI: 10.17650/2686-9594-2022-12-3-19-25

Sentinel lymph node detection in early stage ovarian cancer: the primary experience in N.N. Blokhin National Medical Research Center of Oncology

M.N. Tikhonovskaya[1], A.S. Shevchuk[1, 2]

[1]N.N. Blokhin National Medical Research Center of Oncology, Ministry of Health of Russia; 24 Kashirskoe Shosse, Moscow 115478, Russia;

[2]Department of Oncology and Radiation Therapy, Faculty of Medicine, N.I. Pirogov Russian National Research Medical University, Ministry of Health of Russia; 1 Ostrovityanova St., Moscow 117997, Russia

Contacts: Maria Nikolaevna Tikhonovskaya *rommary03@mail.ru*

Background. Surgical staging including pelvic and para-aortic lymphadenectomy is recommended in patients with clinical early-stage epithelial ovarian cancer. The therapeutic role of pelvic and para-aortic lymphadenectomy is still under debate, this procedure can increase risk of intra- and post-operative complications. Using the sentinel lymph node (SLN) detection in early stage ovarian cancer in very promising and decreases the level of surgical damage. But nowadays the data on effectiveness, safety sensitivity and specificity of SLN are limited and the technique has to be standardized.
Aim. To determine the feasibility of the SLN detection procedure using indocyanine green in early stage ovarian cancer.
Materials and methods. Four patients with clinical stage I epithelial ovarian cancer underwent SLN detection using indocyanine green. The tracer was injected into hilum of the ovary or ovarian ligament stumps in the case of previous adnexectomy. SLN were detected in infrared spectrum. Systemic retroperitoneal lymph node dissection of the pelvic and paraaortic areas was performed after SLN being removed. Frozen section of was not performed in this study.
Results. SLN were detected in paraaortic area in three of four patients. No one of patients had metastatic disease.
Conclusion. The primary experience demonstrates SLN mapping of the ovary being feasible. Prospective study is required to evaluate sensitivity and specificity of SLN detection in early stage ovarian cancer.

Keywords: ovarian cancer, lymphadenectomy, paraortal lymphadenectomy, sentinel lymph nodes

For citation: Tikhonovskaya M.N., Shevchuk A.S. Sentinel lymph node detection in early stage ovarian cancer: the primary experience in N.N. Blokhin National Medical Research Center of Oncology. Tazovaya Khirurgiya i Onkologiya = Pelvic Surgery and Oncology 2022;12(3):19–25. (In Russ.). DOI: 10.17650/2686-9594-2022-12-3-19-25

Введение

Рак яичников (РЯ) занимает 1-е место по смертности среди пациенток с онкогинекологической патологией, в большинстве наблюдений диагностируется на III–IV стадиях заболевания. Ранний РЯ является редкой клинической ситуацией, частота выявления I–II стадий заболевания не превышает 30 % [1]. Согласно клиническим рекомендациям, при начальных формах РЯ тазовая и парааортальная лимфаденэктомия является обязательным этапом хирургического стадирования [2–4]. В 2010 г. были опубликованы результаты рандомизированного исследования ACTION, в котором продемонстрировано, что определение истинной стадии опухолевого процесса при клинически раннем РЯ – независимый прогностический фактор, достоверно влияющий на общую и безрецидивную выживаемость больных даже при проведении адъювантной химиотерапии [5].

Частота выявления метастазов в макроскопически неизменных лимфатических узлах при раннем РЯ (I–II стадии по FIGO) составляет, по данным разных авторов, от 6,1 до 29,6 % (в среднем 14,2 %), при этом в отдельных подгруппах, например при высокодифференцированных опухолях, – не более 3 % [6, 7]. В исследовании, проведенном в клинике Mayo в 2011 г., продемонстрировано, что частота поражения лимфатических узлов при раннем РЯ составляет 13,2 % [8].

Роль забрюшинной лимфаденэктомии при начальных стадиях РЯ исследовалась в отдельных ретроспективных работах. В наиболее крупном исследовании E.M. Hengeveld и соавт. в 2019 г. проанализированы данные 1234 пациенток, включенных в базы данных Дании и Нидерландов. Увеличение стадии процесса в результате выполнения стадирующих процедур при раннем РЯ отмечено у 31,8 % пациенток, при этом за счет изолированного поражения лимфатических узлов – только у 4,7 % больных [9]. Лимфаденэктомия, особенно парааортальная, технически является наиболее сложным этапом хирургического стадирования и сопряжена с высоким риском осложнений, при этом лечебный эффект самой процедуры до конца не определен. В мультицентровом ретроспективном исследовании N. Bizzarri и соавт. (2021), включавшем 639 пациенток, продемонстрировано, что выполнение тазовой и парааортальной лимфаденэктомии достоверно улучшает 5-летнюю безрецидивную выживаемость (79,7 % против 68,3 %, $p = 0{,}006$), но при этом не влияет 5-летнюю общую выживаемость больных (92,3 % против 89,8 %, $p = 0{,}165$). В этой же работе показано, что выполнение лимфаденэктомии достоверно повышает риск развития интра- и послеоперационных осложнений, таких как повреждение нервов и сосудов, увеличивает объем кровопотери, длительность операции, частоту формирования лимфокист, а также приводит к задержкам проведения адъювантной химиотерапии [10].

Таким образом, для 70–90 % пациенток с ранним РЯ забрюшинная лимфаденэктомия, обладающая высокой травматичностью и известными последствиями, является исключительно диагностической процедурой, позволяющей выявить метастатическое поражение регионарных лимфатических узлов лишь у сравнительно небольшого числа больных. Избежать необходимости выполнения стадирующей лимфаденэктомии

позволяет концепция исследования сторожевых лимфатических узлов (СЛУ), которая продемонстрировала высокую эффективность при многих злокачественных опухолях, таких как рак молочной железы, меланома кожи, рак вульвы, рак эндометрия и шейки матки [11–13]. Исследование СЛУ при раннем РЯ в настоящее время является экспериментальной методикой, но тем не менее представляется перспективным направлением. В научной литературе представлены немногочисленные публикации по данной тематике, в отечественной литературе работы, посвященные этому вопросу, нами не найдены.

Цель настоящего **исследования** – оценить возможность детекции СЛУ при раннем РЯ с использованием индоцианина зеленого.

Материалы и методы

Данное исследование представляет собой ретроспективное описание серии клинических наблюдений. В отделении онкогинекологии ФГБУ «Национальный медицинский исследовательский центр онкологии им. Н.Н. Блохина» Минздрава России в период с января по май 2022 г. методика исследования СЛУ применена у 4 пациенток с клинически I стадией РЯ. Все пациентки обратились в онкологический центр после первичного нерадикального лапароскопического вмешательства, предпринятого в лечебном учреждении общего профиля, 3 из них выполнена резекция яичника, 1 – аднексэктомия. Диагноз РЯ подтвержден при плановом патоморфологическом исследовании с последующим консультированием гистологических препаратов в отделении патоморфологии ФГБУ «Национальный медицинский исследовательский центр онкологии им. Н.Н. Блохина» Минздрава России. По совокупности данных, полученных в результате первичной операции и комплексного обследования, проведенного в онкологическом центре, у всех пациенток установлена клинически I стадия заболевания. Повторные лапароскопические операции выполняли в отделении онкогинекологии с целью обеспечения радикальности хирургического лечения и проведения адекватного хирургического стадирования.

На 1-м этапе проводили тщательную ревизию брюшной полости и малого таза, выполняли аспирацию перитонеальной жидкости или смывы с брюшины. При отсутствии признаков диссеминации начинали исследование СЛУ. В качестве лимфотропного препарата использовали раствор индоцианина зеленого (ICG) в концентрации 2,5 мг/мл. Детекция СЛУ осуществлялась с использованием лапароскопической видеосистемы, обеспечивающей возможность визуализации в инфракрасном спектре.

Для инъекции ICG пользовали иглу для внутривенных инъекций толщиной 21G, которую доставляли в брюшную полость через 11 мм троакар. Раствор ICG вводили в область ворот яичника у основания воронко-тазовой и собственной связок яичника в объеме по 1 мл (рис. 1, 2). У пациентки после выполненной ранее аднексэктомии производили инъекцию препарата в культю воронко-тазовой связки, непосредственно под брюшину, а также в культю собственной связки яичника.

Уже через 3–5 мин в инфракрасном спектре удавалось визуализировать распространение индоцианина зеленого по лимфатическим сосудам в область парааортальных лимфатических узлов (рис. 3). Через 7–10 мин после введения проводили рассечение брюшины над подвздошными сосудами и непосредственно на передней поверхностью аорты с целью визуализации СЛУ. Последние удаляли и направляли на плановое гистологическое исследование (рис. 4). В рамках данной работы срочное патоморфологическое исследование не проводили. После удаления СЛУ всем пациенткам выполняли необходимые хирургические процедуры на матке и придатках, а также все этапы хирургического стадирования, в том числе полную тазовую и парааортальную лимфаденэктомию до уровня почечных вен (IV уровень по Querleu–Morrow).

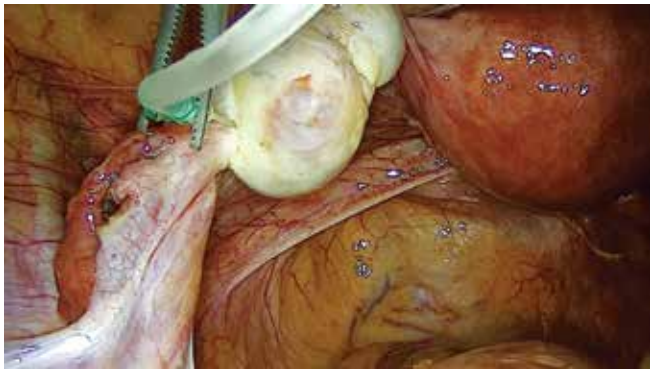

Рис. 1. *Введение индоцианина зеленого у основания левой воронко-тазовой связки*

Fig. 1. *Indocyanine green injection at the base of the left infundibulopelvic ligament*

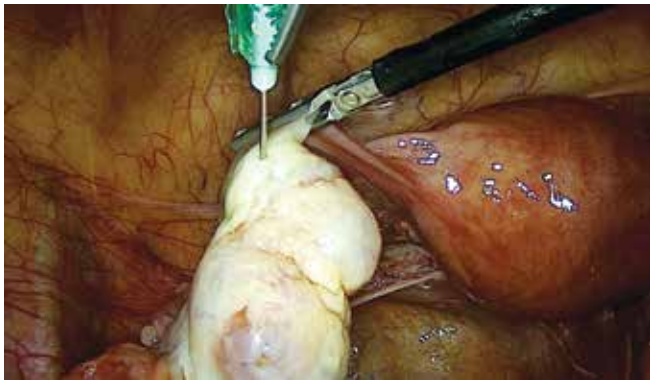

Рис. 2. *Введение индоцианина зеленого у основания левой собственной связки яичника*

Fig. 2. *Introduction of indocyanine green at the base of the left own ligament of the ovary*

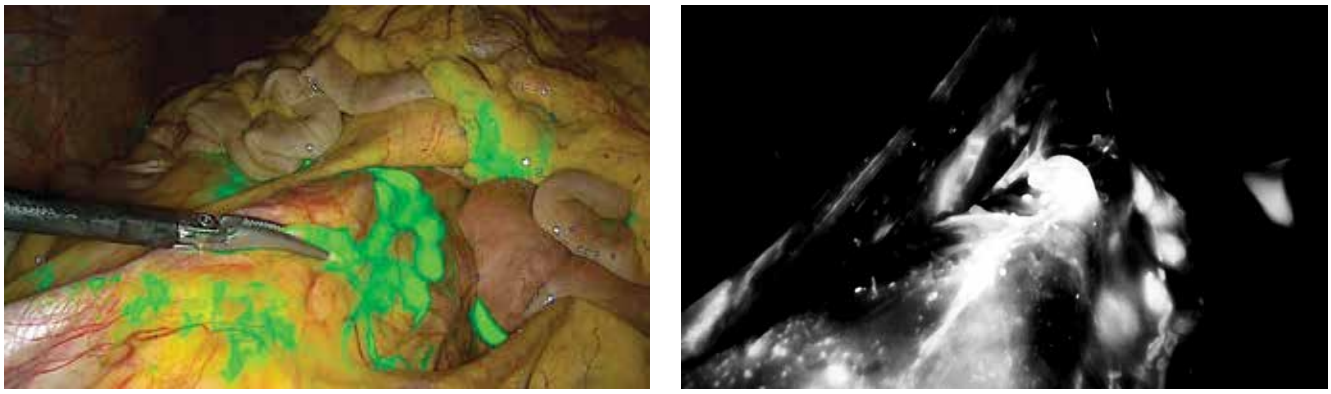

Рис. 3. *Детекция сторожевых лимфатических узлов в парааортальной зоне в различных режимах визуализации*
Fig. 3. *Detection of sentinel lymph nodes in the para-aortic zone in various imaging modes*

Результаты

У 3 (75 %) из 4 пациенток СЛУ были идентифицированы в парааортальной зоне, их количество варьировало от 1 до 4, с преимущественной локализацией в области устья нижней брыжеечной артерии и в аортокавальном промежутке (см. рис. 4). В тазовых лимфатических узлах на стороне поражения и контралатеральной стороне СЛУ не были выявлены ни у одной больной. У 1 пациентки после предшествующей аднексэктомии обнаружить СЛУ не удалось: отмечалось диффузное окрашивание клетчатки вдоль яичниковых сосудов без накопления препарата в лимфатических узлах.

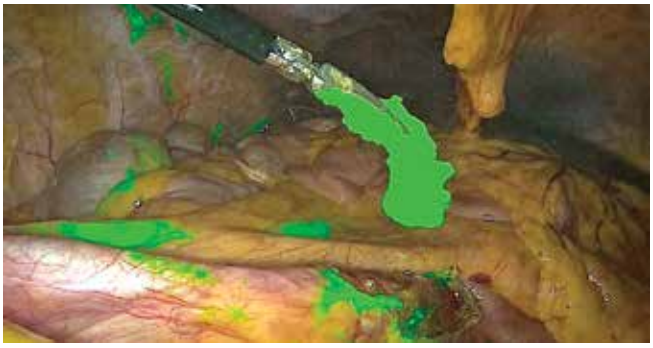

Рис. 4. *Сторожевой лимфатический узел удален*
Fig. 4. *Sentinel lymph node removed*

Характеристика больных
Characteristics of patients

Пациентка Patient	Возраст, лет Age, years	Морфологический тип опухоли Morphological type of tumor	Первичное лечение Primary treatment	Место введения ICG Site of ICG injection	Интраоперационная детекция сторожевого лимфатического узла Intraoperative sentinel lymph node detection	Метастазы в лимфатические узлы Metastases to lymph nodes	Стадия заболевания Stage of the disease	Осложнения Complications
1	19	Эндометриоидный G_1 Endometrioid G_1	Резекция яичника Ovarian resection	Яичник Ovary	Да Yes	Нет No	IA	Нет No
2	41	Серозный low grade Серозный low grade	Аднексэктомия Adnex-ectomy	Культи связок Ligament stumps	Нет No	Нет No	IC3	Нет No
3	33	Серозный low grade Serous low gade	Резекция яичника Ovarian resection	Яичник Ovary	Да Yes	Нет No	IC1	Нет No
4	34	Эндометриоидный G_2 Endometrioid G_2	Резекция яичника Ovarian resection	Яичник Ovary	Да Yes	Нет No	IA	Нет No

При послеоперационном гистологическом исследовании ни у одной из пациенток не было обнаружено метастазов ни в СЛУ, ни в лимфатических узлах, удаленных при тазовой и парааортальной лимфаденэктомии. Осложнений хирургического лечения не отмечено, все пациентки выписаны из стационара своевременно (см. таблицу).

Обсуждение

По данным немногочисленных зарубежных работ, частота детекции СЛУ при раннем РЯ составляет в среднем 90,3 (40–100) % [14]. Исследования различаются по выбору препарата для детекции, места его введения, дозы, а также срокам исследования в зависимости от времени удаления первичной опухоли. В арсенале онкологов для исследования СЛУ на сегодняшний день имеются радиоизотопные препараты, красители и вещества с флуоресцентной активностью. В нашей работе мы отдали предпочтение ICG, который доказал эффективность и широко применяется при различных локализациях, имеет отличный профиль безопасности и не требует специальной предоперационной подготовки [15].

Выбор оптимального места инъекции препарата при раннем РЯ является дискутабельным и зависит от конкретных клинических ситуаций, которые целесообразно разделить на 3 группы. К 1-й группе можно отнести пациенток после резекции яичника, выполненной по поводу опухолевого образования. Это наиболее удобная клиническая ситуация, поскольку часть яичника сохранена и пути лимфооттока фактически не нарушены. В данных случаях препарат вводят в область ворот яичника непосредственно у основания воронко-тазовой и собственной связок яичника.

Другая группа больных – пациентки после предшествующей аднексэктомии, когда на момент стадирующей операции придатки на стороне поражения отсутствуют. В этом случае в качестве места для инъекции лимфотропного препарата в литературе рассматривается культя воронко-тазовой связки и собственной связки яичника (или только воронко-тазовой связки, если ранее была выполнена гистерэктомия). Введение осуществляют непосредственно под брюшину, по сути в клетчатку, окружающую яичниковые кровеносные сосуды, чтобы избежать попадания препарата в кровеносное русло. Интравазация ICG является безопасной, однако в случае исследования СЛУ может повлиять на качество исследования.

И, наконец, 3-ю категорию составляют больные с впервые выявленными новообразованиями яичников и подозрением на злокачественный характер опухоли без морфологической верификации. Необходимо учитывать, что осуществление инъекции препарата в яичник с опухолью потенциально может способствовать диссеминации процесса. В научной литературе описаны следующие варианты исследования СЛУ в подобных ситуациях. Так, в исследовании M. Kleppe и соавт., опубликованном в 2014 г., пациенткам с объемным новообразованием яичника, подозрительным в отношении злокачественной патологии, препарат вводили в основание воронко-тазовой и собственной связок яичника непосредственно у его ворот (рис. 5), и поиск СЛУ осуществляли в случае выявления злокачественной опухоли при срочном гистологическом исследовании [16]. С одной стороны, введение препарата в такой ситуации представляется достаточно удобным, с другой – на этот момент у хирурга нет морфологического подтверждения диагноза, что не оправдывает использование методики в случае обнаружения доброкачественной патологии. В исследовании V. Lago и соавт. (2018) на 1-м этапе удаляли яичник, получали морфологическую верификацию злокачественной опухоли и после этого вводили препарат в культи связок яичника (рис. 6) [17]. Этот вариант более оправдан с позиций безопасности процедуры и определения показаний к применению методики детекции СЛУ, но в то же время выполнение аднексэктомии может потенциально повлиять на качество исследования за счет нарушения естественных путей лимфооттока.

Теоретически эффективность методики может снижаться при отсроченном хирургическом стадировании. Это связано с тем, что после аднексэктомии лимфатические коллекторы могут разрушаться и блокироваться. В частности, в 2021 г. опубликованы результаты работы P. Laven и соавт., в которой оценивалась эффективность методики исследования СЛУ после выполненных аднексэктомий. ICG вводили в культи воронко-тазовой и собственной связок яичника. В исследование было включено 11 пациенток, идентифицировать СЛУ удалось лишь у 3 (27,3 %), что демонстрирует низкий уровень детекции [18]. Однако в более ранней работе в 2020 г. V. Lago и соавт. опубликовали результаты II фазы клинического исследования SENTOV, где на 20 пациентках продемонстрировали

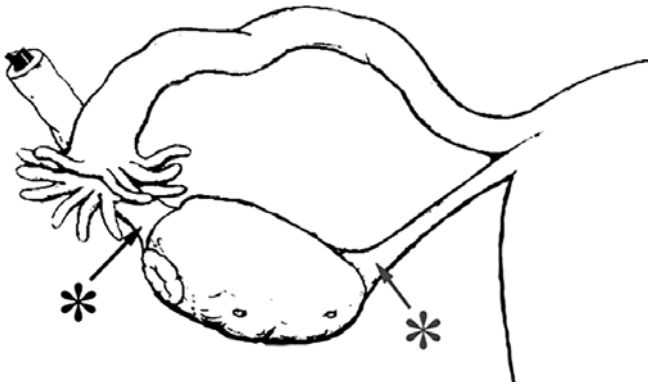

Рис. 5. *Введение препарата до удаления опухоли (по M. Kleppe и соавт., 2014)*

Fig. 5. *Introduction of a drug until tumor removal (according to M. Kleppe et al., 2014)*

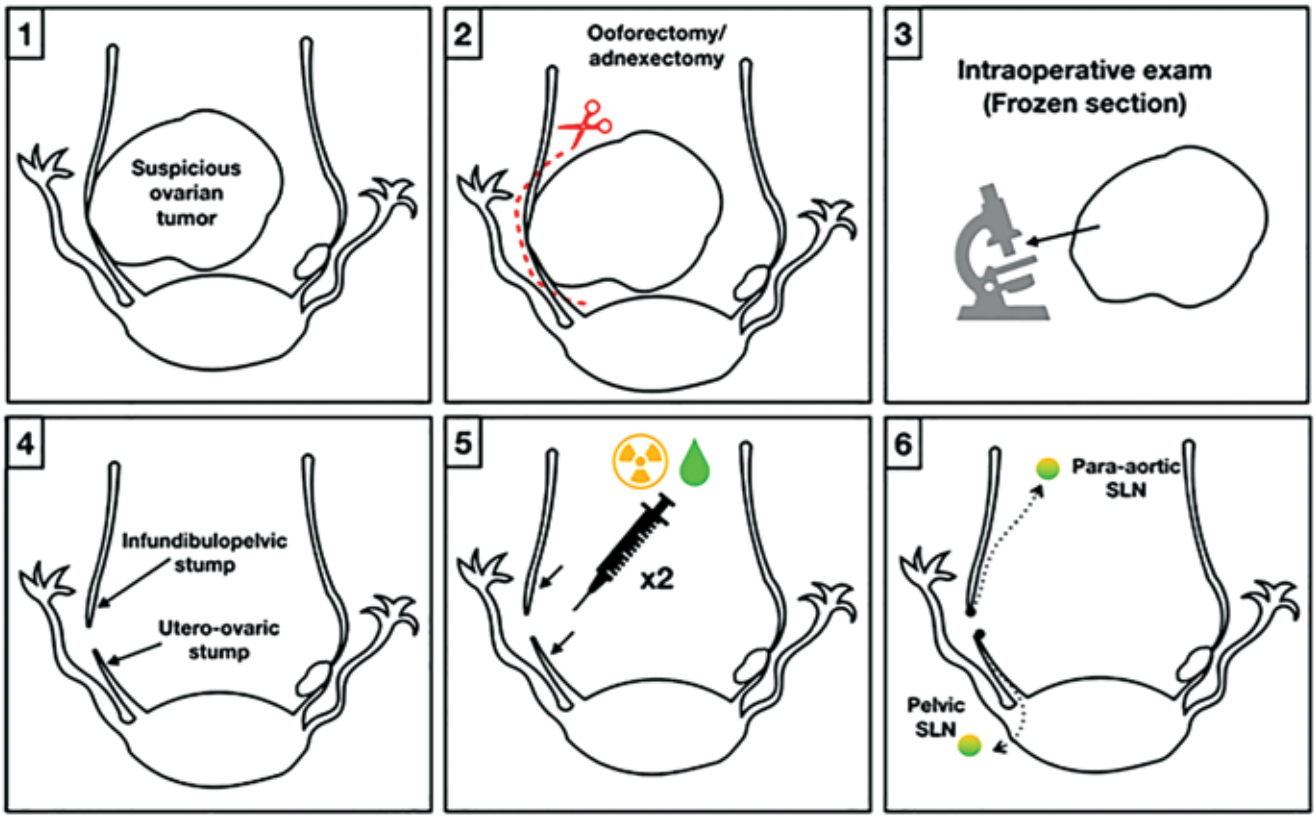

Рис. 6. *Введение лимфотропного препарата после аднексэктомии (по V. Lago и соавт., 2018)*

Fig. 6. *Introduction of a lymphotropic drug after adnexectomy (according to V. Lago et al., 2018)*

100 % уровень детекции СЛУ. Всем больным препарат вводили в связки яичника после удаления последнего и морфологического подтверждения наличия злокачественной опухоли [19]. В нашей работе у 1 пациентки после предшествующей аднексэктомии СЛУ также не был идентифицирован. Эти данные являются основанием для дальнейшего изучения и, возможно, модификации и усовершенствования техники процедуры. Накопление опыта будет способствовать улучшению качества детекции.

Обсуждая технические аспекты методики, следует отметить, что мы столкнулись с проблемой утечки ICG из места инъекции и попадания препарата в брюшную полость, что приводило к трудностям визуализации. Утечки препарата в момент инъекции (или после) из точки введения происходят при различных локализациях опухоли и обычно не влияют на качество исследования в силу того, что место введения и зона исследования лимфатических узлов обычно разобщены. Однако при раннем РЯ введение красителя и оценка статуса лимфатических узлов осуществляются со стороны брюшной полости. Даже незначительное количество ICG, попадающего на брюшину малого таза и брюшной полости, затрудняет визуализацию за счет возникновения артефактов. Возможно, для нивелирования такой погрешности следует использовать иглу малого диаметра, краситель вводить медленно, под небольшим давлением, давая возможность препарату постепенно распределяться в ткани и коагулировать место введения сразу после извлечения иглы. Тем не менее в нашем исследовании возникшие сложности существенно не повлияли на детекцию СЛУ в парааортальной зоне.

Выводы

Полученные результаты демонстрируют возможность реализации техники исследования СЛУ с использованием ICG при РЯ начальных стадий, однако требуется дальнейшее накопление клинического материала с целью оценки безопасности, чувствительности и специфичности метода, совершенствования технических и методологических аспектов. В перспективе методика исследования СЛУ при раннем РЯ может способствовать сокращению продолжительности хирургического вмешательства, снижению его травматичности и частоты развития осложнений без ущерба онкологическим результатам лечения.

ЛИТЕРАТУРА / REFERENCES

1. Состояние онкологической помощи населению России в 2020 году. Под ред. А.Д. Каприна, В.В. Старинского, А.О. Шахзадовой. М.: МНИОИ им. П.А. Герцена – филиал ФГБУ «НМИЦ радиологии» Минздрава России, 2021. 239 с.
The state of oncological care for the population of Russia in 2020. Eds.: Kaprin A.D., Starinskiy V.V., Shakhzadova A.O. Moscow: MNIOI im. P.A. Herzen – branch of the NMIC of Radiology of Ministry of Health of Russia, 2021. 239 p.
2. Рак яичников/рак маточной трубы/первичный рак брюшины. Клинические рекомендации Ассоциации онкологов России. 2020. Доступно по: https://oncology-association.ru.
2Ovarian cancer/fallopian tube cancer/primary peritoneal cancer. Clinical recommendations of the Association of Oncologists of Russia. 2020. Available at: https://oncology-association.ru.
3. Colombo N., Sessa C., du Bois A. et al. ESMO-ESGO consensus conference recommendations on ovarian cancer: pathology and molecular biology, early and advanced stages, borderline tumours and recurrent disease. Ann Oncol 2019;30:672–705. DOI: 10.1093/annonc/mdz062
4. Ovarian Cancer/Fallopian Tube Cancer/Primary Peritoneal Cancer National Comprehensive Cancer Network Guidelines Version 1.2022. Available at: https://www.nccn.org/guidelines.
5. Trimbos B., Timmers P., Pecorelli S. et al. Surgical staging and treatment of early ovarian cancer: long-term analysis from a randomized trial. J Nat Can Inst 2010;102(13):982–7. DOI: 10.1093/jnci/djq149
6. Piver M.S., Barlow J.J., Lele S.B. et al. Incidence of subclinical metastasis in stage I and II ovarian carcinoma. Obstet Gynecol 1978;52(1):1004.
7. Kleppe M., Wang T., Van Gorp T. et al. Lymph node metastasis in stages I and II ovarian cancer: a review. Gynecol Oncol 2011;123(3):610–4. DOI: 10.1016/j.ygyno.2011.09.013
8. Powless C.A., Aletti G.D., Bakkum-Gamez J.N. et al. Risk factors for lymph node metastasis in apparent early-stage epithelial ovarian cancer: implications for surgical staging. Gynecol Oncol 2011;122(3):536–40. DOI: 10.1016/j.ygyno.2011.05.001
9. Hengeveld E.M., Zusterzeel P.L.M., Lajer H. et al. the value of surgical staging in patients with apparent early stage epithelial ovarian carcinoma. Gynecol Oncol 2019;154(2):308–13. DOI: 10.1016/j.ygyno.2019.06.006
10. Bizzarri N., du Bois A., Fruscio R. et al. Is there any therapeutic role of pelvic and para-aortic lymphadenectomy in apparent early stage epithelial ovarian cancer? Gynecol Oncol 2021;160(1):56–63. DOI: 10.1016/j.ygyno.2020.10.028
11. El-Ghobashy A.E., Saidi S.A. Sentinel node sampling in gynaecological cancers: techniques and clinical applications. Eur J Surg Oncol 2009;35:675–85. DOI: 10.1016/j.ejso.2008.09.004
12. Мкртчян Г.Б., Берлев И.В., Трифанов Ю.Н. и др. Опыт применения флуоресцентного метода для картирования сигнальных лимфатических узлов у больных раком шейки матки. Опухоли женской репродуктивной системы 2018;14(4):43–9.
Mkrtchyan G.B., Berlev I.V., Trifanov Yu.N. et al. Experience in using the fluorescent method for mapping sentinel lymph nodes in patients with cervical cancer. Opukholi zhenskoy reproduktivnoy sistemy = Tumors of the female reproductive system 2018;14(4):43–9. (In Russ.)
13. Ибрагимов З.Н., Микая Н.А., Трифанов Ю.Н. и др. Детекция сигнальных лимфатических узлов индоцианин зеленым (ICG) у больных раком эндометрия. Акушерство и гинекология 2020;(S1):105–11.
Ibragimov Z.N., Mikaya, N.A., Trifanov Yu.N. et al. Detection of sentinel lymph nodes by indocyanine green (ICG) in patients with endometrial cancer. Akusherstvo i ginekologiya = Obstetrics and Gynecology 2020;(S1):105–11.
14. Dell'Orto F., Laven P., Delle Marchette M. et al. Feasibility of sentinel lymph node mapping of the ovary: a systematic review. Int J Gynecol Cancer 2019;29:1209–15. DOI: 10.1136/ijgc-2019-000606
15. Van Manen L., Handgraaf H.J.M., Diana M. et al. a practical guide for the use of indocyanine green and methylene blue in fluorescence-guided abdominal surgery. J Surg Oncol 2018;118:283–300. DOI: 10.1002/jso.25105
16. Kleppe M., Brans B., Van Gorp T. et al. the detection of sentinel nodes in ovarian cancer: a feasibility study. J Nucl Med 2014;55:1799–804. DOI: 10.2967/jnumed.114.144329
17. Lago V., Bello P., Montero B. et al. Clinical application of the sentinel lymph node technique in early ovarian cancer: a pilot study. Int J Gynecol Cancer 2019;29:377–81. DOI: 10.1136/ijgc-2018-000049
18. Laven P., Kruitwagen R., Zusterzeel P. et al. Sentinel lymph node identification in early stage ovarian cancer: is it still possible after prior tumor resection? J Ovarian Res 2021;14(1):1–6. DOI: 10.1186/s13048-021-00887-w
19. Lago V., Bello P., Montero B. et al. Sentinel lymph node technique in early- stage ovarian cancer (SENTOV): a phase II clinical trial. Int J Gynecol Cancer 2020;30:1390–6. DOI: 10.1136/ijgc-2020-001289

ORCID авторов / ORCID of authors
М.Н. Тихоновская / M.N. Tikhonovskaya: https://orcid.org/0000-0003-3349-0854
А.С. Шевчук / A.S. Shevchuk: https://orcid.org/0000-0002-9259-4525

Конфликт интересов. Авторы заявляют об отсутствии конфликта интересов.
Conflict of interest. The authors declare no conflict of interests.

Финансирование. Исследование выполнено без спонсорской поддержки.
Funding. The study was performed without external funding.

Соблюдение прав пациентов и правил биоэтики. Протокол исследования одобрен комитетом по биомедицинской этике ФГБУ «Национальный медицинский исследовательский центр онкологии им. Н.Н. Блохина» Минздрава России. Исследование носило ретроспективный характер.
Compliance with patient rights and principles of bioethics. The study protocol was approved by the biomedical ethics committee of N.N. Blokhin National Medical Research Center of Oncology, Ministry of Health of Russia. The study was retrospective.

Статья поступила: 12.07.2022. **Принята к публикации:** 11.08.2022.
Article submitted: 12.07.2022. **Accepted for publication:** 11.08.2022.

DOI: 10.17650/2686-9594-2022-12-3-26-35

CC BY 4.0

Персонализированная терапия при солидных опухолях: результаты ретроспективного многоцентрового исследования клинической применимости теста FoundationOne® Medicine

М.Л. Степанова[1, 2], О.А. Кузнецова[1], П.С. Шило[2], Ф.В. Моисеенко[1], Н.Х. Абдулоева[1], Е.В. Артемьева[1], А.С. Жабина[1], М.М. Крамчанинов[1], Н.М. Волков[1], И.А. Покатаев[3], А.А. Румянцев[3], И.Л. Плакса[4], М.А. Гайрян[4], А.А. Исаев[4], М.В. Иванов[5], Ю.Ф. Садыкова[5], В.А. Милейко[5], В.В. Шамрикова[6], Е.В. Ледин[6], А.А. Трякин[3], М.Ю. Федянин[3]

[1]ГБУЗ «Санкт-Петербургский клинический научно-практический центр специализированных видов медицинской помощи (онкологический)»; Россия, 197758 Санкт-Петербург, пос. Песочный, Ленинградская ул., 68А;
[2]ООО «Клиника ЛУЧ»; Россия, 197110 Санкт-Петербург, Петровская коса, 1Р;
[3]ФГБУ «Национальный медицинский исследовательский центр онкологии им. Н.Н. Блохина» Минздрава России; Россия, 115478 Москва, Каширское шоссе, 24;
[4]ООО «Центр генетики и репродуктивной медицины «ГЕНЕТИКО»; Россия, 119333 Москва, ул. Губкина, 3, корп. 1;
[5]Центр молекулярной онкологии «ОнкоАтлас Диагностика»; Россия, 121069, Москва, ул. Малая Никитская, 31;
[6]Клиническая больница № 2 АО «Группа компаний «Медси»; Россия, 125284 Москва, 2-й Боткинский проезд, 5, корп. 4

Контакты: Мария Леонидовна Степанова *Stepanova100992@mail.ru*

Введение. Применение панелей таргетного секвенирования дает возможность оптимизировать и персонализировать стратегию лечения онкологических пациентов. Учитывая отсутствие четкого «портрета пациента», на сегодняшний день не определена роль больших панелей (200 и более генов).

Цель исследования – оценка связи результатов таргетного секвенирования ткани опухоли или циркулирующей опухолевой ДНК и проведенного после получения этих данных лечения у больных с различными солидными опухолями.

Материалы и методы. На базе 6 российских центров за период с июня 2016 г. по июнь 2021 г. было выполнено таргетное секвенирование FoundationOne® Medicine 184 пациентам с солидными опухолями. Для проведения анализа использовали 1 из 2 методов: гистологический образец или плазма крови пациента. Оценка результатов и определение тактики лечения проводились в рамках мультидисциплинарной комиссии. Оценивали частоту выявления молекулярных нарушений, число мутаций в каждом образце, частоту выявления мишеней для таргетной терапии.

Результаты. Молекулярные нарушения выявлены у 88,5 % (n = 163). Среднее число мутаций в 1 образце – 6. Максимальное число выявлено при колоректальном раке, их среднее значение составило 8. Минимальное же число определялось при немелкоклеточном раке легкого и раке яичников, среднее число мутаций составило по 3 в каждой локализации. Среднее время с момента поступления материала в лабораторию до формирования отчета составило 11 дней. У 25 (13,6 %) пациентов выявлены таргетные мишени и начато лечение. Терапия ингибиторами тирозинкиназы I–III поколений проведена 12 (48 %) пациентам, PARP-ингибиторами – 3 (24 %), BRAF- и MEK-ингибиторами – 2 (8 %), анти-HER2 терапия – 1 (4 %). Таргетная терапия в рамках международных клинических исследований начата у 4 (16 %) пациентов. Иммунотерапия рекомендована 3 (12 %) пациентам. При многофакторном анализе на шанс назначения терапии по результатам анализа FM1 влияли m*RAS* (отношение шансов 0,08; 95 % доверительный интервал 0,01–0,65; p = 0,018) и m*EGFR* (отношение шансов 4,8; 95 % доверительный интервал 1,4–16,3; p = 0,012).

Выводы. Эффективность применения теста FM1 в реальной клинической практике в РФ соответствует международным данным. При наличии мутации в генах *RAS* дополнительное проведение теста FM1 определяет низкий шанс выявления клинически значимых нарушений, к которым можно будет назначить персонализированное лечение. Высокая частота назначения терапии по результатам анализа плазмы крови обусловлена когортой пациентов с немелкоклеточным раком легкого и выявлением мутации в гене *EGFR*.

Ключевые слова: полногеномное таргетное секвенирование, FoundationOne® Medicine, прецизионная онкология

Для цитирования: Степанова М.Л., Кузнецова О.А., Шило П.С. и др. Персонализированная терапия при солидных опухолях: результаты ретроспективного многоцентрового исследования клинической применимости теста FoundationOne® Medicine. Тазовая хирургия и онкология 2022;12(3):26–35. DOI: 10.17650/2686-9594-2022-12-3-26-35

Personalized therapy in solid tumors: results of a retrospective multicentre study of the clinical applicability of the FoundationOne® Medicine Test

M.L. Stepanova[1, 2], O.A. Kuznetsova[1], P.S. Shilo[2], F.V. Moiseenko[1], N.Kh. Abduloeva[1], E.V. Artemyeva[1], A.S. Zhabina[1], M.M. Kramchaninov[1], N.M. Volkov[1], I.A. Pokataev[3], A.A. Rumyantsev[3], I.L. Plaksa[4], M.A. Gairyan[4], A.A. Isaev[4], M.V. Ivanov[5], Yu.F. Sadykova[5], V.A. Mileiko[5], V.V. Shamrikova[6], E.V. Ledin[6], A.A. Tryakin[3], M.Yu. Fedyanin[3]

[1]*Saint Petersburg Clinical Research and Practical Center for Specialized Medical Care (Oncology), Ministry of Health of Russia; 68A Leningradskaya St., Pesochnyy Settlement, Saint Petersburg 197758, Russia;*
[2]*"LUCH" Clinic; 1R Petrovskaya kosa, Saint Petersburg 197110, Russia;*
[3]*N.N. Blokhin National Medical Research Center of Oncology, Ministry of Health of Russia; 24 Kashirskoe Shosse, Moscow 115478, Russia*
[4]*Center of Genetics and Reproductive Medicine "GENETIKO"; 3/1 Gubkina St., Moscow 119333, Russia;*
[5]*Center of Molecular Oncology "OncoAtlas Diagnostics"; 31 Malaya Nikitskaya St., Moscow 121069, Russia;*
[6]*Clinical Hospital No. 2, "Medsi" Group of Companies; 5/42-oy Botkinskiy proezd, Moscow 125284, Russia*

Contacts: Mariya Leonidovna Stepanova *Stepanova100992@mail.ru*

Background. The use of targeted sequencing panels makes it possible to optimize and personalize the treatment strategy for cancer patients. Given the lack of a clear «portrait of the patient», the role of large panels (200 or more genes) in the treatment of a patient has not yet been determined.
Aim. Assessment of the relationship between the results of targeted sequencing of tumor tissue or ctDNA and the treatment carried out after obtaining these data in patients with various solid tumors.
Materials and methods. We retrospectively evaluated the NGS results and the treatments, provided to the 184 patients after NGS testing between 06.2016 and 06.2021. For analysis, one of two methods is used: a histological sample or the patient's blood plasma. Evaluation of the results and determination of treatment tactics were carried out within the framework of a multidisciplinary commission. The frequency of detection of molecular disorders, the number of mutations in each sample, and the frequency of detection of targets for targeted therapy were assessed.
Results. Molecular disorders were detected in 88.5 % (n = 163). The average number of mutations in one sample was 6. The maximum was detected in colorectal cancer patients; their average value was 8. The minimum was determined in non-small cell lung cancer and ovarian cancer patients, the average number of mutations was 3 in each localization. The average time from the moment the material was received by the laboratory to the generation of the report was 11 days. Targeted targets were identified in 25 (13.6 %) patients and therapy was started. Therapy with tyrosine kinase inhibitors of the first – third generations were performed in 12 (48 %) patients, PARP inhibitors – in 3 (24 %), BRAF and MEK inhibitors – in 2 (8 %), anti-HER2 therapy – in 1 (4 %). Targeted therapy within international clinical trials was initiated in 4 (16 %) patients. Immunotherapy was recommended in 3 (12 %) patients. In multivariate analysis, the chance of prescribing therapy based on the results of FM1 analysis was influenced by: m*RAS* (odds ratio 0.08; 95 % confidence interval 0.01–0.65; p = 0.018) and m*EGFR* (odds ratio 4.8; 95 % confidence interval 1.4–16.3; p = 0.012).
Conclusion. The effectiveness of the FM1 test in real clinical practice in the Russian Federation corresponds to international data. In the presence of a mutation in the *RAS* genes, an additional FM1 test determines a low chance of detecting clinically significant disorders for which personalized treatment can be prescribed. The high frequency of prescription of therapy based on the results of blood plasma tests is due to the cohort of patients with non-small cell lung cancer and the detection of a mutation in the *EGFR* gene.

Keywords: targeted whole genome sequencing, FoundationOne® Medicine, precision oncology

For citation: Stepanova M.L., Kuznetsova O.A., Shilo P.S. et al. Personalized therapy in solid tumors: results of a retrospective multicentre study of the clinical applicability of the FoundationOne® Medicine Test. Tazovaya Khirurgiya i Onkologiya = Pelvic Surgery and Oncology 2022;12(3):26–35. (In Russ.). DOI: 10.17650/2686-9594-2022-12-3-26-35

Введение

За последние десятилетия для многих опухолей определение 1-й и последующей линий терапии сместилось от эмпирического выбора в сторону индивидуального подхода на основании молекулярного профиля опухоли [1, 2]. Спектр молекулярных мишеней, определение которых необходимо для выбора оптимального по эффективности и токсичности варианта терапии, требует выполнения исследования целого ряда нарушений, многие из которых являются панопухолевыми, т.е. встречаются с крайне невысокой частотой при большом числе нозологических форм.

Применение панелей таргетного секвенирования дает возможность оптимизировать и персонализировать стратегию лечения онкологических пациентов с различной клинической картиной [3–5]. Одной из первых подобных панелей, применение которой широко распространено в Северной Америке, является FoundationOne® CDx (F1CDx). Данный вариант таргетного секвенирования представляет собой диагностический тест *in vitro*, основанный на секвенировании нового поколения, предназначенный для поиска описанных нарушений в 324 генах [6, 7]. Биоинформационный анализ результатов этих исследований

позволяет получать сопоставимые с результатами полноэкзомного секвенирования данные о мутационной нагрузке опухоли (tumor mutational burden, TMB). Крайне важно, что на настоящий момент для исследования мутационного профиля может применяться не только ДНК, выделенная из гистологических препаратов, но и циркулирующая опухолевая ДНК, что значительно облегчает проведение подобных процедур.

Расширенный анализ генома опухоли может позволить выявить клинически значимые варианты, что потенциально расширит терапевтические опции для каждого пациента. Одним из успешных примеров подобного подхода является исследование NCI–MATCH, в рамках которого 5954 пациентам выполнено молекулярно-генетическое исследование методом NGS и проанализирована клиническая информация [8]. В ходе работы молекулярные нарушения были выявлены у 93 % пациентов. Мутации, при которых возможно было назначить лекарственную терапию, выявлены у 37,6 %; после сопоставления клинических данных и данных NGS-анализа терапию назначили 17,8 % пациентов. Однако другие работы показывают низкую применимость данного метода. Так, в рандомизированном исследовании BRE12–158 не выявлено различий в 2-летней безрецидивной выживаемости или общей выживаемости пациенток с тройным негативным раком молочной железы при назначении терапии с учетом или без учета геномных альтераций [9].

Учитывая отсутствие клинически значимых результатов крупных рандомизированных проспективных клинических исследований, высокую стоимость анализа, отсутствие четкого «портрета пациента», на сегодняшний день не определена роль больших панелей (200 и более генов) в лечении пациента.

Цель настоящего **исследования** – оценка связи результатов таргетного секвенирования ткани опухоли или циркулирующей опухолевой ДНК (цоДНК) и проведенного после получения этих данных лечения у больных с различными солидными опухолями.

Материалы и методы

Работа представляет собой первое российское ретроспективное многоцентровое исследование. В исследовании приняли участие 6 российских центров (ФГБУ «Национальный медицинский исследовательский центр онкологии им. Н.Н. Блохина» Минздрава России, ГБУЗ «Санкт-Петербургский клинический научно-практический центр современных видов медицинской помощи (онкологический)», ООО «Клиника Луч», Группа компаний МЕДСИ, Центр молекулярной онкологии «ОнкоАтлас Диагностика», ООО «Центр генетики и репродуктивной медицины «ГЕНЕТИКО»), где в период с июня 2016 г. по июнь 2021 г. рекомендовалось выполнение таргетного секвенирования на базе FoundationOne® Medicine. Решение о проведении таргетного секвенирования следующего поколения принималось в рамках консилиума с участием профильных специалистов. До настоящего момента в РФ нет жесткой регламентации показаний для проведения подобного тестирования, поэтому был проведен анализ собранной базы данных для идентификации критериев, на основании которых принималось решение о проведении секвенирования:

- данные литературы о возможности присутствия редких мутаций с возможностью их клинического использования (n = 184);
- молодой возраст (ниже среднего возраста для конкретных опухолей конкретной локализации) (n = 27);
- редкие виды опухолей (в том числе мезотелиома брюшины, рак слюнных желез, рабдомиосаркома и др.) (n = 12);
- проведенная оценка стандартных маркеров (за исключением пациентов с немелкоклеточным раком легкого) (n = 70);
- отсутствие ответа на стандартные варианты противоопухолевой лекарственной терапии у пациентов на фоне 1-й линии терапии (n = 43).

Важно отметить, что часто у одного больного имело место сочетание нескольких критериев, что облегчало выбор в пользу таргетного секвенирования.

Все пациенты подписали информированное согласие, после чего гистологический образец опухоли отправлялся в лабораторию для проведения NGS-анализа.

Для таргетного секвенирования можно было использовать 1 из 2 методов: гистологический образец (блок) или плазма крови пациента (в последующем в лаборатории проводили выделение цоДНК). При выборе 1-го метода из имеющихся у пациента гистологических препаратов специализирующийся патоморфолог проводил отбор блока на основании содержания опухолевой ткани. Предпочтение отдавалось образцам с максимальным объемом информативной ткани. Основной критерий выбора – образец в виде парафиновых блоков или не обработанных термически и неокрашенных микропрепаратов толщиной 4–5 мкм. С целью сохранения целостности нуклеиновых кислот гистологический материал был фиксирован с помощью 10 % нейтрального забуференного формалина в течение 6–72 ч. Материал должен был быть получен максимально поздно на фоне течения опухолевого процесса [7].

При невозможности повторной биопсии после таргетной терапии или при недостаточном количестве опухолевого материала была рекомендована жидкостная биопсия. Для проведения теста была использована стандартная методика взятия крови (2 пробирки с цельной кровью в пробирки с антикоагулянтом ЭДТА (этилендиаминтетрауксусная кислота)). Учитывая, что уровень свободной цоДНК может снижаться после лекарственного лечения, взятие крови проводилось незадолго до начала химиотерапии или по меньшей

мере через 2 нед после окончания курса химиотерапии. Образцы крови в день их сбора отправляли в режиме экспресс-доставки при комнатной температуре (4–35 °C) [10].

В дальнейшем был проведен анализ в соответствии с рекомендациями FoundationOne®, предоставляющей тест. Формирование библиотек выполнено в соответствии с инструкцией производителя теста. В тестах FoundationOne® CDx и FoundationOne® Liquid CDx выполнен анализ солидных опухолей или цоДНК на мутации в 324 генах, при выполнении теста FoundationOne® Heme – анализ гематологических опухолей и сарком, 406 генов ДНК, 265 генов РНК. В большинстве случаев проводилась оценка микросателлитной нестабильности (microsatellite instability, MSI) и TMB на основании биоинформационной оценки соматических мутаций в определенной области генома опухоли [7].

По окончании анализа был сформирован отчет о выявленных молекулярных нарушениях, который содержал информацию о геномных изменениях в опухоли конкретного пациента, включая TMB, MSI, PD–L1, с указанием возможных персональных терапевтических подходов и вариантов таргетного лечения.

Оценка результатов и определение тактики лечения проводились в рамках мультидисциплинарной комиссии или на междисциплинарном консилиуме. При принятии решений о рекомендации конкретного варианта лечения использовались текущие клинические рекомендации онкологов России [11]. При выявлении молекулярных изменений, для которых на территории РФ нет зарегистрированных лекарственных препаратов, пациенту предлагалась стандартная тактика лечения ввиду отсутствия данных о клинически значимой пользе от препарата для конкретной мутации.

Так как исследование поисковое, статистическая гипотеза не предполагалась. В качестве основных критериев эффективности рассматривались частота рекомендаций и частота достижения контроля болезни на фоне терапии, исходя из результатов теста. Для переменных, отражающих различные признаки, применялись методы описательной статистики. Для сравнения групп больных по частоте встречаемости признаков, представленных непараметрическими (номинальными) переменными, применялся метод Fisher. Сравнение групп больных по факторам, представленным численными переменными, проводилось в зависимости от распределения признака. При нормальном распределении использовался *t*-критерий Стьюдента, при неправильном распределении независимых признаков – тест Манна–Уитни. При использовании перечисленных методов статистики применялся 95 % доверительный интервал и значение двустороннего *p*. Многофакторный анализ проводился с помощью пошагового регрессионного анализа.

Статистический анализ проводился с помощью программ статистического пакета SPSS (IBM® SPPS® Statistics v. 20), графики представлены с помощью программы Graph Pad v. 5.0 и программы Microsoft® Excel® 2010.

Результаты

В исследование были включены данные 184 пациентов, прошедших за период с июня 2016 г. по июнь 2021 г. секвенирование следующего поколения в соответствии с методикой FM1. Клинические характеристики больных представлены в табл. 1. В исследование включено 109 (59,2 %) женщин и 75 (40,8 %) мужчин. Средний возраст составил 56 (25–89) лет. Преимущественно FM1-анализ проводили пациентам с немелкоклеточным раком легкого (76/184; 41,3 %) и колоректальным раком (36/184; 19,6 %). Редкие варианты опухоли были представлены следующими локализациями: опухоль без первичного выявленного очага, мезотелиома плевры, мезотелиома брюшины, саркома Капоши и др. (рис. 1). У подавляющего числа пациентов (54,9 %) анализ FMI был проведен после 1 линии лечения.

Тесты FoundationOne® CDx и FoundationOne® Heme проведены 108 пациентам, включенным в исследование, FoundationOne® Liquid CDx – 76. При ретроспективном анализе гистологический блок был представлен первичной опухолью у 26 из 108 пациентов, биоптатом метастатического очага – у 25.

Молекулярные нарушения были выявлены у 163 (88,5 %) пациентов. Среднее число нарушений в одном образце – 6. Максимальное число молекулярных нарушений было выявлено при колоректальном раке, их среднее значение составило 8. Минимальное же

Рис. 1. *Распределение опухолей по локализациям*

Fig. 1. *Distribution of tumors by their location*

Таблица 1. *Клиническая характеристика пациентов*

Table 1. *Clinical characteristics of the patients*

Показатель Parameter	Пациенты с изменениями в тактике по результатам FM1 (*n* = 25) Patients who had changes in their treatment regimen after FM1 testing (*n* = 25)		Пациенты без изменений в тактике по результатам FM1 (*n* = 159) Patients who had no changes in their treatment regimen after FM1 testing (*n* = 159)		Все пациенты (*n* = 184) All patients (*n* = 184)	
	n	%	*n*	%	*n*	%
Пол: Sex:						
мужской male	9	36,0	66	41,5	75	40,8
женский female	16	64,0	93	58,5	109	59,2
Возраст, лет: Age, years:						
<30	1	4,0	9	5,7	10	5,4
30–40	5	20,0	12	7,5	17	9,2
40–50	1	4,0	20	12,6	21	11,4
>50	18	72,0	118	74,2	136	73,9
Локализация: Location:						
немелкоклеточный рак легкого non-small cell lung cancer	17	68,0	59	37,1	76	41,3
колоректальный рак colorectal cancer	2	8,0	34	21,4	36	19,6
рак молочной железы breast cancer	3	12,0	11	6,9	14	7,6
другое other	3	12,0	55	34,6	58	31,5
Линия лечения до анализа FMI: Line of therapy before FM1 testing:						
1	19	76,0	82	51,6	101	54,9
2	3	12,0	19	11,9	22	12
≥3	3	12,0	20	12,6	23	12,5
нет данных no data	Нет данных No data	Нет данных No data	30	18,9	30	16,3
Вид материала: Type of specimen:						
гистологический блок histological block	9	36,0	99	62,3	108	58,7
плазма крови plasma	16	64,0	60	37,7	76	41,3
Очаг биопсии (*n* = 108): Biopsy site (*n* = 108):	9		99		108	
первичная опухоль primary tumor	0	0	26	26,3	26	24,1
метастаз metastasis	5	55,6	20	20,2	25	23,2
нет данных no data	4	44,4	53	53,5	57	52,7

число мутаций определялось при раке легкого и раке яичников, среднее число мутаций составило по 3 в каждой локализации. Среднее время с момента поступления материала в лабораторию до формирования отчета составило 11 дней. Все выявленные нарушения нами разделены на те, при которых возможно применение таргетной терапии, и мутации, при которых назначение специфической терапии невозможно. Распределение нарушений и их роли в зависимости от гистологической формы представлено в табл. 2.

Опухолевая мутационная нагрузка была оценена у 70/184 (38 %) пациентов. Медиана составила 3 (0–318) Мут/Мб. Наиболее высокая мутационная нагрузка отмечена при колоректальном раке (медиана TMB составила 3 (1–318) Мут/Мб), минимальная – при раке молочной железы – 1 (1–8) Мут/Мб. При раке легкого оценка TMB не проводилась.

По полученным данным у 25 (13,6 %) пациентов выявлены таргетные мишени и была рекомендована таргетная и иммунотерапия (табл. 3). Лечение

Таблица 2. *Распределение нарушений и их роли в зависимости от гистологической формы*

Table 2. *Distribution of disorders and their role depending on the histological type*

Локализация Location	Возраст (мин. – макс.), лет Age (min – max), years	Линия 1 First line	Линия ≥2 Line ≥2	Нет данных No data	Среднее число значимых мутаций Mean number of significant mutations	Среднее значение опухолевой мутационной нагрузки Mean tumor mutational load	Среднее число одобренных препаратов Mean number of approved drugs	Среднее время выполнения анализа Mean time for the analysis
Немелкоклеточный рак легкого (*n* = 76) Non-small cell lung cancer (*n* = 76)	60 (25–89)	76	0	0	3	Нет данных No data	1	12
Колоректальный рак (n = 36) Colorectal cancer (n = 36)	58 (39–76)	3	20	13	8	19	3	11
Рак молочной железы (*n* = 14) Breast cancer (*n* = 14)	54 (36–75)	3	11	0	5	4	4	12
Рак желудка (*n* = 6) Gastric cancer (*n* = 6)	47 (34–73)	0	2	4	4	5	0	11
ГБР (*n* = 17) ?	55 (34–73)	5	9	3	4	4	5	9
Рак яичников (*n* = 5) Ovarian cancer (*n* = 5)	54 (37–69)	3	1	1	3	8	3	10
Редкие локализации (*n* = 30) Rare locations: (*n* = 30)	50 (27–72)	11	10	9	5	4	2	11
Всего (*n* = 184) Total (*n* = 184)	56 (25–89)	101	53	30	6	9	3	11

Таблица 3. *Лекарственная терапия у пациентов с выявленными молекулярными нарушениями*

Table 3. *Pharmacotherapy in patients diagnosed with gene alterations*

Терапия Therapy	Пациенты с изменениями в тактике по результатам FM1 (*n* = 25) Patients who had changes in their treatment regimen after FM1 testing (*n* = 25)		Пациенты без изменений в тактике по результатам FM1 (*n* = 159) Patients who had no changes in their treatment regimen after FM1 testing (*n* = 159)		Все пациенты (*n* = 184) All patients (*n* = 184)	
	n	%	*n*	%	*n*	%
Ингибиторы тирозинкиназы I–III поколений First-, second-, and third- generation tyrosine kinase inhibitors	12	48,0	Нет данных No data		12	6,5
Анти-HER2 препараты Anti-HER2 agents	1	4,0			1	0,5
PARP-ингибиторы PARP inhibitors	3	12,0			3	1,6
Анти-BRAF, анти-MEK агенты Anti-BRAF/anti-MEK agents	2	8,0			2	1,1
Иммунотерапия Immunotherapy	3	12,0			3	1,6
Участие в клинических исследованиях Participation in clinical trials	4	16,0			4	2,2

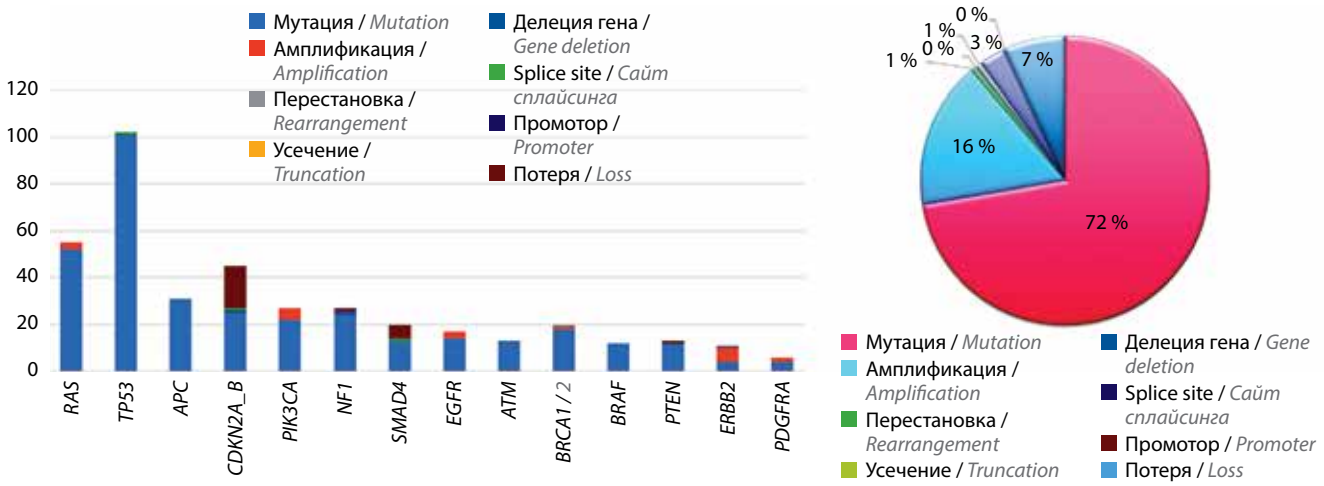

Рис. 2. *Наиболее частые генные нарушения, выявленные у пациентов при анализе FM1*

Fig. 2. *Most common gene alterations detected using the FM1*

Таблица 4. *Факторы, значимо влияющие на назначение терапии*

Table 4. *Factors significantly affecting therapy initiation*

Фактор Factor	*p*	Отношение шансов Odds ratio	95 % доверительный интервал 95 % confidence interval
Материал для анализа (плазма крови) Specimen analyzed (plasma)	0,03	2,3	1,1–4,8
Опухоль желудочно-кишечного тракта Gastrointestinal tumor	0,04	0,31	0,1–0,96
m*RAS*	0,02	0,08	0,01–0,63
m*EGFR*	0,001	6,5	2,2–19,5
MSS/pMMR	0,01	0,3	0,12–0,74

низкомолекулярными ингибиторами тирозинкиназы I–III поколений проведено 12 (48 %) пациентам. В 3 (24 %) случаях была назначена таргетная терапия PARP-ингибиторами, в 2 – BRAF- и MEK-ингибиторами, в 1 – анти-HER2 терапия. Таргетная терапия в рамках международных клинических исследований начата у 4 (16 %) пациентов. Иммунотерапия рекомендована 3 (12 %) пациентам.

На рис. 2 представлены генные нарушения, выявленные у пациентов. Также мы разделили их по подтипам альтерации (амплификации, замены/инделы, делеция гена, перестановки). Наиболее частые изменения, обнаруженные во всей популяции, относились к генам *TP53* (54,9 %), *RAS* (28,3 %) и *APC* (16,8 %).

Факторы, значимо влияющие на назначение терапии, представлены в табл. 4 и 5. При многофакторном анализе на шанс назначения терапии по результатам анализа FM1 влияли m*RAS* (отношение шансов 0,08; 95 % доверительный интервал 0,01–0,65; $p = 0{,}018$) и m*EGFR* (отношение шансов 4,8; 95 % доверительный интервал 1,4–16,3; $p = 0{,}012$).

Обсуждение

Основной проблемой, существенно ограничивающей широкое применение панелей таргетного секвенирования в онкологической практике, является отношение длительности и стоимости анализа к вероятности получения результата, определяющего тактику лечения пациента. В данной работе представлены результаты анализа большой группы пациентов ($n = 184$) с различными солидными опухолями, получавших лечение в 5 крупных отечественных центрах и прошедших секвенирование на основе панели Foundation Medicine, полученные в ходе реальной клинической практики (Real World Data (RDW)). Стоит сказать, что гетерогенность пациентов и отсутствие четких критериев включения обусловливают ограничение воспроизводимости исследования. В рамках проанализированных данных молекулярные нарушения, которые потенциально могли повлиять на тактику лечения, были выявлены у 35,9 % пациентов, а лечение получили 17,9 % пациентов. Эти результаты соотносимы с данными, представленными ранее

Таблица 5. *Факторы, значимо влияющие на назначение терапии, n (%)*
Table 5. *Factors significantly affecting therapy initiation, n (%)*

Фактор Factor	Назначена терапия Therapy initiated	Не назначена терапия No therapy
Материал для анализа: Sample analyzed:		
опухоль tumor	9 (8,4)	98 (91,6)
плазма крови plasma	16 (22,2)	60 (78,9)
Локализация опухоли: Tumor location:		
желудочно-кишечный тракт gastrointestinal tract	4 (6,3)	60 (93,8)
другое other	21 (17,5)	99 (82,5)
Статус *RAS*: *RAS* mutation status:		
m*RAS*	1 (1,9)	53 (98,1)
wt*RAS*	26 (20,0)	104 (80,0)
Статус *EGFR*: *EGFR* mutation status:		
m*EGFR*	7 (43,8)	9 (56,3)
wt*EGFR*	20 (11,9)	148 (88,1)
Статус MSI: MSI status:		
MSS/pMMR	25 (13,7)	157 (86,3)
MSI/dMMR	2 (100)	0

другими центрами. Так, в работе K. Sunami и соавт. секвенирование с помощью панели, позволявшей оценить 114 генов, проведенное у 230 пациентов, выявило молекулярные нарушения у 59,4 % из них, в то время как лечение получили 13,3 % пациентов [12]. Сходные результаты были представлены и в более крупных проектах [13–15]. Например, проведение NGS-исследования 100 пациентам в рамках проекта TARGET в Англии выявило значимые нарушения у 41 пациента и 11 пациентам позволило назначить таргетное лечение [16]. Несмотря на обнадеживающие исследования, у этого метода есть большое количество ограничений. В крупных проспективных исследованиях, таких как SHIVA [17], ASCO-TAPUR [18], NCI–MATCH [8] и многих других [13, 19, 20], было продемонстрировано, что подавляющее большинство молекулярных находок пока не имеют клинического значения. Авторам представляется крайне важным обратить внимание читателя на то, что лишь 20–30 % пациентов с выявленными молекулярными нарушениями, являющимися потенциально значимыми для патогенеза опухолей, получают направленное лечение. Один из возможных путей для решения этой проблемы учтен при дизайне следующего поколения клинических исследований, среди которых можно отметить NCI–MATCH [21]. Важной особенностью данной работы является предоставление возможности участия в клинических исследованиях на основании получаемых результатов. Тем не менее даже с учетом того, что данная работа проходит в Северной Америке, доля включенных пациентов не превышала 18 % [8].

Второй проблемой, наличие которой подтвердило наше исследование, явилась относительно невысокая эффективность проводимого на основании выявленных активирующих нарушений лечения. Так, доля больных, у которых применение направленного лечения привело к контролю болезни, составила лишь 11,4 %, что в равной мере соотносится с результатами таких крупных международных инициатив, как NCI–MATCH [22]. Данное наблюдение вне всякого сомнения подчеркивает значимость поиска новых методов противоопухолевого лечения.

Таким образом, в настоящее время тотальное применение секвенирования следующего поколения даже на основании ограниченных таргетных панелей представляется крайне ресурсоемким. В связи с этим отдельное значение приобретает формулировка критериев для проведения этого вида современного генетического анализа. Так, среди включенных в наш анализ пациентов средний возраст оказался ниже среднестатистического [23].

Отдельно необходимо обратить внимание на то, что тестирование зачастую проводится тогда, когда пациент окончательно исчерпал терапевтические возможности и результаты теста не могут быть своевременно использованы. Так, на момент проведения анализа у 79,4 % пациентов была проведена по крайней мере 1 терапия, что также сопоставимо с данным зарубежных исследований [24–27].

Таким образом, вне всякого сомнения, основным направлением развития противоопухолевой лекарственной терапии является воздействие на специфические нарушения, имеющие принципиальное значение для метаболизма опухоли. В связи с этим таргетное секвенирование оптимально с точки зрения расхода ткани опухоли и спектра выявляемых нарушений. В то же время сроки выполнения анализа, а также его стоимость создают существенные преграды для его тотального использования. Одним из возможных вариантов решения этой проблемы является оптимизация показаний для назначения современных дорогостоящих методов и интеграция данного метода со структурой поиска предложений ранних исследований на основании выявленных нарушений.

Выводы

Эффективность применения теста FM1 в реальной клинической практике в РФ соответствует международным данным: выявлены значимые альтерации у 35,9 % пациентов, назначена терапия у 17,9 % пациентов, контроль болезни достигнут у 11,4 % пациентов. Среднее время с момента биопсии до анализа составило 10 мес, что определяет необходимость взятия свежего материала или плазмы крови для анализа.

При наличии мутации в генах *RAS* дополнительное проведение теста FM1 определяет низкий шанс выявления клинически значимых нарушений, к которым можно будет назначить персонализированное лечение. Высокая частота назначения терапии по результатам анализов плазмы крови обусловлена когортой пациентов с немелкоклеточным раком легкого и выявлением мутации в гене *EGFR*.

ЛИТЕРАТУРА / REFERENCES

1. Berger M.F., Mardis E.R. the emerging clinical relevance of genomics in cancer medicine. Nat Rev Clin Oncol 2018;15(6):353–65. DOI: 10.1038/s41571-018-0002-6
2. Hyman D.M., Taylor B.S., Baselga J. Implementing genome-driven oncology. Cell 2017;168:584–99.
3. Suh J.H., Johnson A., Albacker L. et al. Comprehensive genomic profiling facilitates implementation of the National Comprehensive Cancer Network Guidelines for lung cancer biomarker testing and identifies patients who may benefit from enrollment in mechanism-driven clinical trials. Oncologist 2016;21(6):684–91. DOI: 10.1634/theoncologist.2016-0030
4. Rankin A., Klempner S.J., Erlich R. et al. Broad detection of alterations predicted to confer lack of benefit from EGFR antibodies or sensitivity to targeted therapy in advanced colorectal cancer. Oncologist 2016;21(11):1306–14.
5. Drilon A., Wang L., Arcila M.E. et al. Broad, hybrid capture-based next-generation sequencing identifies actionable genomic alterations in lung adenocarcinomas otherwise negative for such alterations by other genomic testing approaches. Clin Cancer Res 2015;21(16):3631–9. DOI: 10.1158/1078-0432.CCR-14-2683
6. FoundationOne® CDx FDA Approval Press Release, 2017. Available at: https://www.fda.gov/NewsEvents/Newsroom/PressAnnouncements/ucm587273.htm.
7. FoundationOne® CDx FDA Approval, 2017. Available at: https://www.accessdata.fda.gov/cdrh_docs/pdf17/P170019a.pdf.
8. Flaherty K.T., Gray R., Chen A. et al. the Molecular Analysis for Therapy Choice (NCI-MATCH) Trial: lessons for genomic trial design. J Natl Cancer Inst 2020;112(10):1021–9.
9. Schneider B.P., Jiang G., Ballinger T. et al. a postneoadjuvant, randomized phase ii trial of personalized therapy versus treatment of physician's choice for patients with residual triple-negative breast cancer. J Clin Oncol 2022;40(4):345–55. DOI: 10.1200/JCO.21.01657
10. Институт клинических и лабораторных стандартов. H3-A6. Процедура сбора диагностических образцов крови путем венепункции. Утвержденный стандарт. 6-е издание. Clinical and Laboratory Standards Institute. H3-A6. Procedures for the collection of diagnostic blood specimens by venipuncture. Approved standard. 6th edn. (In Russ.)
11. Клинические рекомендации. Доступно по: https://oncology-association.ru/clinical-guidelines. Clinical guidelines. Available at: https://oncology-association.ru/clinical-guidelines. (In Russ.)
12. Sunami K., Ichikawa H., Kubo T. et al. Feasibility and utility of a panel testing for 114 cancer associated genes in a clinical setting: a hospital-based study. Cancer Sci 2019;110:1480–90.
13. Sicklick J.K., Kato S., Okamura R. et al. Molecular profiling of cancer patients enables personalized combination therapy: the I-PREDICT study. Nat Med 2019;25:744–50.
14. Rodon J., Soria J.-C., Berger R. et al. Genomic and transcriptomic profiling expands precision cancer medicine: the WINTHER trial. Nat Med 2019;25:751–8. DOI: 10.1038/s41591-019-0424
15. Van der Velden D.L., Hoes L.R., van der Wijngaart H. et al. the Drug Rediscovery protocol facilitates the expanded use of existing anticancer drugs. Nature 2019;574(7776):127–31.
16. Rothwell D.G., Ayub M., Cook N. et al. Utility of ctDNA to support patient selection for early phase clinical trials: the TARGET study. Nat Med 2019;25(5):738–43.
17. Le Tourneau C., Delord J.-P., Gonçalves A. et al. Molecularly targeted therapy based on tumour molecular profiling versus conventional therapy for advanced cancer (SHIVA): a multicentre, open-label, proof-of-concept, randomised, controlled phase 2 trial. Lancet Oncol 2015;16:1324–34.
18. Mangat P.K., Halabi S., Bruinooge S.S. et al. Rationale and design of the targeted agent and profiling utilization registry (TAPUR) study. JCO Precis Oncol 2018;2018:1. DOI: 10.1200/PO.18.00122
19. Chen A.P., Williams M., Kummar S. et al. Feasibility of molecular profiling based assignment of cancer treatment (MPACT): a randomized NCI precision medicine study. JCO 2016;34:2539.
20. Trédan O., Wang Q., Pissaloux D. et al. Molecular screening program to select molecular-based recommended therapies for metastatic cancer patients: Analysis from the ProfiLER trial. Ann Oncol 2019;30:757–65.
21. Coyne G.O., Takebe N., Chen A.P. Defining precision: the precision medicine initiative trials NCI-MPACT and NCI-MATCH. Curr Probl Cancer 2017;41(3):182–93.
22. NCI-MATCH Sets "Benchmark of Actionability". Cancer Discov 2021;11(1):6, 7. DOI: 10.1158/2159-8290.CD-NB2020-100
23. National Cancer Institute. Age and cancer risk. Available at: https://www.cancer.gov/about-cancer/causes-prevention/risk/age.
24. Hirshfield K.M., Tolkunov D., Zhong H. et al. Clinical action ability of comprehensive genomic profiling for management of rare or refractory cancers. Oncologist 2016;21:1315–25. DOI: 10.1634/theoncologist.2016-0049
25. Hilal T., Nakazawa M., Hodskins J. et al. Comprehensive genomic profiling in routine clinical practice leads to a low rate of benefit from genotype-directed therapy. BMC Cancer 2017;17:602.
26. Johnson D.B., Dahlman K.H., Knol J. et al. Enabling a genetically informed approach to cancer medicine: a retrospective evaluation of the impact of comprehensive tumor profiling using a targeted next-generation sequencing panel. Oncologist 2014;19:616–22.
27. Wheler J.J., Janku F., Naing A. et al. Cancer therapy directed by comprehensive genomic profiling: a single center study. Cancer Res 2016;76:3690–701. DOI: 10.1158/0008-5472.CAN-15-3043

ORCID авторов / ORCID of authors
А.А. Трякин / A.A. Tryakin: https://orcid.org/0000-0003-2245-214X
М.Ю. Федянин / M.Yu. Fedyanin: https://orcid.org/0000-0001-5615-7806

Конфликт интересов. Авторы заявляют об отсутствии конфликта интересов.
Conflict of interest. The authors declare no conflict of interests.

Финансирование. Исследование выполнено без спонсорской поддержки.
Funding. The study was performed without external funding.

Соблюдение прав пациентов и правил биоэтики. Протокол исследования одобрен комитетом по биомедицинской этике ФГБУ «Национальный медицинский исследовательский центр онкологии им. Н.Н. Блохина» Минздрава России. Все пациенты подписали информированное согласие на участие в исследовании.
Compliance with patient rights and principles of bioethics. The study protocol was approved by the biomedical ethics committee of N.N. Blokhin National Medical Research Center of Oncology, Ministry of Health of Russia. All patients signed written informed consent to participate in the study.

Статья поступила: 14.07.2022. **Принята к публикации:** 11.08.2022.
Article submitted: 14.07.2022. **Accepted for publication:** 11.08.2022.

DOI: 10.17650/2686-9594-2022-12-3-36-42

CC BY 4.0

Эффективность химиотерапии по схеме GemCap + митотан во 2-й и последующих линиях лечения метастатического адренокортикального рака

Я.А. Жуликов[1], Е.И. Коваленко[1], В.Ю. Бохян[1, 2], М.В. Хорошилов[1], Д.А. Горяинов[1], А.А. Рослякова[3], С.С. Магамедова[1], Е.В. Евдокимова[1], Е.В. Артамонова[1, 2]

[1]ФГБУ «Национальный медицинский исследовательский центр онкологии им. Н.Н. Блохина» Минздрава России; Россия, 115478 Москва, Каширское шоссе, 24;
[2]ФГАОУ ВО «Российский национальный исследовательский медицинский университет им. Н.И. Пирогова» Минздрава России; Россия, 117997 Москва, ул. Островитянова, 1;
[3]ФГБУ «Национальный медицинский исследовательский центр эндокринологии» Минздрава России; Россия, 117292 Москва, ул. Дмитрия Ульянова, 11

Контакты: Ярослав Андреевич Жуликов *yarikzhulikov@gmail.com*

Введение. В терапии 2-й и последующих линий метастатического адренокортикального рака (АКР) наиболее изученной является комбинация гемцитабина, метрономного капецитабина и митотана (GemCap + m). Опубликованные ранее работы, посвященные изучению данного режима, не дают однозначного ответа на вопрос, что играет ключевую роль в реализации ответа на лечение: химиотерапия или митотан в терапевтической концентрации.
Цель исследования – изучение эффективности и безопасности комбинации GemCap + m со стандартным режимом дозирования капецитабина у больных метастатическим АКР.
Материалы и методы. В данное ретроспективное одноцентровое клиническое исследование включались пациенты старше 18 лет с гистологически подтвержденным АКР с прогрессированием заболевания после завершения платиносодержащей терапии. Пациенты получали лечение по схеме гемцитабин 800 мг/м^2 в 1-й и 8-й дни и капецитабин 1000 мг/м^2 внутрь 2 раза в сутки в 1–14-й дни 21-дневного цикла на фоне приема митотана. Нами были оценены частота ответа на лечение, медианы выживаемости без прогрессирования и общей выживаемости. Радиологическая оценка эффективности терапии по критериям RECIST 1.1 проводилась каждые 6–8 нед лечения.
Результаты. В исследование включено 25 пациентов. Концентрация митотана выше 14 нг/мл была достигнута у 22 (88 %) пациентов, из них у 21 (84 %) – до включения в исследование. Большинство пациентов (80 %) получили лечение в качестве 2-й линии, 20 % – в качестве 3-й и последующих. У 1 (4 %) пациента наблюдался частичный ответ, у 11 (44 %) – стабилизация заболевания. Частота клинической эффективности составила 24 % (n = 6), медиана выживаемости без прогрессирования и общей выживаемости – 3,2 и 12,17 мес соответственно. Нежелательные явления III–IV степени зарегистрированы у 28 % пациентов. Редукция дозы гемцитабина в связи с тромбоцитопенией I–II степени потребовалась в 2 (8 %) случаях; редукция дозы капецитабина не требовалась.
Выводы. В данной работе продемонстрирована эффективность нового дозового режима химиотерапии по схеме GemCap + m во 2-й и последующих линиях лечения метастатического АКР. У большинства пациентов в нашем исследовании прогрессирование заболевания отмечалось на фоне предыдущих линий терапии при уже достигнутой терапевтической концентрации митотана, что свидетельствует об эффективности именно химиотерапевтической составляющей GemCap при резистентности к препаратам платины и митотану.

Ключевые слова: адренокортикальный рак, гемцитабин, капецитабин, GemCap, митотан

Для цитирования: Жуликов Я.А., Коваленко Е.И., Бохян В.Ю. и др. Эффективность химиотерапии по схеме GemCap + митотан во 2-й и последующих линиях лечения метастатического адренокортикального рака. Тазовая хирургия и онкология 2022;12(3):36–42. DOI: 10.17650/2686-9594-2022-12-3-36-42

Efficiency of chemotherapy GemCap + mitotane as second and subsequent lines of therapy for metastatic adrenocortical cancer

Ya.A. Zhulikov[1], E.I. Kovalenko[1], V.Yu. Bokhyan[1, 2], M.V. Khoroshilov[1], D.A. Goryainov[1], A.A. Roslyakova[3], S.S. Magamedova[1], E.V. Evdokimova[1], E.V. Artamonova[1, 2]

[1]N.N. Blokhin National Medical Research Center of Oncology, Ministry of Health of Russia; 24 Kashirskoe Shosse, Moscow 115478, Russia;
[2]N.I. Pirogov Russian National Research Medical University, Ministry of Health of Russia; 1 Ostrovityanova St., Moscow 117997, Russia;
[3]National Medical Research Center for Endocrinology, Ministry of Health of Russia; 11 Dmitriya Ulyanova, Moscow 117292, Russia

Contacts: Yaroslav Andreevich Zhulikov *yarikzhulikov@gmail.com*

Background. Combination of gemcitabine, metronomic capecitabine and mitotane (GemCap + m) is the most studied regimen in second and subsequent lines of therapy for advanced adrenocortical cancer (ACC). Previously published studies do not give a definitive answer to the question- what plays a key role in realizing the response to treatment: chemotherapy or mitotane in therapeutic concentration.
Aim. Evaluation the efficacy and safety of GemCap + m combination with the standard dosing regimen of capecitabine in patients with metastatic ACC.
Materials and methods. This retrospective single-center clinical study included patients over 18 years of age with histologically confirmed ACC with disease progression after completion of platinum-containing therapy. They received chemotherapy regimen gemcitabine 800 mg/m^2 for days 1, 8 and capecitabine 1000 mg/m^2 orally 2 times at days 1–14 of the 21-day cycle with mitotane. We evaluated objective response, stabilization of disease, 6-months disease control rate and median progression-free and overall survival. Radiological assessment according to RECIST 1.1 criteria was carried out every 6–8 weeks of treatment.
Results. The study included 25 patients. Mitotane concentration above 14 ng/mL was achieved in 22 (88 %) patients, of which 21 (84 %) reached therapeutic concentration in previous treatment lines. 80 % of patients received treatment as 2nd line, 20 % as 3rd and subsequent lines. The objective responses and disease stabilization was observed in 1 (4 %) and 11 (44 %) of patients, respectively. Disease control for at least 6 months rate was 24 %. Median progression-free and overall survival were 3.2 months and 12.17 months, respectively. Toxicity grade 3–4 was observed in 28 % of patients. Gemcitabine dose reductions due to thrombocytopenia grade 1–2 were required in 2 cases (8 %), no capecitabine reductions were necessary.
Conclusion. This study demonstrates the effectiveness of a new dose regimen of chemotherapy GemCap + m in the second and subsequent lines of therapy for metastatic ACC. The progression of the disease against the background of previous lines of therapy at a therapeutic concentration of mitotane in the majority of patients indicates the effectiveness of the chemotherapeutic component of GemCap in a cohort of patients resistant to platinum and mitotane.

Keywords: adrenocortical cancer, gemcitabine, capecitabine, GemCap, mitotane

For citation: Zhulikov Ya.A., Kovalenko E.I., Bokhyan V.Yu. et al. Efficiency of chemotherapy GemCap + mitotane as second and subsequent lines of therapy for metastatic adrenocortical cancer. Tazovaya Khirurgiya i Onkologiya = Pelvic Surgery and Oncology 2022;12(3):36–42. (In Russ.). DOI: 10.17650/2686-9594-2022-12-3-36-42

Введение

Адренокортикальный рак (АКР) относится к орфанным заболеваниям, частота его составляет 2 случая на 1 млн населения в год [1]. Частота рецидива в течение 5 лет после радикального хирургического лечения операбельного АКР составляет от 20 % при I стадии по ESNAT до 70 % при III стадии [2]. Метастатический АКР характеризуется неблагоприятным прогнозом, медиана общей выживаемости (ОВ) в разных исследованиях составляет 18–20 мес [3–5].

Общепринятым «золотым стандартом» 1-й линии лекарственного лечения метастатического АКР является схема EDP (этопозид 100 мг/м^2 в 1–4-й дни, доксорубицин 40 мг/м^2 в 1-й день, цисплатин 40 мг/м^2 в 3–4-й дни, цикл 28 дней) + митотан, поскольку в исследовании III фазы FIRM-АКТ данный режим терапии превзошел по эффективности стрептозотоцин в комбинации с митотаном, достоверно увеличив частоту достижения объективного ответа (ЧОО) с 9,2 до 23,2 % и медиану выживаемости без прогрессирования (ВБП) с 2,1 до 5 мес [3]. Эффективных режимов 2-й и последующих линий химиотерапии метастатического АКР не существует. Наиболее изученной схемой химиотерапии является гемцитабин в комбинации с капецитабином (GemCap) или 5-фторурацилом в метрономном режиме и митотаном. В пилотном исследовании II фазы ЧОО на фоне данной терапии составила 7 %, а у 46,3 % пациентов не наблюдалось прогрессирование заболевания в течение 4 мес [6]. Терапевтическая концентрация митотана (≥14 мкг/мл) была достигнута у 12 (42,8 %) пациентов, что было связано с тенденцией к увеличению времени до прогрессирования заболевания (p = 0,13). В последующем ретроспективном исследовании, в которое были включены 145 пациентов, ЧОО составила 4,9 %, а медиана ВБП – 12 нед [7]. При этом 6 из 7 объективных ответов наблюдались у пациентов, достигших терапевтической концентрации митотана, что транслировалось в достоверное улучшение медианы ВБП (p = 0,0026). Интересно, что капецитабин и гемцитабин в монорежиме или в комбинации с таргетными препаратами (бевацизумаб, гефитиниб) оказались неэффективными при метастатическом АКР в других исследованиях (ЧОО составила 0 %) [8, 9]. Таким образом, остается неясным, что играет ведущую роль в реализации ответа

на лечение: собственно сама химиотерапия GemCap или митотан в терапевтической концентрации.

Целью нашего **исследования** явилось изучение эффективности комбинации химиотерапии по схеме GemCap на фоне приема митотана (GemCap + m). Данный дозовый режим ранее не исследовался при АКР, его выбор обусловлен отсутствием убедительных доводов об эквивалентной эффективности метрономного и стандартного режима дозирования капецитабина при других солидных злокачественных опухолях [10].

Материалы и методы

Пациенты. В данное ретроспективное одноцентровое клиническое исследование включались пациенты старше 18 лет с гистологически подтвержденным АКР с прогрессированием заболевания после завершения платиносодержащей химиотерапии, с наличием отдаленных метастазов и статусом ECOG 0–2. Пациенты с бесплатиновым интервалом ≥6 мес не включались в данное исследование, поскольку им проводилась реиндукция платиносодержащей химиотерапии. Набор пациентов осуществлялся в онкологическом отделении лекарственных методов лечения № 1 ФГБУ «Национальный медицинский исследовательский центр онкологии им. Н.Н. Блохина» Минздрава России с ноября 2016 г. по июнь 2022 г.

Схема лечения. Пациенты получали химиотерапию по схеме GemCap + митотан (гемцитабин 800 мг/м^2 в 1-й и 8-й дни цикла и капецитабин 1000 мг/м^2 внутрь 2 раза в сутки в 1–14-й дни цикла, продолжительность цикла 21 день) (GemCap + m) до прогрессирования заболевания или неприемлемой токсичности.

Оценка безопасности. Концентрации митотана, свободного Т3 и Т4, тиреотропного гормона, показатели биохимического анализа крови (натрий, калий, хлор, аланинаминотрансфераза, аспартатаминотрансфераза, креатинин) оценивали каждые 4 нед. При повышении концентрации митотана >20 мкг/мл митотан отменяли до снижения концентрации <20 мкг/мл и возобновляли с уменьшением суточной дозы на 1 г. При развитии центральной нейротоксичности II степени при концентрации митотана <20 мкг/мл суточную дозу митотана уменьшали на 1 г.

У всех пациентов перед проведением каждого цикла химиотерапии были удовлетворительные показатели общего (нейтрофилы ≥1,5 × 10^9, тромбоциты ≥100 ×10^9) и биохимического анализа крови (печеночные ферменты <2,5 или <5 норм при наличии метастазов в печени; общий билирубин <1,5 нормы). Контроль анализов крови осуществлялся не ранее 5 дней перед каждым циклом химиотерапии.

Электрокардиография выполнялась исходно и каждые 3 цикла химиотерапии.

Оценка нежелательных явлений проводилась по Common Terminology Criteria for Adverse Events v. 4.03. При негематологической токсичности III–IV степени химиотерапия и митотан временно отменялись.

Оценка эффективности терапии. Радиологическая оценка эффективности терапии по критериям RECIST 1.1 проводилась каждые 6–8 нед лечения (каждые 2–3 цикла терапии).

Статистический анализ. ВБП оценивалась как интервал от начала терапии до прогрессирования заболевания по результатам радиологического обследования или смерти, если не было выполнено ни одного контрольного обследования. ОВ определялась как интервал от начала терапии до даты смерти или последнего контакта с пациентом. Для оценки ВБП и ОВ использовался метод Каплана–Мейера. Статистические расчеты выполнены в программе IBM SPSS Statistics Professional 20.0.

Результаты

Характеристика пациентов. В исследование включено 25 пациентов. Большинство из них (23 (92 %)) ранее получили химиотерапию по схеме EDP ± митотан, 2 (8 %) пациента – этопозид + цисплатин или карбоплатин (EP/EC) ± митотан в связи с противопоказанием к назначению доксорубицина и/или цисплатина. У 2 (8 %) пациентов наблюдалось прогрессирование на фоне реиндукции химиотерапии EDP/EP ± митотан. Все пациенты в исследовании получали митотан, из них 23 (92 %) начали прием препарата в предыдущих линиях. У 21 (84 %) была достигнута терапевтическая концентрация митотана (>14 нг/мл) до включения в исследование и еще у 1 пациента – на фоне химиотерапии по схеме GemCap.

Средний возраст составил 46,4 (23–65) года (медиана – 4 года), большинство пациентов (19 (76 %)) были женского пола. Статус ECOG оценен как 0–1 в 76 % случаев. Хирургическое лечение в анамнезе по поводу АКР I–III стадии получили 19 (76 %) пациентов. Первично-метастатический АКР диагностирован в дебюте заболевания у 6 (24 %) пациентов. Уровень Ki-67 определялся в первичной опухоли или материале core-биопсии из метастазов в 22 (88 %) и 3 (12 %) случаях соответственно. В 13 (52 %) случаях уровень Ki-67 расценен выше 20 %. У 22 (88 %) больных диагностированы метастазы в легкие, у 21 (84 %) – в печень, у 13 (52 %) выявлен местный рецидив.

Подробная характеристика пациентов приведена в табл. 1.

Эффективность терапии. Эффективность терапии оценена у всех пациентов. Полных ответов на лечение зарегистрировано не было. У 1 (4 %) пациента наблюдался частичный ответ (ЧО), у 11 (44 %) – стабилизация заболевания (СЗ), прогрессирование выявлено у 13 (52 %) пациентов. Частота клинической эффективности (ЧО + СЗ ≥6 мес) составила 24 % (n = 6). У 1 пациента после 8 курсов химиотерапии выполнено хирургическое вмешательство R0.

Таблица 1. *Характеристика пациентов*

Table 1. *Patient characteristics*

Показатель Parameter	Число пациентов (*n* = 25) Number of patients (*n* = 25)	Доля пациентов, % Percentage of patients, %
Пол: Gender:		
мужской male	6	24
женский female	19	76
Исходная стадия: Initial stage:		
I–III	19	76
IV	6	24
Предыдущие линии терапии: Previous lines of therapy:		
EDP ± m	23	92
EP + m	1	4
EC + m	1	4
ECOG:		
0	6	24
1	13	52
2	6	24
Ki-67, %:		
0–10	4	16
11–20	5	20
>20	13	52
нет данных no data	3	12
Зоны метастазирования: Metastasis zones:		
легкие lungs	21	84
печень liver	22	88
местный рецидив local recurrence	13	52
Линия терапии*: Line of therapy*:		
2	20	80
3	3	12
>3	2	8
Концентрация митотана достигнута: Mitotane concentration reached:		
да yes	22	88
нет no	3	12

**Медиана числа линий терапии – 2 (2–4).*
**Median number of lines of therapy – 2 (2–4).*

Характеристика ответа на лечение по критериям RECIST 1.1 приведена в табл. 2.

Медиана наблюдения за пациентами составила 8,83 мес. На момент среза данных 23 (92 %) пациента прекратили лечение по причине прогрессирования заболевания. Медиана ВБП составила 3,2 мес (95 % доверительный интервал 1,24–5,16) (рис. 1). Наибольшая

Таблица 2. *Ответ на лечение по критериям RECIST 1.1*

Table 2. *Response to treatment according to RECIST 1.1 criteria*

Показатель Parameter	Число пациентов (*n* = 25) Number of patients (n = 25)	Доля пациентов, % Percentage of patients, %
Полный ответ Complete response	0	0
Частичный ответ Partial response	1	4
Стабилизация Stabilization	11	44
Контроль заболевания ≥6 мес Disease control ≥6 months	6	24
Прогрессирование Progression	13	52

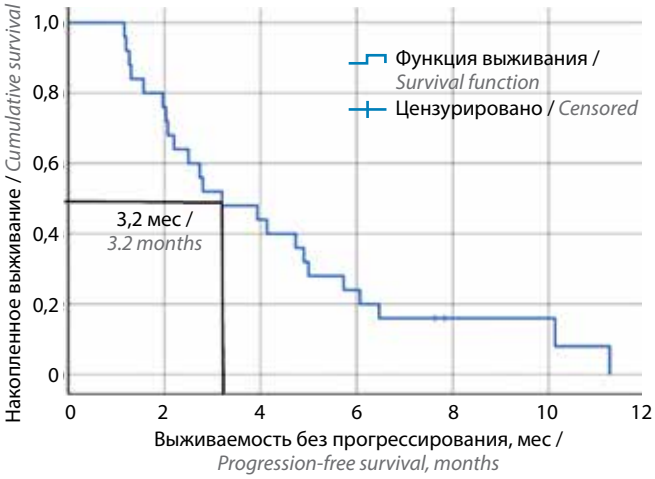

Рис. 1. *Выживаемость без прогрессирования*

Fig. 1. *Progression-free survival*

продолжительность контроля заболевания (ЧО + СЗ) достигла 11,27 мес, медиана – 6,07 мес (рис. 2). Медиана ОВ составила 12,17 мес (95 % доверительный интервал 6,95–17,38) (рис. 3).

Безопасность. Частота нежелательных явлений III–IV степени составила 28 %. Наиболее часто встречающимися нежелательными явлениями III–IV степени были нейтропения (12 %, *n* = 3), анемия (8 %, *n* = 2). У 2 пациентов доза гемцитабина была редуцирована до 675 мг/м^2 в связи с развитием тромбоцитопении II степени. Редукция дозы капецитабина не требовалась. Зарегистрировано 1 серьезное нежелательное явление – тромбоэмболия мелких ветвей легочной артерии, потребовавшая экстренной госпитализации и назначения антикоагулянтов в стационаре. У 3 пациентов наблюдалась центральная нейротоксичность I–II степени, связанная с превышением терапевтической концентрации митотана (>20 нг/мл). Терапия митотаном была временно отменена у всех 3 пациентов

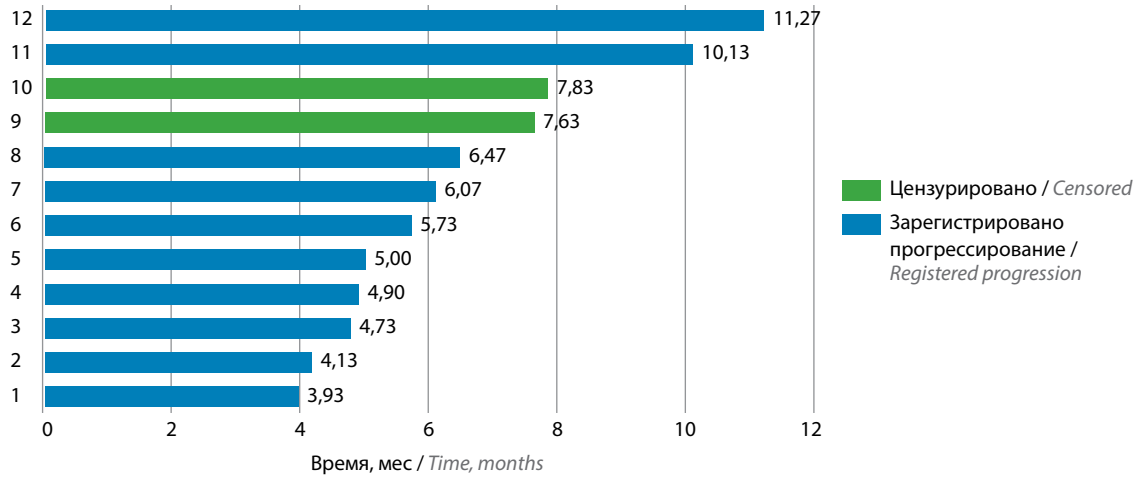

Рис. 2. *Продолжительность контроля заболевания*

Fig. 2. *Duration of disease control*

Таблица 3. *Нежелательные явления, n (%)*

Table 3. *Adverse events, n (%)*

Нежелательное явление Adverse event	Все степени All stages	I–II степень 1–2 grade	III степень 3 grade	IV степень 4 grade
Тошнота/рвота Nausea/vomiting	9 (36,0)	9 (36,0)	0	0
Стоматит Stomatitis	2 (8,0)	2 (8,0)	0	0
Диарея Diarrhea	5 (20,0)	5 (20,0)	0	0
Повышение уровней аланинаминотрансферазы/аспартатаминотрансферазы Elevated alanine aminotransferase/aspartate aminotransferase	3 (12,0)	2 (8,0)	1 (4,0)	0
Нейтропения Neutropenia	17 (68,0)	14 (56,0)	3 (12,0)	0
Анемия Anemia	8 (32,0)	6 (24,0)	2 (8,0)	0
Тромбоцитопения Thrombocytopenia	3 (12,0)	3 (12,0)	0	0
Венозные тромбоэмболические осложнения Venous thromboembolic complications	2 (8,0)	1 (4,0)	1 (4,0)	0
Ладонно-подошвенный синдром Palmar-plantar syndrome	3 (12,0)	3 (12,0)	0	0
Слабость Weakness	15 (60,0)	15 (60,0)	0	0
Миалгия Mialgia	1 (4,0)	1 (4,0)	0	0
Центральная нейротоксичность Central neurotoxicity	3 (12,0)	3 (12,0)	0	0

с последующим возобновлением его приема с редукцией дозы на 1 г/сут после разрешения нейротоксичности. Характеристика основных нежелательных явлений приведена в табл. 3.

Обсуждение

В данной работе продемонстрирована эффективность нового дозового режима химиотерапии метастатического АКР по схеме GemCap + m, который

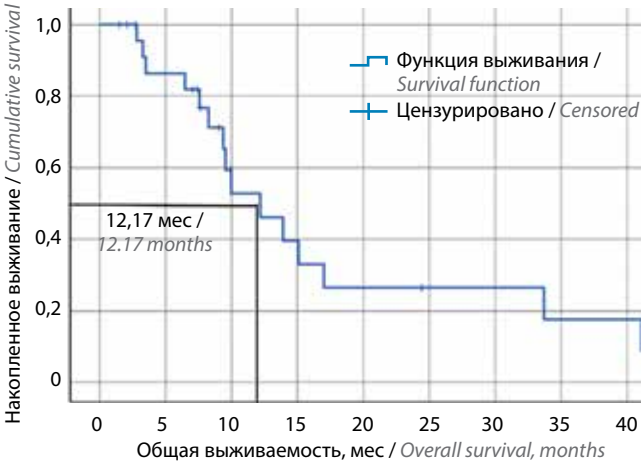

Рис. 3. *Общая выживаемость*

Fig. 3. *Overall survival*

назначался во 2-й и последующих линиях терапии. ЧОО составила 4 %, частота клинической эффективности – 24 %, медиана ВБП 3,2 мес, что сопоставимо с данными, полученными в предыдущих исследованиях с использованием метрономного режима дозирования капецитабина [4, 5]. Одним из недостатков наиболее крупного ретроспективного исследования, изучавшего эффективность комбинации GemCap ± m, является невозможность отдельно оценить вклад собственно химиотерапии и митотана в эффективность лечения [5]. Всего 47,2 % пациентов достигли терапевтической концентрации митотана, а 6 из 7 объективных ответов наблюдались именно у этих пациентов, что также транслировалось в достоверное улучшение медианы ВБП ($p = 0,0026$). По результатам данной работы невозможно сделать однозначный вывод об эффективности химиотерапии, так как ведущую роль в реализации ответа на лечение может играть назначение митотана в терапевтической концентрации. В нашем исследовании наблюдалась наиболее высокая частота достижения терапевтической концентрации митотана – 88 % по сравнению с другими работами, изучавшими режим GemCap [4, 5]. Кроме того, 84 % пациентов в описанной нами когорте имели прогрессирование заболевания на фоне предыдущих линий терапии при концентрации митотана >14 мкг/мл. Это позволяет сделать однозначный вывод о том, что в эффективность комбинации GemCap + m свой вклад вносят оба компонента.

Таким образом, наше исследование дает наиболее четкое представление об эффективности химиотерапии по схеме GemCap + m в когорте пациентов, резистентных к препаратам платины и митотану.

В заключение хочется отметить, что описанный в данной работе режим химиотерапии в комбинации с митотаном имеет благоприятный профиль безопасности. Частота нежелательных явлений III–IV степени составила 28 %. У 2 пациентов доза гемцитабина была редуцирована до 675 мг/м^2 в связи с развитием тромбоцитопении II степени. Редукция дозы капецитабина не требовалась.

С учетом полученных данных по эффективности и безопасности режим GemCap + m может быть использован в клинической практике.

ЛИТЕРАТУРА / REFERENCES

1. Schteingart D.E., Doherty G.M., Gauger P.G. et al. Management of patients with adrenal cancer: recommendations of an international consensus conference. Endocr Relat Cancer 2005;12(3):667–80.
2. Margonis G.A., Kim Y., Prescott J.D. et al. Adrenocortical Carcinoma: Impact of Surgical Margin Status on Long-Term Outcomes. Ann Surg Oncol 2016;23(1):134–41.
3. Fassnacht M., Terzolo M., Allolio B. et al. FIRM-ACT Study Group. Combination chemotherapy in advanced adrenocortical carcinoma. N Engl J Med 2012;366(23):2189–97. DOI: 10.1056/NEJMoa1200966
4. Laganà M., Grisanti S., Cosentini D. et al. Efficacy of the EDP-M scheme plus adjunctive surgery in the management of patients with advanced adrenocortical carcinoma: the Brescia experience. Cancers (Basel) 2020;12(4):941. DOI: 10.3390/cancers12040941
5. Zhulikov Y.A., Kovalenko E.I., Bohyan V.Yu. et al. Efficacy of EDP ±, mitotane chemotherapy in the treatment of metastatic adrenocortical carcinoma. Predictive and prognostic factors of efficacy. Malignant Tumours 2021;11(1):37–46.
6. Sperone P., Ferrero A., Daffara F. et al. Gemcitabine plus metronomic 5-fluorouracil or capecitabine as a second-/third-line chemotherapy in advanced adrenocortical carcinoma: a multicenter phase II study. Endocr Relat Cancer 2010;17(2):445–53.
7. Henning J.E.K., Deutschbein T., Altieri B. et al. Gemcitabine-based chemotherapy in adrenocortical carcinoma: a multicenter study of efficacy and predictive factors. J Clin Endocrinol Metab 2017;102(11):4323–32.
8. Wortmann S., Quinkler M., Ritter C. et al. Bevacizumab plus capecitabine as a salvage therapy in advanced adrenocortical carcinoma. Eur J Endocrinol 2010;162(2):349–56. DOI: 10.1530/EJE-09-0804
9. Quinkler M., Hahner S., Wortmann S. et al. Treatment of advanced adrenocortical carcinoma with erlotinib plus gemcitabine. J Clin Endocrinol Metab 2008;93(6):2057–62. DOI: 10.1210/jc.2007-2564. Erratum in: J Clin Endocrinol Metab 2008;93(8):3230.
10. El Darsa H., El Sayed R., Abdel-Rahman O. What is the real value of metronomic chemotherapy in the treatment of gastrointestinal cancer? Expert Opin Pharmacother 2021;22(17):2297–302. DOI: 10.1080/14656566.2021.1940953

ORCID авторов / ORCID of authors
Я.А. Жуликов / Ya.A. Zhulikov: https://orcid.org/0000-0002-4108-439X
Е.И. Коваленко / E.I. Kovalenko: https://orcid.org/0000-0003-4763-7992
В.Ю. Бохян / V.Yu. Bokhyan: https://orcid.org/0000-0002-9066-5190
М.В. Хорошилов / M.V. Khoroshilov: https://orcid.org/0000-0002-3770-5173
Д.А. Горяинов / D.A. Goryainov: https://orcid.org/0000-0003-4205-9556
А.А. Рослякова / A.A. Roslyakova: https://orcid.org/0000-0003-1857-5083
С.С. Магамедова / S.S. Magamedova: https://orcid.org/0000-0002-2014-586X
Е.В. Евдокимова / E.V. Evdokimova: https://orcid.org/0000-0002-5574-9970
Е.В. Артамонова / E.V. Artamonova: https://orcid.org/0000-0001-7728-9533

Конфликт интересов. Авторы заявляют об отсутствии конфликта интересов.
Conflict of interest. The authors declare no conflict of interests.

Финансирование. Исследование выполнено без спонсорской поддержки.
Funding. The study was performed without external funding.

Соблюдение прав пациентов и правил биоэтики. Протокол исследования одобрен комитетом по биомедицинской этике ФГБУ «Национальный медицинский исследовательский центр онкологии им. Н.Н. Блохина» Минздрава России. Исследование носило ретроспективный характер.
Compliance with patient rights and principles of bioethics. The study protocol was approved by the biomedical ethics committee of N.N. Blokhin National Medical Research Center of Oncology, Ministry of Health of Russia. The study was retrospective.

Статья поступила: 04.07.2022. **Принята к публикации:** 11.08.2022.
Article submitted: 04.07.2022. **Accepted for publication:** 11.08.2022.

DOI: 10.17650/2686-9594-2022-12-3-43-50

CC BY 4.0

Эндоскопические критерии и перспективные биомаркеры зубчатых аденом ободочной кишки (обзор литературы)

И.А. Карасев, А.М. Строганова, О.А. Малихова, Т.С. Давыдкина, З.В. Григорьевская, И.В. Терещенко, Н.И. Поспехова, А.В. Семьянихина

ФГБУ «Национальный медицинский исследовательский центр онкологии им. Н.Н. Блохина» Минздрава России; Россия, 115478 Москва, Каширское шоссе, 24

Контакты: Иван Александрович Карасев *ronc-karasev@yandex.ru*

Колоректальный рак (КРР) является одной из ведущих причин смертности от онкологических заболеваний во многих странах мира, как у мужчин, так и у женщин, и эти показатели имеют тенденцию к росту. Вероятность развития КРР составляет около 4–5 %, риск его развития связан с индивидуальными особенностями организма, вредными привычками, возрастом, хроническими заболеваниями и образом жизни, однако в большинстве случаев КРР развивается вследствие перерождения аденоматозных образований или по пути метаплазии из зубчатых аденом, его канцерогенезу содействуют иммунная дисрегуляция, дисбиоз и разрушение эпителия. Микробиота кишечника играет важную роль в канцерогенезе, вероятно, через механизм хронического воспаления. Некоторые из бактерий, ответственных за этот многофазный процесс, включают *Fusobacterium* spp., *Bacteroides fragilis* и энтеропатогенные *Escherichia coli*. Кроме того, КРР вызывается мутациями, нацеленными на онкогены, гены – супрессоры опухолей и гены, связанные с механизмами репарации ДНК.

С учетом того, что среднее время развития аденокарциномы из предрака занимает около 10 лет, изменение кишечной микрофлоры может являться перспективным маркером для скрининга предраковых состояний толстой кишки, как и обнаружение изменений в ДНК.

В работе пойдет речь о взаимосвязи изменений микробного состава толстой кишки с выявленными путем молекулярно-генетического секвенирования генными мутациями.

Ключевые слова: колоректальный рак, микробиота, молекулярно-генетическое исследование, зубчатая аденома, биомаркеры, эндоскопия, скрининг

Для цитирования: Карасев И.А., Строганова А.М., Малихова О.А. и др. Эндоскопические критерии и перспективные биомаркеры зубчатых аденом ободочной кишки (обзор литературы). Тазовая хирургия и онкология 2022;12(3): 43–50. DOI: 10.17650/2686-9594-2022-12-3-43-50

Endoscopic criteria and promising biomarkers for serrated adenomas of the colon (literature review)

I.A. Karasev, A.M. Stroganova, O.A. Malikhova, T.S. Davydkina, Z.V. Grigoryevskaya, I.V. Tereshchenko, N.I. Pospekhova, A.V. Semyanikhina

N.N. Blokhin Russian Cancer Research Center, Ministry of Health of Russia; 24 Kashirskoe Shosse, Moscow 115478, Russia

Contacts: Ivan Aleksandrovich Karasev *ronc-karasev@yandex.ru*

Colorectal cancer (CRC) is one of the leading causes of death from cancer in many countries of the world, both in men and women, and these rates are on the rise. The probability of suffering from CRC is about 4–5 % and the risk for developing CRC is associated with personal features or habits such as age, chronic disease history and lifestyle, but in most cases colorectal cancer develops as a result of the degeneration of adenomatous formations or along the jagged path. Immune dysregulation, dysbiosis, and epithelial destruction contribute to colorectal cancer carcinogenesis. The gut microbiota has a relevant role, and dysbiosis situations can induce colonic carcinogenesis through a chronic inflammation mechanism. Some of the bacteria responsible for this multiphase process include *Fusobacterium* spp., *Bacteroides fragilis* and enteropathogenic *Escherichia coli*. Moreover, CRC is caused by mutations that target oncogenes, tumour suppressor genes and genes related to DNA repair mechanisms.

Considering that the average time for the development of adenocarcinoma from precancer takes about 10 years, changes in the microbiota can be a prospective marker for screening precancerous conditions of the colon, as well as the detection of changes in DNA.
The work will discuss the relationship between changes in the microbial composition of the colon with the genetic mutations identified by molecular genetic sequencing.

Keywords: colorectal cancer, microbiota, molecular genetic research, serrated adenoma, biomarkers, endoscopy, screening

For citation: Karasev I.A., Stroganova A.M., Malikhova O.A. et al. Endoscopic criteria and promising biomarkers for serrated adenomas of the colon (literature review). Tazovaya Khirurgiya i Onkologiya = Pelvic Surgery and Oncology 2022;12(3):43–50. (In Russ.). DOI: 10.17650/2686-9594-2022-12-3-43-50

Введение

По данным Всемирной организации здравоохранения, в мире ежегодно регистрируется более 800 тыс. новых случаев колоректального рака (КРР) с высокой летальностью в 1-й год жизни после установления диагноза. По прогнозам, уже через 10 лет этот показатель составит более 1 млн в год [1]. КРР является гетерогенным заболеванием с разными паттернами экспрессии генов. Существует 2 основных пути колоректального канцерогенеза: обычный путь аденокарциномы и альтернативный путь зубчатой неоплазии [2, 3]. К основным предраковым изменениям слизистой оболочки толстой кишки до недавнего времени относились лишь различного вида аденомы (тубулярная, виллезная, тубуло-виллезная) [4]. Роль гиперпластических полипов в канцерогенезе расценивалась неоднозначно. Представления об их неопластическом потенциале были весьма противоречивыми, а в литературе имелись лишь единичные сообщения об отдельных случаях развития КРР на фоне гиперпластического полипоза слизистой оболочки толстой кишки [5]. В начале 1990-х годов было отмечено, что гиперпластические полипы представляют собой гетерогенную группу неоплазий с особой морфологией, отдельными молекулярными основами, клинико-патологическими характеристиками. Некоторые представители этой группы имеют значительный риск злокачественного перерождения. Из-за своеобразной зубчатости эпителиальной выстилки крипт слизистой оболочки толстой кишки, а также наличия диспластических изменений данные образования получили название «зубчатые аденомы».

Точное представление о патогенезе зубчатых опухолей достоверно не определено; очевидно, что на развитие неоплазий влияют молекулярно-генетические факторы, соотношение видов микробиоты, хроническое воспаление, химические и биологические канцерогены [6].

Частота встречаемости зубчатых новообразований в популяции варьирует от 0,7 до 2 %, однако установить истинные показатели не представляется возможным ввиду существенных сложностей в эндоскопической, морфологической и молекулярно-генетической диагностике [7].

Зубчатые новообразования встречаются на всем протяжении ободочной кишки, более 38 % – в правых отделах. Опухоли, расположенные в восходящей ободочной кишке, имеют свои морфологические особенности по сравнению с опухолями других локализаций, более расширенные крипты и выраженную зубчатость в их базальном сегменте [8].

Считается, что механизмом неопластической трансформации клеток хозяина выступает процесс синтеза кишечными бактериями патологических метаболитов и продукции генотоксинов (токсических активных форм кислорода и реактивного азота), вследствие которой нарушаются механизмы репарации и процессов апоптоза [9].

Хроническое воспаление считается значимым условием развития зубчатых новообразований. Ряд исследований выявили, что 5-летний накопительный риск появления воспалительного заболевания кишечника составляет 33–54 % [10].

Канцерогенез зубчатых эпителиальных новообразований толстой кишки является комплексным процессом, ведущими патогенетическими признаками которого выступают активация MAPK-киназного пути (в подавляющем большинстве случаев за счет соматических *BRAF*-мутаций) и эпигенетическая дисрегуляция за счет гиперметилирования промотерных участков ряда генов и формирования так называемого CIMP-фенотипа [11]. Данные события определяются уже на ранних этапах неопластического процесса и активно участвуют в эволюции гиперпластических полипов (микровезикулярных, бокаловидных), зубчатых полипов на широком основании до зубчатых аденом (традиционных, на широком основании, неклассифицированных). Кульминацией данного пути является необратимая трансформация в злокачественную эпителиальную опухоль – аденокарциному толстой кишки [12].

Зубчатые полипы

Соматический профиль микровезикулярных полипов (МП) характеризуется генетическими нарушениями, схожими с таковыми зубчатых полипов на широком основании (ПШО), однако являются ли МП предшественниками ПШО или последние следует рассматривать как эпителиальные образования *de novo*, до сих пор остается предметом дискуссии, как и дискутабелен вопрос о драйверных механизмах, запускающих

процесс трансформации МП в ПШО. В связи с этим патогномоничных молекулярных маркеров, позволяющих дифференцировать данные образования друг от друга, нет, а гистологическое исследование выступает «золотым стандартом» при диагностике данной патологии. В подавляющем большинстве случаев самым частым молекулярным событием в МП и ПШО являются соматические *BRAF*-мутации, частота которых, по данным ряда авторов, достигает 70–80 % в МП и до 90 % в ПШО [13]. Ассоциированный с *BRAF*-мутациями CIMP-фенотип, однако, значительно чаще диагностируется в ПШО (до 50 % случаев) и значимо реже в МП (10 %) [14].

Зубчатые аденомы

Несмотря на то, что часть исследователей относят типичные зубчатые аденомы (ТЗА) к группе образований без признаков дисплазии, большинство авторов рассматривают ТЗА как аденомы с низкой степенью диспластических изменений и минимальной пролиферативной активностью, однако значительно бóльшим числом генетических событий по сравнению с МП и ПШО. В половине случаев в ТЗА диагностируются *BRAF*-мутации и в трети – *KRAS*-мутации [15–17]. CIMP-фенотип закономерно чаще встречается в *BRAF*-ассоциированных аденомах [16].

Если *BRAF*-положительные ТЗА эволюционируют из МП и ПШО, то природа *KRAS*-положительных ТЗА не столь очевидна, с равнозначной вероятностью развития как *de novo*, так и из предшествующих *KRAS*-положительных полипов [18, 19].

Помимо активации MAPK-киназного пути, в исследовании T. Hashimoto и соавт. показано, что ТЗА с мутантным типом *KRAS* характеризуются высокой частотой RSPO-транслокаций, а *BRAF*-положительные ТЗА с соматическими мутациями – патогенными вариантами в гене *RNF43*. При этом и RSPO-транскрипты, и *RNF43*-мутации в превалирующем большинстве случаев детектируются на этапе перехода от МП и ПШО к ТЗА, т. е. являются потенциальными молекулярными маркерами диспластических изменений в полипах [20].

Полипы на широком основании с дисплазией или зубчатые аденомы на широком основании (АШО) являются самой хорошо изученной на молекулярном уровне группой диспластических новообразований толстой кишки. Ведущим эпигенетическим событием в АШО является метилирование промоторной области гена *MLH1*, определяющееся в 15–73 % случаев [21, 22]. Наименьшее значение данного показателя в части исследований обусловлено отнесением к АШО зубчатых полипов с кишечной метаплазией или плоских «ранних» ТЗА. В свою очередь наибольшее число гиперметилированных аденом (как следствие, и с нестабильной системой репарации неправильно спаренных оснований ДНК (MMR)) отмечено именно для истинных АШО [12]. Оценка статуса *MLH1* является важным этапом диагностики степени диспластических изменений в аденомах. Утрата экспрессии данного маркера подтверждает на молекулярном уровне клинически значимую дисплазию зубчатого новообразования. Другим фактором риска, определенным как косвенный маркер высокого риска гиперметилирования промоторной области гена *MLH1*, является наличие полиморфизма –93G/A (rs1800734) на 5'-конце гена, ассоциированного с повышением экспрессии гена *DCLK3*, что, в свою очередь, активирует неопластический процесс [23]. В целом для АШО закономерна прямая корреляция между *BRAF*-мутантным статусом, CIMP-фенотипом и микросателлитной нестабильностью. Нарастание тяжести диспластических изменений как в ТЗА, так и в АШО коррелирует с последовательной инактивацией p16 и TP53 в большинстве случаев [12, 24, 25].

Изменения в WNT-пути, ведущем патогенетическом звене патогенеза эпителиальных неоплазий толстой кишки, диагностируются в зубчатых новообразованиях, как правило, на этапе выраженных диспластических изменений. При этом соматические мутации в гене *APC* определяются в зубчатых полипах и аденомах гораздо реже в сравнении с тубуло-виллезными образованиями с хромосомной нестабильностью в основе молекулярных нарушений (36 % в ТЗА против >90 % в аденомах с хромосомной нестабильностью) [25, 26].

Зубчатый полипоз

Редким заболеванием, ассоциированным с множественным поражением толстой кишки, является зубчатый полипоз (ЗП), вышележащие отделы желудочно-кишечного тракта при этом в патологический процесс не вовлекаются, так же как и нет специфичных внекишечных проявлений [27].

Часть случаев ЗП носят семейный характер. Примерно треть больных ЗП отмечают наличие как минимум 1 родственника I степени родства с раком толстой кишки (РТК) и лишь 5 % – родственника I степени родства с ЗП [28]. На сегодняшний день только ген *RNF43* определен как потенциальный ген-кандидат, обусловливающий развитие наследственного варианта ЗП, однако и герминальные мутации в указанном гене ответственны за развитие только 2 % случаев ЗП [29–31].

В большинстве случаев ЗП диагностируется на 5-м или 6-м десятилетии жизни, однако описаны и более ранние формы [28]. Оба пола вовлекаются с равнозначной частотой [27, 32]. Отмечается высокая фенотипическая гетерогенность заболевания среди пациентов. Дифференциальный диагноз ЗП проводится с такими наследственными синдромами, как MUTYH-ассоциированный полипоз, смешанный полипоз, синдром Коудена и другие PTEN-ассоциированные состояния. Фенотипический перекрест с данными

патологиями выражается в олигополипозном поражении толстой кишки с ростом зубчатых новообразований. Определения синдромологической принадлежности в таких случаях удается достичь за счет клинико-анамнестических данных либо с помощью молекулярной верификации диагноза. Последняя, однако, в ряде случаев остается неинформативной, а этиология ЗП при исключении частой наследственной патологии, но отягощенном семейном анамнезе – неуточненной и относится к «семейному варианту» полипоза.

Современные критерии постановки диагноза ЗП включают наличие не менее 5 зубчатых полипов/аденом проксимальнее прямой кишки, все размером более 5 мм и не менее 2 – более 10 мм, или наличие более 20 зубчатых полипов/аденом любого размера на всем протяжении толстой кишки, не менее 5 из которых определяются проксимальнее прямой кишки.

При этом:

- любой гистологический вариант зубчатых полипов/аденом учитывается;
- осуществляется кумулятивный счет зубчатых полипов/аденом на протяжении жизни.

По данным европейских исследований, среди пациентов с ЗП только 25 % соответствуют первому критерию, 45 % – второму и 30 % – обоим критериям [33, 34].

Больные с ЗП относятся к группе повышенного риска развития РТК, при этом в большинстве случаев болезнь диагностируется синхронно с ЗП. К факторам, ассоциированным с максимальным риском злокачественной трансформации, относят соответствие обоим клиническим критериям, наличие более 2 ПШО проксимальнее селезеночного изгиба, или хотя бы 1 зубчатого полипа с дисплазией, или 1 тубуло-ворсинчатой аденомы с тяжелой степенью дисплазии. Ретроспективные данные свидетельствуют о 30 % случаев РТК среди когорты больных ЗП [34]. «Классический» РТК, ассоциированный с ЗП, по своим молекулярным характеристикам соответствует генетическому портрету АШО, накапливая *BRAF*-мутации и CIMP-фенотип в половине случаев. На *KRAS*-положительные формы приходится менее 5 % [35].

Комплексная эндоскопическая диагностика

Для диагностики ЗП традиционно используется видеоколоноскопия. Колоноскопия является «золотым стандартом» и в то же время важнейшим компонентом комплексной диагностики предраковых состояний и ранних форм РТК.

Создание и внедрение в клиническую практику новейших видеоэндоскопических исследований с высокой разрешающей способностью с применением дополнительных методов визуализации, таких как узкий спектр света (NBI), технология обработки изображения i-Scan, оптического и электронного увеличения (ZOOM, близкий или двойной фокус) и др., улучшает возможности диагностики КРР, особенно на ранних стадиях.

Уточнение в ходе колоноскопии с осмотром в белом свете (равно как и с осмотром в условиях применения уточняющих технологий) представлений об эндоскопической семиотике плоских эпителиальных новообразований толстой кишки позволяет на дооперационном этапе визуально распознавать их между собой и выделять из их числа: а) гиперпластические (не несущие в себе злокачественного потенциала) и подлежащие динамическому наблюдению; б) зубчатые и аденоматозные, подлежащие удалению тем или иным (эндоскопическим/хирургическим) способом [36].

Методика узкоспектральной эндоскопии (NBI, i-Scan) основана на преимущественном поглощении гемоглобином света определенной длины волны. Применение этой методики в сочетании с оптическим увеличением позволяет оценить микроваскулярный рисунок поверхности неоплазий с использованием классификации Y. Sano и соавт. [37].

Также существует технология обработки изображений i-Scan, которая основана на последующей обработке отраженного света. Она состоит из 3 алгоритмов обработки изображения: усиление поверхности (surface enhancement, SE), усиление тона (tone enhancement, TE) и усиление контрастности (contrast enhancement, CE). Эти дополнительные детали помогают правильно классифицировать поражения слизистой оболочки. Неопластические изменения сосудистой сети и структуры поверхности ткани могут быть дифференцированы от структур, не относящихся к новообразованиям (рис. 1–3).

Рис. 1. *Зубчатая аденома толстой кишки с типичной слизистой «шапочкой», сосудистый рисунок стерт*

Fig. 1. *Serrated adenoma of the colon with a typical mucous "cap", the vascular pattern is erased*

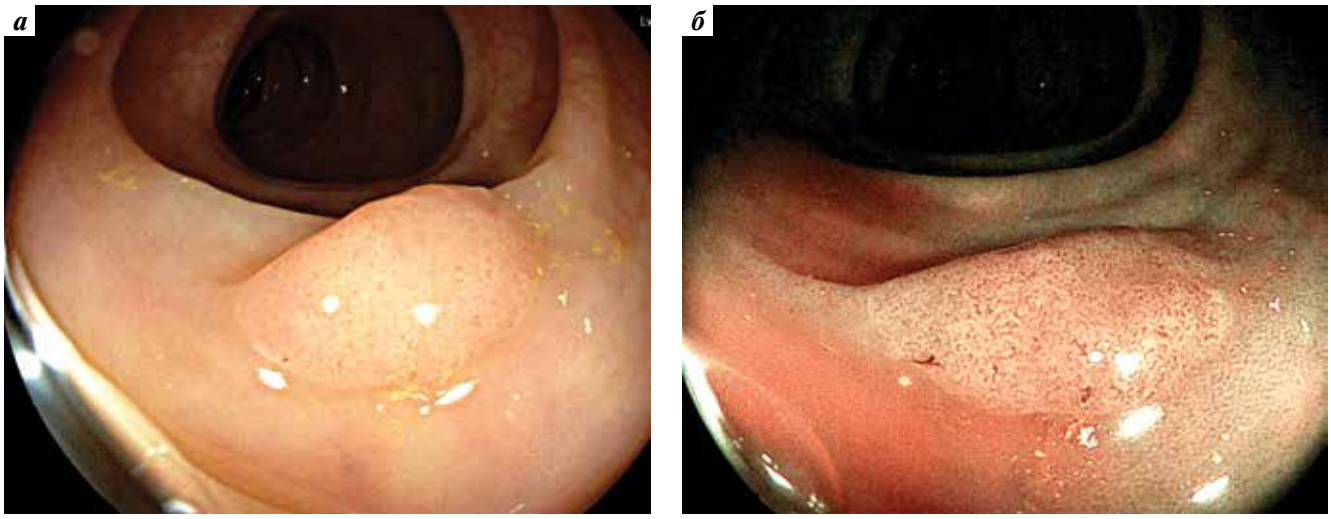

Рис. 2. *Зубчатая аденома на широком основании: а – осмотр в белом свете; б – осмотр в режиме узкого спектра света (NBI)*

Fig. 2. *Serrated adenoma on a wide base: a – examination in white light; б – inspection in the mode of a narrow spectrum of light (NBI)*

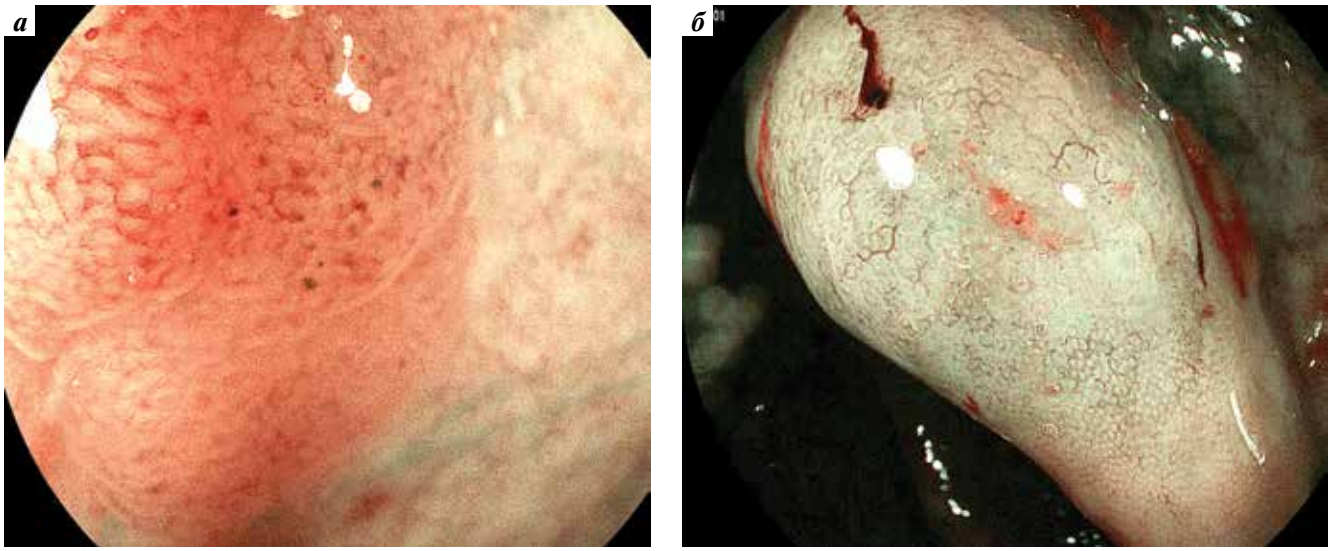

Рис. 3. *Зубчатая аденома на широком основании 0–1s по Парижской классификации: а – осмотр в белом свете; б – осмотр в режиме узкого спектра света (NBI). Определяются расширенные изолированные разветвленные сосуды по типу «морских звезд»*

Fig. 3. *Serrated adenoma on a wide base 0–1s according to the Paris classification: a – examination in white light; б – inspection in the mode of a narrow spectrum of light (NBI). Expanded isolated branched vessels are determined by the type of «starfish»*

Эндоскопическая семиотика зубчатых неоплазий

Четкие диагностические критерии ЗП толстой кишки в зарубежной литературе не указаны. Это связано с различиями морфологического строения, расположения, численности полипов, а также с недостаточной изученностью вопроса о ЗП как самостоятельной нозологической единице.

На данный момент в мировой литературе описаны 3 типа зубчатых новообразований: «сидячая» зубчатая аденома (sessile serrated adenoma, SSA), классическая зубчатая аденома и смешанный тип полипа (mixed polyp, MP) [38]. Эти 3 типа зубчатых неоплазий обладают тонкими архитектурными различиями, но в одинаковой степени выраженным канцерогенным потенциалом [38].

«Сидячая» зубчатая аденома описана в 2003 г. E. Torlakovic и соавт. [39]. Морфологически SSA занимает положение между классической зубчатой аденомой и обычным гиперпластическим полипом. SSA внешне напоминает «сидячий» полип, но имеет ветвящееся расширение у основания и склонна к боковому росту в подслизистом слое толстой кишки. SSA была признана в качестве прекурсора дисплазии в развитии аденокарциномы и считается самым агрессивным и самым распространенным типом среди всех зубчатых новообразований толстой кишки [40]. Так как от момента открытия данного типа неоплазий прошло

недостаточно времени для проведения обстоятельных исследований, естественный ход развития данного заболевания и риск раковой прогрессии достоверно не определены. Эндоскопически SSA, как правило, «бледное» образование, «опирающееся» на складки слизистой оболочки. SSA чаще встречается в проксимальных отделах толстой кишки у женщин среднего возраста и достигает более крупных размеров, чем другие зубчатые новообразования.

Классическая (типичная) зубчатая аденома может нести в себе как низкий, так и высокий потенциал развития эпителиальной дисплазии. ТЗА встречается достаточно редко и составляет менее 1 % числа всех полипов [41]. Она характеризуется дисплазией эпителия, рифленым типом поверхности и такими цитологическими признаками, как удлинение ядер, эозинофильная цитоплазма эпителиоцитов. ТЗА обладает ножкой, располагается преимущественно в левых отделах толстой кишки, что легко определяется во время колоноскопии. По внешнему виду ТЗА может напоминать аденоматозный полип.

Зубчатые полипы смешанного типа представляют собой комбинацию гиперпластического полипа с новообразованием, обладающим зубчатой архитектоникой. Эти полипы формируются, как правило, в правых отделах толстой кишки, небольших размеров, внешне напоминают обычные аденомы.

Нормобиоценоз толстой кишки выполняет ряд значимых для макроорганизма функций, включая колонизационную резистентность и иммунологическую защиту, принимает участие в метаболических процессах, синтезирует витамины и медиаторы. При угнетении эубиоза толстой кишки начинают размножаться, а потом и доминировать условно-патогенные и патогенные микроорганизмы и таким образом формируется толстокишечный дисбиоз разной степени, который играет ведущую роль в теории бактериального канцерогенеза [42].

Слизистую оболочку толстой кишки регулярно колонизирует колоссальное число микробных ассоциаций (17 семейств, 45 родов, более 1 тыс. видов). Большая часть (вплоть до 90 %) из них – облигатные анаэробы (бифидобактерии, бактероиды и др.); еще 8–9 % – факультативные аэробы (лактобациллы, кишечная палочка, энтерококки). На факультативную и транзиторную микрофлору (клостридии, клебсиеллы, протей, стафилококки и др.) приходится не более 1–2 % микробиома [43].

Основная масса микробиоты толстой кишки располагается пристеночно, образуя микроколонии, защищенные от внешних влияний экзо-полисахаридно-муциновой биопленкой, которая участвует в защите слизистой оболочки толстой кишки. Наименьшая часть микроорганизмов остается в просвете толстой кишки. Взаимоотношения макроорганизма с микробиотой толстой кишки основываются на принципах мутуализма [43].

В последнее десятилетие получены подтверждения значимости нарушений кишечного микробиома в канцерогенезе. По результатам исследования F.J. Backhed Ahn и соавт. (2013), микробиота больных эпителиальными опухолями колоректальной локализации содержит существенно меньше разновидностей бактерий, чем у здоровых лиц. Сравнительная населенность кишечного тракта *Clostridium* у здоровых добровольцев составила 77,8 %, а у больных КРР – 68,6 % ($p = 0{,}005$) [44]. В то же время у пациентов с зубчатыми новообразованиями отмечалось достоверно повышенное содержание *Fusobacteria* (отношение шансов (ОШ) 4,11; 95 % доверительный интервал (ДИ) 1,62–10,47; $p = 0{,}004$), а также *Actinobacteria atopobium* и *Bacteroidetes porpbyromonas* (ОШ 14,36; 95 % ДИ 2,78–74,3; $p < 0{,}001$ и ОШ 5,17; 95 % ДИ 1,75–15,25; $p = 0{,}001$). Кроме того, при сравнительной оценке численности бактерий вида *Firmicutes* авторами выявлено значительное сокращение содержания *Clostridium* и *Coprococcus*. В больных КРР содержание бактерий вида *Firmicutes* составило 74,0 %, тогда как в контрольной группе – 80,3 %. Непосредственно этот тип бактерий отвечает за ферментативное преобразование углеводов и пищевых волокон в бутират, который обладает противовоспалительной активностью и угнетает канцерогенез. Результаты исследования говорят о том, что дисбаланс микробного сообщества считается фактором риска колоректального канцерогенеза [45]. Однако на данный момент не существует крупных рандомизированных исследований и убедительных данных, подтверждающих теорию бактериального канцерогенеза.

Заключение

Зубчатые новообразования толстой кишки являются гетерогенной группой эпителиальных опухолей. К факторам риска развития злокачественной трансформации относят ряд генетических мутаций, дисбиотические состояния и хронический колит. До настоящего времени не разработан оптимальный и рациональный алгоритм диагностики, лечения и мониторинга данной группы пациентов, что свидетельствует о том, что необходимо проводить многоцентровые и междисциплинарные исследования на основе секвенирования 16S РНК кишечной микробиоты, молекулярно-генетического анализа и комплексной эндоскопии с высокой разрешающей способностью.

ЛИТЕРАТУРА / REFERENCES

1. Bray F., Ferlay J., Soerjomataram I. et al. Global Cancer Statistics 2018: GLOBOCAN Estimates of Incidence and Mortality Worldwide for 36 Cancers in 185 Countries. CA Cancer J Clin 2018;68(6):394–424. DOI: 10.3322/caac.21492
2. Jass J.R. Classification of colorectal cancer based on correlation of clinical, morphological and molecular features. Histopathology 2007;50:113–30. DOI: 10.1111/j.1365-2559.2006.02549.x
3. Ng S.C., Ching J.Y., Chan V.C. et al. Association between serrated polyps and the risk of synchronous advanced colorectal neoplasia in average-risk individuals. Aliment Pharmacol Ther 2015;41:108–15. DOI: 10.1111/apt.13003
4. Jass J.R. Large intestine. Histological typing of intestinal tumours. In: World Health Organization international histological classification of tumours, 2nd edn. Berlin: Springer-Verlag, 1989. P. 30.
5. Leggett B.A., Devereaux B., Biden K. et al. Hyperplastic polyposis: association with colorectal cancer. Am J Surg Pathol 2001;25:177–84.
6. Patil D.T., Shadrach B.L., Rybicki L.A. et al. Proximal colon cancers and the serrated pathway: a systematic analysis of precursor histology and *BRAF* mutation status. Mod Pathol 2012;25: 1423–31.
7. Murakami T., Mitomi H., Saito T. et al. Distinct WNT/β-catenin signaling activation in the serrated neoplasia pathway and the adenoma-carcinoma sequence of the colorectum. Mod Pathol 2015;28:146–58.
8. Baker K., Zhang Y., Jin C., Jass J.R. Proximal versus distal hyperplastic polyps of the colorectum: different lesions or a biological spectrum? J Clin Pathol 2004;57:1089–93. DOI: 10.1136/jcp.2004.016600
9. Frisan T. Bacterial genotoxins: тhe long journey to the nucleus of mammalian cells. Biochim Biophys Acta 2016;1858(3):567–75.
10. Liu C., Bettington M.L., Walker N.I. et al. CpG island methylation in sessile serrated adenomas increases with age, indicating lower risk of malignancy in young patients. J Gastroenterology 2018;155(5):1362–1365.e2. DOI: 10.1053/j.gastro.2018.07.012
11. Kim Y.H., Kakar S., Cun L. et al. Distinct CpG island methylation profiles and *BRAF* mutation status in serrated and adenomatous colorectal polyps. Int J Cancer 2008;123:2587–93.
12. Bettington M., Walker N., Rosty C. et al. Clinicopathological and molecular features of sessile serrated adenomas with dysplasia or carcinoma. Gut 2017;66(1):97–106. DOI: 10.1136/gutjnl-2015-310456
13. Fernando W.C., Miranda M.S., Worthley D.L. et al. CIMP phenotype in *BRAF* mutant serrated polyps from a prospective colonoscopy patient cohort. Gastroenterol Res Pract 2014;2014:374926. DOI: 10.1155/2014/374926
14. Bosman F.T. Molecular Pathology of Colorectal Cancer. In: Molecular Surgical Pathology. New York: Springer Science + Business Media, 2013. Pp. 1–16.
15. Bettington M.L., Walker N.I., Rosty C. et al. A clinicopathological and molecular analysis of 200 traditional serrated adenomas. Mod Pathol 2015;28(3):414–27. DOI: 10.1038/modpathol.2014.122
16. Wiland H.O., Shadrach B., Allende D. et al. Morphologic and molecular characterization of traditional serrated adenomas of the distal colon and rectum. Am J Surg Pathol 2014;38(9):1290–7. DOI: 10.1097/PAS.0000000000000253
17. Tsai J.H., Liau J.Y., Lin Y.L. et al. Traditional serrated adenoma has two pathways of neoplastic progression that are distinct from the sessile serrated pathway of colorectal carcinogenesis. Mod Pathol 2014;27(10):1375–85. DOI: 10.1038/modpathol.2014.35
18. Bettington M., Rosty C., Whitehall V. et al. A morphological and molecular study of proposed early forms of traditional serrated adenoma. Histopathology 2018;73(6):1023–9. DOI: 10.1111/his.13714
19. Hashimoto T., Tanaka Y., Ogawa R. et al. Superficially serrated adenoma: a proposal for a novel subtype of colorectal serrated lesion. Mod Pathol 2018;31(10):1588–98. DOI: 10.1038/s41379-018-0069-8
20. Hashimoto T., Yamashita S., Yoshida H. et al. WNT pathway gene mutations are associated with the presence of dysplasia in colorectal sessile serrated adenoma/polyps. Am J Surg Pathol 2017;41(9):1188–97. DOI: 10.1097/PAS.0000000000000877
21. Sheridan T., Fenton H., Lewin M. et al. Sessile serrated adenomas with low- and high-grade dysplasia and early carcinomas: an immunohistochemical study of serrated lesions “caught in the act”. Am J Clin Pathol 2006;126(4):564–71. DOI: 10.1309/C7JE8BVL8420V5VT
22. Oh K., Redston M., Odze R. Support for hMLH1 and MGMT silencing as a mechanism of tumorigenesis in the hyperplastic-adenoma-carcinoma (serrated) carcinogenic pathway in the colon. Hum Pathol 2005;36(1):101–11. DOI: 10.1016/j.humpath.2004.10.008
23. Fennell L.J., Jamieson S., McKeone D. et al. MLH1-93 G/a polymorphism is associated with MLH1 promoter methylation and protein loss in dysplastic sessile serrated adenomas with *BRAFV600E* mutation. BMC Cancer 2018;18(1):35. DOI: 10.1186/s12885-017-3946-5
24. Kriegl L., Neumann J., Vieth M. et al. Up and downregulation of p16(Ink4a) expression in *BRAF*-mutated polyps/adenomas indicates a senescence barrier in the serrated route to colon cancer. Mod Pathol 2011;24(7):1015–22. DOI: 10.1038/modpathol.2011.43
25. Carr N.J., Mahajan H., Tan K.L. et al. Serrated and non-serrated polyps of the colorectum: their prevalence in an unselected case series and correlation of *BRAF* mutation analysis with the diagnosis of sessile serrated adenoma. J Clin Pathol 2009;62(6):516–8. DOI: 10.1136/jcp.2008.061960
26. Crockett S.D., Nagtegaal I.D. Terminology, molecular features, epidemiology, and management of serrated colorectal neoplasia. Gastroenterology 2019;157(4):949–966.e4. DOI: 10.1053/j.gastro.2019.06.041
27. Edelstein D., Axilbund J., Hylind L. et al. Serrated polyposis: rapid and relentless development of colorectal neoplasia. Gut 2013;62(3):404–8. DOI: 10.1136/gutjnl-2011-300514
28. Stanich P.P., Pearlman R. Hereditary or Not? Understanding serrated polyposis syndrome. Curr Treat Options Gastroenterol 2019;17(4):692–701. DOI: 10.1007/s11938-019-00256-z
29. Gala M.K., Mizukami Y., Le L.P. et al. Germline mutations in oncogene-induced senescence pathways are associated with multiple sessile serrated adenomas. Gastroenterology 2014;146(2):520–9. DOI: 10.1053/j.gastro.2013.10.045
30. Buchanan D.D., Clendenning M., Zhuoer L. et al. Lack of evidence for germline *RNF43* mutations in patients with serrated polyposis syndrome from a large multinational study. Genetics of Colonic Polyposis Study. Gut 2017;66(6):1170–2. DOI: 10.1136/gutjnl-2016-312773
31. Yan H.H.N., Lai J.C.W., Ho S.L. et al. *RNF43* germline and somatic mutation in serrated neoplasia pathway and its association with *BRAF* mutation. Gut 2017;66(9):1645–56. DOI: 10.1136/gutjnl-2016-311849
32. Win A.K., Walters R.J., Buchanan D.D. et al. Cancer risks for relatives of patients with serrated polyposis. Am J Gastroenterol 2012;107(5):770–8. DOI: 10.1038/ajg.2012.52
33. Ijspeert J.E., Rana S.A., Atkinson N.S. et al. Clinical risk factors of colorectal cancer in patients with serrated polyposis syndrome: a multicentre cohort analysis. Dutch workgroup serrated polyps & polyposis (WASP). Gut 2017;66(2):278–84. DOI: 10.1136/gutjnl-2015-310630
34. Carballal S., Rodr guez-Alcalde D., Moreira L. et al. Colorectal cancer risk factors in patients with serrated polyposis syndrome: a large multicentre study. Gastrointestinal Oncology Group of the Spanish Gastroenterological Association. Gut 2016;65(11):1829–37. DOI: 10.1136/gutjnl-2015-30964

35. Rosty C., Walsh M.D., Walters R.J. et al. Multiplicity and molecular heterogeneity of colorectal carcinomas in individuals with serrated polyposis. Am J Surg Pathol 2013;37(3):434–42. DOI: 10.1097/PAS.0b013e318270f748
36. Veselov V.V. Serrated lesions of the colon. Dokazatelnaya gastroenterologiya 2016;5(4):27. DOI: 10.17116/dokgastro20165427-35
37. Sano Y., Ikematsu H. Fu K. et al. Meshed capillary vessels by use of narrow-band imaging for differential diagnosis of small colorectal polyps. Gastrointestinal Endosc 2009;69:278–83.
38. Longacre T.A., Fenoglio-Preiser C.M. Mixed hyperplastic adenomatous polyps/serrated adenoma. Am J Surg Pathol 1990;14:524–37. DOI: 10.1097/00000478-199006000-00003
39. Torlakovic E., Skovlund E., Snover D.C. et al. Morphologic reappraisal of serrated colorectal polyps. Am J Surg Pathol 2003;27:65–81.
40. Goldstein N.S., Bhanot P., Odish E., Hunter S. Hyperplastic-like colon polyps that preceded microsatellite-unstable adenocarcinomas. Am J Clin Pathol 2003;119:778–96. DOI: 10.1309/drfq0wfuf1g13ctk
41. Harvey N.T., Ruszkiewicz A. Serrated neoplasia of the colorectum. World J Gastroenterol 2007;13:3792–8. DOI: 10.3748/wjg.v13.i28.3792
42. Backhed F., Ding H., Wang T. et al. The gut microbiota as an environmental factor that regulates fat storage. Proc Natl Acad Sci USA 2004;101(44):15718–23.
43. Циммерман Я.С. Эубиоз и дисбиоз желудочно-кишечного тракта: мифы и реалии. Клиническая медицина 2013;91(1):4–11. Zimmerman Ya.S. Eubiosis and dysbiosis of the gastrointestinal tract: myths and realities. Klinicheskaya meditsina = Clinical Medicine 2013;91(1):4–11. (In Russ.)
44. Coker O.O., Nakatsu G., Zhenwei Dai R. et al. Enteric fungal microbiota dysbiosis and ecological alterations in colorectal cancer. Gut 2019;68(4):654–62. DOI: 10.1136/gutjnl-2018-317178
45. Dzutsev A., Goldszmid R.S., Viaud S. et al. the role of the microbiota in inflammation, carcinogenesis, and cancer therapy. Eur J Immunol 2015;45(1):17.

ORCID авторов / ORCID of authors
И.А. Карасев / I.A. Karasev: https://orcid.org/0000-0002-7025-970X
Т.С. Давыдкина / T.S. Davydkina: https://orcid.org/0000-0002-1787-1019
З.В. Григорьевская / Z.V. Grigoryevskaya: https://orcid.org/0000-0003-4294-1995
Н.И. Поспехова / N.I. Pospekhova: https://orcid.org/0000-0001-8783-8874
А.В. Семьянихина / A.V. Semyanikhina: https://orcid.org/0000-0001-8783-8874

Конфликт интересов. Авторы заявляют об отсутствии конфликта интересов.
Conflict of interest. The authors declare no conflict of interests.

Финансирование. Работа выполнена без спонсорской поддержки.
Funding. The work was performed without external funding.

Статья поступила: 11.07.2022. **Принята к публикации:** 08.08.2022.
Article submitted: 11.07.2022. **Accepted for publication:** 08.08.2022.

DOI: 10.17650/2686-9594-2022-12-3-51-55

CC BY 4.0

Химиотерапия распространенного рака поджелудочной железы у пациентов старшей возрастной группы (обзор литературы)

М.Ш. Манукян, И.С. Базин, А.А. Трякин

ФГБУ «Национальный медицинский исследовательский центр онкологии им. Н.Н. Блохина» Минздрава России; Россия, 115478 Москва, Каширское шоссе, 24

Контакты: Мариам Шираковна Манукян *manukyanmariam6@gmail.com*

Пациенты пожилого и старческого возраста со злокачественными новообразованиями поджелудочной железы в крупных клинических исследованиях представлены скупо. Так, в исследованиях MPACT и ACCORD медиана возраста пациентов со злокачественными новообразованиями поджелудочной железы составила 61 год, и остается неясным, можно ли экстраполировать полученные результаты на пациентов старшего возраста, которых мы чаще всего и встречаем в реальной клинической практике. Подавляющее большинство работ, где проводился анализ эффективности и переносимости системной химиотерапии у пациентов пожилого и старческого возраста, показали хорошую переносимость монотерапии гемцитабином; переносимость комбинированных режимов химиотерапии среди пациентов старшей возрастной группы с аденокарциномой поджелудочной железы различалась между исследованиями, но была ожидаемо выше, чем при монотерапии. Что касается показателей выживаемости у пожилых пациентов, здесь также была показана эффективность системной химиотерапии, особенно комбинированных режимов. Но практически все исследования были ретроспективными или включали малое число больных, что не позволяет оценить достоверность результатов. Таким образом, вопрос о целесообразности интенсификации химиотерапии у пациентов пожилого и старческого возраста остается открытым.

Ключевые слова: рак поджелудочной железы, пожилой возраст, химиотерапия

Для цитирования: Манукян М.Ш., Базин И.С., Трякин А.А. Химиотерапия распространенного рака поджелудочной железы у пациентов старшей возрастной группы (обзор литературы). Тазовая хирургия и онкология 2022;12(3):51–5. DOI: 10.17650/2686-9594-2022-12-3-51-55

Chemotherapy for advanced pancreatic cancer in older patients (literature review)

M.Sh. Manukyan, I.S. Bazin, A.A. Tryakin

N.N. Blokhin Russian Cancer Research Center, Ministry of Health of Russia; 24 Kashirskoe Shosse, Moscow 115478, Russia

Contacts: Mariam Shirakovna Manukyan *manukyanmariam6@gmail.com*

Elderly patients with malignant neoplasms of the pancreas are poorly represented in large clinical trials. Thus, in the MPACT and ACCORD study, the median age of patients with malignant neoplasms of the pancreas was 61 years, and it remains unclear whether the results obtained can be extrapolated to older patients, whom we most often encounter in real clinical practice. The vast majority of studies that analyzed the efficacy and tolerability of systemic chemotherapy in elderly and senile patients showed good tolerability of gemcitabine monotherapy, the tolerability of combined chemotherapy regimens among older patients with pancreatic adenocarcinoma varied between studies, but was expectedly higher than with monotherapy. With regard to survival rates, the effectiveness of systemic chemotherapy has also been shown here, especially combined regimens among elderly patients. But almost all studies were retrospective or included a small number of patients, which does not allow assessing the reliability of the results. The question of the advisability of intensifying chemotherapy in elderly and senile patients remains open.

Keywords: pancreatic cancer, elderly patients, chemotherapy

For citation: Manukyan M.Sh., Bazin I.S., Tryakin A.A. Chemotherapy for advanced pancreatic cancer in older patients (literature review). Tazovaya Khirurgiya i Onkologiya = Pelvic Surgery and Oncology 2022;12(3):51–5. (In Russ.). DOI: 10.17650/2686-9594-2022-12-3-51-55

Рак поджелудочной железы (РПЖ) занимает 14-е место по заболеваемости и 7-е место по смертности среди всех онкологических заболеваний в мире [1].

Более чем у 80 % пациентов заболевание выявляется уже на III–IV стадии [2], а медиана возраста составляет 70 лет [3]. По данным базы данных SEER за 2015–2019 гг., 67,9 % пациентов с впервые диагностированным РПЖ старше 65 лет [2]. B.D. Smith и соавт. в своей публикации 2009 г. предполагали, что к 2030 г. 70 % случаев протокового РПЖ будут диагностированы у пожилых [4]. Таким образом, мы видим, что пациентов пожилого (60–74 года по классификации Всемирной организации здравоохранения (ВОЗ)) и старческого возрастов (старше 75 лет по классификации ВОЗ) среди онкологических больных в будущем будет появляться все больше. Данная категория больных скупо представлена в крупных клинических исследованиях.

На данный момент в 1-й линии терапии РПЖ могут быть использованы 3 режима химиотерапии: FOLFIRINOX, гемцитабин + наб-паклитаксел (GemNab) и монотерапия гемцитабином. Применение комбинированных режимов химиотерапии практически вдвое улучшило показатели общей выживаемости (ОВ) и выживаемости без прогрессирования (ВБП) по сравнению с монотерапией гемцитабином [5, 6].

Несмотря на столь значимые различия в эффективности, в реальной клинической практике монотерапия назначается не только пациентам с низким функциональным статусом, но и сохранным пожилым пациентам, основываясь лишь на их возрасте.

В исследовании ACCORD-11/PRODIGE 4 сравнивали применение химиотерапии в режиме FOLFIRINOX и монотерапии гемцитабином в 1-й линии лечения метастатического РПЖ, медиана возраста больных составила 61 год, пациенты старше 65 лет составили лишь 29 %, а возраст старше 75 лет являлся критерием исключения. В данное исследование включались полностью сохранные больные; столь строгим критериям отбора соответствуют лишь около 25 % пациентов в реальной клинической практике [7]. В данной работе было продемонстрировано, что схема FOLFIRINOX является эффективным вариантом терапии 1-й линии для больных метастатическим РПЖ с хорошим функциональным статусом (ECOG 0–1). Медианы ОВ (11,1 мес против 6,8 мес, p <0,001) и ВБП (6,4 мес против 3,3 мес, p <0,001) были значительно увеличены у пациентов, получавших комбинированную терапию, по сравнению с теми, кто получал гемцитабин [5].

T. Kuroda и соавт. провели многоцентровой обзор эффективности химиотерапии у 895 пациентов пожилого возраста с метастатическим РПЖ [8]. Значительно большему числу пожилых пациентов была назначена симптоматическая терапия по сравнению с более молодыми пациентами (47,8 % против 25,8 %, p <0,0001). В работе у 261 пациента была указана причина, по которой им предпочли назначение поддерживающей терапии. У половины из них не имелось объективных причин для отказа от системной терапии, но в связи с предпочтениями членов семьи (n = 65 (48,8 %)) или по решению врача, которое он принимал, основываясь лишь на возрасте пациента (n = 68 (51,1 %)), химиотерапия им так и не была проведена. Вероятнее всего, из-за этого медиана ОВ среди пациентов старше 65 лет была ниже, чем у более молодых (181 сут против 263 сут, p = 0,0001). Но при подгрупповом анализе пациентов, получивших химиотерапию, медиана ОВ достоверно не различалась (274 сут против 333 сут, p = 0,09), равно как и у пациентов, получивших наилучшую поддерживающую терапию (84 сут против 78 сут, p = 0,83).

При этом FOLFIRINOX был более токсичным режимом, чем монотерапия гемцитабином: чаще наблюдались случаи нейтропении (в том числе фебрильная нейтропения), тромбоцитопении, диареи и нейропатии [5]. В связи с этим важна оценка влияния комбинированного лечения не только на показатели выживаемости, но и на качество жизни. Данный показатель оценивался при помощи опросников EORTC QLQ-30, где оцениваются 5 функций (физическая, ролевая, когнитивная, эмоциональная и социальная) и 9 симптомов (усталость, боль, тошнота и рвота, одышка, потеря аппетита, бессонница, запор, диарея и финансовые трудности). При оценке результатов не было получено заметных различий между группами лечения с течением времени для доменов EORTC QLQ-30, за исключением диареи, которая чаще наблюдалась на фоне лечения в режиме FOLFIRINOX и отрицательно влияла на качество жизни в течение первых 2 мес терапии [9]. Однако TUDD (Time Until Definitive Deterioration) ≥10 баллов был значительно выше в группе FOLFIRINOX для всех доменов QLQ-C30 (за исключением бессонницы, диареи и финансовых трудностей). Значимость сохранялась и для TUDD ≥20 баллов для вышеупомянутых доменов QLQ-C30 за исключением эмоционального функционирования. Результаты для TUDD ≥20 баллов подтверждают клинически значимое улучшение качества жизни у пациентов, получавших FOLFIRINOX, по сравнению с гемцитабином, несмотря на большую токсичность режима FOLFIRINOX.

Другой целью этого исследования было определение прогностического значения исходных показателей доменов QLQ-C30 в отношении выживаемости. Этот анализ выявил 3 важных домена QLQ-C30 (функциональный статус, запор и одышка) при добавлении к модели, включающей важные клинические и демографические прогностические факторы (группа лечения, возраст >65 лет, низкий уровень альбумина в сыворотке крови, синхронные метастазы и метастазы в печени). Низкий исходный уровень функционального статуса оказывает самое сильное негативное влияние на ОВ. Данный результат интересен тем, что эта

популяция пациентов была отобрана с хорошим функциональным статусом (ECOG 0–1) по оценке врача. Тем не менее 56 (17,4 %) пациентов указали в анкете исходного уровня качества жизни, что им необходимо оставаться в постели или кресле в течение дня. У этих пациентов был худший прогноз, и этот результат свидетельствует о том, что оценка функционального статуса по шкале EORTC QLQ-C30 является более полной мерой оценки качества жизни, чем статус ECOG, и имеет значимое прогностическое значение. Прогностическая ценность самостоятельной оценки функционального статуса пациентом по сравнению с оценкой врачом была отмечена и в других исследованиях.

В исследование J.-F. Guion-Dusserre и соавт. были включены 52 пациента старше 70 лет с хорошим функциональным статусом (ECOG 0–1), получавшие FOLFIRINOX по поводу местно-распространенного, или метастатического РПЖ (n = 18), или колоректального рака независимо от линии лечения [10]. У 61,5 % пациентов индекс коморбидности Чарлсона составил <10. ОВ составила 43,38 мес для пациентов с колоректальным раком и 12,51 мес при РПЖ, что сопоставимо с результатами исследований III фаз у более молодых больных.

Чаще всего из серьезных нежелательных явлений III–IV степени наблюдались нейтропения и диарея. Коррекция дозы проводилась у 26,9 % пациентов, у 38,5 % лечение было прекращено в связи с непереносимой токсичностью и лишь у 28,8 % – в связи с прогрессированием. Для сравнения, в исследовании ACCORD-11/PRODIGE 4, как и у пожилых пациентов, на фоне химиотерапии в режиме FOLFIRINOX чаще всего развивалась нейтропения III–IV степени (45,7 %), но диарея III–IV степени в общей популяции больных встречалась реже (12,7 %), чем у пациентов старше 70 лет. Более молодым пациентам также проводилась редукция доз препаратов в связи с токсичностью [5].

Безусловно, сравнение результатов исследований, в которых участвовало 18 и 342 пациента с метастатическим РПЖ, некорректно, для этого требуется проведение крупного проспективного анализа эффективности и переносимости химиотерапии у пациентов пожилого и старческого возрастов.

J.D. Mizrahi и соавт. провели ретроспективный анализ пациентов с нерезектабельным РПЖ, получивших лечение в режиме FOLFIRINOX/mFOLFIRINOX в MD Anderson Cancer Center. В анализ было включено 24 пациента в возрасте 75 лет и старше. Показатели гематологической токсичности III–IV степени в данном исследовании и исходном исследовании PRODIGE 4/ACCORD 11 оказались схожими. Важно отметить, что уровень токсичности не изменялся, несмотря на снижение дозы химиотерапии. Показатель частоты негематологической токсичности III–IV степени также был одинаковым с таковым в исследовании PRODIGE 4/ACCORD 11, но утомляемость (25 %) и диарея (21 %) чаще встречались у пожилых [11]. Медиана ОВ в этой популяции составила 11,6 мес при медиане ВБП 3,7 мес. При рассмотрении только пациентов, получавших FOLFIRINOX/mFOLFIRINOX в 1-й линии, медианы ОВ и ВБП составили 12,2 и 5,1 мес соответственно, что соответствует оригинальному исследованию.

В ФГБУ «Национальный медицинский исследовательский центр онкологии им. Н.Н. Блохина» Минздрава России с 2010 по 2021 г. было пролечено 104 пациента старше 60 лет с протоковым РПЖ. Медиана возраста составила 68 лет, 12 (11,5 %) пациентов были старше 75 лет. Всем пациентам проводилась химиотерапия в режиме mFOLFIRINOX (иринотекан 150 мг/м^2 в 1-й день, оксалиплатин 85 мг/м^2 в 1-й день, лейковорин 400 мг/м^2 в 1-й день, 5-фторурацил 2400 мг/м^2 46-часовая инфузия в 1–3-й дни) в качестве адъювантной химиотерапии (n = 1), неоадъювантной химиотерапии (n = 42) или терапии 1-й линии (n = 61). Среди серьезных нежелательных явлений III–IV степени чаще всего наблюдались нейтропения (42,3 %), диарея (8,7 %), астения (3,8 %), тошнота (3,8 %), рвота (2,9 %). Стоит отметить, что лишь у 6 (5,8 %) пациентов развилась фебрильная нейтропения. Первичная профилактика препаратами гранулоцитарного колониестимулирующего фактора (Г-КСФ) проводилась у 23 %, вторичная профилактика препаратами Г-КСФ потребовалась еще 28,8 % пациентов. В нашей клинической практике были получены схожие результаты переносимости трехкомпонентного режима химиотерапии по сравнению с исследованием ACCORD-11/PRODIGE 4, где также изучался режим FOLFIRINOX, за исключением частоты развития диареи III–IV степени. Вероятнее всего, это связано с модификацией режима. В нашем случае назначаемая доза иринотекана была ниже (150 мг/м^2 против 180 мг/м^2) и был исключен струйный 5-фторурацил, что, вероятно, уменьшило частоту развития диареи III–IV степени. У 43,2 % пациентов была проведена редукция доз, чаще всего в связи с развитием нейротоксичности, диареи и астении [12].

Исходя из наших результатов, мы видим, что mFOLFIRINOX является хорошо переносимым и эффективным режимом химиотерапии при лечении РПЖ.

Альтернативным режимом химиотерапии в лечении распространенного РПЖ является комбинация гемцитабина с наб-паклитакселом (GemNab). Данный режим позволил улучшить медиану ОВ до 9,8 мес по сравнению с 7,5 мес при монотерапии гемцитабином. В целом режим характеризуется лучшей переносимостью по сравнению с FOLFIRINOX. В исследование MPACT включались пациенты с ECOG 2, что приближает полученные результаты к реальной клинической практике [7].

В исследование A. Vogel и соавт. было включено большее число пациентов старшей возрастной группы,

чем в исследованиях, изучавших FOLFIRINOX. 42 % больных были старше 65 лет, 10 % – старше 75 лет, медиана возраста составила 63 года [6]. В MPACT медиана ОВ пациентов, получивших терапию в режиме гемцитабин + наб-паклитаксел, составила 9,8 мес.

Более подробно эффективность и переносимость данного режима была изучена A. Petrillo и соавт. в ретроспективном анализе пациентов с метастатическим РПЖ старше 65 лет, которым в 1-й линии терапии был назначен режим GemNab [13]. Всего в анализ было включено 64 пациента старше 65 лет, 50 % из них были старше 70 лет; статус ECOG 2 имели 14,1 % пациентов. Наиболее частыми нежелательными явлениями были алопеция (60,9 %), анемия (31,2 %), нейтропения (20,3 %), утомляемость (18,7 %), тошнота (12,5 %), гипертрансаминаземия (12,5 %) и нейропатия (10,9 %). Нежелательные явления IV степени не были зарегистрированы. Что касается коррекции доз, то в течение всего периода лечения 28 (43,8 %) пациентам были редуцированы дозы препаратов, а задержка лечения отмечена у 42,2 % пациентов. Ни один пациент не прекратил лечение из-за неприемлемой токсичности. Г-КСФ и эритропоэтин для коррекции гематологической токсичности использовались у 17,2 и 20,3 % пациентов соответственно, что позволяло контролировать токсичность. Медиана ОВ составила 12 мес, а медиана ВБП – 8 мес.

В данном ретроспективном анализе режим GemNab продемонстрировал свою безопасность и эффективность у пожилых пациентов, аналогичную таковым у более молодых пациентов в исследовании MPACT, вновь доказывая, что возраст не следует рассматривать как независимый прогностический или ограничивающий фактор сам по себе. Также полученные данные свидетельствуют о том, что химиотерапия 1-й линии GemNab эффективна у пожилых или ослабленных пациентов, даже если может потребоваться некоторое снижение дозы. Этот факт подтверждается и в исследовании HOPE, где ретроспективно были проанализированы данные 156 пациентов старше 65 лет с РПЖ, получивших химиотерапию в режиме GemNab. Четверть пациентов начали химиотерапию сразу с редукцией доз химиопрепаратов, но стартовые дозы не повлияли на ВБП и ОВ (p >0,05). Однако частота развития нежелательных явлений, наоборот, статистически значимо изменялась и была выше у пациентов, которым лечение проводилось в полных дозах [14].

S.Y. Han и соавт. ретроспективно оценили эффективность моно- и комбинированной химиотерапии гемцитабином у 104 пациентов пожилого и старческого возраста [15]. В группе пациентов пожилого возраста медианы ВБП и ОВ были значительно выше при комбинированной химиотерапии, чем при монотерапии гемцитабином. Однако монотерапия имела эффективность, аналогичную эффективности комбинированной химиотерапии в группе пациентов старческого возраста. Кроме того, частота развития тяжелых нежелательных явлений была значительно ниже в группе монотерапии, чем в группе комбинированной химиотерапии. В исследовании средняя дозовая интенсивность в группе старческого возраста составила 67,7 % в группе комбинированной химиотерапии и 81,9 % в группе монотерапии. Скорее всего, эффективность комбинированной терапии у пациентов старческого возраста нивелировалась в связи со значимой редукцией доз.

Как мы видим, нельзя сделать однозначный вывод, влияет ли редукция доз химиопрепаратов в комбинированных режимах на показатели выживаемости. Требуется проведение анализа с большим числом пациентов. Но важнее всего то, что отсутствуют объективные критерии, по которым врач должен решать, кому начать химиотерапию в полных дозах, а кому – в редуцированных.

Таким образом, пациентов пожилого и старческого возраста с РПЖ можно и нужно лечить. К принятию решения об интенсивности назначаемого лечения врач должен подходить комплексно, на основании результатов гериатрической оценки, функционального статуса, лабораторных показателей, а не только биологического возраста.

Эффективным и удовлетворительно переносимым режимом в 1-й линии лечения пожилых пациентов с РПЖ является GemNab. В связи с дефицитом наб-паклитаксела в России оптимальным будет назначение в 1-й линии FOLFIRINOX/mFOLFIRINOX. Исключение до начала терапии у пациентов синдрома Жильбера и DPYD, вероятно, позволит отделить категорию пациентов, у кого выше риски развития серьезных нежелательных явлений.

При назначении FOLFIRINOX пациентам с очагами больших размеров и участками распада или получавшим ранее цитостатики при лечении другого заболевания, а также пациентам с лейкоцитозом/субфебрильной температурой неясного генеза до начала терапии, вероятно, требуется проведение первичной профилактики препаратами Г-КСФ. Всем остальным проведение рутинной первичной профилактики препаратами Г-КСФ мы не считаем обязательным. Ослабленным пациентам требуется рассмотреть назначение комбинированных режимов химиотерапии с исходно редуцированными дозами или монотерапию гемцитабином.

В данном вопросе остается множество нерешенных моментов, требуется шкала, которая бы помогала объективизировать процесс и разделить пациентов на группы риска по вероятности развития серьезных нежелательных явлений, позволяя снизить риск недолечивания или перелечивания больных.

ЛИТЕРАТУРА / REFERENCES

1. Sung H., Ferlay J., Siegel R.L. et al. Global cancer statistics 2020: GLOBOCAN estimates of incidence and mortality worldwide for 36 cancers in 185 countries. CA Cancer J Clin 2021;71:209–49. DOI: 10.3322/caac.21660
2. SEER Stat Fact Sheets: pancreatic cancer. Available at: http://seer.cancer.gov/statfacts/html/pancreas.html.
3. Wang H., Liu J., Xia G. et al. Survival of pancreatic cancer patients is negatively correlated with age at diagnosis: a population-based retrospective study. Sci Rep 2020;10:7048. DOI: 10.1038/s41598-020-64068-3
4. Smith B.D., Smith G.L., Hurria A. et al. Future of cancer incidence in the United States: burdens upon an aging, changing nation. J Clin Oncol 2009;27:2758–65.
5. Conroy T., Desseigne F., Ychou M. et al. FOLFIRINOX *versus* gemcitabine for metastatic pancreatic cancer. N Engl J Med 2011;364(19):1817–25. DOI: 10.1056/NEJMoa1011923
6. Vogel A., Römmler-Zehrer J., Li J.S. et al. Efficacy and safety profile of nab-paclitaxel plus gemcitabine in patients with metastatic pancreatic cancer treated to disease progression: a subanalysis from a phase 3 trial (MPACT). BMC Cancer 2016;16(1):817. DOI: 10.1186/s12885-016-2798-8
7. Peixoto R.D., Ho M., Renouf D.J. et al. Eligibility of metastatic pancreatic cancer patients for first-line palliative intent nab-paclitaxel plus gemcitabine versus FOLFIRINOX. Am J Clin Oncol 2017;40(5):507–11. DOI: 10.1097/COC.0000000000000193
8. Kuroda T., Kumagi T., Yokota T. et al. Efficacy of chemotherapy in elderly patients with unresectable pancreatic cancer: a multicenter review of 895 patients. BMC Gastroenterol 2017;17(1):66. DOI: 10.1186/s12876-017-0623-8
9. Gourgou-Bourgade S., Bascoul-Mollevi C., Desseigne F. et al. Impact of FOLFIRINOX compared with gemcitabine on quality of life in patients with metastatic pancreatic cancer: results from the PRODIGE 4/ACCORD 11 randomized trial. J Clin Oncol 2013;31(1):23–9. DOI: 10.1200/JCO.2012.44.4869
10. Guion-Dusserre J.-F., Bertaut A., Ghiringhelli F. et al. Folfirinox in elderly patients with pancreatic or colorectal cancer-tolerance and efficacy. World J Gastroenterol 2016;22(42):9378–86. DOI: 10.3748/wjg.v22.i42.9378
11. Mizrahi J.D., Rogers J.E., Hess K.R. et al. Modified FOLFIRINOX in pancreatic cancer patients age 75 or older. Pancreatology 2020;20(3):501–4. DOI: 10.1016/j.pan.2020.01.005
12. Manukyan M., Bazin I., Tryakin A., Rays A. P-224 Toxicity and tolerability of the mFOLFIRINOX regimen in young elderly and older elderly patients with pancreatic carcinoma (PC). Ann Oncol 2022;33(4 Suppl):S328. DOI: 10.1016/j.annonc.2022.04.314
13. Petrillo A., Pappalardo A., Calabrese F. et al. First line nab-paclitaxel plus gemcitabine in elderly metastatic pancreatic patients: a good choice beyond age. J Gastrointest Oncol 2019;10(5):910–7. DOI: 10.21037/jgo.2019.06.02
14. Vivaldi C., Salani F., Rovesti G. et al. First-line gemcitabine plus nab-paclitaxel for elderly patients with metastatic pancreatic cancer: Crossing the frontier of age? Eur J Cancer 2020;137: 108–16. DOI: 10.1016/j.ejca.2020.06.031
15. Han S.Y., Kim D.U., Seol Y.M. et al. First-line chemotherapy in very elderly patients with metastatic pancreatic cancer: Gemcitabine monotherapy vs combination chemotherapy. World J Clin Cases 2020;8(18):4022–33. DOI: 10.12998/wjcc.v8.i18.4022

ORCID авторов / ORCID of authors
М.Ш. Манукян / M.Sh. Manukyan: https://orcid.org/0000-0002-5084-4872
А.А. Трякин / A.A. Tryakin: https://orcid.org/0000-0003-2245-214X

Конфликт интересов. Авторы заявляют об отсутствии конфликта интересов.
Conflict of interest. The authors declare no conflict of interests.

Финансирование. Работа выполнена без спонсорской поддержки.
Funding. The work was performed without external funding.

Статья поступила: 13.07.2022. **Принята к публикации:** 09.08.2022.
Article submitted: 13.07.2022. **Accepted for publication:** 09.08.2022.

DOI: 10.17650/2686-9594-2022-12-3-56-62

CC BY 4.0

BRCA-ассоциированный рак яичников: обзор современной литературы

Т.Е. Тихомирова[1], А.С. Тюляндина[1, 2], А.А. Румянцев[1], М.Е. Абрамов[1], А.Ю. Анохин[1, 2], А.Н. Луд[1], С.А. Тюляндин[1]

[1]ФГБУ «Национальный медицинский исследовательский центр онкологии им. Н.Н. Блохина» Минздрава России; Россия, 115478 Москва, Каширское шоссе, 23;
[2]кафедра онкологии Института клинической медицины им. Н.В. Склифосовского ФГАОУ ВО «Первый Московский государственный медицинский университет им. И.М. Сеченова» Минздрава России; Россия, 119991 Москва, ул. Трубецкая, 8, стр. 2

Контакты: Татьяна Евгеньевна Тихомирова *tikhomirova777@mail.ru*

Рак яичников является гетерогенным заболеванием и занимает одно из ведущих мест по показателю смертности среди всех гинекологических злокачественных новообразований. Заболевание характеризуется высокой частотой наличия герминальных и соматических мутаций в генах-супрессорах *BRCA1/2*, которые, по разным источникам, встречаются в 10–27 % случаев. Определение мутаций в генах *BRCA1/2* является обязательным критерием диагностики и включает выполнение полногеномного секвенирования. Знание мутационного статуса заболевания важно не только для определения тактики лечения, но и в случае профилактики ряда злокачественных новообразований. Целью данного обзора является обобщение современных данных о течении, диагностике и лечении *BRCA*-ассоциированного рака яичников. Также в статье представлены данные неинтервенционного многоцентрового исследования OVATAR по оценке распространенности герминальных и соматических мутаций в генах *BRCA1/2* в российской популяции пациенток.

Ключевые слова: рак яичников, мутации в генах *BRCA1/2*, молекулярно-генетическое тестирование

Для цитирования: Тихомирова Т.Е., Тюляндина А.С., Румянцев А.А. и др. *BRCA*-ассоциированный рак яичников: обзор современной литературы. Тазовая хирургия и онкология 2022;12(3):56–62. DOI: 10.17650/2686-9594-2022-12-3-56-62

BRCA-associated ovarian cancer: a review of the current literature

T.E. Tikhomirova[1], A.S. Tyulyandina[1, 2], A.A. Rumyantsev[1], M.E. Abramov[1], A.Yu. Anokhin[1, 2], A.N. Lud[1], S.A. Tjulandin[1]

[1]N.N. Blokhin National Medical Research Center of Oncology, Ministry of Health of Russia; 23 Kashirskoe Shosse, Moscow 115478, Russia;
[2]Oncology Department of the Institute of Clinical Medicine named after N.V. Sklifosovsky, I.M. Sechenov First Moscow State Medical University, Ministry of Health of Russia; Build. 2, 8 Trubetskaya St., Moscow 119991, Russia

Contacts: Tatiana Evgenevna Tikhomirova *tikhomirova777@mail.ru*

Ovarian cancer is a heterogeneous disease and is the leading cause of mortality among all gynecological malignancies. The disease is characterized by a high frequency of germline and somatic mutations in *BRCA1/2* suppressor genes, which, according to various sources, occur in 10–27 % of all ovarian cancer cases. Determination of mutations in *BRCA1/2* genes is a mandatory diagnostic criteria and includes performing next generation sequencing. Knowledge of the disease mutational status is important not only in the case of determining treatment plan, but also in the case of prevention of the other malignant neoplasms. The purpose of this review is to summarize the current data on the disease characteristics, diagnosis and treatment of *BRCA*-associated ovarian cancer. Also, the article presents data from a non-interventional multicenter OVATAR study to assess the prevalence of germline and somatic mutations in *BRCA1/2* genes in the Russian patient population.

Keywords: ovarian cancer, mutations in *BRCA1/2* genes, molecular genetic testing

For citation: Tikhomirova T.E., Tyulyandina A.S., Rumyantsev A.A. et al. *BRCA*-associated ovarian cancer: a review of the current literature. Tazovaya Khirurgiya i Onkologiya = Pelvic Surgery and Oncology 2022;12(3):56–62. (In Russ.). DOI: 10.17650/2686-9594-2022-12-3-56-62

Рак яичников (РЯ) является одним из самых распространенных злокачественных заболеваний среди женщин и характеризуется самой высокой смертностью среди всех онкогинекологических новообразований. Несмотря на современные методики лечения с включением активных хирургических и современных лекарственных подходов, 5-летняя выживаемость больных составляет около 45 % [1]. Отсутствие методов скрининга приводит к тому, что в преобладающем большинстве случаев заболевание диагностируется на поздних стадиях [2], при которых показатели 5-летней выживаемости составляют лишь 17–39 % [3]. Столь поздняя диагностика заболевания обусловлена бессимптомным течением болезни на ранних стадиях и неспецифичностью проявления заболевания на поздних этапах. В связи с этим стоит острая необходимость развития скрининговых программ с широким охватом населения, которые обеспечили бы снижение заболеваемости данной онкопатологией.

По данным мировой литературы, наиболее частой гистологической формой при РЯ является высокозлокачественная серозная карцинома (HGSOC), на долю которой приходится около 70 % всех эпителиальных опухолей яичников и которая диагностируется в 80 % случаев на III–IV стадиях заболевания. Данные типы опухолей характеризуются высокой частотой выявления патогенных мутаций [4]. Новый виток в изучении РЯ начался благодаря появлению данных о его наследственной природе, а недавно вошедший в клиническую практику новый класс лекарственных препаратов PARP-ингибиторов позволяет надеяться на значительное увеличение выживаемости у больных с нарушением в системе репарации ДНК.

Определение наследственного характера заболевания берет свое начало с 1866 г., когда французский врач Пьер Поль Брока проследил семейный анамнез своей жены и задокументировал наследственную предрасположенность к злокачественным заболеваниям молочных желез и яичников [5]. Прошло почти 130 лет, прежде чем наследственный опухолевый синдром был подтвержден при помощи молекулярно-генетического тестирования. J.M. Hall и соавт. впервые опубликовали анализ семей с манифестацией рака молочной железы (РМЖ) в раннем возрасте, а также определили расположение гена *BRCA1* на длинном плече 17-й хромосомы (локус 17q21) [6]. Через несколько лет после открытия в 1994 г. ген *BRCA1* был идентифицирован методом позиционного клонирования [7]. Вскоре после этого ген *BRCA2* был также обнаружен на 13-й хромосоме [8]. Данные открытия привели к заметному расширению наших знаний о генетической предрасположенности к вышеуказанным онкологическим заболеваниям у женщин, функциях данных генов и их влиянии на биологию опухолей, что привело к расширению арсенала профилактических и терапевтических подходов.

Гены предрасположенности к РМЖ 1 и 2 (*BRCA1/2*) являются независимыми генами опухолевой супрессии, приводящими к снижению пролиферативной способности клетки. Белки BRCA1/2 отвечают за восстановление поврежденной ДНК, стабилизируя белки репарации и активируя контрольные точки, тем самым происходит репарация двунитевых разрывов с помощью механизма гомологической рекомбинации [9]. В связи с активным участием белков BRCA1/2 в репарации ДНК мутации в одном из генов *BRCA1/2* ведут к дефектной работе продуктов данных генов, что приводит к накоплению повреждений ДНК в нормальной клетке. Результатом такого процесса может стать трансформация клетки в опухолевую. Однако стоит помнить, что не всегда мутация в генах *BRCA1/2* может приводить к развитию злокачественного новообразования.

При наличии мутаций в генах *BRCA1/2* значительно увеличивается риск развития РЯ, РМЖ, рака поджелудочной железы, меланомы. Кумулятивный риск возникновения РМЖ и РЯ к 80 годам составляет 72 и 44 % при мутации в гене *BRCA1* и 69 и 17 % у носительниц *BRCA2*-мутации. Следует отметить, что значимое увеличение риска развития РЯ возникает после 40 лет у носительниц *BRCA*-мутации [10]. По данным обзора литературы, риск развития РЯ к 70 годам значительно увеличивается и составляет 39–63 % при мутации в гене *BRCA1* и 16,5–27,0 % при мутации в гене *BRCA2* [11]. Результаты 2 ретроспективных метаанализов, крупного проспективного исследования, а также корейского исследования по определению кумулятивного риска развития РЯ представлены на рисунке.

Подходы к молекулярно-генетическому тестированию при РЯ за последние 25 лет подверглись значительным изменениям. Первоначально рекомендуемая популяция пациенток для проведения тестирования включала молодых женщин с отягощенным по РМЖ и РЯ семейным анамнезом, при этом целесообразность

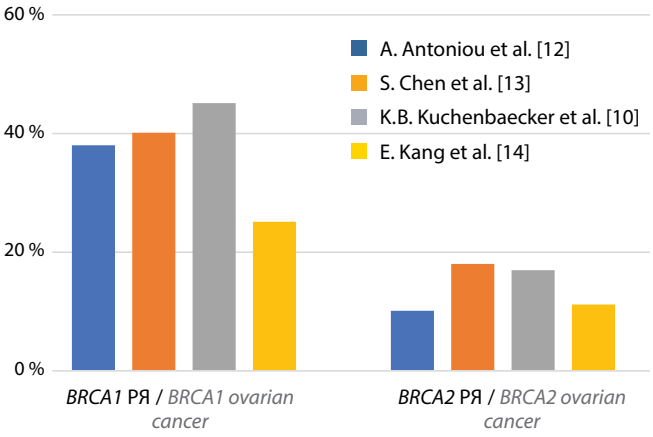

Кумулятивный риск развития рака яичников (РЯ) к 70 годам у женщин – носительниц мутаций в генах BRCA1/2 [10, 12–14]

Cumulative risk of developing ovarian cancer by the age of 70 in women carrying mutations in the BRCA1/2 genes [10, 12–14]

выполнения тестирования на 1-м этапе определял врач-генетик. Однако данный подход не охватывал более 40 % носительниц мутаций, у которых не было случаев заболевания в семье [15]. Спустя годы показания расширились до выполнения тестирования всем пациенткам с впервые выявленным РЯ. По мере накопления международного опыта в диагностике и лечении *BRCA*-ассоциированного РЯ, а также снижения стоимости выполнения генетического анализа в 2017 г. было принято решение о проведении молекулярно-генетического тестирования методом полного геномного секвенирования всем пациенткам с впервые выявленным морфологически подтвержденным РЯ, раком маточных труб или первичным раком брюшины, за исключением муцинозного и светлоклеточного вариантов [16].

Изначально РЯ на фоне носительства патогенной мутации в генах *BRCA1/2* считался казуистически редким случаем. По мере накопления информации и данных, появления новых методов выявления *BRCA*-ассоциированный РЯ становится распространенной рутинной ситуацией в наше время.

В России исследования по изучению популяции пациенток с наследственным РЯ начались во 2-м десятилетии XXI века. Изначально определялись типичные мутации основным традиционным методом полимеразной цепной реакции в реальном времени (ПЦР). Данная методика позволяет определить частые мутации – те, которые встречаются в популяции чаще, чем в 2 % случаев. Были созданы панели для определения таких генетических изменений, которые включают 8 мутаций «основателя» [17]. Из 8 определяемых мутаций 7 относятся к гену *BRCA1* и 1 мутация – к гену *BRCA2*. Однако стоит отметить недостаток этого метода: отобранные для проведения ПЦР мутации наиболее часто встречаются у славянской этнической группы, при этом среди других народов России данные мутации определяются крайне редко [17]. Иными словами, у других этнических групп, в которых наблюдаются в основном редкие мутации, *BRCA*-ассоциированный РЯ не будет выявлен. В связи с этим полное геномное секвенирование, которое в настоящий момент является рутинным методом в большинстве стран мира, начинает также активно развиваться в РФ.

При отрицательном результате ПЦР следующим этапом диагностики наследственного РЯ в России является использование метода секвенирования следующего поколения (next-generation sequencing, NGS). Преимуществом данного исследования является широта панели изучаемых генов, что повышает вероятность определения редких мутаций. Принцип метода основан на одномоментном секвенировании тысячи молекул ДНК (дезоксирибонуклеиновая кислота), что позволяет сократить сроки выполнения анализа, а также увеличить объем получаемых данных. Метод полного геномного секвенирования можно использовать не только при анализе образцов крови, для определения герминальных (наследственных) мутаций, но и для поиска соматических изменений при исследовании образца опухолевой и здоровой ткани, что представляется более удобным.

Проведение генетического тестирования важно не только в случае подтвержденного онкологического заболевания. Здоровые женщины с отягощенным по РМЖ и РЯ семейным анамнезом получили шанс на значительное снижение риска развития у них злокачественных опухолей. Существующие данные демонстрируют, что у здоровых носительниц мутации в генах *BRCA1/2* профилактическое выполнение билатеральной сальпингоофорэктомии ассоциировано со снижением риска развития РЯ на 80 % и снижением смертности от всех причин на 77 % [18].

Важным вопросом для мирового научного сообщества является частота распространенности *BRCA*-ассоциированного РЯ. Как оказалось, в разных странах и разных этнических группах частота встречаемости данных мутаций различна.

В целом мутации в генах *BRCA1/2* в общей популяции встречаются у 1 из 300–600 человек и, по разным источникам, имеют место в 10–27 % случаев РЯ [19]. В некоторых популяциях пациенток частота наследования данных мутаций несколько выше, чем в общей популяции. Так, встречаемость мутаций в этнической группе евреев ашкенази по крайней мере в 10 раз выше и составляет 1 случай на 40 человек [20]. Большинство случаев наследственного РЯ и РМЖ связаны с мутацией в гене *BRCA1*, а наиболее частой в славянской популяции пациенток является мутация c.5266dupC (также известная как 5382insC), которая составляет 70 % всех мутаций в этом гене при РМЖ и около 60 % при РЯ [17, 21]. К другим частым мутациям, встречающимся в западной части территории России, относятся c.4035delA, c.181T>G и c.68_69delAG.

По данным крупных исследований, мутации в генах *BRCA1/2* имеют сопоставимую частоту встречаемости среди различных рас и этнических групп [22]. Однако существуют значительные различия в спектре мутаций, поэтому метод полного геномного секвенирования является удобным. В российском исследовании 2021 г. проводился анализ генов репарационной системы в 139 образцах крови пациенток из татарской популяции с наследственными РЯ и РМЖ [23]. По результатам исследования у пациенток славянского происхождения была выявлена мутация 5382insC (NM_007300.3: c.5329dup) в 36 % случаев, в то время как в татарской популяции пациенток – лишь в 7 % случаев. Также в крупном анализе 2010 г. была собрана информация о широком спектре мутаций среди женщин европейских стран [24]. Исходя из полученных данных, можно сделать заключение, что проведение первоначального генетического скрининга наиболее частых мутаций оправдано среди популяции пациенток

с высокой частотой мутаций «основателей». Однако гетерогенность распределения мутаций среди европейского населения определяет важность проведения полного анализа генов *BRCA1/2*. Таким образом, высока роль применения расширенных методов диагностики с целью выявления редких мутаций среди различных этнических популяций.

В связи с аутосомно-доминантным вариантом наследования мутаций в генах *BRCA1/2* вероятность передачи гена составляет 50 %, что, в свою очередь, приводит к закреплению мутаций в последующих поколениях. Семьи, в которых зарегистрировано несколько случаев РМЖ и/или РЯ, демонстрируют более высокую распространенность мутаций в генах *BRCA1/2*, чем семьи без отягощенного наследственного анамнеза. Поэтому предполагалось, что эти данные позволят идентифицировать больных для проведения генетического тестирования. В канадском исследовании 2019 г. изучались распространенность герминальных мутаций среди пациенток с РЯ и связь заболевания с семейным анамнезом [25]. Оказалось, что вероятность носительства герминальной *BRCA1/2* мутации у пациенток без отягощенного семейного анамнеза составила 14 % (95 % доверительный интервал (ДИ) 9–22), у пациенток с наличием по крайней мере 1 родственника с подтвержденным РЯ – 45 % (95 % ДИ 31–59), и 47 % (95 % ДИ 40–54) – при подтвержденном в семье случае РМЖ. При наличии в семейном анамнезе случаев РЯ и РМЖ вероятность носительства герминальной мутации в генах *BRCA1/2* достигает 60 % (95 % ДИ 50–68) (табл. 1).

Анализ семейного анамнеза также проводился в первом крупном наблюдательном исследовании для оценки подходов к лечению РЯ [26]. В исследование OVATAR было включено 500 пациенток из 29 российских лечебных центров. Отягощенный семейный анамнез был выявлен у 44 % (62 из 141) пациенток с наличием мутаций в генах *BRCA1/2*, при этом в популяции пациенток с «диким типом» мутации данный показатель составил 18,9 % (67 из 355), $p = 0{,}0001$. Таким образом, наличие информации о семейном анамнезе является важным, но не абсолютным предсказывающим фактором о наличии *BRCA*-ассоциированного РЯ.

По данным медицинской литературы, частота герминальных мутаций в общей популяции пациенток со злокачественными новообразованиями яичников составляет около 18–30 %, а соматических мутаций – около 6–8 % [27, 28]. В исследовании, проведенном в 2016 г., выполняли анализ крови и опухолевых образцов, полученных от 343 пациенток со злокачественным новообразованием яичников [29]. Методом NGS и с помощью панели генов Agilent SureSelect XT среди носительниц мутаций в генах *BRCA1/2* герминальные мутации были определены в 84,9 % случаев (21,8 % от общего числа пациенток), а доля соматических мутаций возросла до 15,1 % (4,0 % от общего числа пациенток). Также в вышеупомянутом российском исследовании OVATAR определение мутаций в генах *BRCA1/2* было проведено 496 (99,2 %) пациенткам, при этом мутации определялись в крови и/или опухолевом материале [26]. Методами диагностики мутации в крови в разных центрах были аллельспецифическая ПЦР, высокоразрешающее плавление (HRM), секвенирование по Сэнгеру. При расширенном генетическом тестировании использовались NGS и мультиплексная амплификация лигированных зондов (MLPA). По результатам исследования частота мутаций в генах

Таблица 1. *Вероятность носительства герминальной мутации в генах BRCA1/2 в зависимости от семейного анамнеза [25]*

Table 1. *Probability of carrying a germline mutation in the BRCA1/2 genes depending on family anamnesis [25]*

Мутационный статус Mutation status	Всего Total		Семейный анамнез Family anamnesis							
			Отсутствие РМЖ/РЯ Absence of BC/OC		1 и более случаев РЯ, отсутствие РМЖ 1 and more cases of OC, no BC		1 и более случаев РМЖ, отсутствие РЯ 1 and more cases of BC, no OC		1 и более случаев РМЖ и 1 и более случаев РЯ 1 and more cases of BC, 1 and more cases of OC,	
	n	%	*n*	%	*n*	%	*n*	%	*n*	%
BRCA1	143	32,3	7	6,3	17	36,2	60	34,3	59	54,1
BRCA2	41	9,3	9	8,0	4	8,5	22	12,6	6	5,5
Отсутствие мутаций No mutations	259	58,4	96	85,7	26	5,3	93	53,1	44	40,4
Всего *Total*	*443*		*112*	*25,3*	*47*	*10,6*	*175*	*39,5*	*109*	*24,6*

Примечание. *РМЖ – рак молочной железы; РЯ – рак яичников.*
Note. *BC – breast cancer; OC – ovarian cancer.*

BRCA1/2 в российской популяции пациенток оказалась высокой и составила 28,4 % (141 из 496). При этом частота встречаемости герминальных мутаций составила 23,5 % (117 из 141), а соматических – 4,8 % (24 из 141). Таким образом, проанализировав полученные данные, можно сделать вывод о высокой частоте распространенности мутаций в генах *BRCA1/2* в российской популяции пациенток, что составляет практически 1/3 всех случаев РЯ. Таким образом, вариабельность частоты встречаемости зависит от этнической популяции, территории, на которой проживают пациентки.

Данные научной литературы демонстрируют, что большинство случаев *BRCA*-ассоциированного РЯ выявляются на поздних стадиях и опухоли имеют гистологическое строение высокозлокачественной серозной карциномы [30], а наиболее частой локализацией опухоли являются маточные трубы [31]. Частота встречаемости мутаций в генах *BRCA1/2* при эндометриоидном и светлоклеточном РЯ составляет 5–15 %, а для светлоклеточного и муцинозного подтипов такие мутации являются казуистической ситуацией [10]. По результатам крупного исследования CIMBA (Consortium of Investigators of Modifiers of *BRCA1/2)* более 70 % случаев *BRCA*-ассоциированного РЯ представлены высокозлокачественной серозной карциномой (табл. 2), а это преобладающее число больных [32].

Таблица 2. *Распределение морфологического типа и степени злокачественности опухолей яичников у носительниц мутаций в генах BRCA1/2 [32], n (%)*

Table 2. *Distribution of morphological type and grade of malignancy of ovarian tumors in carriers of mutations in the BRCA1/2 genes [32], n (%)*

Показатель Parameter		*BRCA1*	*BRCA2*	Всего Total
Морфологический тип опухоли Morphological type of tumor	Серозный Serous	534 (66,0)	191 (70,0)	*725 (67,0)*
	Муцинозный Mucinous	11 (1,0)	4 (1,0)	*15 (1,0)*
	Эндометриоидный Endometrioid	94 (12,0)	33 (12,0)	*127 (12,0)*
	Светлоклеточный Clear-cell	8 (1,0)	8 (3,0)	*16 (1,0)*
	Другой Other	166 (20,0)	36 (13,0)	*202 (19,0)*
	Всего Total	813 (100)	272 (100)	*1085 (100)*
Степень злокачественности Grade of malignancy	1	17 (3,0)	11 (6,0)	*28 (4,0)*
	2	104 (20,0)	37 (21,0)	*141 (20,0)*
	3	407 (77,0)	128 (73,0)	*535 (76,0)*
	Всего Total	*528 (100)*	*176 (100)*	*704 (100)*

Схожие результаты продемонстрировало российское исследование OVATAR, в котором больше половины случаев *BRCA*-ассоциированного РЯ были выявлены на поздних стадиях: стадия IIIC – 53,3 % (78 из 141), стадия IV – 10,6 % (15 из 141). В 93,6 % случаев (132 из 141) опухоль локализировалась в яичниках, в 6,4 % (9 из 141) – в маточных трубах [26]. Гистологический тип опухоли был представлен серозной аденокарциномой в 94,3 % (133 из 141) случаев, эндометриоидной аденокарциномой – в 4,3 % (6 из 141), смешанной формой – в 0,7 % (1 из 141), недифференцированным типом – в 0,7 % (1 из 141). Высокая степень злокачественности опухолевой ткани была обнаружена в 76,6 % (108 из 141) случаев.

Таким образом, ни наследственный анамнез, ни клиническая картина, ни морфологический подтип опухоли не могут быть предикторами потенциальной выявляемости мутации в генах *BRCA1/2* у больных РЯ.

Стратегия лечения РЯ за последние 10 лет кардинально изменилась с появлением PARP-ингибиторов и позволила перевести распространенные стадии РЯ в категорию хронических заболеваний у пациенток с *BRCA*-ассоциированным РЯ [33]. Возможность использования PARP-ингибиторов стала мотивирующим звеном для развития методики выявления пациенток, являющихся носителями данных мутаций. В настоящий момент в мире зарегистрировано уже 3 PARP-ингибитора (олапариб, нирапариб и рукапариб), продемонстрировавших свою эффективность у больных с платиночувствительным рецидивом РЯ, также они являются стандартом поддерживающего лечения после 1-й линии терапии. В России в настоящий момент зарегистрирован 1 PARP-ингибитор – олапариб, который первым доказал свою эффективность у пациенток с *BRCA*-ассоциированным РЯ. По результатам исследования SOLO 1 препарат был одобрен для лечения распространенных стадий *BRCA*-ассоциированного РЯ после полного или частичного ответа после проведенной 1-й линии платиносодержащей химиотерапии [34]. Применение олапариба достоверно увеличивало выживаемость без прогрессирования примерно на 3 года по сравнению с группой плацебо (отношение рисков 0,30; 95 % ДИ 0,23–0,41). При этом применение препарата позволяет снизить риск прогрессирования или смерти на 70 %, а 5-летняя безрецидивная выживаемость в группе олапариба составила 48 % по сравнению с 21 % в группе плацебо. Показатель общей выживаемости в настоящее время не достигнут. Таким образом, описана высокая эффективность применения олапариба при РЯ у пациенток с герминальными или соматическими мутациями в гене *BRCA1/2* с вероятностью полной излечиваемости пациенток с распространенными стадиями заболевания в половине случаев.

В исследовании III фазы SOLO 2 изучалась эффективность олапариба у пациенток с рецидивом РЯ

с наличием мутаций в генах *BRCA1/2* в качестве поддерживающей терапии после полного или частичного ответа на платиносодержащую химиотерапию [35]. Оказалось, что медиана продолжительности жизни в группе олапариба была на 13 мес больше по сравнению с группой плацебо и составила 51,7 мес (отношение рисков 0,74; 95 % ДИ 0,54–1,00; $p = 0,054$). Таким образом, назначение олапариба при рецидивах *BRCA*-ассоциированного РЯ позволяет существенно увеличить продолжительность жизни пациенток. Знание о наличии мутации в генах *BRCA1/2* у больных РЯ является крайне необходимым для определения успешной тактики лечения данной категории пациенток.

С момента открытия в 1990 г. исследование генов *BRCA1/2* привело к пониманию роли мутаций в канцерогенезе, а с недавнего времени позволило направить полученные знания на реализацию терапевтического потенциала. Определение мутаций в генах *BRCA1/2* не только позволяет помочь пациенткам с уже диагностированным РЯ, но также дает шанс снизить риск развития злокачественных опухолей яичников у родственников носителей патогенных мутаций. Кроме того, с применением нового класса препаратов PARP-ингибиторов значительно улучшились результаты лечения и увеличилась продолжительность жизни пациенток с выявленными герминальными или соматическими мутациями в генах *BRCA1/2*. Расширение наших знаний о роли мутаций в развитии и исходах РЯ несет огромный потенциал для снижения риска развития заболевания, а также разработки современных методов лечения, позволяющих значительно продлить жизнь пациенток.

ЛИТЕРАТУРА / REFERENCES

1. Webb P.M., Jordan S.J. Epidemiology of epithelial ovarian cancer. Best Pract Res Clin Obstet Gynaecol 2017;41:3–14. DOI: 10.1016/j.bpobgyn.2016.08.006
2. American Cancer Society – Cancer Facts and Figures 2019. Available at: https://www.cancer.org/research/cancer-facts-statistics/all-cancer-facts-figures/cancer-facts-figures-2019.html.
3. American Cancer Society. Cancer Statistics Center. Available at: http://cancerstatisticscenter.cancer.org.
4. McCluggage W.G. Morphological subtypes of ovarian carcinoma: a review with emphasis on new developments and pathogenesis. Pathology 2011;43(5):420–32. DOI: 10.1097/PAT.0b013e328348a6e7
5. Невмержицкая Н.Н., Дзевульская И.В., Безштанько Н.А. и др. Выдающийся Поль Брокка (к 140-летию со дня памяти). Вестник проблем биологии и медицины 2020;1(155):12–6. DOI: 10.29254/2077-4214-2020-1-155-12-16
Nevmerzhitskaya N.N., Dzevulskaya I.V., Bezshtanko N.A. et al. Outstanding Paul Brocca (on the occasion of the 140th anniversary of the memory). Vestnik problem biologii i meditsiny = Bulletin of Problems of Biology and Medicine 2020;1(155):12–6. DOI: 10.29254/2077-4214-2020-1-155-12-16
6. Hall J.M., Lee M.K., Newman B. et sl. Linkage of early-onset familial breast cancer to chromosome 17q21. Science 1990;250(4988):1684–9. DOI: 10.1126/science.2270482
7. Miki Y., Swensen J., Shattuck-Eidens D. et al. a strong candidate for the breast and ovarian cancer susceptibility gene *BRCA1*. Science 1994;266(5182):66–71. DOI: 10.1126/science.7545954
8. Wooster R., Neuhausen S.L., Mangion J. et al. Localization of a breast cancer susceptibility gene, BRCA2, to chromosome 13q12-13. Science 1994;265(5181):2088–90. DOI: 10.1126/science.8091231
9. Lord C.J., Ashworth A. the DNA damage response and cancer therapy. Nature 2012;481:287–94. DOI: 10.1038/nature10760
10. Kuchenbaecker K.B., Hopper J.L., Barnes D.R. et al. Risks of breast, ovarian, and contralateral breast cancer for *BRCA1* and *BRCA2* mutation carriers. JAMA 2017;317(23):2402–16. DOI: 10.1001/jama.2017.7112
11. Yoshida R. Hereditary breast and ovarian cancer (HBOC): review of its molecular characteristics, screening, treatment, and prognosis. Breast Cancer 2021;28(6):1167–80. DOI: 10.1007/s12282-020-01148-2
12. Antoniou A., Pharoah P.D., Narod S. et al. Average risks of breast and ovarian cancer associated with *BRCA1* or *BRCA2* mutations detected in case series unselected for family history: a combined analysis of 22 studies. Am J Hum Genet 2003;72:1117–30. DOI: 10.1086/375033
13. Chen S., Parmigiani G. Meta-analysis of *BRCA1* and *BRCA2* penetrance. J Clin Oncol 2007;10(25):1329–33. DOI: 10.1200/JCO.2006.09.1066
14. Kang E., Kim S.W. the Korean hereditary breast cancer study: review and future perspective. J Breast Cancer 2013;16:245–53. DOI: 10.4048/jbc.2013.16.3.245
15. Eccles D.M., Balmaña J., Clune J. et al. Selecting patients with ovarian cancer for germline *BRCA* mutation testing: findings from guidelines and a systematic literature review. Adv Ther 2016;33(2):129–50. DOI: 10.1007/s12325-016-0281-1
16. Armstrong D.K., Alvarez R.D., Bakkum-Gamez J.N. et al. Ovarian Cancer, Version 2.2020, NCCN Clinical Practice Guidelines in Oncology. J Natl Compr Canc Netw 2021;19(2): 191–226. DOI: 10.6004/jnccn.2021.0007
17. Любченко Л.Н., Батенева Е.И. Медико-генетическое консультирование и ДНК-диагностика при наследственной предрасположенности к раку молочной железы и раку яичников. Пособие для врачей. М.: ИГ РОНЦ, 2014. 64 с.
Lyubchenko L.N., Bateneva E.I. Medical genetic counseling and DNA diagnostics for hereditary predisposition to breast cancer and ovarian cancer. a guide for doctors. Moscow: IG RONTS, 2014. 64 p.
18. Finch A.P., Lubinski J., Møller P. et al. Impact of oophorectomy on cancer incidence and mortality in women with a *BRCA1* or *BRCA2* mutation. J Clin Oncol 2014;32(15):1547–53. DOI: 10.1200/JCO.2013.53.2820
19. Alsop K., Fereday S., Meldrum C. et al. *BRCA* mutation frequency and patterns of treatment response in *BRCA* mutation-positive women with ovarian cancer: a report from the Australian Ovarian Cancer Study Group. J Clin Oncol 2012;30(21):2654–63. DOI: 10.1200/JCO.2011.39.8545. Erratum in: J Clin Oncol 2012;30(33):4180.
20. Struewing J.P., Hartge P., Wacholder S. et al. The risk of cancer associated with specific mutations of *BRCA1* and *BRCA2* among Ashkenazi Jews. N Engl J Med 1997;336(20):1401–8. DOI: 10.1056/NEJM199705153362001
21. Соколенко А.П., Розанов М.Е., Митюшкина Н.В. и др. Наследственные мутации при ранних, семейных и билатеральных формах рака молочной железы у пациенток из России. Сибирский онкологический журнал 2008;(3):43–9.
Sokolenko A.P., Rozanov M.E., Mityushkina N.V. et al. Hereditary

mutations in Russian patients with early, family and bilateral breast cancers. Sibirskiy onkoligicheskiy zhurnal = Siberian Journal of Oncology 2008;(3):43–9.
22. Safra T., Lai W.C., Borgato L. et al. *BRCA* mutations and outcome in epithelial ovarian cancer (EOC): experience in ethnically diverse groups. Ann Oncol 2013;24(Suppl 8):viii63–viii68. DOI: 10.1093/annonc/mdt315
23. Бровкина О.И., Гордиев М.Г., Еникеев Р.Ф. и др. Гены системы репарации: популяционные различия наследственных типов рака яичников и молочной железы, выявляемые методом секвенирования нового поколения. Опухоли женской репродуктивной системы 2017;13(2):61–7. DOI: 10.17650/1994-4098-2017-13-2-61-67
Brovkina O.I., Gordiev M.G., Enikeev R.F. et al. Reparation system genes: population differences in hereditary ovarian and breast cancer determined by next-generation sequencing. Opukholi zhenskoy reproduktivnoy sistemy = Tumors of Female Reproductive System 2017;13(2):61–7. DOI: 10.17650/1994-4098-2017-13-2-61-67
24. Janavičius R. Founder *BRCA1/2* mutations in the Europe: implications for hereditary breast-ovarian cancer prevention and control. EPMA J 2010;1(3):397–412. DOI: 10.1007/s13167-010-0037-y
25. Singer C.F., Tan Y.Y., Muhr D. et al. Association between family history, mutation locations, and prevalence of *BRCA1* or 2 mutations in ovarian cancer patients. Cancer Med 2019;8(4):1875–81. DOI: 10.1002/cam4.2000
26. Саевец В.В., Тюляндина А.С., Кекеева Т.В. и др. Финальный анализ неинтервенционного исследования OVATAR: диагностические и лечебные подходы к лечению рака яичников в России. Анализ группы с мутациями *BRCA*. Злокачественные опухоли 2019;9(3S1):90, 91.
Saevets V.V., Tjulandina A.S., Kekeeva T.V. et al. Non-interventional study OVATAR final report: Diagnostic and treatment approaches in Russian ovarian cancer population. *BRCAm* group analysis. Zlokachestvennye opukholi = Malignant Tumours 2019;9(3S1):90, 91.
27. Pennington K.P., Walsh T., Harrell M.I. et al. Germline and somatic mutations in homologous recombination genes predict platinum response and survival in ovarian, fallopian tube, and peritoneal carcinomas. Clin Cancer Res 2014;20(3):764–75. DOI: 10.1158/1078-0432.CCR-13-2287
28. Cancer Genome Atlas Research Network. Integrated genomic analyses of ovarian carcinoma. Nature 2011;474(7353):609–15. DOI: 10.1038/nature10166. Erratum in: Nature 2012;490(7419):298.
29. Hahnen E., Baumann K., Heimbach A. et al. Prevalence of somatic mutations in risk genes including *BRCA1/2* in consecutive ovarian cancer patients (AGO-TR-1 study). J Clin Oncol 2016;34:5544.
30. Boyd J., Sonoda Y., Federici M.G. et al. Clinicopathologic features of BRCA-linked and sporadic ovarian cancer. JAMA 2000;283(17):2260–5. DOI: 10.1001/jama.283.17.2260
31. Pan Z., Xie X. *BRCA* mutations in the manifestation and treatment of ovarian cancer. Oncotarget 2017;8(57):97657–70. DOI: 10.18632/oncotarget.18280
32. Mavaddat N., Barrowdale D., Andrulis I.L. et al. Consortium of Investigators of Modifiers of *BRCA1/2*. Pathology of breast and ovarian cancers among *BRCA1* and *BRCA2* mutation carriers: results from the Consortium of Investigators of Modifiers of *BRCA1/2* (CIMBA). Cancer Epidemiol Biomarkers Prev 2012;21(1):134–47. DOI: 10.1158/1055-9965.EPI-11-0775
33. Aoki D., Chiyoda T. PARP inhibitors and quality of life in ovarian cancer. Lancet Oncol 2018;19(8):1012–4. DOI: 10.1016/S1470-2045(18)30435-2
34. Moore K., Colombo N., Scambia G. et al. Maintenance olaparib in patients with newly diagnosed advanced ovarian cancer. N Engl J Med 2018;379(26):2495–505. DOI: 10.1056/NEJMoa1810858
35. Pujade-Lauraine E., Ledermann J.A., Selle F. et al. SOLO2/ENGOT-Ov21 investigators. Olaparib tablets as maintenance therapy in patients with platinum-sensitive, relapsed ovarian cancer and a *BRCA1/2* mutation (SOLO2/ENGOT-Ov21): a double-blind, randomised, placebo-controlled, phase 3 trial. Lancet Oncol 2017;18(9):1274–84. DOI: 10.1016/S1470-2045(17)30469-2

ORCID авторов / ORCID of authors
Т.Е. Тихомирова / T.E. Tikhomirova: https://orcid.org/0000-0002-7313-4013
А.С. Тюляндина / A.S. Tyulyandina: https://orcid.org/0000-0002-6104-7473
А.А. Румянцев / A.A. Rumyantsev: https://orcid.org/0000-0003-4443-9974
М.Е. Абрамов / M.E. Abramov: https://orcid.org/0000-0003-4754-2352
А.Ю. Анохин / A.Yu. Anokhin: https://orcid.org/0000-0001-8981-5748
А.Н. Луд / A.N. Lud: https://orcid.org/0000-0002-2624-3030
С.А. Тюляндин / S.A. Tjulandin: https://orcid.org/0000-0001-9807-2229

Конфликт интересов. Авторы заявляют об отсутствии конфликта интересов.
Conflict of interest. The authors declare no conflict of interests.

Финансирование. Работа выполнена без спонсорской поддержки.
Funding. The work was performed without external funding.

Статья поступила: 15.07.2022. **Принята к публикации:** 11.08.2022.
Article submitted: 15.07.2022. **Accepted for publication:** 11.08.2022.

ИНФОРМАЦИЯ ДЛЯ АВТОРОВ

При направлении статьи в редакцию журнала «Тазовая хирургия и онкология» авторам необходимо руководствоваться следующими правилами.

1. Общие правила

При первичном направлении рукописи в редакцию в копии электронного письма должны быть указаны все авторы данной статьи. Обратную связь с редакцией будет поддерживать ответственный автор, обозначенный в статье (см. пункт 2).

Представление в редакцию ранее опубликованных статей не допускается.

2. Оформление данных о статье и авторах

Первая страница должна содержать:

– название статьи,
– инициалы и фамилии всех авторов,
– ученые степени, звания, должности, место работы каждого из авторов, а также их ORCID (при наличии),
– полное название учреждения (учреждений), в котором (которых) выполнена работа,
– адрес учреждения (учреждений) с указанием индекса,
– конфликт интересов для всех авторов (в случае его отсутствия необходимо указать: «Авторы заявляют об отсутствии конфликта интересов»),
– одобрение протокола исследования комитетом по биоэтике (с указанием номера и даты протокола),
– информированное согласие пациентов (для статей с авторскими исследованиями и описаниями клинических случаев),
– при наличии финансирования исследования – указать его источник (грант и т. д.).

Последняя страница должна содержать сведения об авторе, ответственном за связь с редакцией:

– фамилия, имя, отчество полностью,
– занимаемая должность,
– ученая степень, ученое звание,
– персональный международный идентификатор ORCID (подробнее: http://orcid.org/),
– персональный идентификатор в РИНЦ (подробнее: http://elibrary.ru/projects/science_index/author_tutorial. asp),
– контактный телефон,
– адрес электронной почты.

3. Оформление текста

Статьи принимаются в форматах doc, docx, rtf.

Шрифт – Times New Roman, кегль 14, межстрочный интервал 1,5. Все страницы должны быть пронумерованы. Текст статьи начинается со второй страницы.

4. Объем статей (без учета иллюстраций и списка литературы)

Оригинальная статья – не более 12 страниц (бóльший объем допускается в индивидуальном порядке, по решению редакции).

Описание клинических случаев – не более 8 страниц.

Обзор литературы – не более 20 страниц.

Краткие сообщения и письма в редакцию – 3 страницы.

5. Требования для оригинальных статей

К статье должно быть приложено резюме с ключевыми словами (в количестве от 3 до 10) на русском и английском (по возможности) языках.

Резюме не должно содержать ссылки на источники литературы и иллюстративный материал. Резюме должно быть структурировано на: а) введение/цель исследования; б) материалы и методы; в) результаты; г) выводы. Основной текст статьи должен быть структурирован на: а) введение; б) материалы и методы; в) результаты; г) выводы. Данные проспективных рандомизированных исследований должны быть изложены в соответствии с принципами CONSORT (http://www.consort-statement.org), данные ретроспективных исследований – в соответствии с правилами STROBE (https://www.strobe-statement.org).

6. Требования для обзоров литературы

К обзору должно быть приложено резюме с ключевыми словами (в количестве от 3 до 10) на русском и английском (по возможности) языках. Резюме не должно содержать ссылки на источники литературы и иллюстративный материал.

Резюме и текст метаанализов и систематических обзоров литературы должны быть структурированы по аналогии с правилами для оригинальных статей; для других форм обзорных статей структурирование резюме не требуется. Текст обзорной статьи обязательно должен быть структурирован на разделы в соответствии с логикой представления материала.

7. Требования для описания клинических наблюдений

К работе должно быть приложено резюме с ключевыми словами (в количестве от 3 до 10) на русском и английском (по возможности) языках. Резюме не должно содержать ссылки на источники литературы и иллюстративный материал.

Структурирование резюме не требуется. Данные должны быть изложены в соответствии с принципами CARE (https://www.care-statement.org)..

8. Иллюстративный материал

Фотографии представляются в форматах TIFF, JPG с разрешением не менее 300 dpi (точек на дюйм).

Рисунки, графики, схемы, диаграммы должны быть редактируемыми, выполненными средствами Microsoft Office Excel или Office Word.

Все рисунки должны быть пронумерованы и снабжены подрисуночными подписями. Фрагменты рисунка обозначаются строчными буквами русского алфавита – «а», «б» и т. д. Все сокращения, обозначения в виде кривых, букв, цифр и т. д., использованные на рисунке, должны быть расшифрованы в подрисуночной подписи.

9. Единицы измерения и сокращения

Единицы измерения даются в Международной системе единиц (СИ).

Сокращения слов не допускаются, кроме общепринятых. Все аббревиатуры в тексте статьи должны быть полностью расшифрованы при первом упоминании (например, компьютерная томография (КТ)).

10. Список литературы

Список литературы должен быть составлен в порядке цитирования, допускаются ссылки только на первоисточники информации и опубликованные работы.

Количество цитируемых работ: в оригинальных статьях – не более 20–25, в обзорах литературы – не более 60.

Ссылки на источники литературы обозначаются арабскими цифрами в квадратных скобках начиная с 1 (например, [5]). Для каждого источника необходимо указать: фамилии и инициалы авторов (если авторов более 4, указываются первые 3 автора, затем ставится «и др.» в русском или "et al." в английском в тексте). Авторы цитируемых источников должны быть указаны в том же порядке, что и в первоисточнике.

При ссылке на **статьи из журналов** после авторов указывают название статьи, название журнала, год, том, номер выпуска, страницы и DOI статьи. При ссылке на **монографии** указывают также полное название книги, место издания, название издательства, год издания, число страниц.

Стиль оформления должен быть единым для всех источников литературы. Настоятельно рекомендуется использовать менеджеры цитирования (BibTex, EndNote, RefMan, RefWorks или аналоги).

11. Все статьи должны быть направлены через электронную регистрационную систему: **https://ok.abvpress.ru.**

Полная версия требований представлена на сайте журнала.