

АНДРОЛОГИЯ И ГЕНИТАЛЬНАЯ ХИРУРГИЯ ANDROLOGY AND GENITAL SURGERY

2023 / ТОМ 24

НАУЧНО-ПРАКТИЧЕСКИЙ ЕЖЕКВАРТАЛЬНЫЙ РЕЦЕНЗИРУЕМЫЙ ЖУРНАЛ

№4

Издается с 2000 г.


КОДЕКС ЖУРНАЛА:

- Двойное слепое рецензирование
- Сопроводительное письмо от руководителя организации
- Соблюдение биоэтики и прав пациентов
- Соблюдение правил написания статей

СТРУКТУРА ЖУРНАЛА:

- Оригинальная статья
- Обзорная статья
- Клинический случай
- Хирургическая техника
- Клиническая лекция
- Лабораторная и генетическая диагностика
- Вестник ПААР
- Дайджест мировых публикаций
- Правила оформления статей

Founded in 2000



ВЫСШАЯ
АТТЕСТАЦИОННАЯ
КОМИССИЯ (ВАК)

при Министерстве образования
и науки Российской Федерации

Scopus®



ISSN 2070-9781 (Print)
ISSN 2412-8902 (Online)



ЖУРНАЛ «АНДРОЛОГИЯ И ГЕНИТАЛЬНАЯ ХИРУРГИЯ» ВХОДИТ В ПЕРЕЧЕНЬ ВЕДУЩИХ РЕЦЕНЗИРУЕМЫХ НАУЧНЫХ ПЕРИОДИЧЕСКИХ ИЗДАНИЙ, РЕКОМЕНДОВАННЫХ ВЫСШЕЙ АТТЕСТАЦИОННОЙ КОМИССИЕЙ (ВАК) ДЛЯ ПУБЛИКАЦИИ ОСНОВНЫХ НАУЧНЫХ РЕЗУЛЬТАТОВ ДИССЕРТАЦИЙ НА СОИСКАНИЕ УЧЕНЫХ СТЕПЕНЕЙ КАНДИДАТА И ДОКТОРА НАУК.
ЖУРНАЛ ВКЛЮЧЕН В НАУЧНУЮ ЭЛЕКТРОННУЮ БИБЛИОТЕКУ И РОССИЙСКИЙ ИНДЕКС НАУЧНОГО ЦИТИРОВАНИЯ (РИНЦ), ИМЕЕТ ИМПАКТ-ФАКТОР, ЗАРЕГИСТРИРОВАН В БАЗЕ ДАННЫХ SCOPUS, В CROSSREF, СТАТЬИ ИНДЕКСИРУЮТСЯ С ПОМОЩЬЮ ИДЕНТИФИКАТОРА ЦИФРОВОГО ОБЪЕКТА (DOI).

АНДРОЛОГИЯ И ГЕНИТАЛЬНАЯ ХИРУРГИЯ

НАУЧНО-ПРАКТИЧЕСКИЙ ЕЖЕКВАРТАЛЬНЫЙ РЕЦЕНЗИРУЕМЫЙ ЖУРНАЛ



Главная задача журнала – предоставить актуальную, основанную на принципах доказательной медицины информацию по всем проблемам андрологии, урологии, вопросам бесплодия.

Журнал адресован широкой врачебной аудитории – урологам, андрологам, пластическим хирургам, детским хирургам, сексологам, цитологам, гистологам, морфологам, репродуктологам, дерматовенерологам, эндокринологом, детским урологам-андрологам, врачам смежных специальностей.

В журнале публикуются результаты клинических исследований, научные обзоры, описания клинических случаев, лекции для практических врачей, редакционные статьи.

ТОМ 24
№ 4
2 0 2 3

ИЗДАЕТСЯ С 2000 Г.

Учредитель:
Профессиональная ассоциация андрологов России

Адрес редакции: 115478, Москва, Каширское шоссе, 24, стр. 15, НИИ канцерогенеза, 3-й этаж.

Тел./факс: +7 (499) 929-96-19
e-mail: abv@abvpress.ru

www.abvpress.ru

Статьи направлять по адресу:
androur@yandex.ru

Редактор Е.М. Печерская

Корректор Е.С. Самойлова
Дизайн и верстка Е.В. Степанова

Служба подписки и распространения
И.В. Шургаева, +7 (499) 929-96-19,
base@abvpress.ru

Руководитель проекта
А.В. Донских, +7 (499) 929-96-19,
a.donskih@abvpress.ru

Свидетельство о регистрации
ПИ № 77-3324 от 28 апреля 2000 г.
выдано Министерством Российской
Федерации по делам печати,

телерадиовещания и средств
массовых коммуникаций.

При полной или частичной
перепечатке материалов
ссылка на журнал
«Андрология и генитальная
хирургия» обязательна.
Редакция не несет ответственности
за содержание публикуемых
рекламных материалов.
В статьях представлена точка
зрения авторов, которая может
не совпадать с мнением редакции.

ISSN 2070-9781 (Print)
ISSN 2412-8902 (Online)

Андрология и генитальная хирургия.
2023. Том 24. № 4. 1–164.
© ООО «ИД «АБВ-пресс», 2023
Подписной индекс в каталоге
«Пресса России» – 91731.
Отпечатано в типографии
"LIDER PRINT".
142104, Московская обл., г. Подольск,
ул. Свердлова, 26.
Тираж 4000 экз. Бесплатно.
www.agx.abvpress.ru

ПРАВИЛА ОФОРМЛЕНИЯ СТАТЕЙ



Статья, отправляемая в журнал, не должна быть ранее опубликована.

В журнале публикуются результаты исследований, проведенных с соблюдением норм биомедицинской этики и соответствующих стандартам GCP (Good Clinical Practice).

Все поступающие статьи рецензируются.

Редакция оставляет за собой право на редактирование статей.

Статьи, не соответствующие требованиям редакции, к рассмотрению не принимаются.

1. ОБЩИЕ ПОЛОЖЕНИЯ

Рассмотрение статьи на предмет публикации занимает не менее 8 недель. Все поступающие статьи рецензируются. Рецензия является анонимной. Корреспонденция с рецензентом ведется через ответственного секретаря. После окончательного решения все авторы получают электронное информационное письмо с уведомлением.

Редакция не предоставляет авторские экземпляры журнала.

Номер журнала можно получить на общих основаниях (см. информацию на сайте <https://agx.abvpress.ru/>).

Все статьи, в том числе подготовленные аспирантами и соискателями ученых степеней по результатам собственных исследований, принимаются к печати бесплатно.

2. ПЕРВАЯ И ПОСЛЕДНЯЯ СТРАНИЦА

Первая страница статьи должна содержать на русском и английском языках: название статьи, имена и фамилии авторов, место работы авторов (адрес учреждения с индексом), адреса электронной почты авторов, название рубрики журнала, в которой автор хотел бы опубликовать статью.

Пример оформления первой страницы

*Комплексное лечение больных метастатическим раком прямой кишки
И.И. Иванов¹, С.П. Петров²*

*¹ФГБУ «Национальный медицинский исследовательский центр онкологии
им. Н.Н. Блохина» Минздрава России; Россия, 115478 Москва,
Каширское шоссе, 24;*

*²ФГБУ «Национальный медицинский исследовательский центр радиологии»
Минздрава России; Россия, 125284 Москва, 2-й Боткинский проезд, 3*

Контакты: Иван Иванович Иванов i.ivanov@gmail.com

Последняя страница должна содержать:

1) сведения об авторе, ответственном за связь с редакцией:

- ▶ фамилия, имя, отчество полностью;
- ▶ занимаемая должность;
- ▶ ученая степень, ученое звание;
- ▶ персональный международный идентификатор ORCID (подробнее: <http://orcid.org/>);
- ▶ персональный идентификатор в РИНЦ (подробнее: http://elibrary.ru/projects/science_index/author_tutorial.asp);
- ▶ контактный телефон, адрес электронной почты.

2) сведения о каждом из соавторов:

- ▶ фамилия, имя, отчество полностью;

- ▶ занимаемая должность;
- ▶ ученая степень, ученое звание;
- ▶ ORCID (если есть);
- ▶ адрес электронной почты.

3. ПОЛИГРАФИЧЕСКИЕ УСЛОВИЯ

Работы подаются в форматах DOCX, RTF, DOC. Шрифт Times New Roman, междустрочный интервал 1,5, кегль (размер) 14. Каждая из страниц должна быть пронумерована. Выделения в тексте необходимо проводить курсивом.

4. АННОТАЦИЯ И КЛЮЧЕВЫЕ СЛОВА

Аннотация и ключевые слова излагаются на русском и английском языках. Аннотация должна представлять читателю содержание статьи, ее актуальность и смысловую составляющую, чтобы помочь читателю принять решение о целесообразности ознакомления с полной версией статьи.

Аннотация должна быть информативной (не содержать общих слов и фраз) и структурированной, компактной (объемом от 150 до 250 слов, количество ключевых слов не должно быть более 5).

Аннотация на английском языке (абстракт) может быть больше по объему, чем на русском языке, так как за русскоязычной аннотацией приводится полный текст.

Не рекомендуется использовать в ключевых словах сокращения и аббревиатуры.

Ключевые слова должны относиться к содержанию статьи.

Следует избегать в качестве ключевых слов общих понятий, так как поиск по ключевому слову не приводит читателя к интересующей его информации и статье.

Ключевым словом может быть словосочетание, но не предложение.

Эти правила принципиальны для соблюдения, так как аннотация и ключевые слова используются в автоматизированных информационных системах для поиска статьи и информации по соответствующим темам.

5. СТРУКТУРА СТАТЬИ

Введение – основная аргументирующая часть статьи, разъясняющая причину проведения исследования и его цель.

Материалы и методы – изложение дизайна исследования:

- ▶ критерии включения и исключения;
- ▶ основные и дополнительные параметры;
- ▶ методы исследования;
- ▶ оборудование;

- ▶ способы и принципы распределения на группы;
- ▶ методы статистического анализа.

Методы исследования должны гарантировать возможность воспроизведения результатов.

При перечислении оборудования необходимо указывать страну и производителя.

При перечислении препаратов и химических веществ указываются их международные непатентованные названия, дозы, способы введения.

Результаты представляются в логической последовательности. Данные исследования отражаются без ссылок на источники литературы. Результаты представляются четко, в виде графиков, таблиц и рисунков с короткими описаниями.

Обсуждение – описание новых и/или важных аспектов результатов исследования, анализ возможных механизмов или толкование полученных результатов, сопоставление этих результатов с данными других исследований. Написание рекомендаций для клинической практики и применения полученных данных в будущих исследованиях. Раздел должен завершаться сравнением с другими исследованиями. Следует избегать повторения сведений из «Введения» и перечисления данных из раздела «Результаты».

Заключение – краткий раздел с подведением итогов проделанной работы и гипотезой авторов о значении полученных данных в рамках патогенеза, лечения, диагностики. Перспективы использования полученных данных.

Список литературы – к статье должен быть приложен список цитируемой литературы, оформленный следующим образом:

- ▶ список ссылок приводится в порядке цитирования;
- ▶ все источники должны быть пронумерованы, их нумерация должна строго соответствовать нумерации в тексте статьи;
- ▶ для каждого источника необходимо указать фамилии и инициалы авторов (если авторов более 4, указываются первые 3 автора, затем ставится «и др.» в русском или «et al.» в английском тексте);
- ▶ при ссылке на статьи из журналов необходимо указать также название статьи, название журнала, год, том, номер выпуска, страницы, PMID (уникальный код статьи в PubMed) и DOI (при наличии). Индекс DOI можно узнать на сайте <http://search.crossref.org> или на странице статьи в PubMed;
- ▶ при ссылке на монографии необходимо указать также полное название книги, место издания, название издательства, год издания, число страниц;
- ▶ при ссылке на авторефераты диссертаций необходимо указать также полное название работы, вид работы (докторская или кандидатская), год, место издания, число страниц;
- ▶ при ссылке на данные, полученные из Интернета, необходимо указать полный электронный адрес цитируемого источника;
- ▶ все ссылки на источники литературы печатаются арабскими цифрами в квадратных скобках (например, [5]);
- ▶ в соответствии с требованиями международных баз данных в ссылках на русскоязычные источники необходимо дополнительно указывать информацию для цитирования латиницей.

Пример ссылки на русскоязычный источник

Потемин С.Н., Казанцева М.В., Элизбарян И.С. и др. Эпидемиология колоректального рака в Краснодарском крае. Современная онкология 2012;4:53–5. Potemin S.N., Kazantseva M.V., Elizbaryan I.S. et al. Colorectal cancer epidemiology in the Krasnodar region. Sovremennaya onkologiya = Current Oncology 2012;4:53–5. (In Russ.).

Ссылки должны даваться на первоисточники и не цитировать один обзор, где они упомянуты. Ссылки на неопубликованные работы, а также на данные, полученные из неофициальных интернет-источников, не допускаются.

Желательное количество цитируемых работ: в оригинальных статьях – не более 20–25 источников, в обзорах литературы – не более 60.

Примеры оформления ссылок:

Статья в журнале

Пирадов М.А., Супонева Н.А. Аутоиммунные заболевания нервной системы: состояние проблемы и перспективы. Вестник РАМН 2015;70(2):183–7. DOI: 10.15690/vramn.v70i2.1311

Capodivento G., Visigalli D., Garnero M. et al. Sphingomyelin as a myelin biomarker in CSF of acquired demyelinating neuropathies. Sci Rep 2017;7(1):7831. PMID: 28798317. DOI: 10.1038/s41598-017-08314-1

Монография

Левин О.С. Полиневропатии. М.: МИА, 2015. 469 с.

Fujimoto J.G., Brezinski M.E. Optical coherence tomography imaging. In: Biomedical photonics handbook. Ed. by T. Vodinh. New York: CRC Press, 2003. Pp. 22–24.

Интернет-ресурс

Кечеруков А.И., Алиев Ф.Ш., Барадулин А.Л. и др. Сравнительная оценка лигатурного и компрессионного анастомозов толстой кишки. Доступно по: http://www.proctolog.ru/articles/articles_01_32.htm.

Автореферат диссертации

Науменко А.А. Современные методы диагностики и лечения редких форм внематочной беременности. Автореф. дис. ... канд. мед. наук. М., 2012. 27 с.

DOI, цифровой идентификатор (Digital Object Identifier, doi), необходимо указывать в самом конце описания источника. Проверять наличие DOI у источника следует на сайте <http://search.crossref.org/> или <https://www.citethisforme.com>. Для получения DOI нужно ввести в поисковую строку название источника на английском языке. Последний сайт, помимо DOI, автоматически генерирует оформленное библиографическое описание статьи на английском языке в стиле цитирования AMA (Vancouver). Подавляющее большинство зарубежных журнальных статей с 2000 г. и многие русскоязычные статьи (после 2013 г.) зарегистрированы в системе CrossRef и имеют DOI.

В соответствии с правилами Scopus и PubMed статья должна содержать:

- ▶ информацию о вкладе всех авторов;
- ▶ информацию о конфликте интересов;
- ▶ информацию о финансировании исследования;
- ▶ информацию об одобрении протокола исследования комитетом по биоэтике (для оригинальных исследований);
- ▶ указание на наличие информированного согласия пациентов (для статей с оригинальными исследованиями и описанием клинических случаев);
- ▶ информацию о соблюдении прав животных (для статей с оригинальными исследованиями, использующими лабораторных животных).

Вышеуказанные данные должны быть приведены после списка литературы.

6. ЭТИЧЕСКИЕ ВОПРОСЫ. АВТОРСТВО И ВКЛАД АВТОРОВ

В соответствии с рекомендациями ICMJE (International Committee of Medical Journal Editors) (Международный комитет редакторов медицинских журналов), право называться авторами имеют только те лица, которые

- внесли значительный вклад в концепцию и дизайн исследования или в сбор, анализ и интерпретацию данных;
- активно участвовали в подготовке текста статьи или внесении принципиальных изменений, участвовали в окончательном утверждении версии статьи;
- согласны принять на себя ответственность за содержание статьи.

Первым в списке авторов следует быть руководителю исследовательского коллектива, который принимал наибольшее участие.

После публикации статьи руководитель является ответственным за связь с редакцией и читателями.

При утверждении в печать окончательной версии статьи руководитель должен убедиться, что все соавторы ее видели и одобрили.

Не оправдывают включения в состав авторской группы:

- исключительно обеспечение финансирования, предоставление лабораторных материалов и инструментов;
- техническое редактирование рукописи;
- научное консультирование;
- общее руководство исследовательским коллективом.

Все члены исследовательского коллектива, не отвечающие критериям авторства, но оказавшие помощь в проведении работы и написании статьи, должны быть перечислены с их согласия в разделе «Благодарности» с указанием их участия.

Образец написания благодарности

Благодарности

Авторы выражают благодарность д.м.н. А.А. Иванову за научное консультирование и исправления в процессе написания рукописи и главному врачу ГКБ № 1 В.В. Петрову за административную поддержку исследования.

7. КОНФЛИКТ ИНТЕРЕСОВ

В случае отсутствия конфликта интересов в конце статьи следует написать:

Авторы заявляют об отсутствии конфликта интересов.

Конфликт интересов авторов следует указывать во всех статьях.

Конфликт интересов подразумевает наличие какой-либо заинтересованности. Заинтересованность может повлиять на результаты, интерпретацию данных, объективное их восприятие, в первую очередь финансовые отношения и/или сотрудничество с какими-либо организациями и частными лицами (получение гонораров, грантов, участие в экспертных советах, членство, трудовые отношения, консультационная работа и др.).

Нефинансовая заинтересованность (например, личные и/или профессиональные взаимоотношения и пр.), касающиеся рассматриваемых в статье вопросов и/или материалов.

8. ФИНАНСЫ И МАТЕРИАЛЬНЫЕ СРЕДСТВА

Необходимо указать, получало ли исследование финансовую поддержку, и в случае наличия финансирования – его источник (грант, поддержка компании и пр.).

Примеры оформления

Финансирование. Исследование проведено без спонсорской поддержки.

Финансирование. Исследование проведено при поддержке компании (название компании).

Финансирование. Работа выполнена при финансовой поддержке правительства Российской Федерации и Российского научного фонда (указание номера гранта).

9. СОБЛЮДЕНИЕ ПРАВ ПАЦИЕНТОВ И ПРАВИЛ БИОЭТИКИ

Для оригинального исследования необходимо указать, каким комитетом по этике исследование одобрено, его соответствие протоколу, этическим принципам (с указанием номера документа, даты его подписания и официального названия комитета).

Пациенты имеют право на сохранение конфиденциальности, которую нельзя раскрывать без их согласия. Для публикации результатов оригинальной работы авторы должны предоставить в редакцию письменное информированное согласие пациента (пациентов) на распространение информации и сообщить об этом в статье, разместив после списка литературы следующее указание:

Соблюдение прав пациентов и правил биоэтики

Протокол исследования одобрен комитетом по биомедицинской этике <...>.

Все пациенты подписали информированное согласие на участие в исследовании.

При использовании в исследовании лабораторных животных необходимо указать, соответствовал ли протокол исследования нормам проведения биомедицинских исследований с участием животных:

Соблюдение правил биоэтики

Протокол исследования одобрен комитетом по биомедицинской этике <название учреждения первого автора>.

Исследование выполнено в соответствии с этическими нормами обращения с животными, принятыми Европейской конвенцией по защите позвоночных животных, используемых для исследовательских и иных научных целей.

10. ЕДИНИЦЫ ИЗМЕРЕНИЯ И СОКРАЩЕНИЯ

Единицы измерения даются в Международной системе единиц (СИ). Если исследование проводилось на приборах, дающих показатели в других единицах, необходимо перевести их в систему СИ с указанием коэффициента пересчета или компьютерной программы в разделе «Материалы и методы».

Сокращения слов не допускаются, кроме общепринятых. Все аббревиатуры в тексте статьи должны быть полностью расшифрованы при первом упоминании (например, нервно-мышечные болезни (НМБ)).

Названия генов пишутся курсивом, названия белков – обычным шрифтом.

11. ИЛЛЮСТРАТИВНЫЙ МАТЕРИАЛ

Иллюстративным материалом являются фотографии, рисунки, схемы, графики, диаграммы, таблицы. Файлы иллюстративного материала должны быть в высоком качестве. Если иллюстративный материал ранее был опубликован в других изданиях, автор обязан предоставить в редакцию разре-

шение правообладателя на публикацию данного изображения. В противном случае это будет считаться плагиатом и к публикации не будет принято.

Количество иллюстраций должно соответствовать объему предоставляемой информации, избыточность иллюстраций может привести к возвращению авторам статьи для доработки на предмет сокращения.

Иллюстративный материал должен быть представлен в виде отдельных файлов и в обязательном порядке сопровождаться ссылками в надлежащих местах по тексту статьи. Ссылки приводятся в круглых скобках: (рис. 1), (табл. 1).

Фотографии принимаются в форматах TIFF, JPG с разрешением не менее 300 dpi (точек на дюйм). Если фотография малого размера (например, 3 × 4 см), при сканировании следует выбрать разрешение 1200 dpi. Глаза пациентов на фотографиях должны быть закрыты черным прямоугольником, в случае его отсутствия автор должен предоставить в редакцию письменное разрешение пациента на публикацию его фотографии.

Рисунки, графики, схемы, диаграммы принимаются в редактируемых форматах и должны быть выполнены средствами Microsoft Office Excel или Office Word.

Все рисунки, графики, схемы, диаграммы должны быть пронумерованы и снабжены подрисуночными подписями на русском и английском языках. Все надписи на рисунках, графиках, схемах, диаграммах также должны быть переведены на английский язык. Фрагменты рисунка обозначаются строчными буквами русского алфавита – «а», «б» и т. д. Все сокращения, обозначения в виде кривых, букв, цифр и т. д., использованные на рисунке, должны быть расшифрованы в подрисуночной подписи.

Таблицы и графики должны быть наглядными, иметь название и порядковый номер и соответствовать их содержанию. Все сокращения расшифровываются в примечании к таблице. Необходимо указывать применявшийся для анализа статистический метод и соответствующее значение достоверности (*p*).

12. ЛИЧНАЯ ИНФОРМАЦИЯ

Имена и адреса электронной почты, введенные на сайте журнала, будут использованы исключительно для целей, обозначенных журналом, и не будут использованы для каких-либо других целей и/или предоставлены другим лицам и организациям.

13. АВТОРСКИЕ ПРАВА

Авторы, публикующие статьи в данном журнале, соглашаются на следующее:

- ▶ авторы сохраняют за собой авторские права и предоставляют журналу право первой публикации работы;
- ▶ работа по истечении 6 месяцев после публикации автоматически лицензируется на условиях Creative Commons Attribution License.

Это позволяет другим распространять данную работу с обязательным сохранением ссылок на авторов и публикации.

Авторы имеют право размещать свою работу в сети Интернет до и во время рассмотрения ее данным журналом, так как это может привести к продуктивному обсуждению и большему количеству ссылок на данную работу (см. The Effect of Open Access).

14. ПРОТОКОЛЫ ОФОРМЛЕНИЯ РАБОТ

Оригинальные исследования

Ранее не опубликованные статьи, описывающие клинические, доклинические, эпидемиологические исследования, клинические испытания, клинические наблюдения и другие соответствующие исследования, основанные на группах пациентов, проверенных аналитических методах и соответствующих статистической оценке.

Оригинальные исследовательские статьи должны быть структурированы следующим образом:

- ▶ введение;
- ▶ материалы и методы;
- ▶ результаты;
- ▶ обсуждение;
- ▶ выводы (или заключение).

Требуется структурированный реферат.

Количество слов: не более 3000 (без рисунков и таблиц).

Рисунки/таблицы: максимум 6.

Ссылки на источники: максимум 50.

Обзор литературы

Обзор литературы должен отражать полный объем знаний или практики, объединяющий последние достижения с общепринятыми принципами и практикой. Обобщающее и анализирующее общее мнение о спорных вопросах в практических знаниях. Требуется неструктурированная аннотация.

Количество слов: не более 5000 (без рисунков и таблиц).

Рисунки/таблицы: максимум 8.

Ссылки на источники: без ограничений.

Редакционные статьи (только по приглашению)

Цель редакционных статей состоит в том, чтобы предоставить читателю сбалансированный обзор актуальных тем, касающихся цели или будущего направления журнала. Требуется неструктурированная аннотация.

Количество слов: не более 4000 (без рисунков и таблиц).

Рисунки/таблицы: максимум 8.

Ссылки на источники: без ограничений.

Семинары (только по приглашению)

Семинары охватывают конкретную тему в многогранном сценарии. Название семинара и соответствующие статьи, а также участники (ведущие специалисты) выбираются и приглашаются главным редактором от имени редколлегии. Требуется неструктурированная аннотация.

Количество слов: не более 2500 (без рисунков и таблиц).

Рисунки/таблицы: максимум 6.

Ссылки на источники: без ограничений.

Описание хирургических методик

Ранее не публиковавшиеся краткие статьи, описывающие новые оперативные процедуры или усовершенствования существующих процедур или описывающие инновационные хирургические методы. Каждая работа должна быть разделена следующим образом: введение, методы, результаты и выводы. По возможности включение видео, демонстрирующего описанную технику, которое будет опубликовано как дополнительный онлайн-материал. Требуется структурированная аннотация.

Количество слов: не более 3000 (без рисунков и таблиц).

Рисунки/таблицы: максимум 5.

Ссылки на источники: максимум 20.

Письма в редакцию

Письма в редакцию предназначены для представления мнений или комментариев к статьям, опубликованным в журнале. Письма подлежат сокращению и редактированию по стилю и содержанию. Аннотации не требуются.

Количество слов: не более 500 (без рисунков и таблиц).

Рисунки/таблицы: 1.

Ссылки на источники: максимум 5.

ДОКАЗАТЕЛЬНАЯ И ЭМПИРИЧЕСКАЯ МЕДИЦИНА



Современные научные публикации должны основываться на принципах доказательной медицины. Это свидетельствует о качестве научной работы, представляемой к рецензированию и последующей публикации в научном журнале. Доказательная медицина представляет собой технологию сбора, анализа и интерпретации полученных данных. Доказательная медицина – это использование результатов клинических исследований высокого уровня для выбора лечения конкретного пациента, это интеграция лучших научных данных с клиническим применением и ожиданиями пациентов. Принципы доказательной медицины используются прежде всего в клинической практике, они применимы к любой области медицинской науки, включая профилактическую медицину, общественное здоровье, организацию здравоохранения.

ДОСТОВЕРНОСТЬ РЕКОМЕНДАЦИЙ ОЦЕНИВАЕТСЯ В СООТВЕТСТВИИ С ИХ КЛАССОМ И УРОВНЕМ ДОКАЗАТЕЛЬСТВ

Классы рекомендаций

Класс I	Доказательства и/или общее согласие, что данные методы диагностики/лечения благоприятные, полезные и эффективные
Класс II	Доказательства противоречивы и/или противоположны мнения относительно полезности/эффективности лечения
Класс IIa	Большинство доказательств/мнений в пользу полезности/эффективности
Класс IIb	Полезность/эффективность не имеют достаточных доказательств/определенного мнения
Класс III	Доказательства и/или общее согласие свидетельствуют о том, что лечение не является полезным/эффективным и в некоторых случаях может быть вредным

Уровни доказательств

Уровень А	Доказательства основаны на данных многих рандомизированных клинических исследований или метаанализов
Уровень В	Доказательства основаны на данных одного рандомизированного клинического исследования или многих нерандомизированных исследований
Уровень С	Согласованные мнения экспертов и/или немногочисленные исследования, ретроспективные исследования, регистры

Самый высокий уровень рекомендаций – I, А

ДОКАЗАТЕЛЬНОСТЬ КЛИНИЧЕСКИХ ИССЛЕДОВАНИЙ В ПОРЯДКЕ УБЫВАНИЯ ДОСТОВЕРНОСТИ

1. Рандомизированное двойное слепое контролируемое (используется плацебо или сравнение с другим стандартным препаратом)
2. Нерандомизированное контролируемое
3. Нерандомизированное с историческим контролем
4. Типа «случай–контроль»
5. Перекрестное
6. Наблюдательное без группы сравнения
7. Описание отдельных случаев

Эмпирическая медицина – область медицины, которая основана на наблюдении, опыте и эксперименте. При подготовке публикаций материалов на основе эмпирической медицины следует придерживаться следующих принципов:

- Соответствие этическим нормам: исследования должны соответствовать этическим нормам, включая соблюдение конфиденциальности, получение согласия от участников исследования и защиту прав животных.
- Критический анализ и интерпретация данных: авторы должны представлять результаты исследований с критическим анализом и интерпретацией полученных данных, объясняя, как они связаны с целью исследования.
- Применение стандартных методов и протоколов: в исследованиях должны использоваться стандартные методы и протоколы, чтобы гарантировать надежность и воспроизводимость результатов.
- Описание выборки исследования: авторы должны описывать выборку участников исследования, включая критерии включения и исключения, способы подбора участников и объем выборки.
- Подтверждение статистической значимости результатов: авторы должны предоставлять статистическую оценку полученных результатов и подтверждение их статистической значимости.
- Открытость и доступность данных: авторы должны обеспечивать открытость и доступность данных, используемых в исследовании, чтобы они могли быть перепроверены и воспроизведены другими учеными.

Эти принципы доказательной и эмпирической медицины помогают обеспечить надежность и точность результатов исследования и повышают уровень доверия к публикации в журнале.

Ж У Р Н А Л Ы

ОНКОУРОЛОГИЯ
ЕЖЕКВАРТАЛЬНЫЙ НАУЧНО-ПРАКТИЧЕСКИЙ РЕЦЕНЗИРУЕМЫЙ ЖУРНАЛ

Опухоли ГОЛОВЫ и ШЕИ
ЕЖЕКВАРТАЛЬНЫЙ НАУЧНО-ПРАКТИЧЕСКИЙ РЕЦЕНЗИРУЕМЫЙ ЖУРНАЛ

АНДРОЛОГИЯ И ГЕНИТАЛЬНАЯ ХИРУРГИЯ
НАУЧНО-ПРАКТИЧЕСКИЙ ЕЖЕКВАРТАЛЬНЫЙ РЕЦЕНЗИРУЕМЫЙ ЖУРНАЛ

РУССКИЙ ЖУРНАЛ ДЕТСКОЙ НЕВРОЛОГИИ
ЕЖЕКВАРТАЛЬНЫЙ НАУЧНО-ПРАКТИЧЕСКИЙ РЕЦЕНЗИРУЕМЫЙ ЖУРНАЛ

ОНКО ГЕМАТОЛОГИЯ
НАУЧНО-ПРАКТИЧЕСКИЙ ЕЖЕКВАРТАЛЬНЫЙ РЕЦЕНЗИРУЕМЫЙ ЖУРНАЛ

УСПЕХИ МОЛЕКУЛЯРНОЙ ОНКОЛОГИИ
Онлайн-версия журнала доступна по адресу: <http://www.abvpress.ru/ru>

Нервно-мышечные БОЛЕЗНИ
ЕЖЕКВАРТАЛЬНЫЙ НАУЧНО-ПРАКТИЧЕСКИЙ РЕЦЕНЗИРУЕМЫЙ ЖУРНАЛ

ОПУХОЛИ ЖЕНСКОЙ РЕПРОДУКТИВНОЙ СИСТЕМЫ
ЕЖЕКВАРТАЛЬНЫЙ НАУЧНО-ПРАКТИЧЕСКИЙ РЕЦЕНЗИРУЕМЫЙ ЖУРНАЛ

НЕЙРОХИРУРГИЯ
НАУЧНО-ПРАКТИЧЕСКИЙ ЖУРНАЛ

САРКОМЫ
костей, мягких тканей и опухоли кожи

ОНКО ПАТОЛОГИЯ
НАУЧНО-ПРАКТИЧЕСКИЙ ЕЖЕКВАРТАЛЬНЫЙ РЕЦЕНЗИРУЕМЫЙ ЖУРНАЛ

Российский Биотерапевтический Журнал
Rossiysky Bioterapevtichesky Zhurnal

КЛИНИЦИСТ
НАУЧНО-ПРАКТИЧЕСКИЙ РЕЦЕНЗИРУЕМЫЙ ЖУРНАЛ

Тазовая хирургия и онкология

СА
A Cancer Journal for Clinicians. Русское издание

MD-ONCO
НАУЧНО-ПРАКТИЧЕСКИЙ ЕЖЕКВАРТАЛЬНЫЙ РЕЦЕНЗИРУЕМЫЙ ЖУРНАЛ

Г А З Е Т Ы

Онкология Сегодня
СПЕЦИАЛИЗИРОВАННОЕ ИЗДАНИЕ ДЛЯ ОНКОЛОГОВ

Урология сегодня
специализированное издание для урологов

СОВРЕМЕННАЯ КАРДИОЛОГИЯ

ПЕДИАТРИЯ СЕГОДНЯ
СПЕЦИАЛИЗИРОВАННАЯ ГАЗЕТА ДЛЯ ПЕДИАТРОВ

Акушерство и гинекология
СЕГОДНЯ

Московская ЭНДОКРИНОЛОГИЯ СЕГОДНЯ

Гастроэнтерология СЕГОДНЯ

НЕВРОЛОГИЯ СЕГОДНЯ
СПЕЦИАЛИЗИРОВАННАЯ ГАЗЕТА ДЛЯ НЕВРОЛОГОВ



ГЛАВНЫЙ РЕДАКТОР

Щеплев Петр Андреевич, д.м.н., профессор, президент Профессиональной ассоциации андрологов России (ПААР) (Москва, Россия)

НАУЧНЫЙ РЕДАКТОР, ЗАМЕСТИТЕЛЬ ГЛАВНОГО РЕДАКТОРА

Винаров Андрей Зиновьевич, д.м.н., профессор Института урологии и репродуктивного здоровья человека ФГАОУ ВО Первый Московский государственный медицинский университет им. И.М. Сеченова Минздрава России (Сеченовский Университет) (Москва, Россия)

ПРЕДСЕДАТЕЛЬ РЕДАКЦИОННОГО СОВЕТА

Рапопорт Леонид Михайлович, д.м.н., профессор кафедры урологии, директор урологической клиники ФГАОУ ВО Первый МГМУ им. И.М. Сеченова Минздрава России (Сеченовский Университет), заместитель директора НИИ уронефрологии и репродуктивного здоровья человека (Москва, Россия)

ЗАМЕСТИТЕЛЬ ПРЕДСЕДАТЕЛЯ РЕДАКЦИОННОГО СОВЕТА

Королев Дмитрий Олегович, к.м.н., старший научный сотрудник, ассистент Института урологии и репродуктивного здоровья человека ФГАОУ ВО Первый МГМУ им. И.М. Сеченова Минздрава России (Сеченовский Университет) (Москва, Россия)

ОТВЕТСТВЕННЫЙ СЕКРЕТАРЬ

Наумов Никита Петрович, ученый секретарь ПААР (Орехово-Зуево, Россия)

РЕДАКЦИОННАЯ КОЛЛЕГИЯ

Секция андрологической урологии

Безруков Евгений Алексеевич, д.м.н., профессор кафедры, заведующий первым урологическим отделением ФГАОУ ВО Первый МГМУ им. И.М. Сеченова Минздрава России (Сеченовский Университет), НИИ уронефрологии и репродуктивного здоровья человека (Москва, Россия)

Братчиков Олег Иванович, д.м.н., профессор, академик РАЕН, заведующий кафедрой урологии ФГБОУ ВО «Курский государственный медицинский университет» Минздрава России (Курск, Россия)

Елифанова Майя Владимировна, д.м.н., профессор кафедры урологии и оперативной нефрологии с курсом онкоурологии Медицинского института ФГАОУ ВО «Российский университет дружбы народов» (Москва, Россия)

Ефремов Евгений Александрович, д.м.н., профессор кафедры урологии, андрологии и онкологии факультета дополнительного профессионального образования ФГБОУ ВО «Российский национальный исследовательский медицинский университет им. Н.И. Пирогова» Минздрава России, руководитель Международного центра андрологии (Москва, Россия)

Кадыров Зиёратшо Абдуллоевич, д.м.н., профессор, заведующий кафедрой эндоскопической урологии ФГАОУ ВО «Российский университет дружбы народов» (Москва, Россия)

Назаров Тоирхон Хакназарович, д.м.н., профессор кафедры урологии ФГБОУ ВО «Северо-Западный государственный медицинский университет им. И.И. Мечникова» Минздрава России (Санкт-Петербург, Россия)

Новиков Андрей Иванович, д.м.н., профессор кафедры урологии ФГБОУ ВО «Северо-Западный государственный медицинский университет им. И.И. Мечникова» Минздрава России, заведующий онкоурологическим отделением ГБУЗ «Санкт-Петербургский клинический научно-практический центр специализированных видов медицинской помощи (онкологический)» (Санкт-Петербург, Россия)

Почерников Денис Геннадьевич, к.м.н., доцент кафедры факультетской хирургии и урологии ФГБОУ ВО «Ивановская государственная медицинская академия» Минздрава России (Иваново, Россия)

Цариченко Дмитрий Георгиевич, д.м.н., профессор кафедры урологии ФГАОУ ВО Первый МГМУ им. И.М. Сеченова Минздрава России (Сеченовский Университет), НИИ уронефрологии и репродуктивного здоровья человека (Москва, Россия)

Шатылко Тарас Валерьевич, к.м.н., врач-уролог отделения андрологии и урологии ФГБУ «Национальный медицинский исследовательский центр акушерства, гинекологии и перинатологии им. акад. В.И. Кулакова» Минздрава России (Москва, Россия)

Секция генитальной хирургии

Адамян Рубен Татевосович, д.м.н., профессор, заведующий отделением реконструктивной и пластической хирургии ФГБНУ «Российский научный центр хирургии им. акад. Б.В. Петровского» (Москва, Россия)

Секция андрологической эндокринологии

Гончаров Николай Петрович, д.м.н., профессор, отделение андрологии и урологии ФГБУ «Национальный медицинский исследовательский центр эндокринологии» Минздрава России (Москва, Россия)

Секция детской урологии-андрологии

Аникиев Александр Вячеславович, к.м.н., детский хирург, детский уролог-андролог отделения детской хирургии ФГБУ «Национальный медицинский исследовательский центр эндокринологии» Минздрава России (Москва, Россия)

Казанская Ирина Валерьевна, д.м.н., профессор, главный научный сотрудник НИИ хирургии детского возраста ФГБОУ ВО «Российский национальный исследовательский медицинский университет им. Н.И. Пирогова» Минздрава России (Москва, Россия)

Коварский Семен Львович, д.м.н., профессор кафедры детской хирургии, ответственный за курс детской хирургии ФДПО ФГБОУ ВО РНИМУ им. Н.И. Пирогова Минздрава России, заведующий центром амбулаторной хирургии ГБУЗ «Детская городская клиническая больница № 13 им. Н.Ф. Филатова Департамента здравоохранения г. Москвы» (Москва, Россия)

Окулов Алексей Борисович, д.м.н., профессор, заведующий отделом детской хирургии ФГБОУ ДПО «Российская медицинская академия непрерывного профессионального образования» Минздрава России, профессор кафедры медицинской репродуктологии и хирургии ФГБОУ ВО «Московский государственный медико-стоматологический университет им. А.И. Евдокимова» Минздрава России (Москва, Россия)



Разумовский Александр Юрьевич, д.м.н., профессор, член-корреспондент РАН, заведующий кафедрой детской хирургии ГБОУ ВПО «Российский национальный исследовательский медицинский университет им. Н.И. Пирогова» Минздрава России, главный внештатный детский специалист, хирург, заведующий отделением детской торакальной хирургии ГБУЗ «Детская городская клиническая больница № 13 им. Н.Ф. Филатова Департамента здравоохранения г. Москвы» (Москва, Россия)
Рудин Юрий Эдвартович, д.м.н., профессор, заведующий отделом детской урологии НИИ урологии и интервенционной радиологии им. Н.А. Лопаткина – филиала ФГБУ «НМИЦ радиологии» Минздрава России (Москва, Россия)

Секция сексуальной медицины

Кибрик Николай Давидович, д.м.н., профессор, руководитель отделения сексологии и терапии сексуальных дисфункций Московского научно-исследовательского института психиатрии – филиала ФГБУ «Национальный медицинский исследовательский центр психиатрии и наркологии им. В.П. Сербского» Минздрава России (Москва, Россия)
Сегал Александр Самуилович, профессор клиники урологии ФГБОУ ВО МГМСУ им. А.И. Евдокимова Минздрава России (Москва, Россия)

Секция генитальной дерматологии

Гомберг Михаил Александрович, д.м.н., профессор, главный научный сотрудник ГБУЗ «Московский научно-практический центр дерматовенерологии и косметологии Департамента здравоохранения г. Москвы» (Москва, Россия)

Секция женской генитальной хирургии

Гвоздев Михаил Юрьевич, д.м.н., профессор кафедры урологии ФГБОУ ВО МГМСУ им. А.И. Евдокимова Минздрава России (Москва, Россия)

Секция доказательной медицины

Власов Василий Викторович, д.м.н., профессор кафедры управления и экономики здравоохранения, центра политики здравоохранения ФГАОУ ВО «Национальный исследовательский университет «Высшая школа экономики», главный внештатный специалист Минздрава России по доказательной медицине (Москва, Россия)
Плутницкий Андрей Николаевич, д.м.н., заместитель министра здравоохранения России, профессор кафедры организации здравоохранения и общественного здоровья ГБУЗ МО «Московский областной научно-исследовательский клинический институт им. М.Ф. Владимирского» (Москва, Россия)

Секция нейроандрологии

Ромих Виктория Валерьевна, к.м.н., заведующая лабораторией уродинамики и функциональных расстройств органов таза НИИ урологии и интервенционной радиологии им. Н.А. Лопаткина – филиала ФГБУ «НМИЦ радиологии» Минздрава России (Москва, Россия)

Секция ангиоандрологии

Капто Александр Александрович, к.м.н., заведующий кафедрой урологии АНО ДПО «Центр обучения медицинских работников», руководитель центра андрологии многопрофильного медицинского холдинга «СМ-Клиника» (Москва, Россия)

Секция мужской репродукции, лабораторной диагностики и медицинской генетики

Брагина Елизавета Ефимовна, д.б.н., ведущий научный сотрудник ФГБНУ «Медико-генетический научный центр», старший научный сотрудник НИИ физико-химической биологии им. А.Н. Белозерского ФГБОУ ВО МГУ (Москва, Россия)
Евдокимов Валерий Васильевич, д.м.н., профессор, главный научный сотрудник отдела андрологии НИИ урологии и интервенционной радиологии им. Н.А. Лопаткина – филиала ФГБУ «НМИЦ радиологии» Минздрава России (Москва, Россия)
Курило Любовь Федоровна, д.б.н., профессор ФГБНУ «Медико-генетический научный центр» (Москва, Россия)
Хаят Сабина Шаукатовна, к.б.н., старший научный сотрудник лаборатории генетики нарушений репродукции ФГБНУ «Медико-генетический научный центр им. Н.П. Бочкова» (ФГБНУ «МГНЦ») (Москва, Россия)
Черных Вячеслав Борисович, д.м.н., заведующий лабораторией генетики нарушений репродукции ФГБНУ «Медико-генетический научный центр им. акад. Н.П. Бочкова», профессор кафедры генетики эндокринных болезней Института высшего и дополнительного профессионального образования ФГБНУ «МГНЦ», профессор кафедры общей и медицинской генетики медико-биологического факультета ГБОУ ВПО «Российский национальный исследовательский медицинский университет им. Н.И. Пирогова» Минздрава России (Москва, Россия)

Секция онкоандрологии

Гамеева Елена Владимировна, д.м.н., заместитель директора по лечебной работе МНИОИ им П. А. Герцена – филиала ФГБУ «НМИЦ радиологии» Минздрава России (Москва, Россия)
Костин Андрей Александрович, д.м.н., профессор, член-корреспондент РАН, первый проректор – проректор по научной работе ФГАОУ ВО «Российский университет дружбы народов» (Москва, Россия)
Хворов Владимир Вячеславович, к.м.н., доцент кафедры урологии Медицинского института усовершенствования врачей ФГБОУ ВПО «Московский государственный университет пищевых производств», заведующий урологическим отделением ГБУЗ МО «Мытищинская городская клиническая больница», главный уролог 5-го медицинского округа Московской области (Мытищи, Россия)



РЕДАКЦИОННЫЙ СОВЕТ

Гринев Андрей Викторович, д.м.н., профессор, заведующий кафедрой урологии ФГБОУ ВО «Смоленский государственный медицинский университет» Минздрава России (Смоленск, Россия)

Жиборев Борис Николаевич, д.м.н., профессор, заведующий курсом урологии ФГБОУ ВО «Рязанский государственный медицинский университет им. И.П. Павлова» Минздрава России (Рязань, Россия)

Каприн Андрей Дмитриевич, д.м.н., профессор, академик РАН, генеральный директор ФГБУ «НМИЦ радиологии» Минздрава России, директор МНИОИ им П.А. Герцена – филиала ФГБУ «НМИЦ радиологии» Минздрава России, заведующий кафедрой урологии и оперативной нефрологии с курсом онкоурологии ФГАОУ ВО РУДН (Москва, Россия)

Гомула Анджей, профессор Варшавского медицинского университета (Варшава, Польша)

Монторси Франческо, профессор, руководитель урологической клиники Университета Вита-Салюте Сан-Раффаэле (Милан, Италия)

Ральф Дэвид Джон, профессор Андрологического центра Святого Петра (Лондон, Великобритания)

Сокольщик Михаил Миронович, д.м.н., профессор, руководитель Клинического центра реконструктивной и пластической хирургии (Москва, Россия)

Уолтцер Вейн С., профессор клиники урологии Университета Стоуни-Брук (Стоуни-Брук, США)

Шейнкин Ефим Р., профессор клиники урологии Университета Стоуни-Брук (Стоуни-Брук, США)

THE JOURNAL "ANDROLOGY AND GENITAL SURGERY" IS PUT ON THE HIGHER ATTESTATION COMMISSION (HAC) LIST OF LEADING PEER-REVIEWED SCIENTIFIC PERIODICALS RECOMMENDED TO PUBLISH THE BASIC RESEARCH RESULTS OF CANDIDATE'S AND DOCTOR'S THESES.

THE JOURNAL IS INCLUDED IN THE SCIENTIFIC ELECTRONIC LIBRARY AND THE RUSSIAN SCIENCE CITATION INDEX (RSCI) AND HAS AN IMPACT FACTOR; IT IS REGISTERED IN THE SCOPUS DATABASE, CROSSREF, ITS PAPERS ARE INDEXED WITH THE DIGITAL OBJECT IDENTIFIER (DOI).

ANDROLOGY AND GENITAL SURGERY



QUARTERLY PEER-REVIEWED SCIENTIFIC-AND-PRACTICAL JOURNAL

The main goal of the journal is to present up-to-date information based on the principles of evidence-based medicine on all problems of andrology, urology, infertility.

The journal is addressed to a wide medical audience: urologists, andrologists, plastic surgeons, pediatric surgeons, sexologists, cytologists, histologists, morphologists, fertility specialists, dermatologists, endocrinologists, pediatric urologists and andrologists, professionals in related fields.

The journal publishes results of clinical studies, scientific reviews, case reports, lectures for practicing doctors, editorials.

VOL. 24
№ 4
2 0 2 3

FOUNDED IN 2000

Founder:
Professional Association
of Andrologists of Russia

Editorial Office:
Research Institute
of Carcinogenesis,
Floor 3, 24 Kashirskoye Shosse,
Bld. 15, Moscow, 115478.
Tel/Fax: +7 (499) 929-96-19
e-mail: abv@abvpress.ru
www.abvpress.ru

Articles should be sent
androu@yandex.ru

Editor E.M. Pecherskaya
Proofreader E.S. Samoylova

Designer and maker-up E.V. Stepanova
Subscription & Distribution Service
I.V. Shurgaeva, +7 (499) 929-96-19,
base@abvpress.ru

Project Manager
A.V. Donskih, +7 (499) 929-96-19,
a.donskih@abvpress.ru

*The journal was registered
at the Federal Service for Surveillance
of Communications, Information*

*Technologies, and Mass Media
(PI No. 77-3324 dated
28 April 2000).*

**If materials are reprinted in whole
or in part, reference must necessarily
be made to the "Andrologiya
i genital'naya khirurgiya".**

**The editorial board is not responsible
for advertising content.**

**The authors' point of view given
in the articles may not coincide
with the opinion
of the editorial board.**

ISSN 2070-9781 (Print)
ISSN 2412-8902 (Online)

Andrology and genital surgery.
2023. Vol. 24. No 4. 1–164.

© PH "ABV-Press", 2023

Pressa Rossii catalogue index: 91731

Printed at the LIDER PRINT.

26 Sverdlova St., Podolsk,
Moscow region, 142104.

4000 copies. Free distribution.

www.agx.abvpress.ru



EDITOR-IN-CHIEF

Scheplev, Petr A., MD., PhD, DSc, President of the Professional Association of Andrologists of Russia (Moscow, Russia)

DEPUTY EDITOR-IN-CHIEF, SCIENCE EDITOR

Vinarov, Andrey Z., MD, PhD, DSc, Professor of the Institute of Urology and Human Reproductive Health of the I.M. Sechenov First Moscow State Medical University of the Ministry of Health of Russia (Moscow, Russia)

CHAIRMAN OF THE EDITORIAL BOARD

Rapoport, Leonid M., MD, PhD, DSc, Professor, Urology Department of the I.M. Sechenov First Moscow State Medical University of the Ministry of Health of Russia, Deputy Director at Research Institute of Urology, Nephrology and Human Reproductive Health (Moscow, Russia)

DEPUTY CHAIRMAN OF THE EDITORIAL BOARD

Korolev, Dmitry O., MD, PhD, Senior Researcher, Assistant of the Department of the Institute for Urology and Human Reproductive Health of the I.M. Sechenov First Moscow State Medical University of the Ministry of Health of Russia (Moscow, Russia)

EXECUTIVE SECRETARY

Naumov, Nikita P., Scientific Secretary of the Professional Association of Andrologists of Russia (Orekhovo-Zuevo, Russia)

EDITORIAL BOARD

Section of andrological urology

Bezrukov, Evgeniy A., MD, PhD, DSc, Professor, Head of the 1st Department of Urology of the I.M. Sechenov First Moscow State Medical University of the Ministry of Health of Russia, Research Institute of Urology, Nephrology and Human Reproductive Health (Moscow, Russia)

Bratchikov, Oleg I., MD, PhD, DSc, Professor, Academician of the Russian Academy of Natural Sciences, Head of Urology Department of the Kursk State Medical University of the Ministry of Health of Russia (Kursk, Russia)

Epifanova, Maya V., PhD, DSc, Professor at the Department of Urology and Operative Nephrology with Oncourology course of the Medical Institute of Peoples' Friendship University of Russia (RUDN University) (Moscow, Russia)

Efremov, Evgeny A., MD, DSc, Professor of the Department of Urology, Andrology and Oncology of the Faculty of Continued Education at the N.I. Pirogov Russian National Research Medical University of the Ministry of Health of Russia, Head of the International Andrology Center (Moscow, Russia).

Kadyrov, Ziyoratsho A., MD, PhD, DSc, Professor, Head of Endoscopic Urology Department of the RUDN University (Moscow, Russia)

Nazarov, Toirkhon Kh., MD, PhD, DSc, Professor of Urology Department of the I.I. Mechnikov North-Western State Medical University of the Ministry of Health of Russia (Saint Petersburg, Russia)

Novikov, Andrey I., MD, PhD, DSc, Professor of Urology Department of the I.I. Mechnikov North-Western State Medical University of the Ministry of Health of Russia, Head of Urologic Oncology Department of the Saint Petersburg Clinical Research and Practical Center of Specialized Types of Medical Care (Oncologic) (Saint Petersburg, Russia)

Pochernikov, Denis G., MD, PhD, Docent of Urology Department of the Intermediate Level Surgery and Urology of the Ivanovo State Medical Academy of the Ministry of Health of Russia (Ivanovo, Russia)

Tsarichenko, Dmitry G., MD, PhD, DSc, Professor of Urology Department of the I.M. Sechenov First State Medical University of the Ministry of Health of Russia, Research Institute of Urology, Nephrology and Human Reproductive Health (Moscow, Russia)

Shatylo, Taras V., MD, PhD, Urologist in the Department of Andrology and Urology, V.I. Kulakov National Medical Research Center of Obstetrics, Gynecology and Perinatology, Ministry of Health of Russia (Moscow, Russia)

Section of genital surgery

Adamian, Ruben T., MD, Professor, Head of the Department of the Reconstructive and Plastic Surgery of the B.V. Petrovsky Russian Research Center of Surgery (Moscow, Russia)

Section of endocrinology

Goncharov, Nikolay P., MD, PhD, DSc, Professor, Andrology and Urology Department of the National Medical Research Center of Endocrinology of the Ministry of Health of Russia (Moscow, Russia)

Section of pediatric urology-andrology

Anikiev, Alexander V., MD, PhD, pediatric urologist-andrologist, pediatric surgeon of the Department of Pediatric Surgery of the National Medical Research Center of Endocrinology, Ministry of Health of Russia (Moscow, Russia)

Kazanskaya, Irina V., MD, PhD, DSc, Professor, Chief Researcher of the Pediatric Surgery Research Institute of the N.I. Pirogov Russian National Research Medical University of the Ministry of Health of Russia (Moscow, Russia)

Kovarsky, Semeon L., MD, PhD, DSc, Professor of Pediatric Surgery Department, responsible for the Pediatric Surgery Course of the N.I. Pirogov Russian National Research Medical University of the Ministry of Health of Russia, Head of the Outpatient Surgery Center of the N.F. Filatov Children's City Clinical Hospital No. 13 of the Moscow Health Department (Moscow, Russia)

Okulov, Aleksey B., MD, PhD, DSc, Head of Pediatric Surgery Department of the Russian Medical Academy of Continuing Professional Education of the Ministry of Health of Russia, Professor of Medical Reproduction and Surgery Department of the A.I. Evdokimov Moscow State University of Medicine and Dentistry of the Ministry of Health of Russia (Moscow, Russia)

Razumovsky Aleksandr Yu., MD, DSc, Professor, corresponding member of the Russian Academy of Sciences, Head of the Children's Surgery Department of the Pirogov Russian National Research Medical University of the Ministry of Health of Russia, Head Non-Staff Children's Specialist, Surgeon, Head of the Department of Thoracic Surgery at the N.F. Filatov Children's City Clinical Hospital No. 13 of the Moscow Healthcare Department (Moscow, Russia)

Rudin, Yuriy E., MD, PhD, DSc, Professor, Head of the Department of Pediatric Urology of the N.A. Lopatkin Research Institute of Urology and Interventional Radiology – branch of the National Medical Research Center of Radiology, Ministry of Health of Russia (Moscow, Russia)



Section of sexual medicine

Kibrik, Nikolay D., MD, PhD, DSc, Professor, Head of Department of Sexology and Therapy of Sexual Dysfunction of the Psychiatry Moscow Research Institute – branch of the V. P. Serbsky National Medical Research Center of Psychiatry and Narcology of the Ministry of Health of Russia (Moscow, Russia)

Segal, Alexandr S., MD, PhD, DSc, Professor of the A. I. Evdokimov Moscow State University of Medicine and Dentistry of the Ministry of Health of Russia (Moscow, Russia)

Section of genital dermatology

Gomberg, Michail A., MD, DSc, Professor, Chief Researcher of the Moscow Scientific and Practical Center of Dermatology, Venerology and Cosmetology of the Moscow Health Department (Moscow, Russia)

Section of female genital surgery

Gvozdev, Mikhail Yu., MD, PhD, DSc, Professor of Department of Urology of the A. I. Evdokimov Moscow State University of Medicine and Dentistry of the Ministry of Health of Russia (Moscow, Russia)

Section of evidence-based medicine

Vlasov, Vasily V., MD, PhD, DSc, Professor of Department of Management and Economics of Healthcare – Center for Healthcare Policy of the National Research University Higher School of Economics (Moscow, Russia)

Plutnitsky, Andrey N., MD, PhD, Deputy Minister of Health of Russia, Professor of Health Care and Public Health Department of M. F. Vladimirovsky Moscow Regional Research Clinical Institute of the Moscow Health Department (Moscow, Russia)

Section of neuroandrology

Romikh, Victoria V., MD, PhD, DSc, Head of Laboratory of Urological Dynamics and Functional Disorders of Pelvic Organs of the N. A. Lopatkin Urology and Interventional Radiology Research Institute – branch of the National Medical Research Center of Radiology of the Ministry of Health of Russia (Moscow, Russia)

Section of vascular andrology

Kapto, Aleksandr A., MD, PhD, Head of Urology Department of the Professional Medical Training Center, Head of Andrology Center of the SM-Clinic (Moscow, Russia)

Section of male reproduction, laboratory diagnosis and medical genetics

Bragina, Elizaveta E., MD, PhD, DSc, Leading Researcher of Medical Genetic Research Center, Senior Researcher of the A. N. Belozersky Physico-Chemical Biology Research Institute of the Moscow State University (Moscow, Russia)

Evdokimov, Valery V., MD, PhD, DSc, Professor, Chief Researcher of Andrology Department of the N. A. Lopatkin Research Institute of Urology and Interventional Radiology – branch of the National Medical Research Center of Radiology of the Ministry of Health of Russia (Moscow, Russia)

Kurilo, Lubov F., MD, PhD, DSc, Professor of the Medical Genetic Research Center (Moscow, Russia)

Khayat, Sabina Sh., PhD, Leading Researcher at the Laboratory of Genetics of Reproductive Abnormalities of the N. P. Bochkov Research Center for Medical Genetics (Moscow, Russia)

Chernykh, Vyacheslav B., MD, PhD, DSc, Head of the Genetics of Reproductive Disorders Laboratory, Research Centre for Medical Genetics (RCMG); Professor of Inherited Endocrine Diseases Department, Institute of Higher and Additional Professional Education of RCMG; Professor of the Department of General and Medical Genetics, Medicine and Biology Faculty, N. I. Pirogov Russian National Research Medical University, Ministry of Health of Russia (Moscow, Russia)

Section of oncological andrology

Gameeva, Elena V., MD, PhD, DSc, Deputy director of clinical care of the P. A. Herzen Moscow Research Institute of Oncology – branch of the National Medical Research Center of Radiology of the Ministry of Health of Russia (Moscow, Russia)

Kostin, Andrey A., MD, PhD, DSc, Professor, corresponding member of the Russian Academy of Sciences, First Vice-Rector – Vice-Rector for Scientific Affairs, RUDN University (Moscow, Russia)

Khvorov, Vladimir V., MD, PhD, DSc, Docent of Urology Department of the Medical Institute of Postgraduate Medical Education, Head of Urology Department of the Mytishchy City Clinical Hospital, Chief Urologist of the 5th Medical District of the Moscow Region (Mytishchi, Russia)

EDITORIAL COUNCIL

Grinev, Andrey V., MD, PhD, DSc, Professor, Head of Urology Department of the Smolensk State Medical University of the Ministry of Health of Russia (Smolensk, Russia)

Zhiborev, Boris N., MD, PhD, DSc, Professor, Head of Urology Course at the I. P. Pavlov Ryazan State Medical University of the Ministry of Health of Russia (Ryazan, Russia)

Kaprin, Andrey D., MD, PhD, DSc, Professor, Academician of the Russian Academy of Sciences, General Director of the National Medical Research Center of Radiology of the Ministry of Health of Russia, Director of the P. A. Herzen Moscow Research Institute of Oncology – branch of the National Medical Research Center of Radiology of the Ministry of Health of Russia, Head of Department of Urology and Operative Nephrology with Course of Oncologic Urology of the RUDN University (Moscow, Russia)

Gomula, A., Professor, Warsaw Medical University (Warsaw, Poland)

Montorsi, F., Professor, Head of Urology Clinic of the Vita-Salute San Raffaele University (Milan, Italy)

Ralph, D. J., Professor of the Saint Peter's Andrology Center (London, United Kingdom)

Sokolshchik, Mikhail M., MD, PhD, DSc, Professor, Head of the Clinical Center for Reconstructive and Plastic Surgery (Moscow, Russia)

Waltzer, W. C., Professor, Stony Brook University, Urology Clinic (Stony Brook, USA)

Sheynkin, Y. R., Professor, Stony Brook University, Urology Clinic (Stony Brook, USA)



СОДЕРЖАНИЕ

МИРОВАЯ АНДРОЛОГИЯ ОНЛАЙН

Дайджест мировых публикаций	24
-----------------------------------	----

ОБЗОРНАЯ СТАТЬЯ

<i>С.Ш. Хаят, Е.Е. Брагина, Л.Ф. Курило, В.Б. Черных</i> Генетические и сперматологические аспекты синдрома ацефалических сперматозоидов	25
<i>И.А. Тюзиков, Е.А. Греков, И.В. Емельянова, А.В. Смирнов</i> Практические аспекты лабораторного мониторинга эстрогенов у мужчин	37
<i>Е.А. Епанчинцева, В.Г. Селятицкая, И.А. Корнеев, А.Ю. Бабенко</i> Влияние ингибиторов ароматазы на мужскую фертильность: обзор литературы	49
<i>Б.Р. Гвасалия, А.В. Исаева, М.У. Бабаев</i> Место антиоксидантов в терапии мужского бесплодия	59
<i>Ю.В. Олефир, Е.А. Ефремов, М.А. Родионов, А.Р. Живулько, Д.М. Попов, Д.М. Монаков</i> Значение фрагментации ДНК сперматозоидов при выборе метода лечения мужского бесплодия с применением внутриматочной инсеминации и вспомогательных репродуктивных технологий	67

ОРИГИНАЛЬНАЯ СТАТЬЯ

<i>М.И. Штаут, О.А. Соловова, Т.М. Сорокина, Л.Ф. Курило, Н.В. Опарина, Н.В. Шилова, А.Л. Чухрова, А.В. Поляков, В.Б. Черных</i> Комплексное генетическое и спермиологическое обследование пациентов с дисомией Y	72
<i>С.А. Замятнин, И.С. Гончар</i> Прогнозирование развития мужского бесплодия	86
<i>М.В. Епифанова, С.А. Артеменко, А.А. Костин, А.А. Епифанов</i> Безопасность и потенциальная эффективность аутоплазмы, обогащенной тромбоцитарными факторами роста, и экстракорпоральной ударно-волновой терапии при лечении эректильной дисфункции у пациентов после нервосберегающей радикальной простатэктомии: пилотное исследование	91
<i>Е.В. Помешкин, С.В. Попов, И.Н. Орлов, М.В. Шамин, Е.С. Каган</i> Эффективность медикаментозной пенильной реабилитации после радикальной простатэктомии	100
<i>А.А. Капто</i> Нозологическая концепция и классификация веногенной эректильной дисфункции	111
<i>О.Б. Жуков, А.Э. Васильев</i> Метод регистрации ночной пенильной тумесценции для оценки эффективности рентгенэндоваскулярного лечения васкулогенной эректильной дисфункции	119



*Р.Н. Комаров, Л.М. Рапопорт, М. Шао, Д.О. Королев, М. Хэ, Р.И. Слусаренко,
И.В. Луценко*

**Клиническое значение клиничко-патологических особенностей в прогнозировании
хирургического лечения и риска осложнений при раке почки с венозным
опухолевым тромбозом 128**

И.С. Шорманов, Д.Н. Щедров, Ю.С. Спасская, Д.Ю. Гарова

**Осложнения тестикулярного протезирования: анализ причин, хирургическая тактика,
пути профилактики 135**

*С.И. Гамидов, Н.К. Дружинина, Т.В. Шатылко, Н.Г. Гасанов, Р.И. Сафиуллин,
К.С. Гулузаде*

Хирургическая коррекция осложнений циркумцизии 144

КЛИНИЧЕСКИЙ СЛУЧАЙ

*А.А. Грицкевич, Д.М. Монаков, М.В. Епифанова, А.А. Костин, Т.П. Байтман,
С.В. Хромова, М.А.А. Аль-Ваджих*

**Эндоскопическое удаление инородного тела уретры (осколка):
клиническое наблюдение. 155**

ВЕСТНИК ЖУРНАЛА

Список статей, опубликованных в 2023 году 161



CONTENTS

WORLD ANDROLOGY ONLINE

Digest of international publications	24
--	----

REVIEW

<i>S.Sh. Khayat, E.E. Bragina, L.F. Kurilo, V.B. Chernykh</i> Genetic and spermatological aspects of acephalic sperm syndrome	25
<i>I.A. Tyuzikov, E.A. Grekov, I.V. Emelyanova, A.V. Smirnov</i> Practical aspects of laboratory monitoring of estrogens in men	37
<i>E.A. Epanchintseva, V.G. Selyatitskay, I.A. Korneev, A.Yu. Babenko</i> Effect of aromatase inhibitors on male fertility: literature review	49
<i>B.R. Gvasalia, A.V. Isaeva, M.U. Babaev</i> The place of antioxidants in male infertility therapy	59
<i>Yu.V. Olefir, E.A. Efremov, M.A. Rodionov, A.R. Zhuvilko, D.M. Popov, D.M. Monakov</i> The importance of sperm DNA fragmentation in the choice of a method for the treatment of male infertility using assisted reproductive technologies	67

ORIGINAL REPORT

<i>M.I. Shtaut, O.A. Solovova, T.M. Sorokina, L.F. Kurilo, N.V. Oparina, N.V. Shilova, A.L. Chukhrova, A.V. Polyakov, V.B. Chernykh</i> Complex genetic and semen examination in patients with the disomy Y	72
<i>S.A. Zamyatin, I.S. Gonchar</i> Predicting the development of male infertility	86
<i>M.V. Epifanova, S.A. Artemenko, A.A. Kostin, A.A. Epifanov</i> Safety and potential effectiveness of platelet-rich plasma and extracorporeal shock wave therapy in the treatment of erectile dysfunction after nerve-sparing radical prostatectomy in patients: pilot study	91
<i>E.V. Pomeshkin, S.V. Popov, I.N. Orlov, M.V. Shamin, E.S. Kagan</i> The effectiveness of medical penile rehabilitation after radical prostatectomy	100
<i>A.A. Kapto</i> Nosological concept and classification of venogenous erectile dysfunction	111
<i>O.B. Zhukov, A.E. Vasiliev</i> Recording method of nocturnal penile tumescence to evaluate the efficacy of X-ray endovascular treatment of vasculogenic erectile dysfunction	119
<i>R.N. Komarov, L.M. Rapoport, M. Shao, D.O. Korolev, M. He, R.I. Slusarenko, I.B. Lutsenko</i> Clinical significance of clinicopathological features in predicting surgical treatment and risk of complications in renal cancer with venous tumor thrombosis	128
<i>I.S. Shormanov, D.N. Shchedrov, Y.S. Spasskaya, D.Yu. Garova</i> Complications of testicular prosthetics: analysis of causes, surgical tactics, ways of prevention	135



S.I. Gamidov, N.K. Druzhinina, T.V. Shatylo, N.G. Gasanov, R.I. Safiullin, K.S. Guluzade
Surgical correction of circumcision complications 144

*A.A. Gritskovich, D.M. Monakov, M.V. Epifanova, A.A. Kostin, T.P. Baytman, S.V. Khromova,
M.A.A. Al-Vadzhikh*
**The endoscopic removal of urethral foreign body (a fragment of an artillery shell):
a clinical case 155**

BULLETIN OF THE JOURNAL

Articles published in 2023 161

Мировая андрология онлайн / World andrology online

Дайджест мировых публикаций**Digest of international publications**

Сегодня цифровые технологии обеспечивают реализацию одного из главных принципов обмена информацией – быстрого доступа к ней. Для этого мы и создали раздел со ссылками на актуальные научные статьи и предстоящие всероссийские и международные события.

QR-код (QR – Quick Response, «быстрый отклик») – это двухмерный штрихкод (бар-код), предоставляющий информацию для быстрого распознавания с помощью камеры на мобильном телефоне. Нужно лишь установить мобильное приложение, и мировая андрология будет в ваших руках.

In the modern times, digital technologies provide the basis for the main principle of information exchange: quick access. For this purpose, we created a section with links to currently important scientific articles and future Russian and international events.

QR code (QR – Quick Response) is a 2D bar code containing information for quick recognition with a mobile phone camera. After installation of the app, worldwide andrology will be at the tips of your fingers.



Quantifying variability in estimating reproductive hormone levels

<https://www.sciencedirect.com/science/article/abs/pii/S0015028223019994>



Mobile phone use and its impact on male fertility potential is an environmental pollution factor that requires more research

<https://www.sciencedirect.com/science/article/abs/pii/S0015028223019416>



We give the patient the wrong instructions for a semen analysis before ART

<https://www.sciencedirect.com/science/article/abs/pii/S0015028223019982>



Barriers and future directions for interspecialty collaboration in reproductive surgery

<https://www.sciencedirect.com/science/article/abs/pii/S0015028223019295>



Sperm telomere length in male infertility and reproduction

<https://www.sciencedirect.com/science/article/abs/pii/S0015028223019908>



Anabolic steroid use and the difficult path to restoring fertility

<https://www.sciencedirect.com/science/article/abs/pii/S0015028223019301>



Association between self-reported mobile phone use and sperm quality in young men

<https://www.sciencedirect.com/science/article/pii/S0015028223018757>



Diet and recreational drug use in relation to male reproductive health

<https://www.sciencedirect.com/science/article/abs/pii/S0015028223019313>



Association of medications and dietary supplements with male reproductive health: a systematic review

<https://www.sciencedirect.com/science/article/abs/pii/S001502822301943X>



Too much or not enough: lifestyle changes to optimize male fertility

<https://www.sciencedirect.com/science/article/abs/pii/S0015028223019283>



The impact of obesity and metabolic health on male fertility: a systematic review

<https://www.sciencedirect.com/science/article/abs/pii/S0015028223019350>



Endocrine disrupting chemicals and male reproductive health

<https://www.sciencedirect.com/science/article/abs/pii/S001502822301926X>

DOI: <https://doi.org/10.17650/2070-9781-2023-24-4-25-36>

Генетические и сперматологические аспекты синдрома ацефалических сперматозоидов

С.Ш. Хаят¹, Е.Е. Брагина^{1,2}, Л.Ф. Курило¹, В.Б. Черных¹¹ФГБНУ «Медико-генетический научный центр им. акад. Н.П. Бочкова»; Россия, 115522 Москва, ул. Москворечье, 1;²Научно-исследовательский институт физико-химической биологии им. А.Н. Белозерского Московского государственного университета им. М.В. Ломоносова; Россия, 119992 Москва, Ленинские горы, 1, стр. 40**Контакты:** Вячеслав Борисович Черных chernykh@med-gen.ru

Синдром ацефалических сперматозоидов является генетически обусловленной формой первичного мужского бесплодия, связанного с тератозооспермией вследствие нарушенного аппарата сопряжения головки–жгутик, и характеризуется наличием в эякуляте сперматозоидов без головки (ацефалических). Морфологические изменения сперматозоида при данном синдроме описаны у человека, однако этиология и патогенез синдрома недостаточно изучены.

В последние годы благодаря прогрессу в технологии секвенирования и развитию высокотехнологичных методов исследования генома, протеома и других омиксных технологий стало возможным выявление множества генетических причин нарушений сперматогенеза и развития мужского бесплодия, а также лучшее понимание их механизмов. В статье представлен краткий обзор генов, связанных с синдромом ацефалических сперматозоидов.

Ключевые слова: мужское бесплодие, генные варианты, тератозооспермия, синдром ацефалических сперматозоидов, мужские половые клетки

Для цитирования: Хаят С.Ш., Брагина Е.Е., Курило Л.Ф., Черных В.Б. Генетические и сперматологические аспекты синдрома ацефалических сперматозоидов. Андрология и генитальная хирургия 2023;24(4):25–36. <https://doi.org/10.17650/2070-9781-2023-24-4-25-36>

Genetic and spermatological aspects of acephalic sperm syndrome

S.Sh. Khayat¹, E.E. Bragina^{1,2}, L.F. Kurilo¹, V.B. Chernykh¹¹Research Centre for Medical Genetics; 1 Moskvorechye St., Moscow 115522, Russia;²A.N. Belozersky Research Institute of Physico-Chemical Biology, Lomonosov Moscow State University; Bld. 40, 1 Leninskiye gory, Moscow 119992, Russia**Contacts:** Vyacheslav Borisovich Chernykh chernykh@med-gen.ru

Acephalic sperm syndrome is a genetically determined form of primary male infertility associated with teratozoospermia due to a disrupted head-tail coupling apparatus. Acephalic spermatozoa syndrome is characterized by high proportion of headless (acephalic) spermatozoa in the ejaculate. Sperm morphological changes in this syndrome were characterized, however, the etiology and pathogenesis of this syndrome have not been under evaluated. In recent years, with the progress in sequencing technology and other high-performance methods of genome, proteome and other omics technologies, it has become possible to identify many genetic causes of disorders of spermatogenesis and male infertility, as well as a better understanding of their mechanisms. This article provides a brief overview of the genes associated with acephalic sperm syndrome.

Keywords: male infertility, gene variants, teratozoospermia, acephalic spermatozoa syndrome, male germ cells

For citation: Khayat S.Sh., Bragina E.E., Kurilo L.F., Chernykh V.B. Genetic and spermatological aspects of acephalic sperm syndrome. *Andrologiya i genital'naya khirurgiya = Andrology and Genital Surgery* 2023;24(4):25–36. (In Russ.). <https://doi.org/10.17650/2070-9781-2023-24-4-25-36>

Введение

Мужское бесплодие — заболевание, или патологическое состояние, которое в большинстве случаев является мультифакторным, т. е. возникает в результате совокупности негативных воздействий на репродуктивную систему и фертильность мужчины. В настоящее время вклад мужского фактора в этиологию нарушения репродукции оценивают как не менее половины всех случаев бесплодия в браке. Причинами мужского бесплодия и факторами нарушения мужской фертильности могут быть анатомические дефекты и пороки развития органов мужской репродуктивной системы, инфекционные, лучевые, токсические поражения, генетические, эндокринные, иммунологические и иные нарушения. Мужское бесплодие может быть вызвано как нарушением развития половых органов и/или проходимости половых путей, так и поражением сперматогенеза, снижением функциональных характеристик сперматозоидов [1].

В большинстве случаев мужское бесплодие и снижение фертильности связаны с нарушением сперматогенеза, ухудшением количественных показателей и/или функциональных характеристик сперматозоидов. Сперматогенез — сложный многоэтапный процесс деления и созревания мужских половых клеток, который протекает под контролем множества генов, экспрессирующихся в дифференцирующихся половых клетках, соматических клетках тестикул, в частности в клетках Сертоли и Лейдига, а также в других органах гипоталамо-гипофизарно-гонадной оси, и регулируется рядом гормонов, цитокинов, рецепторов и факторов роста [2, 3]. Сложность и многочисленность биологических процессов, необходимых для морфологических и генетических изменений мужских половых клеток в ходе сперматогенеза, обуславливают большое количество различных факторов, способных оказывать негативное влияние на количество, морфологию, функции и наследственный материал сперматозоидов.

В последние годы специалисты уделяют все большее внимание изучению генетического фактора в развитии мужского бесплодия. Интенсивное внедрение методов молекулярной биологии и генетики в изучение генома человека позволило получить важную информацию о различных генетических причинах (численных и структурных хромосомных аномалиях, патогенных вариантах нуклеотидной последовательности), приводящих к мужскому бесплодию, нарушению сперматогенеза, а также эпигенетических факторах, влияющих на мужскую фертильность [4, 5].

Основной (базисный) метод оценки мужской фертильности — стандартное спермиологическое исследование, результатом которого является спермограмма [6].

Метод количественного электронно-микроскопического исследования сперматозоидов (ЭМИС) относят к дополнительным спермиологическим методам. Он позволяет более детально оценить состояние морфологии мужских гамет, выявить ультраструктурные дефекты сперматозоидов (акросомы, компактизации хроматина, жгутика и его компонентов, состояния и функционирования митохондрий, центриолей и др.). С помощью ЭМИС возможно диагностировать различные формы мужского бесплодия, связанные с астено-/тератозооспермией, в том числе выполнять дифференциальную диагностику некоторых генетически обусловленных форм мужского бесплодия [7].

В образцах эякулята у 1–2 % мужчин с бесплодием обнаруживают специфическое изменение морфологии сперматозоидов, которое выявляют во всех или в большинстве гамет. Мономорфная (гомогенная) и синдромальные формы тератозооспермии составляют группу редких нарушений мужской фертильности, связанных со специфичной патозооспермией. При данных формах мужского бесплодия все или почти все сперматозоиды имеют характерный фенотип — специфическую аномалию, вследствие которой мужские гаметы нефункциональны для оплодотворения естественным путем, а при некоторых формах — и при экстракорпоральном оплодотворении (ЭКО), в том числе методом интрацитоплазматической инъекции сперматозоида (Intracytoplasmic Sperm Injection, ICSI, ИКСИ). Эти варианты морфологической атипичности мужских гамет являются синдромными формами астено-/тератозооспермии, которые характеризуются первичным мужским бесплодием. При этом у пациентов с одинаковыми синдромными формами астено-/тератозооспермии аномальный фенотип сперматозоидов сходен и не меняется со временем, и данная форма патозооспермии не поддается лечению [8].

Синдром ацефалических сперматозоидов

Синдром ацефалических сперматозоидов (САС) (OMIM: 617187)¹ является одной из наиболее тяжелых форм нарушений спермиогенеза, характеризующейся преобладанием в эякуляте сперматозоидов без головки, а также наличием единичных головок без жгутика и единичных интактных сперматозоидов. При САС наблюдается специфичная ультраструктурная аномалия мужских гамет — отсутствие имплантационной ямки и базальной пластинки между головкой и жгутиком сперматозоида [8]. Данная форма морфологической атипичности мужских гамет связана с аномальной структурой аппарата сопряжения головка–жгутик сперматозоида (head-tail coupling apparatus, НТСА).

¹OMIM (Online Mendelian Inheritance in Man) — база данных генов и наследственных заболеваний и признаков у человека.

Эпидемиологических исследований распространенности САС в общей популяции и у мужчин с нарушением фертильности не проведено, поэтому его распространенность неизвестна. На основании выявленных случаев ацефалических сперматозоидов предполагают, что частота синдрома может составлять <0,1 % мужчин с бесплодием [9].

Впервые ацефалические сперматозоиды были описаны L.J. Zaneveld и K.L. Polakoski в 1977 г. как синдром булавочной головки сперматозоидов [10], поскольку при светооптической микроскопии эта морфологическая аномалия мужских гамет характеризуется как тотальная тератозооспермия с одинаковой формой атипии – подвижные сперматозоиды и почти все с «микроголовками», за которые ошибочно принимали цитоплазматические капли [11, 12]. В более ранних исследованиях сообщали о единичных случаях обнаружения у пациентов «безголовых жгутиков» в сперме, которые были идентифицированы как «декапитированные сперматозоиды» [13, 14]. В последующих публикациях, посвященных этой патологии, в том числе с описанием семейных случаев, для морфологических дефектов НТСА сперматозоидов был введен термин «ацефалические сперматозоиды» [15, 16].

Электронно-микроскопическое исследование ацефалических сперматозоидов

Благодаря электронно-микроскопическим исследованиям мужских гамет были описаны ультраструктурные аномалии сперматозоидов с ломкостью НТСА [14, 15, 17]. НТСА сперматозоида соединяет головку и жгутик (рис. 1, 2). Базальное тельце жгутика является

высококонсервативным элементом цитоскелета ресничек и жгутиков эукариотических животных клеток. Оно состоит из двух перпендикулярно расположенных центриолей – проксимальной и дистальной [18]. Центриоль – обязательный компонент эукариотических животных клеток, представляющий собой цилиндрическую структуру, состоящую из 9 симметрично ориентированных триплетов микротрубочек, и необходимый для формирования веретена деления при митозе [19]. Согласно современным данным, в эякулированных сперматозоидах проксимальная центриоль остается интактной, а дистальная центриоль – функциональной, но морфологически нетипичной, входя в состав аксонемы жгутика [20, 21]. При оплодотворении проксимальная центриоль попадает в яйцеклетку и участвует в формировании веретена деления, что необходимо для инициации делений дробления у эмбриона [7, 22, 23]. Основной функцией центросом является организация сети микротрубочек, которая формируется в ооците и необходима для ранних этапов развития эмбриона [8]. Структура центросомы (центриоль и сопутствующие перицентриолярные белки) восстанавливается в зиготе, формируя спермальную звезду и создавая веретено первого митотического деления. Поэтому аномалии центросомы описаны как одна из причин неудач ЭКО и аномального развития эмбрионов [24–26].

По результатам ЭМИС при САС обнаружены различные морфологические дефекты в мужских гаметах. В 2020 г. Н. Nie и соавт. предложили классификацию ацефалических сперматозоидов, основанную на локализации точки разрыва в НТСА, и выделили 3 типа ацефалических сперматозоидов [27]:

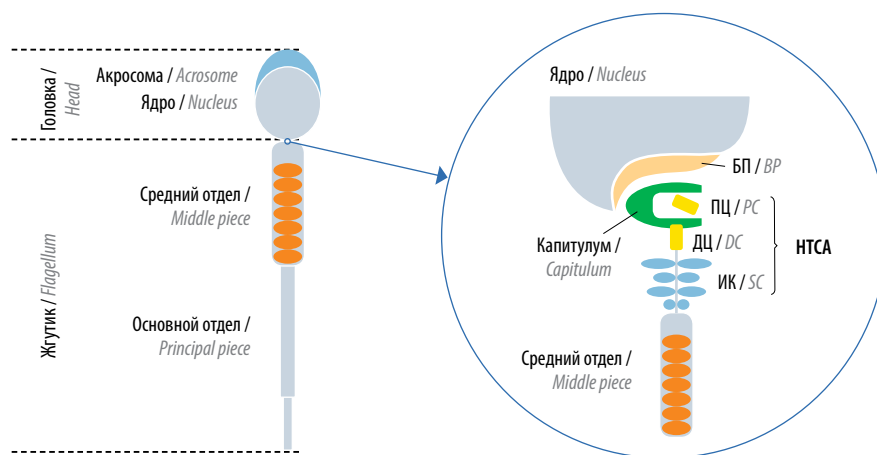


Рис. 1. Строение аппарата сопряжения головка–жгутик (НТСА). БП – базальная пластина; ПЦ – проксимальная центриоль; ДЦ – дистальная центриоль; ИК – исчерченные колонны. Адаптировано из [5]

Fig. 1. Structure of the head-tail coupling apparatus (HTCA). BP – basal plate; PC – proximal centriole; DC – distal centriole; SC – segmented columns. Adapted from [5]

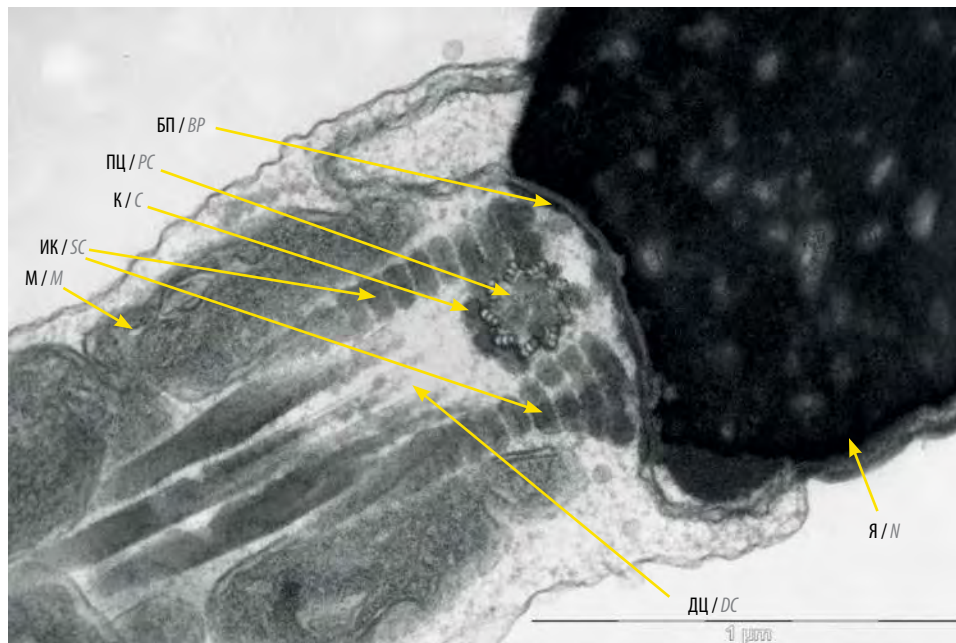


Рис. 2. Трансмиссионная электронная микроскопия аппарата сопряжения головки–жгутик. Я – ядро сперматозоида; ПЦ – проксимальная центриоль; ДЦ – зона локализации морфологически измененной функциональной дистальной центриоли; БП – базальная пластина; К – капитулум; ИК – исчерченные колонны; М – митохондрии среднего отдела жгутика. Внизу указана шкала размерности – 1 микромметр (μm)

Fig. 2. Transmission electron microscopy of the head-tail coupling apparatus. N – sperm nucleus; PC – proximal centriole; DC – location of morphologically altered functional distal centriole; BP – basal plate; C – capitulum; SC – segmented columns; M – mitochondria of the middle piece. Scale is shown at the bottom – 1 micrometer (μm)

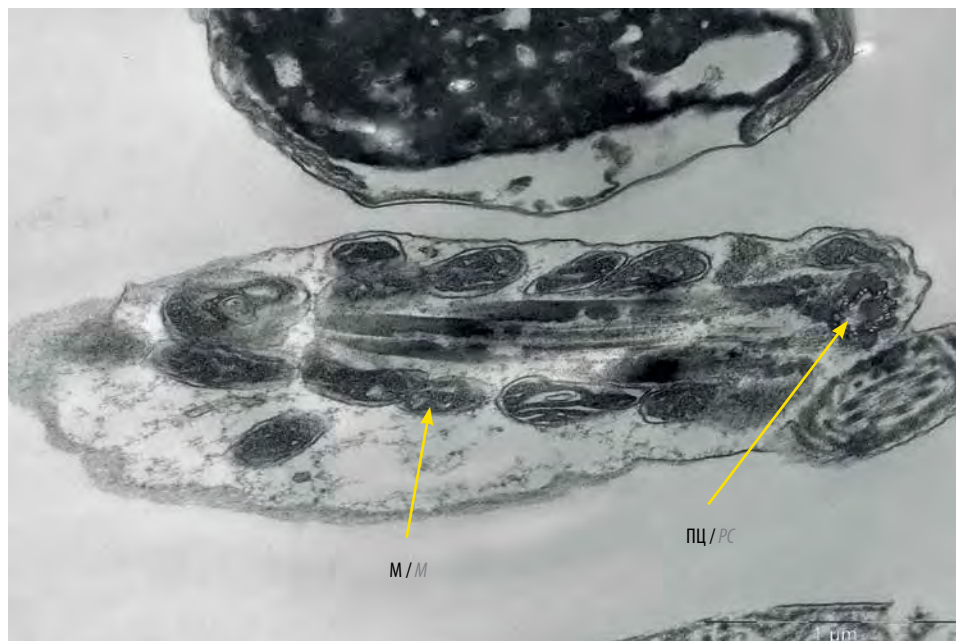

Рис. 3. Трансмиссионная электронная микроскопия среднего отдела декапитированного жгутика, содержащего проксимальную центриоль (продольный срез). ПЦ – проксимальная центриоль; М – митохондрии среднего отдела жгутика. Внизу указана шкала размерности – 1 микромметр (μm)

Fig. 3. Transmission electron microscopy of the middle piece of a decapitated flagellum containing proximal centriole (longitudinal section). PC – proximal centriole; M – mitochondria of the middle piece. Scale is shown at the bottom – 1 micrometer (μm)

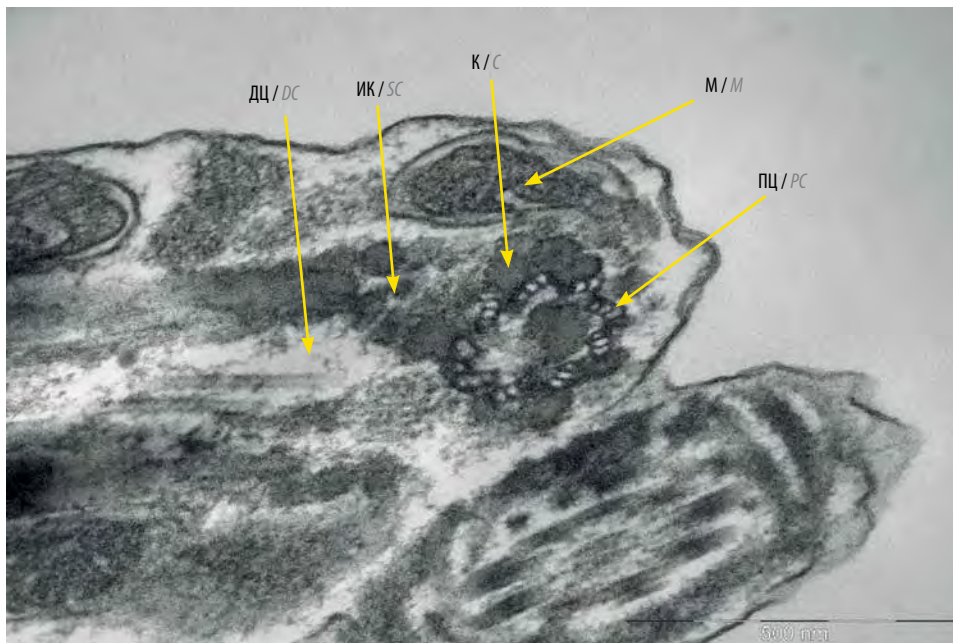


Рис. 4. Трансмиссионная электронная микроскопия среднего отдела декапитированного жгутика, содержащего проксимальную центриоль. ПЦ – проксимальная центриоль; ДЦ – зона локализации морфологически измененной функциональной дистальной центриоли; К – капитулум; М – митохондрии среднего отдела жгутика; ИК – фрагмент исчерченных колонн. Внизу указана шкала размерности – 500 нанометров (nm)

Fig. 4. Transmission electron microscopy of the middle piece of a decapitated flagellum containing proximal centriole. PC – proximal centriole; DC – location of morphologically altered functional distal centriole; C – capitulum; M – mitochondria of the middle piece; SC – fragment of the segmented columns. Scale is shown at the bottom – 500 nanometer (nm)

- тип I – головки, которые содержат только проксимальную центриоль, и жгутики с дистальной центриолью;
- тип II – головки, которые не содержат центриолей, и жгутики, содержащие проксимальную и дистальную центриоли (рис. 3, 4);
- тип III – головки, которые содержат и проксимальную, и дистальную центриоли [28].

Механизм(ы) формирования ацефалических сперматозоидов

Морфологические нарушения мужских гамет при САС подробно описаны, тем не менее патогенез этого синдрома неясен. К настоящему времени не установлено, почему проксимальная центриоль не прикреплена к ядру при САС. Ранее предполагали, что проксимальная центриоль/центросома, которая индуцирует образование базальной пластины и имплантационной ямки, также необходима для прикрепления жгутика к ядру, а декапитация сперматозоидов может быть следствием дефектов образования проксимальной центриоли/центросомы, из-за чего теряется способность к формированию структур, прикрепленных к жгутику [8].

Сперматогенез состоит из процессов клеточной пролиферации и дифференцировки, которые можно разделить на 3 этапа: ряд последовательных митотических делений, мейоз и спермиогенез [2]. САС об-

условлен нарушениями на этапе спермиогенеза – аномальным развитием НТСА, что приводит к отделению головки сперматозоида от жгутика [29]. Данные гистологического исследования тестикулярных биоптатов у пациента с тотальной тератозооспермией (100 % ацефалических сперматозоидов в эякуляте) свидетельствуют об аномальном спермиогенезе: в сперматиде головка развивалась отдельно от жгутика, который отбрасывался в ходе спермиации [30]. Большинство отделившихся таким образом головок сперматозоидов задерживаются в сперматогенном эпителии в извитых семенных канальцах и фагоцитируются клетками Сертоли, поэтому их редко наблюдают в эякуляте [31]. В придатках яичка и эякуляте более 90 % сперматозоидов фактически являются декапитированными жгутиками, что делает САС одной из наиболее тяжелых форм тератозооспермии [29].

Несмотря на то что в понимании спермиогенеза и характеристике САС были достигнуты значительные успехи, молекулярная основа, этиология и патогенез синдрома остаются в значительной степени неизвестными.

Гены, связанные с синдромом ацефалических сперматозоидов

Семейный характер атипичного фенотипа сперматозоидов, а также тотальный характер атипичности пред-

полагают генетическую основу этого синдрома. На данный момент считают, что процесс сперматогенеза регулируют более 4 тыс. генов [32]. Патогенные варианты генов, участвующих в сборке НТСА, могут нарушить спермиогенез и быть вовлечены в развитие САС.

Исследования на лабораторных животных, в частности мышах, занимают важное место в изучении роли и функций отдельных генов и их комбинаций (генотипов) с помощью экспериментального моделирования генетически обусловленных нарушений фертильности. Многие нокаутные мышинные модели повторяют фенотип САС у человека, демонстрируя моногенное наследование [33]. Результаты исследований показали, что у мышей в формирование фенотипа САС могут быть вовлечены несколько генов, в том числе *Odf1*, *Oaz3*, *Spata6*, *Prss21*, *Cntrob* и *Iff188*. Потеря функции перечисленных выше генов может вызывать бесплодие у самцов мышей, однако у мужчин с САС вариантов нуклеотидной последовательности в перечисленных генах не выявлено [34]. Это можно объяснить значительной генетической гетерогенностью,

лежащей в основе САС, в сочетании с различиями в функциях или молекулярном патогенезе у разных видов животных. Тем не менее ввиду сходства гаметогенеза у мышей и человека и высокой консервативности генов, экспрессирующихся в процессе спермато- и спермиогенеза, мышинные модели нокаутов по генам-кандидатам для САС актуальны для дальнейшего изучения этиологии и патогенеза САС у человека.

В последние годы стремительное развитие методов массового параллельного (высокопроизводительного) секвенирования (massive parallel sequencing/ next generation sequencing), широкое внедрение их в практическую медицину, в частности полноэкзомного (whole exome sequencing) и полногеномного секвенирования (whole genome sequencing), привело к революционному расширению возможностей ДНК-диагностики, в том числе в области репродуктивной генетики. Благодаря применению секвенирования экзома и генома в последние годы был выявлен ряд патогенных генов и мутаций, в том числе кандидатных для развития САС у человека (см. таблицу).

Кандидатные гены, вовлеченные в этиологию синдрома ацефалических сперматозоидов человека, и их характеристика
Candidate genes involved in etiology of the human acephalic spermatozoa syndrome and their characteristics

Ген Gene	Локус Locus	Тип наследования Inheritance type	Функция Function
<i>SUN5</i>	20q11.21	Аутосомно-рецессивный Autosomal recessive	Кодирует компонент НТСА сперматозоида Codes НТСА component of the spermatozoa
<i>BRDT</i>	1p22.1	Аутосомно-рецессивный Autosomal recessive	Кодирует тестисспецифичный белок хроматина Codes testis-specific chromatin protein
<i>PMFBP1</i>	16q22.2	Аутосомно-рецессивный Autosomal recessive	Кодирует компонент НТСА сперматозоида Codes НТСА component of the spermatozoa
<i>TSGA10</i>	2q11.2	Аутосомно-рецессивный Autosomal recessive	Кодирует белок, обеспечивающий контакт центриолей с ядром сперматозоида Codes a protein which mediates contact between sperm centrioles and nucleus
<i>DNAH6</i>	2p11.2	Аутосомно-рецессивный Autosomal recessive	Кодирует тяжелую цепь динеина, входящую в состав комплекса моторных белков, связанных с микротрубочками аксонемы Codes dynein heavy chain, part of motor protein complex associated with axoneme microtubules
<i>HOOK1</i>	1p32.1	Аутосомно-доминантный Autosomal dominant	Кодирует один из белков семейства НООК, связывающих цитоскелет микротрубочек и клеточные органеллы Codes one of the HOOK family proteins linking microtubule cytoskeleton and cell organelles
<i>CEP112</i>	17q24.1	Аутосомно-рецессивный Autosomal recessive	Кодирует компонент centrosомы Codes a centrosome component
<i>SPATA20</i>	17q21.33	Не установлено Not established	Кодирует белок, необходимый для формирования НТСА сперматозоида Codes protein necessary for sperm НТСА formation
<i>ACTRT1</i>	Xq25	X-сцепленный X-linked	Компонент перинуклеарной теки головки сперматозоида Component of the perinuclear theca of the sperm head
<i>SPATC1L</i>	21q22.3	Не установлено Not established	Кодирует компонент centrosомы Codes a centrosome component

Примечание. НТСА – аппарат сопряжения головка–жгутик (*head-tail coupling apparatus*).
Note. НТСА – head-tail coupling apparatus.

Ген *SUN5* (SUN domain-containing protein 5) (OMIM: 613942), также известный как *SPAG4L*, *SPGF16*, *TSARG4*, *DJ726C3.1*, картирован в локусе 20q11.21, содержит 15 экзонов и кодирует тестисспецифичный трансмембранный белок, состоящий из 379 аминокислотных остатков. Белки семейства SUN содержат трансмембранный домен на N-конце, а также консервативный C-концевой домен. Кроме того, они известны как часть комплексов LINC, связывающих нуклеоскелет с цитоскелетом [35, 36]. Кодируемый белок экспрессируется в ходе спермиогенеза и остается в зрелых сперматозоидах. В течение сперматогенеза белок SUN5 находится в составе ядерной оболочки, однако в зрелых сперматозоидах локализован в имплантационной ямке НТСА [37].

В 2016 г. с помощью полноэкзомного секвенирования впервые были идентифицированы патогенные варианты в гене *SUN5* у пациентов с САС [38]. Описаны 18 вариантов *SUN5*, связанных с САС, в том числе миссенс-мутации, нонсенс-мутации, делеции, мутации сдвига рамки считывания и мутации в интронных участках. Многие из них влияют на вторичную структуру белка и его клеточную локализацию. По данным ряда авторов, мутации в гене *SUN5* являются основной причиной САС. Их обнаруживают примерно у 30–50 % пациентов с САС [38, 39]. На основе данных проведенного сегрегационного анализа и изучения родословных предполагают аутосомно-рецессивный тип наследования гена *SUN5* [36].

Y. Shang и соавт. (2018) прояснили молекулярную этиологию САС, связанного с мутациями гена *SUN5*, описав белок-шаперон *DNAJB13* [29]. Совместная локализация и динамическое взаимодействие белков *SUN5* и *DNAJB13* в процессе сперматогенеза обеспечивают установление плотного соединения между головкой и жгутиком сперматозоида (т. е. достаточную силу, чтобы стянуть ядерную оболочку и НТСА вместе во время удлинения сперматид). Вероятно, *DNAJB13* способствует правильной укладке *SUN5* и его связыванию с другими белками в НТСА. Дефицит белка *SUN5* приводит к нарушению НТСА сперматозоида и отслоению головки от жгутика в процессе спермиогенеза [29, 40]. Показано, что нокаут гена *Dnajb13* приводит к развитию САС у мышей [41].

Ген *BRDT* (bromodomain testis-specific protein) (OMIM: 602144), также известный как *CT9*, *BRD6* и *SPGF21*, картирован в локусе 1p22.1, содержит 21 экзон и кодирует высококонсервативный тестисспецифичный белок размером около 947 аминокислотных остатков. *BRDT* экспрессируется в незрелых мужских половых клетках, в частности в сперматоцитах на стадиях пахитены/диплотены и ранних сперматид. Белок *BRDT* содержит 2 канонических бромодомена, участвующих в ремоделировании хроматина [42, 43]. Бромодомены взаимодействуют с модифицированными

гистонами и распознают ацетилированные лизины в гистонах, а также негистоновые белки. В связи с этим многочисленные белки, связанные с хроматином и транскрипцией, такие как гистоновые ацетилтрансферазы и факторы ремоделирования хроматина, содержат бромодомены. Благодаря бромодоменам *BRDT* способен взаимодействовать с ацетилированными хвостами гистона H4. *BRDT* также играет структурную роль в конденсации ацетилированного хроматина [43] и является регулятором транскрипции [44].

L. Li и соавт. (2017) обнаружили миссенс-мутацию в высококонсервативном Gly928 в гене *BRDT* у мужчины с бесплодием, у которого было 99,5 % ацефалических сперматозоидов. На основании анализа родословной был предположен аутосомно-рецессивный тип наследования [45]. Данный вариант нуклеотидной последовательности локализован в домене связывания P-TEFb на C-конце белка *BRDT*. Обнаружено, что этот вариант может изменять транскрипционную активность белка *BRDT*, а также изменять экспрессию 899 генов, участвующих во внутриклеточном транспорте, процессах метаболизма ДНК, транспорте РНК, клеточном цикле и процессах сплайсинга РНК. Связывающий домен P-TEFb опосредует взаимодействие с фактором элонгации транскрипции [44–46].

Ген *PMFBP1* (polyamine modulated factor 1 binding protein 1) (OMIM: 618085), также известный как *SPGF31* и *STAP*, картирован в локусе 16q22.2, содержит 30 экзонов и кодирует белок, состоящий из 1007 аминокислотных остатков. *PMFBP1* локализован в НТСА между белками *SUN5* и *SPATA6* в сперматозоидах мыши и человека. Три группы исследователей обнаружили 8 вариантов гена *PMFBP1* у пациентов с САС с более чем 91 % ацефалических сперматозоидов. Выявленные варианты представляли собой нонсенс-мутации и сдвиг рамки считывания [39, 47, 48]. Наличие ацефалических сперматозоидов также отмечено у самцов мышей, нокаутированных по гену *Pmf1*, созданных с использованием технологии CRISPR/Cas9. Гистологическое исследование показало, что размер и вес семенников не отличались у мышей, нокаутных по гену *Pmf1*, и дикого типа. Кроме того, семенные каналы имели нормальную морфологию у мышей с дефицитом белка *Pmf1* и содержали все компоненты сперматогенного эпителия. Хотя общее количество сперматозоидов в эпидидимисе мышей с нокаутом *Pmf1* не отличалось от такового у мышей дикого типа, головки сперматозоидов отсутствовали. Было замечено, что в процессе спермиогенеза у мышей с дефицитом белка *Pmf1* нарушено формирование НТСА [39, 48].

G. Liu и соавт. (2020) выявили компаунд-гетерозиготность по вариантам гена *PMFBP1* (с.361C>T/с.2089-1G>T) у пациента с САС. Мутация с.361C>T приводит к появлению стоп-кодона, что вызывает преждевременную терминацию трансляции, с.2089-1G>T приводит

к пропуску экзона 15 в транскрипте и нарушению структуры белка PMFBP1 [47]. М. Lu и соавт. (2021) идентифицировали гомозиготную миссенс-мутацию в гене *PMFBP1* (с.301A>C) у мужчины с бесплодием в семье, где родители состояли в кровнородственном браке. В эякуляте пациента экспрессия мутантного белка PMFBP1 была снижена [49].

Ген *TSGA10* (Testis-specific gene 10 protein) (OMIM: 607166), также известный как *CEP4L*, *CT79*, *SPGF26*, картирован в локусе 2q11.2, содержит 26 экзонов, имеет тестисспецифичную экспрессию и кодирует белок, состоящий из 698 аминокислотных остатков. Белок TSGA10 ассоциирован с центросомой и базальным тельцем; потеря всего С-конца TSGA10 может влиять на контакт центриолей с ядром и обуславливать синдром ацефалических сперматозоидов. Белок TSGA10 играет важную роль в сборке центриолей сперматозоида, расположении митохондрий и развитии эмбриона [50–52]. В 2018 г. с помощью полноэкзомного секвенирования впервые был идентифицирован патогенный вариант гена *TSGA10* у пациента с САС из семьи, где родители состояли в кровнородственном браке [50]. Обнаруженный вариант представлял собой гомозиготную делецию (с.211delG; р.А71Hfs*12), которая привела к синтезу укороченного белка. G. Liu и соавт. (2020) обнаружили у пациента с САС гомозиготную миссенс-мутацию в *TSGA10* в высококонсервативной области в пределах С-концевого домена COG4372 [47]. Валидация секвенированием по Сэнгеру результатов полноэкзомного секвенирования позволила Y. Ye и соавт. (2020) выявить у пациента с САС гомозиготную мутацию сдвига рамки считывания в экзоне 8 гена *TSGA10*. Также авторы продемонстрировали неправильное расположение митохондрий и аномалии жгутика в гаметах. В ацефалических сперматозоидах не был обнаружен полноразмерный белок TSGA10, была нарушена митохондриальная оболочка, ее фрагменты присутствовали и в отделившихся головках, и в жгутиках, что указывало на разрыв средней части. Кроме того, в аксонеме ацефалических сперматозоидов полностью отсутствовали центральные и периферические дуплеты микротрубочек [51].

Ген *DNAH6* (dynein axonemal heavy chain 6) (OMIM: 603336), также известный как *HL2*, *HL-2*, *Dnahc6* и *DNHL1*, картирован в локусе 2p11.2, содержит 80 экзонов и кодирует тяжелую цепь динеина, состоящую из 4158 аминокислотных остатков. Динеины – группа моторных белковых комплексов, обеспечивающих взаимное скольжение микротрубочек, входящих в состав аксонемы, благодаря способности перемещаться по поверхности микротрубочек цитоскелета и трансформировать химическую энергию аденозинтрифосфата в механическую энергию движения.

Показано, что мутации в *DNAH6* связаны с множественными морфологическими аномалиями жгутиков сперматозоидов (multiple morphological abnor-

malities of the sperm flagella) и необструктивной азооспермией [36, 53]. Результаты исследования L. Li и соавт. (2018) впервые показали, что варианты последовательности гена *DNAH6* могут быть связаны с ацефалическими сперматозоидами и глобозооспермией у одного и того же пациента. Авторы обследовали мужчину с бесплодием, в эякуляте которого 69 % сперматозоидов имели округлую головку без акросомы и 30 % являлись ацефалическими. У пациента были утрачены как белок DNAH6, так и его мРНК. С помощью полноэкзомного секвенирования были выявлены в комплаунд-гетерозиготном состоянии 2 варианта в гене *DNAH6* (с.2454A>Т и с.7706G>А), которые в соответствии с рекомендациями Американского колледжа медицинской генетики и геномики (The American College of Medical Genetics and Genomics, ACMG) были классифицированы как варианты неопределенного значения (variant of uncertain significance), т. е. ранее не описанные варианты, которые могут быть ассоциированы с заболеванием, равно как могут и не приводить к развитию синдрома [36, 54, 55].

Ген *HOOK1* (hook microtubule tethering protein 1) (OMIM: 607820), также известный как *HK1*, картирован в локусе 1p32.1, содержит 26 экзонов и кодирует белок, состоящий из 728 аминокислотных остатков. HOOK1 принадлежит к семейству белков HOOK и содержит 3 консервативных домена, которые связываются с цитоскелетом из микротрубочек и клеточными органеллами через N- и С-концевые домены. H. Chen и соавт. (2018) обнаружили миссенс-мутацию гена *HOOK1* у 3 мужчин с количеством ацефалических сперматозоидов в эякуляте >95 %. Один из пациентов унаследовал мутацию от матери (аутосомно-доминантный тип наследования). У отдельно лежащих жгутиков строение аксонемы, проксимальных центриолей и спиральной укладки митохондрий было нормальным, однако у головок без жгутика имплантационная ямка и базальная пластина были неполными и дезорганизованными [56].

Ген *CEP112* (centrosomal protein 112) (OMIM: 618980), также известный как *CCDC46*, *MACOCO* и *SPGF44*, картирован в локусе 17q24.1, содержит 37 экзонов и кодирует белок, состоящий из 955 аминокислотных остатков. Дефекты центриолярных белков являются потенциальными причинами САС.

Y. Sha и соавт. (2020) обнаружили у 2 неродственных пациентов с более чем 90 % ацефалических сперматозоидов в эякуляте 2 миссенс-мутации и 1 нонсенс-мутацию в гене *CEP112*. Белок CEP112 практически не присутствовал в головке и жгутике сперматозоидов пациента, несущего нонсенс-вариант. Более того, его экспрессия CEP112 также была очень низкой в сперматозоидах пациента, несущего миссенс-мутацию [34]. Эти варианты были классифицированы как варианты неопределенного значения [55]. Возможно, они негативно влияют на функцию и стабильность белка.

Ген *SPATA20* (spermatogenesis-associated protein 20) (OMIM: 613939), также известный как *SSP411*, *Tisp78* и *HEL-S-98*, картирован в локусе 17q21.33, содержит 17 экзонов и кодирует белок, состоящий из 786 аминокислотных остатков. Белок *SPATA20* участвует в формировании головки сперматозоида, его отсутствие вызывает нарушения морфологии сперматозоидов [57].

В исследовании X. Wang и соавт. (2023) впервые была выявлена гетерозиготная нонсенс-мутация в гене *SPATA20* (с.619C>T, р.Arg207*) у пациента с САС. Этот вариант способствует деградации белка *SPATA20* и связан со снижением экспрессии белка *SPATA6* [58].

Ген *ACTRT1* (actin related protein T1) (OMIM: 300487), также известный как *AIP1*, *ARIP1*, *ARPT1* и *HSD27*, картирован в локусе Xq25, содержит 1 экзон и кодирует тестисспецифичный белок, состоящий из 376 аминокислотных остатков. Белок *ACTRT1* является основным компонентом чашечки перинуклеарной теки головки сперматозоида млекопитающих. Y. Sha и соавт. (2021) провели полноэкзомное секвенирование у 34 пациентов с САС и у 2 из них выявили редкие патогенные варианты нуклеотидной последовательности в гене *ACTRT1* (с.95G>A; р.Arg32His и с.662A>G; р.Tyr221Cys). У мышей, нокаутных по гену *Actrt1*, наблюдали аналогичный фенотип ацефалических сперматозоидов [9]. Также было установлено, что патогенные варианты в гене *Actrt1* вызывают тяжелое нарушение мужской фертильности, связанное с дефектами соединения акросомы с ядром сперматозоида [59].

Ген *SPATC1L* (spermatogenesis and centriole-associated 1 like) (OMIM: 612412), также известный как *C21ORF56*, картирован в локусе 21q22.3, содержит 6 экзонов и кодирует трансмембранный белок, состоящий из 340 аминокислотных остатков. Белок *SPATC1L* локализуется в удлинённых сперматидедах на стыке головка—жгутик.

Y.-Z. Li и соавт. (2022) впервые идентифицировали ген *SPATC1L* как кандидатный для САС у человека. В своем исследовании они провели полноэкзомное секвенирование у 22 мужчин с САС и обнаружили биаллельные варианты в *SPATC1L* (с.910C>T; р.Arg304Cys и с.994G>T; р.Glu332X) у пациента с тотальной ацефалией сперматозоидов. Оба варианта *SPATC1L* являются редкими и патогенными [60].

На основании данных литературы можно сделать предположение, что фенотипическая гетерогенность морфологии ацефалических сперматозоидов, наблюдаемая при световой и электронной микроскопии, связана с различными типами мутаций, которыми обусловлен САС. Патогенные варианты гена *SUN5*, обнаруженные при САС у человека, могут нарушать формирование имплантационной ямки и базальной пластинки, что приводит к хрупкости НТСА. Вариант р.G928D гена *BRDT* может влиять на профиль транскрипционной экспрессии генов внутриклеточного

транспорта и сплайсинга РНК, возможно, нарушая формирование везикул аппаратом Гольджи в области между центриолями и ядром и влияя на формирование НТСА сперматозоида. Укороченный белок *TSGA10* может вызвать нарушение функции средней части жгутика сперматозоида, что подтверждается нарушением оболочки митохондрий [50].

Экстракорпоральное оплодотворение у пациентов с синдромом ацефалических сперматозоидов

Из-за структурных и функциональных нарушений сперматозоидов не зарегистрировано ни одной спонтанной беременности в парах, мужчины в которых имели первичное мужское бесплодие, вызванное САС. Поэтому для пациентов с САС вспомогательные репродуктивные технологии являются единственным подходом к преодолению бесплодия. В 2003 г. было впервые сообщено об успешном применении метода ИКСИ для ЭКО у пациентов с САС. Это были 2 супружеские пары, мужчины в которых являлись родными братьями [61]. Следует отметить, что результаты программ вспомогательных репродуктивных технологий при различных типах САС отличаются. При типах I и III ацефалических сперматозоидов процедура ЭКО/ИКСИ неэффективна, что обусловлено нарушением структуры центросомы, а при типе II проведение программ ЭКО/ИКСИ может быть успешным [62]. Генетические причины, лежащие в основе САС типа I, остаются неустановленными. Тип III вызван патогенными вариантами генов *TSGA10* и *BRDT*, помимо нарушения НТСА сперматозоида также дезорганизована оболочка митохондрий [27, 31]. Тип II вызван патогенными вариантами генов *SUN5*, *PMFBP1* и *HOOK1*. Безголовые жгутики сперматозоидов этого типа САС могут двигаться в эякуляте, однако из-за отсутствия головки не происходит акросомная реакция, что приводит к неудаче искусственного оплодотворения методом ЭКО. В этом случае для решения проблемы репродукции возможно применение метода ИКСИ [62].

Заключение

Современные знания о белковом составе, формировании различных структур сперматозоидов свидетельствуют об их сложности. Причины и механизмы их нарушений, в том числе при ацефалических сперматозоидах, пока недостаточно изучены. Развитие технологии секвенирования ДНК позволило проводить полногеномные и полноэкзомные исследования, идентифицировать несколько аутосомных и X-сцепленных генов, связанных с САС. Основными причинами САС являются мутации в генах *SUN5* и *PMFBP1*, на которые приходится примерно 30 % случаев САС. Однако этиология и патогенез синдрома у остальных пациентов остаются в значительной степени неизвестными и явля-

ются целью дальнейших исследований. Учитывая негативное влияние САС на мужскую фертильность, существует необходимость его дальнейшего всестороннего изучения. Системный анализ САС и выявление новых патогенных нуклеотидных вариантов важны для повышения эффективности молекулярно-генетической диагностики и медико-генетического консультирования. Персонализированный подход

к решению проблемы деторождения у пациентов с генетически обусловленной патозооспермией позволяет лучше оценивать возможности получения и использования гамет, пригодных для ЭКО, точнее прогнозировать успешность применения методов вспомогательных репродуктивных технологий, совершенствовать тактику решения проблемы мужского бесплодия.

Л И Т Е Р А Т У Р А / R E F E R E N C E S

1. Андрология для урологов. Клинические рекомендации. Под ред. П.А. Щеплева. М.: Медконгресс, 2019. 424 с. Andrology for urologists. Clinical recommendations. Ed. by P.A. Shcheplev. Moscow: Medcongress, 2019. 424 p.
2. Курило Л.Ф., Штаут М.И. Генетические и эпигенетические механизмы регуляции, хронология и динамика сперматогенеза у млекопитающих. Андрология и генитальная хирургия 2015;16(1):31–40. DOI: 10.17650/2070-9781-2015-1-31-40 Kurilo L.F., Shtaut M.I. Genetic and epigenetic mechanisms of regulation, chronology and dynamics of spermatogenesis of mammals. Andrologiya i genital'naya khirurgiya = Andrology and Genital Surgery 2015;16(1):31–40. (In Russ.). DOI: 10.17650/2070-9781-2015-1-31-40
3. Neto F.T., Bach P.V., Najari B.V. et al. Spermatogenesis in humans and its affecting factors. Semin Cell Dev Biol 2016;59:10–26. DOI: 10.1016/j.semcdb.2016.04.009
4. Krausz C., Riera-Escamilla A. Genetics of male infertility. Nat Rev Urol 2018;15(6):369–84. DOI: 10.1038/s41585-018-0003-3
5. Jiao S.Y., Yang Y.H., Chen S.R. Molecular genetics of infertility: loss-of-function mutations in humans and corresponding knockout/mutated mice. Hum Reprod Update 2021;27(1):154–89. DOI: 10.1093/humupd/dmaa034
6. WHO laboratory manual for the examination and processing of human semen. 6th edn. Geneva: WHO, 2021.
7. Брагина Е.Е., Бочарова Е.Н. Количественное электронно-микроскопическое исследование сперматозоидов при диагностике мужского бесплодия. Андрология и генитальная хирургия 2014;15(1):41–50. DOI: 10.17650/2070-9781-2014-1-41-50 Bragina Y.Y., Bocharova E.N. Quantitative electron microscopic examination of sperm for male infertility diagnosis. Andrologiya i genital'naya khirurgiya = Andrology and Genital Surgery 2014;15(1):41–50. (In Russ.). DOI: 10.17650/2070-9781-2014-1-41-50
8. Брагина Е.Е., Сорокина Т.М., Арифалин Е.А., Курило Л.Ф. Генетически обусловленные формы патозооспермии. Обзор литературы и результаты исследований. Андрология и генитальная хирургия 2015;16(3):29–39. DOI: 10.17650/2070-9781-2015-16-3-29-39 Bragina E.E., Sorokina T.M., Arifulin E.A., Kurilo L.F. Genetically determined pathozoospermia. Literature review and research results. Andrologiya i genital'naya khirurgiya = Andrology and Genital Surgery 2015;16(3):29–39. (In Russ.). DOI: 10.17650/2070-9781-2015-16-3-29-39
9. Sha Y., Liu W., Li L. et al. Pathogenic variants in *ACTRT1* cause acephalic spermatozoa syndrome. Front Cell Dev Biol 2021;9:676246. DOI: 10.3389/fcell.2021.676246
10. Zaneveld L.J., Polakoski K.L. Collection and physical examination of the ejaculate. In: Techniques of human andrology. Ed. by E.S. Hafez. Amsterdam: Elsevier/North-Holland Biomedical Press, 1977. Pp. 147–172.
11. Chemes H.E., Puigdomenech E.T., Carizza C. et al. Acephalic spermatozoa and abnormal development of the head-neck attachment: a human syndrome of genetic origin. Hum Reprod 1999;14(7):1811–8. DOI: 10.1093/humrep/14.7.1811
12. Бочарова Е.Н. Генетически обусловленная ультраструктурная патология сперматозоидов. Вестник новых медицинских технологий 2008;15(1):52–5. Bocharova E.N. Genetically determined ultrastructural pathology of spermatozoa. Vestnik novikh meditsinskih tekhnologiy = Bulletin of New Medical Technologies 2008;15(1):52–5. (In Russ.).
13. Perotti M.E., Giarola A., Gioria M. Ultrastructural study of the decapitated sperm defect in an infertile man. J Reprod Fertil 1981;63(2):543–9. DOI: 10.1530/jrf.0.0630543
14. Baccetti B., Selmi M.G., Soldani P. Morphogenesis of “decapitated” spermatozoa in a man. J Reprod Fertil 1984;70(2):395–7. DOI: 10.1530/jrf.0.0700395
15. Chemes H.E., Carizza C., Scarinci F. et al. Lack of a head in human spermatozoa from sterile patients: a syndrome associated with impaired fertilization. Fertil Steril 1987;47(2):310–6. DOI: 10.1016/s0015-0282(16)50011-9
16. Baccetti B., Burrini A.G., Collodel G. et al. Morphogenesis of the decapitated and decaudated sperm defect in two brothers. Gamete Res 1989;23(2):181–8. DOI: 10.1002/mrd.1120230205
17. Perotti M.E., Gioria M. Fine structure and morphogenesis of “headless” human spermatozoa associated with infertility. Cell Biol Int Rep 1981;5(2):113. DOI: 10.1016/0309-1651(81)90018-7
18. De Kretser D.M. Ultrastructural features of human spermogenesis. Z Zellforsch Mikrosk Anat 1969;98(4):477–505. DOI: 10.1007/BF00347027
19. Узбеков Р.Э., Алиева И.Б. Центросома – загадка «клеточного процессора». Цитология 2008;(2):91–112. Uzbekov R.E., Aliyeva I.B. Centrosome as a mystery of a “cell processor”. Tsitologiya = Cytology 2008;(2):91–112. (In Russ.).
20. Fishman E.L., Jo K., Nguyen Q.P.H. et al. A novel atypical sperm centriole is functional during human fertilization. Nat Commun 2018;9(1):2210. DOI: 10.1038/s41467-018-04678-8
21. Avidor-Reiss T., Achinger L., Uzbekov R. The Centriole's role in miscarriages. Front Cell Dev Biol 2022;10:864692. DOI: 10.3389/fcell.2022.864692
22. Schatten H., Sun Q.-Y. The role of centrosomes in mammalian fertilization and its significance for ICSI. Mol Hum Reprod 2009;15(9):531–8. DOI: 10.1093/molehr/gap049
23. Sathananthan A.H., Ratnam S.S., Ng S.C. et al. The sperm centriole: its inheritance, replication and perpetuation in early human embryos. Hum Reprod 1996;11(2):345–56. DOI: 10.1093/humrep/11.2.345
24. Sathananthan A.H., Ratnasooriya W.D., de Silva P.K., Menezes J. Characterization of human gamete centrosomes for assisted reproduction. Ital J Anat Embryol 2001;106(2 Suppl 2):61–73.
25. Nakamura S., Terada Y., Horiuchi T. et al. Analysis of the human sperm centrosomal function and the oocyte activation ability in a case of globozoospermia, by ICSI into bovine oocytes. Hum Reprod 2002;17(11):2930–4. DOI: 10.1093/humrep/17.11.2930

26. Garanina A.S., Alieva I.B., Bragina E.E. et al. The centriolar adjunct—appearance and disassembly in spermiogenesis and the potential impact on fertility. *Cells* 2019;8(2):180. DOI: 10.3390/cells8020180
27. Nie H., Tang Y., Qin W. Beyond acephalic spermatozoa: the complexity of intracytoplasmic sperm injection outcomes. *Biomed Res Int* 2020;2020:6279795. DOI: 10.1155/2020/6279795
28. Moretti E., Signorini C., Noto D. et al. The relevance of sperm morphology in male infertility. *Front Reprod Health* 2022;4:945351. DOI: 10.3389/frph.2022.945351
29. Shang Y., Yan J., Tang W. et al. Mechanistic insights into acephalic spermatozoa syndrome-associated mutations in the human *SUN5* gene. *J Biol Chem* 2018;293(7):2395–407. DOI: 10.1074/jbc.RA117.000861
30. Le Lannou D. [Teratospermia consisting of the absence of the head of the spermatozoa because of a fault in the joint between the head and the neck of the sperm in man (In French)]. *J Gynecol Obstet Biol Reprod (Paris)* 1979;8(1):43–5.
31. Cazin C., Boumerdassi Y., Martinez G. et al. Identification and characterization of the most common genetic variant responsible for acephalic spermatozoa syndrome in men originating from North Africa. *Int J Mol Sci* 2021;22(4):2187. DOI: 10.3390/ijms22042187
32. Jan S.Z., Vormer T.L., Jongejan A. et al. Unraveling transcriptome dynamics in human spermatogenesis. *Development* 2017;144(20):3659–73. DOI: 10.1242/dev.152413
33. Beurois J., Cazin C., Kherraf Z.-E. et al. Genetics of teratozoospermia: back to the head. *Best Pract Res Clin Endocrinol Metab* 2020;34(6):101473. DOI: 10.1016/j.beem.2020.101473
34. Sha Y., Wang X., Yuan J. et al. Loss-of-function mutations in centrosomal protein 112 is associated with human acephalic spermatozoa phenotype. *Clin Genet* 2020;97(2):321–8. DOI: 10.1111/cge.13662
35. Crisp M., Liu Q., Roux K. et al. Coupling of the nucleus and cytoplasm: role of the LINC complex. *J Cell Biol* 2006;172(1):41–53. DOI: 10.1083/jcb.200509124
36. Mazaheri Moghaddam M., Mazaheri Moghaddam M., Hamzeiy H. et al. Genetic basis of acephalic spermatozoa syndrome, and intracytoplasmic sperm injection outcomes in infertile men: a systematic scoping review. *J Assist Reprod Genet* 2021;38(3):573–86. DOI: 10.1007/s10815-020-02008-w
37. Yassine S., Escoffier J., Abi Nahed R. et al. Dynamics of Sun5 localization during spermatogenesis in wild type and *Dpy19l2* knockout mice indicates that Sun5 is not involved in acrosome attachment to the nuclear envelope. *PLoS One* 2015;10(3):e0118698. DOI: 10.1371/journal.pone.0118698
38. Zhu F., Wang F., Yang X. et al. Biallelic *SUN5* mutations cause autosomal-recessive acephalic spermatozoa syndrome. *Am J Hum Genet* 2016;99(4):942–9. DOI: 10.1016/j.ajhg.2016.08.004
39. Zhu F., Liu C., Wang F. et al. Mutations in *PMFBP1* cause acephalic spermatozoa syndrome. *Am J Hum Genet* 2018;103(2):188–99. DOI: 10.1016/j.ajhg.2018.06.010
40. Shang Y., Zhu F., Wang L. et al. Essential role for SUN5 in anchoring sperm head to the tail. *eLife* 2017;6:e28199. DOI: 10.7554/eLife.28199
41. Oji A., Noda T., Fujihara Y. et al. CRISPR/Cas9 mediated genome editing in ES cells and its application for chimeric analysis in mice. *Sci Rep* 2016;6:31666. DOI: 10.1038/srep31666
42. Plaseski T., Noveski P., Popeska Z. et al. Association study of single-nucleotide polymorphisms in *FASLG*, *JMJD1A*, *LOC203413*, *TEX15*, *BRDT*, *OR2W3*, *INSR*, and *TAS2R38* genes with male infertility. *J Androl* 2012;33(4):675–83. DOI: 10.2164/jandrol.111.013995
43. Pivrot-Pajot C., Caron C., Govin J. et al. Acetylation-dependent chromatin reorganization by BRDT, a testis-specific bromodomain-containing protein. *Mol Cell Biol* 2003;23(15):5354–65. DOI: 10.1128/mcb.23.15.5354-5365.2003
44. Berkovits B.D., Wolgemuth D.J. The role of the double bromodomain-containing BET genes during mammalian spermatogenesis. *Curr Top Dev Biol* 2013;102:293–326. DOI: 10.1016/b978-0-12-416024-8.00011-8
45. Li L., Sha Y., Wang X. et al. Whole-exome sequencing identified a homozygous BRDT mutation in a patient with acephalic spermatozoa. *Oncotarget* 2017;8(12):19914–22. DOI: 10.18632/oncotarget.15251
46. Bigrove D.A., Mahmoudi T., Henklein P., Verdin E. Conserved P-TEFb-interacting domain of BRD4 inhibits HIV transcription. *Proc Natl Acad Sci U S A* 2007;104(34):13690–5. DOI: 10.1073/pnas.0705053104
47. Liu G., Wang N., Zhang H. et al. Novel mutations in *PMFBP1*, *TSGA10* and *SUN5*: expanding the spectrum of mutations that may cause acephalic spermatozoa. *Clin Genet* 2020;97(6):938–9. DOI: 10.1111/cge.13747
48. Sha Y.W., Wang X., Xu X. et al. Biallelic mutations in *PMFBP1* cause acephalic spermatozoa. *Clin Genet* 2019;95(2):277–86. DOI: 10.1111/cge.13461
49. Lu M., Kong S., Xiang M. et al. A novel homozygous missense mutation of *PMFBP1* causes acephalic spermatozoa syndrome. *J Assist Reprod Genet* 2021;38(4):949–55. DOI: 10.1007/s10815-021-02075-7
50. Sha Y.W., Sha Y.K., Ji Z.Y. et al. *TSGA10* is a novel candidate gene associated with acephalic spermatozoa. *Clin Genet* 2018;93(4):776–83. DOI: 10.1111/cge.13140
51. Ye Y., Wei X., Sha Y. et al. Loss-of-function mutation in *TSGA10* causes acephalic spermatozoa phenotype in human. *Mol Genet Genomic Med* 2020;8(7):e1284. DOI: 10.1002/mgg3.1284
52. Luo G., Hou M., Wang B. et al. *Tsga10* is essential for arrangement of mitochondrial sheath and male fertility in mice. *Andrology* 2021;9(1):368–75. DOI: 10.1111/andr.12889
53. Gershoni M., Hauser R., Yogev L. et al. A familial study of azoospermic men identifies three novel causative mutations in three new human azoospermia genes. *Genet Med* 2017;19(9):998–1006. DOI: 10.1038/gim.2016.225
54. Li L., Sha Y.W., Xu X. et al. *DNAH6* is a novel candidate gene associated with sperm head anomaly. *Andrologia* 2018;50(4):e12953. DOI: 10.1111/and.12953
55. Li Q., Wang K. InterVar: clinical interpretation of genetic variants by the 2015 ACMG-AMP guidelines. *Am J Hum Genet* 2017;100(2):267–80. DOI: 10.1016/j.ajhg.2017.01.004
56. Chen H., Zhu Y., Zhu Z. et al. Detection of heterozygous mutation in hook microtubule-tethering protein 1 in three patients with decapitated and decaudated spermatozoa syndrome. *J Med Genet* 2018;55(3):150–7. DOI: 10.1136/jmedgenet-2016-104404
57. Liu M., Ru Y., Gu Y. et al. Disruption of *Ssp411* causes impaired sperm head formation and male sterility in mice. *Biochim Biophys Acta Gen Subj* 2018;1862(3):660–8. DOI: 10.1016/j.bbagen.2017.12.005
58. Wang X., Jiang C., Dai S. et al. Identification of nonfunctional SPATA20 causing acephalic spermatozoa syndrome in humans. *Clin Genet* 2023;103(3):310–9. DOI: 10.1111/cge.14268
59. Zhang X.Z., Wei L.L., Zhang X.H. et al. Loss of perinuclear theca ACTRT1 causes acrosome detachment and severe male subfertility in mice. *Development* 2022;149(12):dev200489. DOI: 10.1242/dev.200489
60. Li Y.Z., Li N., Liu W.S. et al. Biallelic mutations in spermatogenesis and centriole-associated 1 like (*SPATCIL*) cause acephalic spermatozoa syndrome and male infertility. *Asian J Androl* 2022;24(1):67–72. DOI: 10.4103/aja.aja_56_21
61. Porcu G., Mercier G., Boyer P. et al. Pregnancies after ICSI using sperm with abnormal head-tail junction from two brothers: case report. *Hum Reprod* 2003;18(3):562–7. DOI: 10.1093/humrep/deg121
62. Wang Y., Xiang M.F., Zheng N. et al. Genetic pathogenesis of acephalic spermatozoa syndrome: past, present, and future. *Asian J Androl* 2022;24(3):231–7. DOI: 10.4103/aja202198



Вклад авторов

С.Ш. Хаят: обзор публикаций по теме статьи, написание текста статьи;
Е.Е. Брагина: обзор публикаций по теме статьи, написание и редактирование текста статьи;
Л.Ф. Курило, В.Б. Черных: написание и редактирование текста статьи.

Authors contribution

C.Sh. Khayat: review of publications on the topic of the article, article writing;
E.E. Bragina: review of publications on the topic of the article, article writing and editing;
L.F. Kurilo, V.B. Chernykh: article writing and editing.

ORCID авторов / ORCID of authors:

С.Ш. Хаят / S.Sh. Khayat: <https://orcid.org/0000-0002-0535-4081>
Е.Е. Брагина / E.E. Bragina: <https://orcid.org/0000-0002-8422-4962>
Л.Ф. Курило / L.F. Kurilo: <https://orcid.org/0000-0003-3603-4838>
В.Б. Черных / V.B. Chernykh: <https://orcid.org/0000-0002-7615-8512>

Конфликт интересов. Авторы заявляют об отсутствии конфликта интересов.

Conflict of interest. The authors declare no conflict of interest.

Финансирование. Работа выполнена в рамках государственного задания Министерства науки и высшего образования Российской Федерации для ФГБНУ «Медико-генетический научный центр им. акад. Н.П. Бочкова». Ультраструктурные исследования выполнялись в рамках программы развития Московского государственного университета (PNR 5.13).

Funding. The study was carried out within the framework of the state task of the Ministry of Science and Higher Education of the Russian Federation for Research Centre for Medical Genetics. Ultrastructural studies were carried out within the framework of the Moscow State University Development Program (PNR 5.13).

DOI: <https://doi.org/10.17650/2070-9781-2023-24-4-37-48>

Практические аспекты лабораторного мониторинга эстрогенов у мужчин

И.А. Тюзиков¹, Е.А. Греков², И.В. Емельянова³, А.В. Смирнов⁴

¹Медицинский центр «Тандем-Плюс»; Россия, 150000 Ярославль, Первомайский переулок, 3В;

²Клиника «Hormone Life»; Россия, 123022 Москва, ул. 1905 года, 23;

³Школа Медицины ФГАОУ ВО «Дальневосточный федеральный университет»; Россия, 690922 Владивосток, остров Русский, п. Аякс, 10, корп. 25;

⁴СПб ГБУЗ «Городская клиническая больница № 31»; Россия, 197110 Санкт-Петербург, пр-кт Динамо, 3

Контакты: Игорь Адамович Тюзиков phoenix-67@list.ru

С момента открытия эстрогенов в 30-х годах XX в. научно-практический интерес к ним был связан исключительно с вопросами женской эндокринологии, а физиология и патофизиология эстрогенов у мужчин ввиду исторически сложившейся трактовки роли этих стероидов исключительно лишь как женских половых гормонов долгое время оставались практически не изученными. Однако согласно классической теории стероидогенеза эстрогены являются конечным продуктом данного биохимического процесса, а тестостерон, помимо своих известных самостоятельных функций в мужском организме, выступает также в роли их биохимического прекурсора. Поэтому нормальная эндокринология половых стероидов у мужчин в принципе невозможна без участия эстрогенов, и в течение последних десятилетий накоплены убедительные научные данные, свидетельствующие о важных физиологических функциях эстрогенов в мужском организме.

В обзорной статье на основе данных литературы последних лет кратко рассматриваются ключевые аспекты клинической эндокринологии эстрогенов у мужчин и более подробно – современные возможности методов лабораторного мониторинга эстрогенов в сыворотке крови у мужчин и некоторые диагностические инструменты, позволяющие более полноценно и объективно интерпретировать результаты лабораторных методов определения эстрогенов, в частности соотношение тестостерон/эстрадиол. Показано, что расчет этого соотношения является более надежным методом оценки нарушений обмена эстрогенов в рутинной клинической практике, чем раздельное определение уровней половых стероидов в сыворотке крови, и может рассматриваться как важный маркер различных заболеваний у мужчин.

Ключевые слова: лабораторная диагностика, эстрогены, гиперэстрогемия, сывороточный эстрадиол, соотношение тестостерон/эстрадиол

For citation: Тюзиков И.А., Греков Е.А., Емельянова И.В., Смирнов А.В. Практические аспекты лабораторного мониторинга эстрогенов у мужчин. Андрология и генитальная хирургия 2023;24(4):37–48. <https://doi.org/10.17650/2070-9781-2023-24-4-37-48>

Practical aspects of laboratory monitoring of estrogens in men

I.A. Tyuzikov¹, E.A. Grekov², I.V. Emelyanova³, A.V. Smirnov⁴

¹Medical Center “Tandem-Plus”; 3V Pervomaisky Ln., Yaroslavl 150000, Russia;

²“Hormone Life” Clinic; 23 1905 Goda St., Moscow 123022, Russia;

³School of Medicine, Far Eastern Federal University; Bld. 25, 10 Ajax village, Russian Island, Vladivostok 690922, Russia;

⁴St. Petersburg City Clinical Hospital No. 31; 3 Dynamo Avenue, St. Petersburg 197110, Russia

Contact: Igor Adamovich Tyuzikov phoenix-67@list.ru

Since the discovery of estrogens in the 30s of the XX century, scientific and practical interest in them has been concentrated exclusively from the standpoint of female endocrinology, and the physiology and pathophysiology of estrogens in men, due to the historically established interpretation of the role of these steroids exclusively as female sex hormones, have remained practically unexplored for a long time. However, according to the classical theory of steroidogenesis, estrogens are the end product of this biochemical process, and testosterone, in addition to its well-known independent

functions in the male body, also acts as their biochemical precursor. Therefore, normal endocrinology of sex steroids in men is in principle impossible without the participation of estrogens, and over the past decades, convincing scientific data have been accumulated indicating important physiological functions of estrogens in the male body.

The review article, based on the literature of recent years, briefly examines the key aspects of clinical endocrinology of estrogens in men and describes in more detail the modern possibilities of methods for laboratory monitoring of estrogens in blood serum in men and some diagnostic tools that allow a more complete and objective interpretation of the results of laboratory methods for determining estrogens, in particular, testosterone/estradiol ratio. It is shown that the calculation of this ratio is a more reliable method for assessing estrogen metabolism disorders in routine clinical practice than the separate determination of serum levels of sex steroids, and can be considered as an important marker of various diseases in men.

Keywords: laboratory diagnostics, estrogens, hyperestrogenemia, serum estradiol, testosterone/estradiol ratio

For citation: Tyuzikov I.A., Grekov E.A., Emelyanova I.V., Smirnov A.V. Practical aspects of laboratory monitoring of estrogens in men. *Andrologiya i genital'naya khirurgiya = Andrology and Genital Surgery* 2023;24(4):37–48. (In Russ.). <https://doi.org/10.17650/2070-9781-2023-24-4-37-48>

Введение

Общепризнано, что тестостерон является основным половым стероидом у мужчин, который критически необходим для обеспечения самого широкого спектра физиологических процессов в мужском организме, включая репродуктивную, сексуальную и когнитивную функции, регуляцию поведения и психоэмоциональной сферы, все виды обмена веществ, композиционный состав тела, функции сердечно-сосудистой, костно-мышечной и мочеполовой систем [1–4]. Дефицит тестостерона у мужчин (мужской гипогонадизм) сегодня трактуется как клинико-биохимический синдром недостаточности секреции и/или эффектов тестостерона, который характеризуется полиморфной клинической картиной (в силу универсальности эффектов тестостерона), подтвержденной низким уровнем сывороточного общего тестостерона (<12,1 нмоль/л или <3,46 нг/мл) при проведении как минимум двукратных его лабораторных измерений с помощью чувствительных методов или низким уровнем расчетного свободного тестостерона (<225–243–347 пмоль/л – не достигнуто общего консенсуса) [5, 6].

В настоящее время существуют различные подходы к медикаментозной коррекции мужского гипогонадизма, зависящие, прежде всего, от его эндокринологического варианта – уровня поражения (гипергонадотропный (первичный), гипогонадотропный (вторичный), нормогонадотропный гипогонадизм), – который диагностируют на основании одновременного определения в крови наряду с уровнем общего тестостерона и глобулина, связывающего половые стероиды (ГСПС), необходимых для расчета уровня свободного тестостерона, также и уровня лютеинизирующего гормона [5, 6]. Кроме того, всем пациентам рекомендуется определение уровней пролактина и тиреотропного гормона в сыворотке крови, поскольку симптомы гиперпролактинемии и гипотиреоза могут частично совпадать с симптомами мужского гипогонадизма [7]. Таким образом, диагностические алгоритмы при мужском гипо-

гонадизме в настоящее время достаточно четко и доказательно регламентированы многочисленными клиническими рекомендациями различных мировых, континентальных и отечественных научных сообществ [5–7].

Однако ни в одном из рекомендательных документов не говорится о крайне важной научно-прикладной проблеме, связанной с другой, не менее важной группой половых стероидов, нарушения обмена которых часто либо имеют место у гипогонадных мужчин исходно, сосуществуя с дефицитом тестостерона или даже являясь одним из патогенетических механизмов так называемого функционального мужского гипогонадизма, либо индуцируются и усугубляются на фоне медикаментозной нормализации уровня тестостерона – независимо от вида гормональной терапии (при тестостеронзаместительной терапии (ТЗТ) препаратами экзогенного тестостерона или тестостеронстимулирующей терапии препаратами хорионического гонадотропина человека (ХГЧ) как наиболее доказанных и эффективных вариантов восстановления нормального уровня тестостерона у мужчин в клинической практике). Речь идет об эстрогенах у мужчин, клинические аспекты физиологии и патофизиологии которых долгие десятилетия оставались практически не изученными, а данные о них противоречивыми, чему во многом способствовало до сих пор бытующее мнение, что эстрогены – исключительно женские половые гормоны, которые не только не нужны в мужском организме, но и вредят ему. Однако современные данные литературы свидетельствуют о том, что это научный миф, поскольку ненормально низкие и/или ненормально высокие уровни эндогенных эстрогенов у мужчин достоверно ассоциируются с различными проблемами мужского здоровья [8–10].

Наиболее распространенным нарушением обмена эстрогенов у мужчин в клинической практике является гиперэстрогемия, отношение исследователей и клиницистов к которой до сих пор остается неодно-

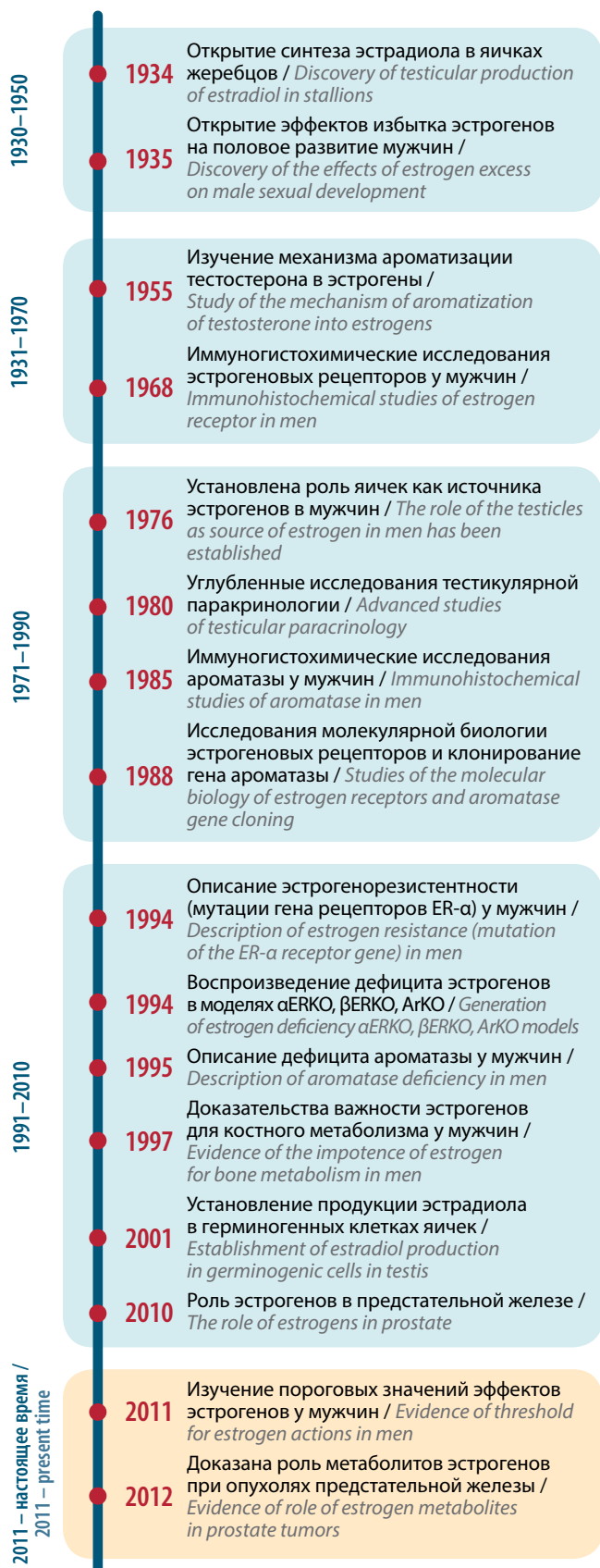

Рис. 1. Эволюция научного изучения эстрогенов у мужчин [14]

Fig. 1. Evolution of the scientific study of estrogens in men [14]

значным, а порой и противоречивым, как и к роли эстрогенов в мужском организме в целом [11–13]. Однако анализ эволюции исследований в области физиологии и патофизиологии эстрогенов у мужчин позволяет утверждать, что эстрогены в норме и при патологии являются одними из ключевых гормональных игроков на поле мужской эндокринологии, и игнорировать их эффекты ни в коем случае нельзя (рис. 1) [14].

Краткая клиническая эндокринология эстрогенов у мужчин

Термин «эстрогены» относится к половым стероидным гормонам (натуральным или синтетическим), способным взаимодействовать со специфическими эстрогеновыми рецепторами (ER) в клетках-мишенях, которые у мужчин и женщин представлены двумя типами: ER-α и ER-β, по сути являющимися в определенной степени функциональными антагонистами (стимуляция ER-α чаще ассоциируется с усилением воспаления, пролиферации и канцерогенеза в клетках-мишенях, а стимуляция ER-β сопровождается протекторной активностью – уменьшением воспаления, пролиферации и канцерогенеза в клетках-мишенях) [15, 16]. У млекопитающих и человека основными эндогенными фракциями эстрогенов являются эстрон (E1), 17β-эстрадиол (E2) и эстриол (E3), причем 17β-эстрадиол имеет наибольший удельный вес среди них и является наиболее активной фракцией циркулирующих эстрогенов у обоих полов. У мужчин эстрогены в основном образуются в периферических тканях из циркулирующих андрогенов, главным образом в яичках, жировой и мышечной ткани [15, 16]. Ключевым этапом в биосинтезе эстрогенов является ароматизация андростендиона и тестостерона с образованием эстрона и эстрадиола соответственно, которая находится под контролем фермента ароматазы [17]. Ароматаза представляет собой ферментный комплекс монооксигеназы (цитохрома P450), присутствующий в гладком эндоплазматическом ретикулуме клеток, который действует посредством трех последовательных реакций гидроксирования, а конечной реакцией является собственно ароматизация кольца андрогенов (рис. 2) [18].

У мужчин ежедневно вырабатывается примерно 50 мкг эстрадиола: около 5–10 мкг – в яичках (от 10 до 20 % от общего количества), а остальные 40–45 мкг (от 80 до 90 %) – в периферических тканях (жировая ткань, мышцы, грудные железы, головной мозг, печень и кости), в которых экспрессируется фермент ароматаза [19]. Как известно, основной метаболизм тестостерона в организме происходит по трем ключевым механизмам: трансформация в 5α-дигидротестостерон с усилением андрогенных эффектов; трансформация в этиоханолон (биологическая инактивация) и трансформация (ароматизация) в эстрогены с появлением новых физиологических эффектов [19]. Глубинный

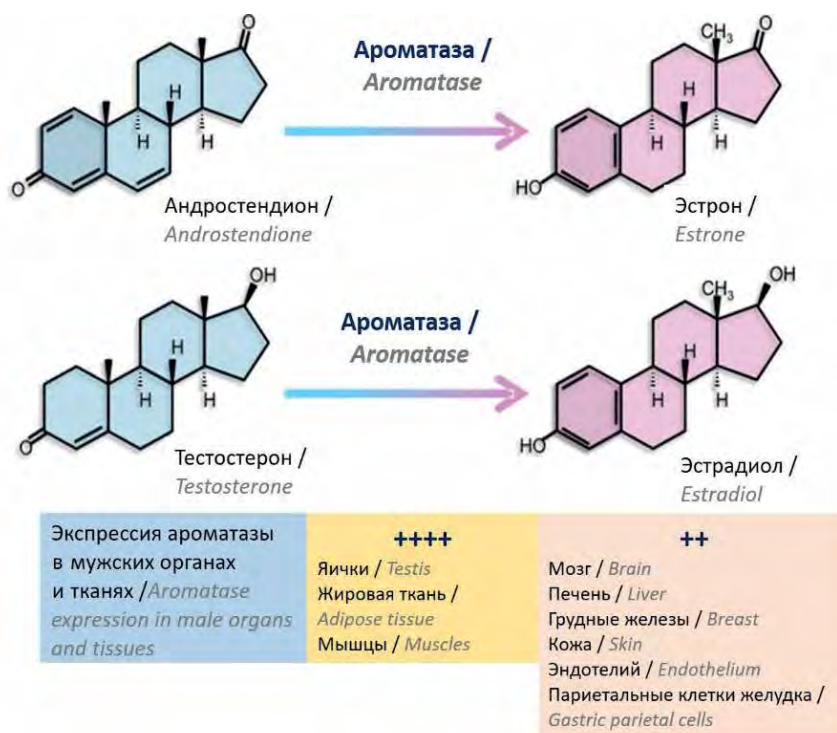


Рис. 2. Схема ароматизации андрогенов в эстрогены [17, 18]
Fig. 2. Scheme of aromatization of androgens into estrogens [17, 18]

биологический смысл ароматизации андрогенов в эстрогены состоит в том, что андрогены (прежде всего, тестостерон) проявляют свои полифункциональные эффекты не только через специфические андрогеновые рецепторы, реализуя свои прямые (непосредственные) физиологические эффекты, но и через рецепторы ER- α и ER- β , реализуя свои косвенные (опосредованные) новые физиологические эффекты, для чего эндогенный тестостерон в организме должен обязательно биотрансформироваться в эстрогены, являющиеся конечной точкой стероидогенеза, в отличие от тестостерона, который с позиций стероидогенеза рассматривается как биохимический прекурсор эстрогенов (рис. 3) [19].

Аналогичная ситуация происходит и при медикаментозной компенсации дефицита тестостерона как препаратами экзогенного тестостерона, которые все сегодня являются ароматизирующимися соединениями, так и на фоне стимуляции эндогенного тестостерона с применением препаратов ХГЧ, когда ароматизации подвергается стимулированный эндогенный тестостерон, – повышение пула циркулирующих андрогенов в норме непременно сопровождается синхронными изменениями (чаще повышением) уровня эндогенных эстрогенов по простой биохимической причине: много тестостерона (исходный субстрат (прекурсор) для эстрогенов) – много эстрогенов (конечных продуктов реакции ароматизации, которая с биохимической

точки зрения является необратимой). И этот феномен является физиологическим до тех пор, пока уровни циркулирующих эстрогенов остаются в рамках неких «нормальных» для мужчин референсных значений, которые не входят в функциональный конфликт с уровнем циркулирующих андрогенов [20, 21]. В этой связи вспоминается известная фраза общепризнанного лидера в андрологии и пионера ТЗТ в мире Малколма Карузерса, который в своем бестселлере «Революция тестостерона» написал, что «тестостерон – это король гормонов и гормон королей» [22]. Если исходить из его логики, то можно так представить физиологическую роль эстрогенов у мужчин: тестостерон – король гормонов, а эстрогены – его свита, без которой король не может, но которая всегда должна быть позади, а не впереди короля, не мешая его величественному шествию.

Здесь возникает целый ряд важнейших вопросов. Нужно ли вообще учитывать эффект ароматизации тестостерона в эстрогены в клинической практике, ведь ни в одном из современных гайдлайнов по мужскому гипогонадизму опции лабораторного мониторинга эстрогенов вообще не предусмотрены? Какие уровни циркулирующих эстрогенов у мужчин можно считать «нормальными»? Будут ли уровни циркулирующих эстрогенов одинаковыми у мужчин разного возраста и различного метаболического статуса? Какие современные диагностические инструменты помогают наиболее объективно изучать обмен эстрогенов

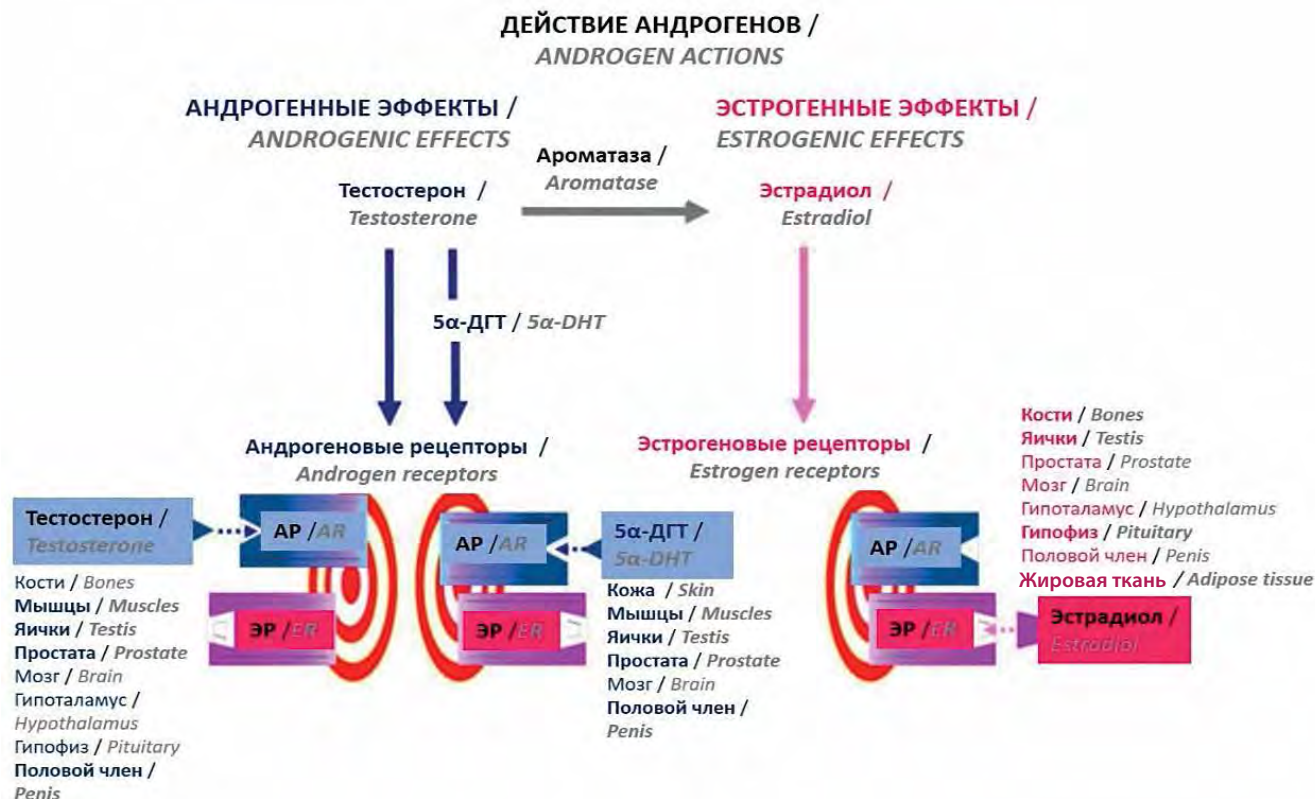


Рис. 3. Андрогенные (прямые) и эстрогенные (опосредованные ароматизацией в эстрогены) эффекты тестостерона у мужчин [19]. 5α-ДГТ – 5α-дигидротестостерон; AR – андрогеновые рецепторы; ЭР – эстрогеновые рецепторы

Fig. 3. Androgenic (direct) and estrogenic (mediated by aromatization into estrogens) effects of testosterone in men [19]. 5α-DHT – 5α-dihydrotestosterone; AR – androgen receptors; ER – estrogen receptors

у мужчин, у которых, в отличие от женщин, следует ожидать более низких уровней циркулирующих эстрогенов, а значит, потенциально высоких погрешностей их определения в сыворотке крови? Анализ современной литературы показывает, что ответов на многие вопросы до сих пор нет, а имеющиеся данные недостаточны, неоднозначны и порой противоречивы, что не позволяет надежно опираться на них в рутинной клинической практике.

Диагностические аспекты обмена эстрогенов: значение и динамика сывороточного эстрадиола у мужчин

Эстрогены существуют в плазме крови человека в 2 физических состояниях – связанном с белками и несвязанном (свободном) состоянии. Основные связывающие белки для эстрогенов – ГСПС и альбумин, которые рассматриваются как наиболее важные факторы, определяющие уровень циркулирующего в крови свободного эстрадиола [23]. Концентрация свободного эстрадиола в сыворотке крови может быть рассчитана по сложной формуле с использованием общего уровня эстрадиола, ГСПС и альбумина либо

напрямую измерена с помощью метода равновесного диализа или центробежной ультрафильтрации (что актуально и для свободного тестостерона), однако и тот и другой способ требуют слишком много времени и очень дорогостоящи, чтобы их можно было использовать в рутинной клинической практике [23]. При расчете свободного эстрадиола следует учитывать надежность значения общего сывороточного эстрадиола, поскольку анализы, обычно используемые для определения эстрадиола в клинических лабораториях, имеют очень высокую погрешность при измерении довольно низких уровней сывороточного эстрадиола, характерных для большинства мужчин, в отличие от женщин, у которых эстрадиол является наиболее представительной и активной фракцией эстрогенов в течение всего репродуктивного периода, существенно снижаясь только в период менопаузального перехода и далее в постменопаузе [24].

Несмотря на то что, согласно данным различных исследований, у взрослых мужчин нормальный диапазон сывороточного общего эстрадиола составляет 14–43(60) пг/мл (51–157(173) пмоль/л), по вопросу нормальных референсных значений эстрадиола в крови

у мужчин мирового консенсуса до сих пор не достигнуто [25–28]. Однако благодаря современным высокочувствительным хроматографическим методам, таким как жидкостная хроматография/тандемная масс-спектрометрия, был достигнут существенный прогресс в измерении сывороточных эстрогенов в пределах низкого уровня и ниже нормы у мужчин, что позволило преодолеть ненадежность до сих пор широко используемых иммунометрических коммерчески доступных лабораторных методов определения эстрогенов (радиоиммунный анализ (РИА) и иммуноферментный анализ (ИФА)) [29, 30].

Зачем нам нужно более точно измерять уровень циркулирующего эстрадиола у мужчин? Например, в клинической практике измерение сывороточного уровня эстрадиола у мужчин является обязательным при подозрении на врожденный дефицит эстрогенов, который, однако, встречается крайне редко [31]. В клиническом контексте измерение уровня общего эстрадиола в сыворотке крови также может быть полезным для выявления состояний относительного/абсолютного дефицита/избытка эстрогенов у мужчин с гипогонадизмом, остеопорозом и приливами жара, однако точность большинства наиболее распространенных и коммерчески доступных наборов для определения сывороточного эстрадиола остается крайне низкой, особенно для низких сывороточных уровней эстрадиола, типичных для мужского диапазона [32, 33], в результате чего измерение сывороточного эстрадиола у мужчин рутинно практически не проводится [34–36].

О том, насколько велика погрешность измерения сывороточного уровня эстрадиола при использовании стандартных РИА/ИФА, свидетельствуют результаты очень интересного исследования, целью которого была стандартизация измерений уровня эстрадиола, выполненных с помощью 11 обычных иммунологических методов и 6 методов масс-спектрометрии с использованием материалов из сыворотки 1 донора, и сравнение результатов с эталонным методом [37]. В ходе исследования оценивался вклад погрешности калибровки, специфичности или матричных эффектов, а также неточности в общую вариабельность результатов отдельных анализов. Это исследование продемонстрировало значительную вариабельность показателей эстрадиола в сыворотке крови в образцах, взятых у мужчин и женщин в период до и после менопаузы: среднее отклонение по всем выборкам для каждого участника варьировало от –2,4 до +235 %, причем у 3 участников среднее отклонение составило более 100 %. Полученные данные свидетельствовали о том, что погрешность калибровки явилась основной причиной общей вариабельности результатов анализов. Аналитические характеристики большинства методов измерения концентрации эстрадиола не отвечали современным требованиям к лабораторным исследованиям, а чувствительность различных методов

существенно различалась. Большинство анализов не способны были измерить уровень эстрадиола <10 пг/мл. Поэтому необходима стандартизация, в частности калибровка по общему стандарту с использованием панелей из образцов от отдельных пациентов, которая может уменьшить наблюдаемую вариабельность и повысить пользу от определения уровней эстрадиола в клинических условиях [37].

В настоящее время «золотым стандартом» наиболее точных лабораторных измерений сывороточных уровней всех стероидных гормонов, включая эстрогены, является газовая хроматография/тандемная масс-спектрометрия, которая пока остается дорогим методом диагностики для большинства отечественных лабораторий, но ее постепенное внедрение для рутинной клинической оценки половых стероидов в последние годы позволяет проводить самые точные измерения стероидных гормонов в клинических условиях у любых групп пациентов с любой патологией обмена эстрогенов [38]. При этом в ряде исследований было показано, что лабораторный мониторинг именно уровней циркулирующих эстрогенов у мужчин гораздо достовернее, чем уровень циркулирующего тестостерона, отражает изменения в тех тканях-мишенях, в которых имеется более выраженная экспрессия ароматазы и ER, а эффекты тестостерона опосредованы его ароматизацией [39, 40]. Речь идет, в частности, о плотности костной ткани, для которой протекторный непосредственный эффект эстрогенов является более критичным, чем опосредованный эффект андрогенов, поэтому именно уровень циркулирующих эстрогенов должен использоваться для оценки влияния ТЗТ на плотность костной массы при лечении остеопороза у гипогонадных мужчин [39, 40]. В частности, результаты исследования A.J. Stephens-Shields и соавт. (2022) показали важность значений сывороточного эстрадиола для оценки результатов ТЗТ [41]. По данным этих авторов, изменения уровня сывороточного эстрадиола наилучшим образом предсказывали не только увеличение минеральной плотности костной массы, но и другие результаты терапии тестостероном у мужчин с гипогонадизмом, такие как сексуальное желание, уровни гемоглобина крови и липопротеинов высокой плотности, поэтому авторы полагают, что мониторинг сывороточного эстрадиола методом газовой хроматографии/тандемной масс-спектрометрии может быть хорошим клиническим маркером адекватности проводимой ТЗТ [41].

В отношении возрастной динамики уровней циркулирующих эстрогенов у мужчин единого мнения в научной литературе до сих пор нет. Так, одни авторы отмечают, что с возрастом у мужчин снижается синтез общего тестостерона и уменьшается фракция свободного тестостерона за счет возраст-ассоциированного повышения сывороточного уровня ГСПС, что закономерно приводит к снижению активности ароматазы

и уровня циркулирующих эстрогенов, для которых тестостерон является биохимическим прекурсором. Поэтому возрастной дефицит эстрогенов у мужчин может быть такой же реальностью, как и возрастной дефицит тестостерона в процессе естественного старения мужчины [42].

Также имеются данные, согласно которым уровни эстрадиола в плазме крови не обязательно отражают его активность на тканевом уровне, поскольку образующийся на периферии эстрадиол частично метаболизируется *in situ*, а из факторов, влияющих на уровень эстрадиола в плазме крови, основным определяющим фактором является уровень тестостерона в плазме крови [43]. Однако связанное с возрастом снижение уровня тестостерона едва ли отражается на уровнях эстрадиола в плазме крови в результате увеличения активности ароматазы с возрастом и связанного с возрастом увеличения жировой массы как основного сайта экспрессии ароматазы. Уровни свободного и биодоступного эстрадиола действительно незначительно снижаются с возрастом, как и соотношение свободного тестостерона к свободному эстрадиолу, что свидетельствует о возрастной повышенной ароматизации тестостерона [43]. Уровень эстрадиола в значительной степени положительно связан с общим объемом жировой массы тела и особенно с объемом подкожного абдоминального жира, а не висцерального (сальникового) жира, в котором активность ароматазы составляет лишь 1/10 от ее активности в абдоминальной жировой ткани [43].

Согласно еще одной точке зрения, с возрастом активность ароматазы у мужчин на фоне прогрессирующего возрастного снижения уровня эндогенного тестостерона, напротив, реципрокным образом повышается для компенсаторной поддержки пула эндогенных эстрогенов, что может быть связано с формированием ожирения, ассоциированного с возрастным гипогонадизмом и повышением активности ароматазы в жировой ткани [44].

Е. Aribas и соавт. в 2022 г. опубликовали результаты крупного исследования по изучению возрастных концентраций всех половых стероидных гормонов и ГСПС у 3291 мужчин и женщин с использованием данных из большой проспективной когорты Роттердамского исследования (2006–2008 гг.) и показали, что у мужчин в возрасте 45–80 лет уровни общего эстрадиола и ГСПС демонстрировали четкую тенденцию к увеличению на фоне снижения уровней андрогенов начиная с 45 лет [45].

Диагностические аспекты обмена эстрогенов: значение соотношения тестостерон/эстрадиол у мужчин

Как следует из ранее изложенного материала, в условиях высоких погрешностей лабораторного определения уровней циркулирующих эстрогенов

традиционными малоинформативными методами РИА/ИФА в подавляющем большинстве российских лабораторий, а также отсутствия клинического международного консенсуса по нормальным референсным значениям сывороточного эстрадиола и его возрастной динамике у мужчин становится очевидным, что простое определение уровня эстрадиола в крови не способствует сегодня получению клиницистом объективной и достоверной информации о состоянии обмена эстрогенов у мужчин.

Поэтому уже давно как урологи, так и эндокринологи при интерпретации результатов лабораторных исследований половых стероидов начали обращать внимание на соотношение уровня общего тестостерона и уровня общего эстрадиола в сыворотке крови (соотношение Т/Э, или Т/Э-индекс), хотя доподлинно неизвестно, кто из исследователей впервые рассчитал этот показатель. В свободном доступе можно найти несколько формул для расчета Т/Э-индекса, основанных на применении различных единиц измерения указанных гормонов, однако без указания научных источников этой информации. Одна из них представлена так: тестостерон общий (нг/дл)/эстрадиол общий (пг/мл) >10; другая формула: тестостерон общий (нмоль/л)/эстрадиол общий (пмоль/л) × 100 >10.

Очевидно, есть и другие варианты определения соотношения Т/Э. В частности, в одном из ранних клинических исследований по данной тематике С.Р. Pavlovich и соавт. (2001) изучали соотношение Т/Э в сыворотке крови у бесплодных мужчин и установили, что у мужчин с тяжелым бесплодием уровень тестостерона был значительно ниже, чем в контрольной группе здоровых мужчин (328 нг/дл против 543 нг/дл, $p < 0,01$), а уровень эстрадиола – выше (58,4 нг/л против 43,5 нг/л, $p = 0,01$), что приводило к снижению соотношения Т/Э × 10⁻¹ до $6,9 \pm 0,6$ против $14,5 \pm 1,2$ соответственно ($p < 0,01$). Эти же авторы показали эффективность ингибитора ароматазы тестостерона в отношении коррекции выявленных гормональных и репродуктивных отклонений и увеличения соотношения Т/Э с $5,0 \pm 0,3$ до $12,7 \pm 1,2$ ($p < 0,01$) у 45 мужчин, получавших данный препарат [46].

F. Belladelli и соавт. (2021) изучали связи между сывороточными уровнями половых стероидных гормонов, социально-демографическими факторами, образом жизни и состоянием здоровья, с одной стороны, и показателями смертности, с другой стороны, в репрезентативной выборке из 1109 американских мужчин и выявили, что скорректированный риск общей смертности для мужчин с низким уровнем тестостерона составил 1,66 (95 % доверительный интервал (ДИ) 1,00–2,74; $p = 0,05$), для мужчин с аномальными (высокими или низкими) уровнями эстрадиола – 0,96 (95 % ДИ 0,48–1,91; $p = 0,91$), для мужчин с низким соотношением Т/Э – 1,27 (95 % ДИ 0,82–1,97;

$p = 0,88$) соответственно, при этом факторы образа жизни и состояния здоровья достоверно уменьшали степень выявленных корреляций [47].

J.W. Choi и соавт. (2021) при оценке уровней половых гормонов и соотношения Т/Э у 146 мужчин с острым ишемическим инсультом (основная группа) и 152 здоровых мужчин соответствующего возраста (контрольная группа) установили, что соотношение Т/Э было значительно снижено в основной группе по сравнению с контрольной ($p = 0,001$) [48]. Эти же авторы показали, что пациенты с самым низким соотношением Т/Э были более склонны к ишемическому инсульту (отношение шансов 3,084; 95 % ДИ 1,616–5,886; $p = 0,001$) по сравнению с пациентами с самым высоким соотношением Т/Э. Кроме того, соотношение Т/Э было независимым предиктором неблагоприятного исхода ишемического инсульта (отношение шансов 1,167; 95 % ДИ 1,053–1,294; $p = 0,003$), что подтверждает гипотезу о том, что повышенный уровень эстрадиола и пониженный уровень тестостерона связаны с рисками ишемического инсульта у мужчин [48].

По данным ряда исследователей, уровень общего тестостерона в сыворотке крови и соотношение Т/Э значительно выше у бесплодных мужчин с нормальным индексом массы тела (ИМТ) по сравнению с бесплодными мужчинами, имевшими ожирение ($p < 0,001$), хотя при этом оба показателя не всегда достоверно коррелировали с параметрами эякулята [49–52].

В ряде проспективных исследований также была показана достоверная связь более низкого соотношения Т/Э с варикозной болезнью ног и варикоцеле у мужчин [53, 54].

Кроме того, имеются данные о том, что более высокий уровень циркулирующих эстрогенов и более низкое соотношение Т/Э у мужчин с сахарным диабетом достоверно коррелируют с более тяжелой эректильной дисфункцией, оцененной по шкале международного индекса эректильной функции, после корректировки на возраст, длительность сахарного диабета, ИМТ, уровни гликированного гемоглобина HbA1c, липопротеинов низкой и высокой плотности, общего тестостерона и простатспецифического антигена крови ($r = -0,457$, $p < 0,01$) [55].

В течение последнего десятилетия накапливается убедительная доказательная научная база, подтверждающая важнейшую роль эстрогеновых сигналов, наряду с эффектами тестостерона, в физиологии и патофизиологии предстательной железы, а следовательно, в мультифакторном патогенезе ее заболеваний, включая хронический простатит, доброкачественную гиперплазию предстательной железы (ДГПЖ) и рак предстательной железы (РПЖ), однако представить эти данные в рамках ограниченного объема статьи не представляется возможным.

Тем не менее стоит упомянуть интересное итальянское клиническое исследование с участием 1302 мужчин с хроническим абактериальным простатитом (категория III по классификации NIH), проведенное R.A. Condorelli и соавт. (2016), по результатам которого средние концентрации 17β -эстрадиола в сыворотке крови, частота клинической гиперэстрогемии и дефицита тестостерона у этих пациентов оказались достоверно и значительно выше по сравнению с контрольной группой здоровых мужчин ($55,0 \pm 15,0$ пг/мл против $26,5 \pm 12,0$ пг/мл ($p < 0,05$), 25,0 % против 3,0 % ($p < 0,05$) и 18,0 % против 2,0 % ($p < 0,05$) соответственно). Кроме того, у этих пациентов было выявлено значительно более низкое соотношение Т/Э по сравнению с контрольной группой (72,7 против 173,0; $p < 0,05$) [56]. Такие показатели соотношения Т/Э получены авторами по причине того, что они использовали для расчета значения концентрации эстрадиола в пг/мл, а общего тестостерона – в нг/мл, поэтому представленные значения этого индекса намного больше, чем в некоторых других исследованиях, где за порог берется соотношение 10:1. Тем не менее, по их данным, пациенты с хроническим абактериальным простатитом и сопутствующим превышением сывороточных концентраций эстрадиола и дефицитом тестостерона продемонстрировали значительно худшие основные параметры эякулята и значительное повышение количества лейкоцитов в секрете предстательной железы по сравнению с пациентами, имевшими нормальные сывороточные концентрации этих гормонов, а при линейном регрессионном анализе с поправкой на возраст и ИМТ количество лейкоцитов в секрете предстательной железы было достоверно положительно связано с уровнем общего эстрадиола ($r = 0,925$, $p < 0,01$), но не с уровнем общего тестостерона крови ($r = -0,006$; $p = 0,95$) [56].

В другом клиническом исследовании показано, что уровни эстрадиола крови были значительно выше ($p < 0,05$) у больных РПЖ, чем в контрольной группе, без достоверных различий в уровнях общего тестостерона крови ($p > 0,05$) [57]. У больных РПЖ уровни тестостерона и эстрадиола крови оказались достоверно значительно выше, чем у больных ДГПЖ, а среднее значение соотношения Т/Э было самым низким среди пациентов с РПЖ (134:1) и самым высоким в контрольной группе (166:1). Значимая положительная корреляция между уровнем простатспецифического антигена и сывороточным эстрадиолом наблюдалась при ДГПЖ и РПЖ [57].

И, наконец, в эпоху тихо продолжающейся мировой пандемии COVID-19 актуальными остаются медико-социальные проблемы, связанные с рисками тяжелого течения заболевания и рисками смертности, которые, как известно, у мужчин существенно выше, чем у женщин, и с этой точки зрения результаты ретроспективного исследования M. Infante и соавт. (2021),

включившего 59 мужчин с симптомами подтвержденной инфекции SARS-CoV-2, показали, что по сравнению с выжившими мужчинами ($n = 20$) у невыживших мужчин ($n = 39$) были более высокие средние значения соотношения нейтрофилов и лимфоцитов в крови, сывороточные уровни D-димера и прокальцитонина наряду со значительно более низкими средними сывороточными уровнями 25(OH)-витамина D и общего тестостерона [58]. При этом у тех, кто не выжил, медианные значения соотношения Т/Э оказались достоверно ниже по сравнению с выжившими мужчинами. Корреляционный анализ показал, что значения соотношения Т/Э достоверно положительно коррелировали с количеством лейкоцитов крови, а в многомерном анализе сывороточный уровень общего тестостерона был достоверно обратно связан с риском госпитальной смертности, связанной с COVID-19. Таким образом, низкий уровень общего тестостерона и пониженные значения соотношения Т/Э связаны с избыточной воспалительной и сосудистой реакцией у госпитализированных мужчин с COVID-19, а низкий уровень общего тестостерона при поступлении на госпитализацию представляет собой независимый фактор риска внутрибольничной смертности мужчин [58].

Эстрогены у мужчин – надо ли их изучать и управлять ими?

Несмотря на описанные выше проблемы лабораторного определения и мониторинга эстрогенов у мужчин, мы склонны полагать, что их оценка имеет важное клиническое значение, поскольку позволяет понять последствия избыточной ароматизации тестостерона у мужчин и предсказать «парадоксальные» и побочные эффекты ТЗТ или стимуляции эндогенного тестостерона препаратами ХГЧ, когда развивающаяся на фоне повышения уровня тестостерона эстрогеновая петля обратной связи (гиперэстрогемия) приобретает патологические признаки и способна в ряде случаев перечеркнуть все ожидаемые позитивные эффекты терапии, на которые рассчитывают и врач, и особенно пациент. В этой связи мы разделяем точку зрения некоторых отечественных исследователей, в частности З.Ш. Павловой и соавт. (2020), которые активно занимаются данной проблемой и имеют огромный собственный клинический опыт [59]. И так же как и они, мы не можем отказать себе в удовольствии привести результаты крайне интересного зарубежного исследования, опубликованные в феврале 2020 г., в котором авторы изучали, как врачи контролируют уровень эстрогенов при проведении у своих пациентов ТЗТ и как они проводят профилактику или борются с развивающейся у ряда пациентов гиперэстрогемией [60]. Исследование проводилось среди членов Международного общества сексуальной медицины методом анонимного опроса в электронном виде. Кроме

вопросов о контроле эстрогенов, исследователи задавали вопросы о симптомах гиперэстрогемии, антропометрических данных и подходах к лечению гиперэстрогемии на фоне ТЗТ. Результаты оказались неожиданными и обнадеживающими: 62,4 % участников ответили, что они контролируют уровень эстрадиола при проведении первичного обследования, а 54,7 % – проводят контроль эстрадиола на фоне ТЗТ ($p = 0,02$). Более молодые врачи чаще проводили контроль уровня эстрадиола ($p < 0,05$), при этом 69,4 % опрошенных врачей назначали ингибиторы ароматазы в случае лабораторного подтверждения гиперэстрогемии и наличия соответствующих симптомов, а почти половина опрошенных врачей (47,7 %) назначали эти препараты при бессимптомном течении лабораторно подтвержденной гиперэстрогемии. Совершенно неожиданным, по мнению авторов исследования, было то, что в 14,4 % случаев респонденты назначали антиэстрогенные препараты в профилактических целях, предполагая развитие гиперэстрогемии у своих пациентов. Врачи, которые занимались не только практической деятельностью, но и научной работой, чаще использовали антиэстрогенные препараты и при наличии симптомов гиперэстрогемии, и в профилактических целях ($p < 0,05$). Какие выводы сделали исследователи? Первое: большая часть практикующих врачей, использующих ТЗТ, контролируют уровень эстрогенов. Второе: критерием для назначения терапии могут быть симптомы гиперэстрогемии. Третье: отмечается большая вариабельность в схемах назначений препаратов для коррекции гиперэстрогемии. И четвертое: в ряде случаев эти препараты эмпирически назначались с профилактической целью на фоне ТЗТ без лабораторно подтвержденной гиперэстрогемии и клинических признаков [60].

Заключение

Несмотря на последовательный прогресс в понимании роли эстрогенов у мужчин, их физиология и патофизиология у мужчин остаются не до конца изученными, а имеющиеся данные во многом противоречивы. Однако уже имеющиеся клинические данные и результаты общегеномных ассоциативных исследований генетических детерминант, ассоциированных с эстрогенами, свидетельствуют о том, что как аномально низкие, так и аномально высокие сывороточные уровни эстрогенов у мужчин неблагоприятно отражаются на целом ряде параметров мужского здоровья, достоверно ассоциируются с различной патологией и повышают риски смертности в мужской популяции. Половые стероиды объясняют половой диморфизм, поскольку они отвечают за формирование первичных и вторичных половых признаков, которые находятся под контролем андрогенов и эстрогенов у мужчин и женщин соответственно. Тот факт, что как

избыток, так и дефицит эстрогенов влияют на половое развитие мужчин, функции яичек, гипоталамо-гипофизарно-гонадную ось, костную систему, функции центральной нервной системы, поведение, подчеркивает биологическую важность действия эстрогенов у мужчин. Таким образом, эстрогены (а не только андрогены) отвечают за ряд важнейших физиологических функций у мужчин, поэтому крайне важным является их функциональный баланс в организме, поскольку гомеостатическое равновесие между эстрогенами и андрогенами необходимо для правильного функционирования многих физиологических систем у мужчин. Как показывает современная литература, не столько абсолютные значения сывороточных уровней эстрадиола и тестостерона, объективная трактовка которых до сих пор существенно затруднена в силу отсут-

ствия общепринятой стандартизации их рутинного определения в крови у мужчин, сколько соотношение Т/Э, вероятно, имеет решающее значение для поддержания всех этих функций, что позволяет предположить более важную и объективную роль именно этого показателя для лабораторной оценки нарушений обмена эстрогенов у мужчин в рутинной клинической практике. К сожалению, современная рутинная лабораторная диагностика нарушений обмена эстрогенов у мужчин крайне далека от совершенства, но будем надеяться, что по мере более широкого внедрения в клиническую практику высокочувствительных хроматографических (спектрометрических) лабораторных методов их идентификации мы сможем лучше понимать биологический смысл этих уникальных половых стероидов.

Л И Т Е Р А Т У Р А / R E F E R E N C E S

1. Corona G., Rastrelli G., Vignozzi L., Maggi M. Androgens and male sexual function. *Best Pract Res Clin Endocrinol Metab* 2022;36(4):101615. DOI: 10.1016/j.beem.2022.101615
2. Corona G., Guaraldi F., Rastrelli G. et al. Testosterone deficiency and risk of cognitive disorders in aging males. *World J Mens Health* 2021;39(1):9–18. DOI: 10.5534/wjmh.200017
3. Mirone V., Debruyne F., Dohle G. et al. European Association of Urology position statement on the role of the urologist in the management of male hypogonadism and testosterone therapy. *Eur Urol* 2017;72(2):164–7. DOI: 10.1016/j.eururo.2017.02.022
4. Mulhall J.P., Trost L.W., Brannigan R.E. et al. Evaluation and management of testosterone deficiency: AUA guideline. *J Urol* 2018;200(2):423–32. DOI: 10.1016/j.juro.2018.03.115
5. Salonia A., Bettocchi C., Capogrosso P. et al. EAU guidelines on sexual and reproductive health. *European Association of Urology*, 2023. 312 p.
6. Lunenfeld B., Mskhalaya G., Zitzmann M. et al. Recommendations on the diagnosis, treatment and monitoring of testosterone deficiency in men. *Aging Male* 2021;24(1):119–38. DOI: 10.1080/13685538.2021.1962840
7. Рекомендации по диагностике и лечению дефицита тестостерона (гипогонадизма) у мужчин. Под ред. И.И. Дедова, Г.А. Мельниченко, Р.В. Роживанова, Д.Г. Курбатова. М., 2016. 19 с. Recommendations for the diagnosis and treatment of testosterone deficiency (hypogonadism) in men. Ed. by I.I. Dedov, G.A. Melnichenko, R.V. Rozhivanov, D.G. Kurbatov. Moscow, 2016. 19 p. (In Russ.).
8. Visniauskas B., Kilanowski-Doroh I., Ogola B.O. et al. Estrogen-mediated mechanisms in hypertension and other cardiovascular diseases. *J Hum Hypertens* 2023;37(8):609–18. DOI: 10.1038/s41371-022-00771-0
9. Bajelan M., Etehad Roodi N., Hasanzadeh Daloei M. et al. The effect of low testosterone and estrogen levels on progressive coronary artery disease in men. *Rep Biochem Mol Biol* 2019;8(2):168–71. PMID: 31832441.
10. Almeida M., Laurent M.R., Dubois V. et al. Estrogens and androgens in skeletal physiology and pathophysiology. *Physiol Rev* 2017;97(1):135–87. DOI: 10.1152/physrev.00033.2015
11. Twitchell D.K., Pastuszak A.W., Khera M. Controversies in testosterone therapy. *Sex Med Rev* 2021;9(1):149–59. DOI: 10.1016/j.sxmr.2020.09.004
12. Cooke P.S., Nanjappa M.K., Ko C. et al. Estrogens in male physiology. *Physiol Rev* 2017;97(3):995–1043. DOI: 10.1152/physrev.00018.2016
13. Galbiati F.F., Goldman A.L., Gattu A. et al. Benefits and risks of testosterone treatment of older men with hypogonadism. *Urol Clin North Am* 2022;49(4):593–602. DOI: 10.1016/j.ucl.2022.07.011
14. Rochira V., Carani C. Estrogens, male reproduction and beyond. In: *Endotext* [Internet]. South Dartmouth (MA): MDText.com, Inc., 2023. PMID: 25905171.
15. Miller W.L., Auchus R.J. The molecular biology, biochemistry, and physiology of human steroidogenesis and its disorders. *Endocrine Rev* 2011;32(1):81–151. DOI: 10.1210/er.2010-0013
16. Baker M.E. What are the physiological estrogens? *Steroids* 2013;78(3):337–40. DOI: 10.1016/j.steroids.2012.12.011
17. Stocco C. Tissue physiology and pathology of aromatase. *Steroids* 2012;77(1–2):27–35. DOI: 10.1016/j.steroids.2011.10.013
18. Gruber C.J., Tschugguel W., Schneeberger C., Huber J.C. Production and actions of estrogens. *N Engl J Med* 2002; 346(5):340–52. DOI: 10.1056/NEJMra000471
19. Rochira V., Carani C. Estrogen deficiency in men. In: *Endocrinology of the testis and male reproduction*. Ed. by M. Simoni, I.T. Huhtaniemi. Cham: Springer International Publishing, 2017. Pp. 797–828.
20. Ceccarelli I., Bioletti L., Peparini S. et al. Estrogens and phytoestrogens in body functions. *Neurosci Biobehav Rev* 2022;132:648–63. DOI: 10.1016/j.neubiorev.2021.12.007
21. Naamneh Elzenaty R., du Toit T., Flück C.E. Basics of androgen synthesis and action. *Best Pract Res Clin Endocrinol Metab* 2022;36(4):101665. DOI: 10.1016/j.beem.2022.101665
22. Карузертс М. Революция тестостерона. Под ред. П.А. Щеплева. Пер. с англ. Н.В. Савич. М.: Медпресс-информ, 2007. 224 с. Carruthers M. The testosterone revolution. Ed. by P.A. Shcheplev. Transl. from Engl. N.V. Savich. Moscow: Medpress-inform, 2007. 224 p. (In Russ.).
23. Rosner W. Free estradiol and sex hormone-binding globulin. *Steroids* 2015;99(Pt A):113–6. DOI: 10.1016/j.steroids.2014.08.005
24. Santen R.J., Demers L.M., Ziegler R.G. Workshop on measuring estrogen exposure and metabolism: summary of the presentations. *Steroids*. 2015;99(Pt A):1–7. DOI: 10.1016/j.steroids.2014.12.012
25. Frederiksen H., Johannsen T.H., Andersen S.E. et al. Sex-specific estrogen levels and reference intervals from infancy to late adulthood determined by LC-MS/MS. *J Clin Endocrinol Metab* 2020; 105(3):754–68. DOI: 10.1210/clinem/dgz196

26. Mezzullo M., Pelusi C., Fazzini A. et al. Female and male serum reference intervals for challenging sex and precursor steroids by liquid chromatography – tandem mass spectrometry. *J Steroid Biochem Mol Biol* 2020;197:105538. DOI: 10.1016/j.jsbmb.2019.105538
27. Chadid S., Barber J.R., Rohrmann S. et al. Age-specific serum total and free estradiol concentrations in healthy men in US nationally representative samples. *J Endocr Soc* 2019;3(10):1825–36. DOI: 10.1210/je.2019-00178
28. Павлова З.Ш., Голодников И.И., Орлова Я.А., Камалов А.А. Распространенность гиперэстрогемии и дефицита тестостерона у мужчин с ожирением. *Эндокринология: новости, мнения, обучение* 2021;10(2):41–7. DOI: 10.33029/2304-9529-2021-10-2-41-47
Pavlova Z.Sh., Golodnikov I.I., Orlova Ya.A., Kamalov A.A. Prevalence of hyperestrogenemia and testosterone deficiency in obese men. *Endokrinologiya: novosti, mneniya, obucheniye = Endocrinology: news, opinions, training* 2021;10(2):41–7. DOI: 10.33029/2304-9529-2021-10-2-41-47. (In Russ.).
29. Wang Q., Mesaros C., Blair I.A. Ultra-high sensitivity analysis of estrogens for special populations in serum and plasma by liquid chromatography-mass spectrometry: Assay considerations and suggested practices. *J Steroid Biochem Mol Biol* 2016;162:70–9. DOI: 10.1016/j.jsbmb.2016.01.002
30. Голодников И.И., Павлова З.Ш., Камалов А.А. Тестостеронзаместительная терапия – исторический экскурс. Почему не каждый лабораторный результат совпадает с клиникой? Ожидаемый побочный эффект данной терапии. Проблемы эндокринологии 2022;68(1):101–8. DOI: 10.14341/probl12742. Golodnikov I.I., Pavlova Z.Sh., Kamalov A.A. Testosterone replacement therapy – a historical digression. Why does not every laboratory result coincide with the clinic? The expected side effect of this therapy. *Problemy endikrinologii = Problems of endocrinology* 2022;68(1): 101–8. DOI: 10.14341/probl12742. (In Russ.).
31. Fukami M., Ogata T. Congenital disorders of estrogen biosynthesis and action. *Best Pract Res Clin Endocrinol Metab* 2022;36(1):101580. DOI: 10.1016/j.beem.2021.101580
32. Rosner W., Hankinson S.E., Sluss P.M. et al. Challenges to the measurement of estradiol: an endocrine society position statement. *J Clin Endocrinol Metab* 2013;98(4):1376–87. DOI: 10.1210/jc.2012-3780
33. Handelsman D.J., Newman J.D., Jimenez M. et al. Performance of direct estradiol immunoassays with human male serum samples. *Clin Chem* 2014;60(3):510–7. DOI: 10.1373/clinchem.2013.213363
34. Rochira V. Late-onset hypogonadism: bone health. *Andrology* 2020; 8(6):1539–50. DOI: 10.1111/andr.12827
35. Decaroli M.C., De Vincentis S., Rochira V. Aging and sex hormones in males. *Vitam Horm* 2021;115:333–66. DOI: 10.1016/bs.vh.2020.12.014
36. Santi D., De Vincentis S., Scaltriti S., Rochira V. Relative hyperestrogenism in Klinefelter syndrome: results from a meta-analysis. *Endocrine*. 2019;64(2):209–19. DOI: 10.1007/s12020-019-01850-y
37. Vesper H.W., Botelho J.C., Vidal M.L. et al. High variability in serum estradiol measurements in men and women. *Steroids* 2014;82:7–13. DOI: 10.1016/j.steroids.2013.12.005
38. Pagotto U., Fanelli F., Granata A.R. Hormonal laboratory examination. In: *Endocrinology of the testis and male reproduction*. Ed. by M. Simoni, I.T. Huhtaniemi. Cham: Springer International Publishing, 2017. Pp. 495–516.
39. Norton A., Thieu K., Baumann C.W. et al. Estrogen regulation of myokines that enhance osteoclast differentiation and activity. *Sci Rep* 2022;12(1):15900. DOI: 10.1038/s41598-022-19438-4
40. Xu L., Zhao Q., Li K. et al. The role of sex hormones on bone mineral density, marrow adiposity, and muscle adiposity in middle-aged and older men. *Front Endocrinol (Lausanne)* 2022;13:817418. DOI: 10.3389/fendo.2022.817418
41. Stephens-Shields A.J., Snyder P.J., Ellenberg S.S. et al. Relation of testosterone, dihydrotestosterone, and estradiol with changes in outcomes measures in the testosterone trials. *J Clin Endocrinol Metab* 2022;107(5):1257–69. DOI: 10.1210/clinem/dgac028
42. Guercio G., Saraco N., Costanzo M. et al. Estrogens in human male gonadotropin secretion and testicular physiology from infancy to late puberty. *Front Endocrinol (Lausanne)* 2020;11:72. DOI: 10.3389/fendo.2020.00072
43. Vermeulen A., Kaufman J.M., Goemaere S., van Pottelberg I. Estradiol in elderly men. *Aging Male* 2002;5(2):98–102. PMID: 12198740.
44. Yang C., Li P., Li Z. Clinical application of aromatase inhibitors to treat male infertility. *Hum Reprod Update* 2021;28(1):30–50. DOI: 10.1093/humupd/dmab036
45. Aribas E., Roeters van Lennep J.E., De Rijke Y.B. et al. Sex steroids and sex steroid-binding globulin levels amongst middle-aged and elderly men and women from general population. *Eur J Clin Invest* 2022;52(12):e13866. DOI: 10.1111/eci.13866
46. Pavlovich C.P., King P., Goldstein M., Schlegel P.N. Evidence of a treatable endocrinopathy in infertile men. *J Urol* 2001;165(3):837–41. PMID: 11176482.
47. Belladelli F., Del Giudice F., Kasman A. et al. The association between testosterone, estradiol and their ratio and mortality among US men. *Andrologia* 2021;53(4):e13993. DOI: 10.1111/and.13993
48. Choi J.W., Ryoo I.W., Hong J.Y. et al. Clinical impact of estradiol/testosterone ratio in patients with acute ischemic stroke. *BMC Neurol* 2021;21(1):91. DOI: 10.1186/s12883-021-02116-9
49. Oztekin U., Caniklioglu M., Sari S. et al. The impact of body mass index on reproductive hormones, testosterone/estradiol ratio and semen parameters. *Cent European J Urol* 2020;73(2):226–30. DOI: 10.5173/ceju.2020.0020
50. Ma J.X., Wang B., Li H.S. et al. Association between obesity-associated markers and semen quality parameters and serum reproductive hormones in Chinese infertile men. *Reprod Biol Endocrinol* 2020;18(1):95. DOI: 10.1186/s12958-020-00652-6
51. Maghsoumi-Norouzabad L., Zare Javid A., Aiiashi S. et al. The impact of obesity on various semen parameters and sex hormones in Iranian men with infertility: a cross-sectional study. *Res Rep Urol* 2020;12:357–65. DOI: 10.2147/RRU.S258617
52. Esmaeili V., Zendehele M., Shahverdi A., Alizadeh A. Relationship between obesity-related markers, biochemical metabolic parameters, hormonal profiles and sperm parameters among men attending an infertility clinic. *Andrologia* 2022;54(10):e14524. DOI: 10.1111/and.14524
53. Özcan S., Odabasi D., Kurt T. et al. Impact of elevated serum estradiol/free testosterone ratio on male varicose veins in a prospective study. *Wien Klin Wochenschr* 2015;127(19–20):764–9. DOI: 10.1007/s00508-014-0652-z
54. Gomaa M.D., Motawaa M.A., Al-Nashar A.M., El-Sakka A.I. Impact of subinguinal varicocelectomy on serum testosterone to estradiol ratio in male patients with infertility. *Urology* 2018;117:70–7. DOI: 10.1016/j.urology.2018.03.039
55. De Rocco Ponce M., Garolla A., Caretta N. et al. Estradiol correlates with erectile dysfunction and its severity in type 2 diabetic patients. *J Diabetes Complications* 2020;34(12):107728. DOI: 10.1016/j.jdiacomp.2020.107728
56. Condorelli R.A., Calogero A.E., La Vignera S. Hyperestrogenism and low serum testosterone-17 β -estradiol ratio are associated with non-bacterial male accessory gland inflammation. *Int J Immunopathol Pharmacol* 2016;29(3):488–93. DOI: 10.1177/0394632016644446
57. Usoro A.J., Obot A.S., Ekaidei I.S. et al. Serum testosterone, 17 β -estradiol and PSA levels in subjects with prostate disorders. *Indian J Clin Biochem* 2015;30(1):59–65. DOI: 10.1007/s12291-013-0411-3
58. Infante M., Pieri M., Lupisella S. et al. Low testosterone levels and high estradiol to testosterone ratio are associated with hyperinflammatory state and mortality in hospitalized men with COVID-19. *Eur Rev Med Pharmacol Sci* 2021;25(19):5889–903. DOI: 10.26355/eurrev_202110_26865



59. Павлова З.Ш., Камалов А.А., Голодников И.И. Гиперэстрогения у мужчин – надуманная проблема или объективная реальность? Эффективны и безопасны ли ингибиторы ароматазы? Эндокринология: новости, мнения, обучение 2020;9(4):47–58. DOI: 10.33029/2304-9529-2020-9-4-47-58
Pavlova Z.Sh., Kamalov A.A., Golodnikov I.I. Hyperestrogenism in men – a far-fetched problem or an objective reality? Are aromatase inhibitors effective and safe? Endokrinologiya: novosti, mneniya, obucheniye = Endocrinology: news, opinions, training 2020; 9(4):47–58. DOI: 10.33029/2304-9529-2020-9-4-47-58. (In Russ.).
60. Butaney M., Thirumavalavan N., Balasubramanian A. et al. Treatment of estrogen levels in the management of hypogonadism: an anonymous survey of ISSM members. Urology 2020;139:104–9. DOI: 10.1016/j.urology.2020.01.032

Вклад авторов

И.А. Тюзиков: разработка дизайна статьи, обзор публикаций по теме статьи, написание текста статьи;

Е.А. Греков, И.В. Емельянова, А.В. Смирнов: обзор и анализ публикаций по теме статьи, сбор и обработка материала для анализа.

Authors' contributions

I.A. Tyuzikov: development of the design of the article, obtaining data for analysis, review of publications on the topic of the article, article writing;

E.A. Grekov, I.V. Emelyanova, A.V. Smirnov: review of publications on the topic of the article, analysis of publications.

ORCID авторов / ORCID of authors

И.А. Тюзиков / I.A. Tyuzikov: <https://orcid.org/0000-0001-6316-9020>

Конфликт интересов. Авторы заявляют об отсутствии конфликта интересов.

Conflict of interest. The authors declare no conflict of interest.

Финансирование. Работа выполнена без спонсорской поддержки.

Funding. The work was performed without external funding.

DOI: <https://doi.org/10.17650/2070-9781-2023-24-4-49-58>

Влияние ингибиторов ароматазы на мужскую фертильность: обзор литературы

Е.А. Епанчинцева¹⁻³, В.Г. Селятицкая¹, И.А. Корнеев⁴, А.Ю. Бабенко⁵

¹ФГБНУ «Федеральный исследовательский центр фундаментальной и трансляционной медицины»; Россия, 630117 Новосибирск, ул. Тимакова, 2;

²ООО «Новосибирский центр репродуктивной медицины» ГК «Мать и дитя»; Россия, 630008 Новосибирск, ул. Кирова, 29;

³ФГБОУ ВО «Новосибирский государственный медицинский университет» Минздрава России; Россия, 630091 Новосибирск, ул. Красный пр-кт, 52;

⁴ФГБОУ ВО «Первый Санкт-Петербургский государственный медицинский университет им. акад. И.П. Павлова» Минздрава России; Россия, 197022 Санкт-Петербург, ул. Льва Толстого, 6–8;

⁵ФГБУ «Национальный медицинский исследовательский центр им. В.А. Алмазова» Минздрава России; Россия, 197341 Санкт-Петербург, ул. Аккуратова, 2

Контакты: Елена Александровна Епанчинцева EpanE@yandex.ru

По данным Российского общества урологов, частота бесплодных браков в разных регионах России колеблется от 8 до 17,2 %, при этом на долю мужского фактора приходится около половины всех случаев бесплодия, что требует взвешенного подхода к диагностике причин снижения фертильности и подбору персонализированной терапии.

Согласно клиническим рекомендациям Российского общества урологов в терапии мужского бесплодия могут быть использованы гонадотропины, селективные модуляторы рецепторов к эстрогенам и антиоксиданты. В соответствии с рекомендациями Европейской ассоциации урологов и Американского общества репродуктивной медицины совместно с Американской ассоциацией урологов в этот перечень могут быть включены гонадотропин-рилизинг-гормон и ингибиторы ароматазы (ИА).

Цель работы – представить современные данные литературы о влиянии ИА на мужскую фертильность и уточнить место препаратов класса ИА в лечении мужского бесплодия.

Согласно данным литературы, ИА могут способствовать повышению концентрации, подвижности и доли нормальных форм сперматозоидов, снижению фрагментации ДНК сперматозоидов и нормализации процессов протаминации. Эти эффекты были более заметны у пациентов с избыточной массой тела и ожирением, а также с показателями соотношения уровней тестостерона и эстрадиола <10. В связи с важной ролью эстрогенов в сперматогенезе при использовании ИА целесообразно контролировать гормональный статус и не допускать снижения уровня эстрадиола ниже референсного диапазона с учетом его множественных эффектов. С другой стороны, данных о влиянии ИА на частоту наступления беременности и рождения ребенка накоплено мало. Очевидно, что для принятия решения о возможности применения ИА в клинической практике для лечения мужского бесплодия необходимы дальнейшие исследования, а для использования с этой целью ИА отечественными специалистами потребуется внесение соответствующих изменений в инструкции к лекарственным препаратам и изменение действующих регламентирующих документов.

Ключевые слова: мужское бесплодие, эстрогены, эстрадиол, ингибиторы ароматазы, летрозол, анастрозол, эякулят, спермограмма, морфология по строгим критериям Крюгера, фрагментация ДНК сперматозоидов, окислительный стресс, хроматин сперматозоидов

Для цитирования: Епанчинцева Е.А., Селятицкая В.Г., Корнеев И.А., Бабенко А.Ю. Влияние ингибиторов ароматазы на мужскую фертильность: обзор литературы. Андрология и генитальная хирургия 2023;24(4):49–58. <https://doi.org/10.17650/2070-9781-2023-24-4-49-58>

Effect of aromatase inhibitors on male fertility: literature review

E.A. Epanchintseva¹⁻³, V.G. Selyatitskaya¹, I.A. Korneev⁴, A. Yu. Babenko⁵

¹Federal Research Center for Fundamental and Translational Medicine; 2 Timakova St., Novosibirsk 630117, Russia;

²Novosibirsk Center for Reproductive Medicine, “Mother and Child” Group of Companies; 29 Kirova St., Novosibirsk 630008, Russia;

³Novosibirsk State Medical University; 52 Krasniy Ave., Novosibirsk 630091, Russia;

⁴I.P. Pavlov First Saint Petersburg State Medical University; 6–8 L'va Tolstogo St., St. Petersburg 197022, Russia;

⁵V.A. Almazov National Medical Research Center, Ministry of Health of Russia; 2 Akkuratova St., St. Petersburg 197341, Russia

Contacts: Elena Aleksandrovna Epanchintseva EpanE@yandex.ru

According to the Russian Society of Urology the incidence of infertile couples ranges from 8 to 17.2 % in various regions of Russia, while the male factor accounts for about half of all cases, which requires a balanced approach to diagnosing the causes of reduced fertility and selecting personalized therapy. In accordance with the Russian Society of Urology guidelines, gonadotropins, selective estrogen receptor modulators and antioxidants can be used in the treatment of male infertility. According to the European Association of Urologists guidelines and American Urological Association/American Society for Reproductive Medicine guidelines, this list may also include gonadotropin-releasing hormone and aromatase inhibitors (AI).

Research objective: to review up-to-date literature data on effect of IA on male fertility and clarify the place of AI in the treatment of male infertility.

The data obtained indicate that AI can increase the concentration, mobility and percentage of normal forms of spermatozoa, reduce sperm DNA fragmentation and normalize protamination processes. These effects were more pronounced in patients with overweight and obesity, as well as in patients with testosterone-to-estradiol ratios of <10. Given the important role of estrogens in spermatogenesis, when using AI, it is advisable to control the hormonal status and prevent estradiol from falling below the reference range, taking into account its multiple effects. However, a lack of quality data causes inability to accurately predict the effect of AI treatment on pregnancy rate and childbirth. Further research is required to formulate recommendations based on evidence for the use of AI for treatment of male infertility, in Russia changes in the instructions for medicines and regulatory documents will be required.

Keywords: male infertility, estrogens, estradiol, aromatase inhibitors, letrozole, anastrozole, sperm, spermogram, morphology according to strict Kruger criteria, sperm DNA fragmentation, oxidative stress, sperm chromatin

For citation: Epanchintseva E.A., Selyatitskay V.G., Korneev I.A., Babenko A.Yu. Effect of aromatase inhibitors on male fertility: literature review. *Andrologiya i genital'naya khirurgiya = Andrology and Genital Surgery* 2023;24(4):49–58. (In Russ.). <https://doi.org/10.17650/2070-9781-2023-24-4-49-58>

Введение

Мужская фертильность в последние годы все чаще становится предметом исследования специалистов разных стран. Установлено, что число сперматозоидов в эякуляте мужчин, проживающих на разных континентах, за период с 1973 по 2018 г. снизилось более чем наполовину [1]. В России частота бесплодных браков колеблется от 8 до 17,2 % в различных регионах [2]. Согласно статистическим данным, за последние 18 лет (2000–2018 гг.) показатели заболеваемости мужским бесплодием на 100 тыс. мужского населения выросли, при этом они значительно отличаются в разных регионах России: максимальные цифры отмечены в Северо-Кавказском и Уральском федеральном округах, где они превосходят общероссийские показатели в 3 раза, а минимальные – в Дальневосточном федеральном округе, где заболеваемость почти в 3 раза ниже среднероссийских данных [3], что требует взвешенного подхода к диагностике причин снижения фертильности и подбору персонализированной терапии.

Мужское бесплодие может быть следствием врожденных аномалий развития репродуктивной системы и различных заболеваний, при этом гипогонадизм выявляют у 10–16 % пациентов, а примерно у трети обследованных мужчин бесплодие считают идиопатическим, так как причины снижения у них репродуктивной функции остаются неизвестными [4]. Имеются данные,

подтверждающие, что применение эмпирической терапии при идиопатическом бесплодии может улучшить качество спермы, однако выводы исследователей противоречивы и дискуссии на эту тему продолжаются [5]. Оказалось, что у некоторых пациентов могут ухудшаться показатели эякулята на фоне эмпирического лечения (кломифен цитрат), а в единичных случаях может развиваться азооспермия [6], кроме того, не во всех случаях применения терапии наступает беременность – по усредненным данным, у 17 % партнерш мужчин, получающих эмпирическую терапию (кломифен цитрат), беременность наступает во время лечения (диапазон 0–40 %) [7].

С целью стандартизации способов выявления и коррекции снижающих фертильность мужчины патологических состояний группой экспертов под эгидой Российского общества урологов были разработаны и в 2021 г. утверждены Минздравом России клинические рекомендации [2], которыми практикующим отечественным специалистам следует руководствоваться при составлении планов обследования и лечения мужчин, состоящих в бесплодных браках. Особое внимание в ходе диагностики необходимо уделять оценке состояния эндокринной системы и при наличии показаний использовать арсенал рекомендованных лекарственных средств. Это в полной мере относится к мужчинам с гипогонадотропным гипогонадизмом, которым для

индукции сперматогенеза показано применение хорионического гонадотропина человека (ХГЧ) и менотропинов (уровень убедительности рекомендаций – В, уровень достоверности доказательств – 2): такой соответствующий принципам патогенетической терапии подход позволяет рассчитывать на появление способности к зачатию естественным путем [2]. Следуя принципам патогенетического подхода, Американское общество репродуктивной медицины (American Society for Reproductive Medicine) совместно с Американской ассоциацией урологов (American Urological Association) и Европейская ассоциация урологов (European Association of Urology) указывают на возможность использования при патологии гипоталамуса пульс-терапии гонадотропин-рилизинг-гормоном [8, 9]. Однако согласно данным метаанализа, выполненного G. Rastrelli и соавт., даже в ситуации гипогонадотропного гипогонадизма терапия гонадотропинами (44 исследования) или гонадотропин-рилизинг-гормоном (16 исследований) только в ~75 % случаев инициирует сперматогенез [10]. В то же время у пациентов с идиопатическим мужским бесплодием использование лекарственных средств, воздействующих на функционирование гипоталамо-гипофизарно-гонадной оси (в том числе антиэстрогенов и гонадотропинов) и способствующих улучшению качества эякулята и повышению частоты спонтанного наступления беременности, было отнесено к видам терапии с ограниченной доказательностью эффективности применения.

В рекомендациях, подготовленных экспертами Американской ассоциации урологов совместно с Американским обществом репродуктивной медицины (2021) [8], указано, что у бесплодных мужчин с низким уровнем тестостерона возможно применение ингибиторов ароматазы (ИА) в режиме монотерапии или в комбинации с ХГЧ и селективными модуляторами рецепторов к эстрогенам (estrogen receptor, ER) (уровень достоверности доказательств – С). При этом авторы также рекомендовали информировать мужчин с необструктивной азооспермией о том, что имеются лишь ограниченные данные о пользе назначения этих препаратов перед хирургическим вмешательством с целью получения сперматозоидов (уровень достоверности доказательств – С).

Эксперты Европейской ассоциации урологов в клинических рекомендациях по мужскому репродуктивному здоровью, опубликованных в 2022 г., не смогли дать окончательных рекомендаций по использованию стероидного (тестолактон) или нестероидных (анастрозол и летрозол) ИА у мужчин с идиопатическим мужским бесплодием, однако отметили, что их требующее дальнейшего изучения использование в режиме офф-лейбл (т. е. не в соответствии с инструкцией по применению) хорошо переносилось пациентами, способствовало усилению эндогенной продукции тестостерона и улучшению параметров эякулята [9].

Принимая во внимание результаты исследований, авторы которых сделали выводы о благоприятном влиянии применения ИА на показатели эякулята мужчин, а также в связи с высокой распространенностью проблемы идиопатического мужского бесплодия, исследователи разных стран продолжают попытки оптимизировать режимы терапии ИА для стимуляции сперматогенеза. Настоящий обзор был подготовлен с целью представить современные данные литературы по этому вопросу.

Роль эстрогенов в сперматогенезе

Эстрогены – стероидные гормоны, которые проявляют плейотропные эффекты, их наиболее изученная роль заключается в контроле менструального цикла женщин. Эстрогены присутствуют также у мужчин, и основным источником их эндогенной продукции являются яички. В яичках синтезируется фермент ароматаза, отвечающий за необратимое превращение тестостерона в эстрогены [11]. У мужчин концентрация 17β-эстрадиола (E2) в периферических венах составляет около 20 пг/мл и в 50 раз выше (1 нг/мл) – в семенной вене [12]. Долгое время эстрогены не считались важными в мужской репродукции, пока не было показано, что мутации гена ER, уменьшающие чувствительность рецептора, приводят к снижению фертильности у самцов мышей [13]. В последующем было проведено много исследований, посвященных передаче сигналов эстрогенов у мужчин. В настоящее время известно, что E2 связывается либо с «классическими» внутриклеточными ERs, либо с мембранным ER, таким как рецептор к эстрогену 1, связанный с G-белком (GPER, GPR30), и, следовательно, он может запускать как геномные, так и негеномные сигнальные пути [11]. Помимо дикого типа, описано несколько вариантов/изоформ ER с различными свойствами связывания ДНК или лигандов [11], эти варианты/изоформы происходят от альтернативного сплайсинга или альтернативного использования промоторов, 3'-кодирующих и 5'-некодирующих областей [14]. Поэтому знание функциональных вариантов, которые могут специфически модулировать реакцию эстрогенов, имеет решающее значение для понимания их действия.

Передача сигналов эстрогена является сложным процессом, который зависит от клеточной среды и наличия рецепторов. В настоящее время известны 2 типа классических ERs, а именно рецептор к эстрогену 1/альфа (ESR1, ERα) и рецептор к эстрогену 2/бета (ESR2, ERβ), а также трансмембранный рецептор (GPER) [11]. Важно отметить, что в последнее время описаны несколько новых мембранно-ассоциированных рецепторов, таких как ER-X, ER-x и STX-связывающий белок, но играют ли эти рецепторы роль в мужской репродукции, еще предстоит определить [11]. Эстрогены благодаря своей стероидной природе могут проходить через плазматическую мембрану и связы-

ваться с внутриклеточными рецепторами, которые активируют и запускают клеточные реакции.

Ниже приведены основные процессы с участием E2 (адаптировано из [11]):

- пролиферация сперматогоний (ER α , GPER);
- пролиферация клеток Сертоли (ER α);
- регуляция апоптоза сперматидов и сперматид (ER α , ER β , GPER);
- дифференцировка клеток Сертоли (ER β);
- предотвращение апоптоза клеток Сертоли (GPER);
- регуляция капацитации и акросомной реакции сперматозоидов;
- созревание сперматозоидов в придатке яичка (ER α);
- регуляция пролиферации гоноцитов (ER β);
- регуляция пролиферации клеток Лейдига (ER β);
- метаболизм андрогенов;
- регуляция экспрессии ER;
- система антиоксидантной защиты;
- дифференцировка круглых сперматид (ER α);
- спермиация.

Искусственно индуцированная чрезмерная активация ER α или ER β у самцов крыс приводила к уменьшению размера помета и количества сперматозоидов, а также к увеличению потерь до и после имплантации [15]. Более того, выявлено, что оба рецептора играют особую роль в сперматогенезе [16]. Чрезмерная активация ER α вызывает остановку дифференцировки круглых сперматид к удлинённым в результате снижения экспрессии протамина 1 (Prm1), переходных нуклеопротеинов 1 (Tnp1) и 2 (Tnp2), что сопровождается изменениями в уровнях фолликулостимулирующего гормона (ФСГ), лютеинизирующего гормона и тестостерона [15, 16]. С другой стороны, чрезмерная активация ER β не приводит к изменениям уровня гонадотропина, но вызывает апоптоз сперматоцитов (внутренний путь – через митохондрии) и недостаточность выработки спермы в результате нарушения тубулобульбарных комплексов [15, 16]. Апикальные тубулобульбарные комплексы представляют собой структуры на основе актина на поверхности головки сперматозоидов, где образуется тесный контакт между клетками Сертоли и удлинёнными сперматидами [17]. Любое нарушение в образовании тубулобульбарных комплексов может вызвать сбой в отделении сперматозоидов от клеток Сертоли [11]. Переключение экспрессии ER α /ER β во время постнатального развития клеток Сертоли позволяет E2 опосредовать его эффекты в различных направлениях и регулировать пролиферацию незрелых клеток Сертоли, в то время как позже тот же сигнал подталкивает эти клетки к дифференцировке [18]. Помимо воздействия эстрогенов на мужскую репродуктивную систему, сперматозоиды также подвергаются воздействию E2 во время транспорта в женских половых путях, где они должны пройти капацитацию и экзоцитоз литических ферментов

во время акросомной реакции [19]. Было показано, что на оба этих процесса влияют эстрогены [11]. Поскольку правильное время созревания сперматозоидов до достижения яйцеклетки имеет решающее значение для успешного оплодотворения, любые изменения в процессах капацитации и/или акросомной реакции могут привести к снижению фертильности [20].

Влияние ингибиторов ароматазы на гормональную регуляцию сперматогенеза

Ароматаза, фермент цитохрома p450, присутствует в яичках, предстательной железе, головном мозге, костной и жировой ткани мужчин; превращает тестостерон и андростендион в E2 и эстрон соответственно. E2 оказывает отрицательное действие на гипоталамус и гипофиз, уменьшая гонадотропную секрецию, в конечном итоге влияя на сперматогенез. В данном контексте ИА могут снижать выработку эстрогена путем обратимого ингибирования изоферментов цитохрома p450 2A6 и 2C19 ферментного комплекса ароматазы, ингибируя отрицательную обратную связь эстрогена на гипоталамус, что приводит к более сильным импульсам гонадотропин-рилизинг-гормона, который стимулирует гипофиз для увеличения секреции ФСГ [9].

В настоящий момент в аптечной сети России представлены препараты с действующими веществами, обладающими описанными выше механизмами действия, – летрозол и анастрозол. Зарегистрированным показанием для их применения является рак молочной железы у женщин [21, 22].

Влияние ингибиторов ароматазы на параметры эякулята, уровни репродуктивных гормонов и частоту наступления беременности

Положительный эффект ИА впервые продемонстрирован в 1981 г. при лечении бесплодных пациентов с олигозооспермией [23]. В 2001 г. С.Р. Pavlovich и соавт. [24] предложили использовать значение 10 в качестве нижнего предела нормы для отношения тестостерона к E2 (соотношение T/E2, T: нг/дл; E2: пг/мл), как основанное на наблюдениях. С тех пор в достаточном числе работ было продемонстрировано, что ИА играют положительную роль при лечении мужского бесплодия у пациентов со сниженным соотношением T/E2. В последние годы появились работы, авторы которых указывают, что при терапии мужского бесплодия ИА не следует ограничиваться только соотношением T/E2 < 10, что также возможен положительный эффект при нормальном соотношении T/E2 у мужчин с бесплодием [25]. В настоящее время ИА включают тестолактон, летрозол и анастрозол, но тестолактон в последнее время практически не используется из-за неудовлетворительной эффективности [26, 27].

В мировой литературе опубликован определенный пул работ о влиянии ИА на мужскую фертильность и показатели сперматогенеза. Учитывая в основном небольшие выборки, представленные в работах, целесообразно остановиться на 2 метаанализах, посвященных этому вопросу.

В метаанализе F. Del Giudice и соавт. (2020) [28] были проанализированы публикации за последние 30 лет – до декабря 2018 г.; в итоговый анализ вошли 8 оригинальных работ, включившие 517 пациентов (162 с терапией тестостероном, 214 – анастрозолом, 64 – летрозолом и 48 – плацебо), в том числе пациентов с олиго-, крипто- и азооспермией без женского фактора бесплодия (исключены пары с анамнезом гинекологических операций и/или овуляторных нарушений). Гормональный профиль включенных в анализ пациентов характеризовался концентрацией ФСГ в пределах нормального диапазона референсных значений, низким уровнем тестостерона (<400 нг/дл/ $<13,9$ нмоль/л) и сопутствующим соотношением Т/Е2 <10 . Длительность наблюдения после лечения составила 3–16 мес.

По результатам проводимой терапии ИА зафиксировано [28]:

- увеличение уровня тестостерона на 48,5 % (с $320,1 \pm 98,2$ до $475,6 \pm 60,3$ нг/дл) по данным 7 работ ($n = 417$); только в 1 работе с применением тестостерона ($n = 25$) не выявлено изменения уровня тестостерона;
- увеличение соотношения Т/Е2 на 227 % (с $7,4 \pm 1,6$ до $24,1 \pm 10,1$) по данным 5 работ ($n = 374$);
- увеличение концентрации сперматозоидов на 116,3 % (с $7,9 \pm 5,4$ до $17,2 \pm 8,1$ млн/мл) по данным 4 работ; в 1 из 4 работ, включивших пациентов с азооспермией, получены сперматозоиды в эякуляте;
- увеличение подвижности сперматозоидов на 47 % (с $18,6 \pm 12,4$ до $27,4 \pm 12,5$ %) по данным 5 работ.

В целом терапию ИА пациенты переносили хорошо, однако были зафиксированы нежелательные эффекты: субклиническая печеночная дисфункция, снижение/потеря либидо и непереносимость лекарств, в связи с чем 14 (3,2 %) пациентов прекратили терапию. Следует отметить, что значимых костно-суставных событий или осложнений, связанных со снижением плотности костной ткани, выявлено не было [28].

Авторы метаанализа делают осторожный вывод: «хотя доказательства являются многообещающими, будущие проспективные рандомизированные плацебо-контролируемые многоцентровые испытания необходимы для лучшего определения эффективности этих препаратов» [28].

Во второй метаанализ В. Guo и соавт. (2022) [29] вошли публикации до августа 2021 г. В итоговый анализ было включено 10 оригинальных работ ($n = 666$), в которых сообщается о параметрах спермы, уровнях гонадотропинов и тестостерона, достигнутых беременностях

при использовании летрозолола в дозе 2,5 мг/сут или анастрозолола 1 мг/сут. В анализ вошли пациенты с бесплодием (12 мес половой жизни без контрацепции) и соотношением Т/Е2 <10 (Т: нг/дл; Е2: пг/мл), без азооспермии.

Основные конечные точки: общее количество, концентрация, подвижность, морфология сперматозоидов и общая функциональная фракция сперматозоидов (ОФФС). ОФФС – комплексный показатель, отражающий нормальную фракцию сперматозоидов с точки зрения морфологии и подвижности во время эякуляции, который может быть определен следующим образом: общее количество сперматозоидов \times процент сперматозоидов с быстрым линейным поступательным движением \times процент сперматозоидов с нормальной морфологией $\times 10^{-4}$.

Вторичные конечные точки: сывороточные уровни ФСГ, лютеинизирующего гормона, тестостерона, Е2, соотношение Т/Е2, частота наступления беременности.

По результатам проводимой терапии ИА зафиксировано [29]:

- значительное улучшение показателя ОФФС (SMD (standard mean difference) 1,16; 95 % доверительный интервал (ДИ) 0,65–1,68; $p = 0,001$) с высокой гетерогенностью ($p = 0,002$; $I^2 = 74,6$ %); анализ в подгруппах показал, что летрозол превосходит анастрозол;
- увеличение концентрации сперматозоидов (WMD (weighted mean difference) 7,64; 95 % ДИ 3,64–11,64; $p < 0,001$), при этом исследования характеризовались гетерогенностью ($p < 0,001$; $I^2 = 97,5$ %); анализ в подгруппах показал, что увеличение концентрации сперматозоидов было сопоставимо с данными контрольной группы пациентов, получавших селективные модуляторы ER или ХГЧ (WMD $-1,61$; 95 % ДИ $-6,72...3,5$; $p = 0,537$), исследования характеризовались гетерогенностью ($p < 0,001$; $I^2 = 97,6$ %);
- увеличение общего количества сперматозоидов (SMD 2,56; 95 % ДИ 1,82–3,30; $p < 0,001$) с высокой гетерогенностью ($p < 0,001$, $I^2 = 85,6$ %);
- увеличение подвижности сперматозоидов по сравнению с исходным уровнем (WMD 9,09; 95 % ДИ 5,40–12,77; $p < 0,001$) с гетерогенностью исследований ($p < 0,001$, $I^2 = 93$ %); анализ в подгруппах показал, что ИА уступают селективным модуляторам ER или другим методам лечения для улучшения подвижности сперматозоидов (WMD $-2,55$; 95 % ДИ $-4,11...-1,00$; $p = 0,001$);
- улучшение морфологии сперматозоидов по сравнению с исходным уровнем (WMD 2,49; 95 % ДИ 1,93–3,05; $p < 0,001$); после удаления исследования – источника неоднородности ($p < 0,001$, $I^2 = 81,7$ %) разница осталась значимой (WMD 3,01; 95 % ДИ 2,79–3,23; $p < 0,001$) ($p = 0,19$, $I^2 = 35$ %); анализ

в подгруппах показал, что ИА не отличаются от других методов лечения (WMD $-0,81$; 95 % ДИ $-4,48...2,86$; $p < 0,001$);

- увеличение уровней ФСГ и лютеинизирующего гормона (SMD $0,99$; 95 % ДИ $0,03-1,94$; $p = 0,044$ и SMD $0,88$; 95 % ДИ $0,13-1,63$; $p = 0,021$), однако результаты по ФСГ не были надежными и не согласуются в разных исследованиях;
- увеличение уровня тестостерона (SMD $3,67$; 95 % ДИ $2,40-4,93$; $p < 0,001$);
- снижение уровня E2 (SMD $-3,67$; 95 % ДИ $-5,24...-2,09$; $p = 0,001$);
- увеличение соотношения T/E2 (SMD $4,84$; 95 % ДИ $2,58-7,11$; $p < 0,001$);
- в 2 исследованиях проведен анализ частоты наступления беременности: в работе F. Tian и соавт. [30] в группе летрозола наступила 1 беременность (1/14), частота наступления беременности при терапии летрозолом значимо не отличалась от таковой при других видах терапии: в группе тестостерона ундеcanoата (0/16), группе ХГЧ (11/65) и группе традиционной китайской медицины (5/60); L. Kooshesh и соавт. [31] сообщили о 4 беременностях (4/20) на фоне терапии летрозолом.

Из 243 пациентов, получавших ИА, в 37 (15,2 %) случаях наблюдались побочные эффекты. Среди различных неблагоприятных событий наиболее репрезентативными были снижение/потеря либидо – 6,2 % (15/243), за которыми последовали субклиническая дисфункция печени – 2,1 % (5/243), кожная сыпь – 1,2 % (3/243), головная боль и другие неприятные ощущения – 3,2 % (8/243) [29].

Важно отметить, что чрезмерное подавление синтеза эстрогенов может быть связано со снижением способности к оплодотворению у сперматозоидов [32], поэтому авторы рекомендуют прекратить прием ИА в течение 2–7 дней перед применением вспомогательных репродуктивных технологий (например, у летрозола период полураспада составляет 48 ч и полное выведение происходит через 5 периодов полураспада) [29]. Возможно, стоит рассмотреть использование более низких доз или урежение кратности приема ИА: такой подход показан на примере коррекции гиперэстрогемии З.Ш. Павловой и соавт. [33]. В этой работе на фоне приема летрозола 2,5 мг 2 раза в неделю выявлено достоверное снижение уровня E2 в 2,1 раза (с 51,4 до 24,3 пг/мл) с достижением его физиологических величин и отсутствием снижения ниже референсного диапазона [33]. С учетом важной роли эстрогенов в сперматогенезе, с нашей точки зрения, целесообразно проводить контроль гормонального статуса 1 раз в 2–4 нед и не допускать снижения уровня E2 ниже референсных границ, используя либо уменьшение дозировки препаратов, либо урежение кратности приема в зависимости от периода полувыведения препарата.

В заключение авторы метаанализа делают вывод о том, что ИА могут быть эффективными при мужском бесплодии, а для пациентов, которым предстоит применение вспомогательных репродуктивных технологий, дают совет прекратить прием лекарств за 2–7 дней до предполагаемой даты оплодотворения. При этом они отмечают, что небольшое число обследованных пациентов не позволяет сделать окончательные выводы, и указывают на необходимость проведения дальнейших проспективных рандомизированных исследований с оценкой показателей, подтверждающих наступление беременности, прежде чем ИА можно будет рекомендовать к применению в клинической практике.

Помимо стандартных параметров спермограммы, таких как концентрация, количество, подвижность и доля морфологически нормальных форм сперматозоидов, важным представляется влияние ИА на степень окислительного стресса и целостность хроматина сперматозоидов у мужчин. Так, в работе L. Kooshesh и соавт. [31] показано, что у мужчин с идиопатической олиго/астено/тератозооспермией и соотношением T/E2 ≤ 10 ($n = 20$) на фоне приема летрозола в дозе 2,5 мг/сут в течение 3 мес значительно снизились уровень фрагментации ДНК сперматозоидов, определяемый методом TUNEL ($14,75 \pm 3,29$ против $9,28 \pm 2,04$; $p = 0,0401$), и дефицит протамина, оцениваемый с помощью хромомицина А3 ($43,12 \pm 2,91$ против $31,12 \pm 2,46$; $p = 0,0001$); наблюдалась сильная корреляция между процентом положительности сперматозоидов по хромомицину А3 и фрагментацией ДНК ($r = 0,832$, $p < 0,001$), однако изменение внутриклеточных уровней активных форм кислорода, оцениваемых с помощью окрашивания DCFH-DA, не было достоверным ($11,66 \pm 2,52$ против $9,4 \pm 2,36$; $p = 0,261$). Вероятно, полученные данные связаны с тем, что тестостерон обладает антиоксидантной активностью, а высокий уровень эстрогена может, наоборот, ее подавлять. Ранее были описаны 3 механизма, которые объясняют фрагментацию ДНК сперматозоидов: 1) дефектная упаковка хроматина из-за бездействия эндогенной нуклеазы (топоизомеразы II); 2) абортный апоптоз; 3) повреждение ДНК из-за окислительного стресса во время прохождения придатка яичка, когда митохондрии становятся активными для производства аденозинтрифосфата во время созревания придатка [34–37]. Учитывая то, что авторы не наблюдали значительного снижения продукции активных форм кислорода, улучшение фрагментации ДНК сперматозоидов, вероятно, связано с улучшением упаковки хроматина и апоптотического пути, которые в основном зависят от уровня половых гормонов [31, 38]. Кроме того, введение ФСГ может уменьшить повреждение ДНК сперматозоидов у мужчин с идиопатической олиго/астено/тератозооспермией [39, 40], механизм действия ФСГ в снижении повреждения

ДНК, вероятно, коррелирует с его антиапоптотическим действием. Таким образом, подавление синтеза ФСГ может увеличить апоптотическую фрагментацию ДНК [39, 41]. Также роль ФСГ в созревании сперматозоидов связана с замещением гистонов протаминами при спермиогенезе [40]. Исходя из этого, представляется, что летрозол вместе с повышением секреции ФСГ может улучшить целостность хроматина за счет правильной замены гистонов протаминами [31].

В России и странах СНГ опубликованных работ по использованию ИА для коррекции мужского бесплодия немного.

В отечественной литературе описан клинический случай проведения комбинированной терапии с использованием ИА пациенту с немозаичной формой синдрома Клайнфельтера перед биопсией яичек (сперматозоиды не найдены) [42], и зарегистрировано 2 патента на использование ИА, в которых указано на улучшение показателей сперматогенеза на фоне терапии ИА [43, 44]. Успешно защищена кандидатская диссертация, в которой показано, что у пациентов с ожирением (индекс массы тела >30) при использовании анастрозола увеличилась концентрация, подвижность и доля морфологически нормальных форм сперматозоидов [45].

Всемирная организация здравоохранения в 2016 г. опубликовала данные о распространенности у мужчин старше 18 лет избыточной массы тела и ожирения, которая составила 39 %, и только ожирения – 11 % [46]. По данным российских авторов, опубликованным в 2016 г., у мужчин из бесплодных пар частота встречаемости избыточной массы тела и ожирения составила 74 %, а только ожирения – 34 % [47], что свидетельствует об ассоциации накопления избыточной жировой ткани с мужским бесплодием. В последние годы зафиксирован рост распространенности избыточной массы тела и ожирения [48]; опубликованы данные исследований и ряд метаанализов об их негативном влиянии у мужчин на вероятность развития инфертильности [49–51], концентрацию [52, 53, 54], подвижность [49] и морфологию сперматозоидов [48], уровень фрагментации ДНК сперматозоидов [49, 50, 55], эффективность вспомогательных репродуктивных технологий [49, 56], вероятность прерывания беременности [50], шанс живорождения [49] и показатели здоровья детей [49, 50]. Основными патогенетическими механизмами воздействия ожирения на мужскую фертильность являются нарушения гормональной регуляции сперматогенеза, связанные с увеличением конверсии тестостерона в E2

в жировой ткани; снижение секреции гонадотропинов вследствие более выраженного ингибирующего влияния E2 на гипоталамус и гипофиз; влияние гормонов жировой ткани на гормональную регуляцию репродуктивной функции и на сперматогенез; активация окислительного стресса и системного воспаления через выработку провоспалительных цитокинов адипоцитами висцеральной жировой ткани [57]. С учетом высокой частоты встречаемости избыточной массы тела и ожирения у мужчин из бесплодных пар, патогенетических механизмов влияния ожирения на работу гипоталамо-гипофизарно-яичковой оси и сперматогенез, а также сведений из работ по применению ИА у этой категории пациентов, возможно, ИА могут более широко использоваться у данной группы пациентов.

Заключение

Таким образом, в настоящее время идет накопление результатов исследований, направленных на оценку использования ИА у мужчин, состоящих в бесплодном браке. Полученные данные свидетельствуют в пользу того, что эти препараты могут способствовать повышению концентрации, подвижности и доли нормальных форм сперматозоидов, снижению фрагментации ДНК сперматозоидов и нормализации процессов протаминации. Эти эффекты более заметны у пациентов с избыточной массой тела и ожирением, а также показателями соотношения T/E2 <10 . Принимая во внимание важную роль эстрогенов в процессе сперматогенеза, при использовании ИА целесообразно контролировать гормональный статус и не допускать снижения уровня E2 ниже границ референсного диапазона с учетом его множественных эффектов. При этом авторы некоторых работ отмечают, что накоплено недостаточно данных для подтверждения влияния терапии ИА на частоту наступления беременности и рождения ребенка. По имеющимся на сегодняшний день данным всего лишь двух исследовательских групп, эффективность лечения ИА для достижения беременности нельзя считать высокой: она наступила у 1 из 5 [31] и 1 из 14 [30] партнеров пролеченных мужчин. Очевидно, что для принятия решения о возможности применения ИА в клинической практике для лечения мужского бесплодия необходимы дальнейшие исследования, а для использования с этой целью ИА отечественными специалистами также потребуются внесение соответствующих изменений в инструкции к лекарственным препаратам и изменение действующих регламентирующих документов.

ЛИТЕРАТУРА / REFERENCES

1. Levine H., Jørgensen N., Martino-Andrade A. et al. Temporal trends in sperm count: a systematic review and meta-regression analysis of samples collected globally in the 20th and 21st centuries. *Hum Reprod Update* 2022;29(2):157–76. DOI: 10.1093/humupd/dmac035
2. Мужское бесплодие. Клинические рекомендации. Российское общество урологов, 2021. Доступно по: https://cr.minzdrav.gov.ru/recomend/5_2 (дата обращения: 02.11.2022). Male infertility. Clinical recommendations. Russian Society of Urologists, 2021. Available at: https://cr.minzdrav.gov.ru/recomend/5_2 (accessed: 02.11.2022). (In Russ.).
3. Лебедев Г.С., Голубев Н.А., Шадеркин И.А. и др. Мужское бесплодие в Российской Федерации: статистические данные за 2000–2018 годы. Экспериментальная и клиническая урология 2019;(4):4–12. DOI: 10.29188/2222-8543-2019-11-4-4-12 Lebedev G.S., Golubev N.A., Shaderkin I.A. et al. Male infertility in the Russian Federation: statistical data for 2000–2018. *Eksparimentalnaya i klinicheskaya urologiya = Experimental and Clinical Urology* 2019;(4):4–12. (In Russ.). DOI: 10.29188/2222-8543-2019-11-4-4-12
4. Andrology. Male reproductive health and dysfunction. Ed. by E. Nieschlag, H.M. Behre, S. Nieschlag. Berlin: Springer Verlag, 2010. 629 p.
5. Jung J.H., Seo J.T. Empirical medical therapy in idiopathic male infertility: promise or panacea? *Clin Exp Reprod Med* 2014;41(3):108–14. DOI: 10.5653/cerm.2014.41.3.108
6. Gundewar T., Kuchakulla M., Ramasamy R. A paradoxical decline in semen parameters in men treated with clomiphene citrate: a systematic review. *Andrologia* 2021;53(1):e13848. DOI: 10.1111/andr.13848
7. Huijben M., Huijsmans R.L.N., Lock M.T.W.T. et al. Clomiphene citrate for male infertility: a systematic review and meta-analysis. *Andrology* 2023;11(6):987–96. DOI: 10.1111/andr.13388
8. Schlegel P.N., Sigman M., Collura B. et al. Diagnosis and treatment of infertility in men: AUA/ASRM Guideline PART II. *J Urol* 2021;205(1):44–51. DOI: 10.1097/JU.0000000000001520
9. EAU guidelines on sexual and reproductive health. European Association of Urology Arnhem, Netherlands. Available at: <https://uroweb.org/guidelines/sexual-and-reproductive-health/chapter/male-infertility> (accessed: 02.11.2022).
10. Rastrelli G., Corona G., Mannucci E., Maggi M. Factors affecting spermatogenesis upon gonadotropin-replacement therapy: a meta-analytic study. *Andrology* 2014;2(6):794–808. DOI: 10.1111/andr.262
11. Dostalova P., Zatecka E., Dvorakova-Hortova K. Of oestrogens and sperm: a review of the roles of oestrogens and oestrogen receptors in male reproduction. *Int J Mol Sci* 2017;18(5):904. DOI: 10.3390/ijms18050904
12. Kelch R.P., Jenner M.R., Weinstein R. et al. Estradiol and testosterone secretion by human, simian, and canine testes, in males with hypogonadism and in male pseudohermaphrodites with the feminizing testes syndrome. *J Clin Invest* 1972;51(4):824–30. DOI: 10.1172/JCI106877
13. Lubahn D.B., Moyer J.S., Golding T.S. et al. Alteration of reproductive function but not prenatal sexual development after insertional disruption of the mouse estrogen receptor gene. *Proc Natl Acad Sci U S A* 1993;90(23):11162–6. DOI: 10.1073/pnas.90.23.11162
14. Hirata S., Shoda T., Kato J., Hoshi K. Isoform/variant mRNAs for sex steroid hormone receptors in humans. *Trends Endocrinol Metab* 2003;14(3):124–9. DOI: 10.1016/S1043-2760(03)00028-6
15. Dumasia K., Kumar A., Kadam L., Balasinar N.H. Effect of estrogen receptor-subtype-specific ligands on fertility in adult male rats. *J Endocrinol* 2015;225(3):169–80. DOI: 10.1530/JOE-15-0045
16. Dumasia K., Kumar A., Deshpande S. et al. Differential roles of estrogen receptors, ESR1 and ESR2, in adult rat spermatogenesis. *Mol Cell Endocrinol* 2016;428:89–100. DOI: 10.1016/j.mce.2016.03.024
17. Upadhyay R.D., Kumar A.V., Ganeshan M., Balasinar N.H. Tubulobulbar complex: cytoskeletal remodeling to release spermatozoa. *Reprod Biol Endocrinol* 2012;10:27. DOI: 10.1186/1477-7827-10-27
18. Lucas T.F.G., Lazari M.F.M., Porto C.S. Differential role of the estrogen receptors ESR1 and ESR2 on the regulation of proteins involved with proliferation and differentiation of Sertoli cells from 15-day-old rats. *Mol Cell Endocrinol* 2014;382(1):84–96. DOI: 10.1016/j.mce.2013.09.015
19. Yanagimachi R. Mammalian fertilization. In: *The physiology of reproduction*. Ed. by E. Knobil, J.D. Neill. New York: Raven Press, 1994. Pp. 189–317.
20. Ded L., Sebkova N., Cerna M. et al. *In vivo* exposure to 17 β -estradiol triggers premature sperm capacitation in cauda epididymis. *Reproduction* 2013;145(3):255–63. DOI: 10.1530/REP-12-0472
21. Справочник Видаль. Инструкция по применению препарата Летрозол. Доступно по: https://www.vidal.ru/drugs/letrozole_29301?ysclid=iddgkcwi22729917312 (дата обращения: 12.04.2022). The Vidal Handbook. Instructions for the drug Letrozole. Available at: https://www.vidal.ru/drugs/letrozole_29301?ysclid=iddgkcwi22729917312 (accessed: 12.04.2022). (In Russ.).
22. Справочник Видаль. Инструкция по применению препарата Анастрозол. Доступно по: <https://www.vidal.ru/drugs/anastrozole-1?ysclid=iddgpk4z9z942508447> (дата обращения: 12.04.2022). The Vidal Handbook. Instructions for the drug Anastrozole. Available at: <https://www.vidal.ru/drugs/anastrozole-1?ysclid=iddgpk4z9z942508447> (accessed 12.04.2022). (In Russ.).
23. Vigersky R.A., Glass A.R. Effects of delta 1-testolactone on the pituitary-testicular axis in oligospermic men. *J Clin Endocrinol Metab* 1981;52(5):897–902. DOI: 10.1210/jcem-52-5-897
24. Pavlovich C.P., King P., Goldstein M., Schlegel P.N. Evidence of a treatable endocrinopathy in infertile men. *J Urol* 2001;165(3):837–41. DOI: 10.1016/S0022-5347(05)66540-8
25. Shuling L., Sie Kuei M.L., Saffari S.E. et al. Do men with normal testosterone-oestradiol ratios benefit from letrozole for the treatment of male infertility? *Reprod Biomed Online* 2019;38(1):39–45. DOI: 10.1016/j.rbmo.2018.09.016
26. Schlegel P.N. Aromatase inhibitors for male infertility. *Fertil Steril* 2012;98(6):1359–62. DOI: 10.1016/j.fertnstert.2012.10.023
27. Clark R.V., Sherins R.J. Treatment of men with idiopathic oligozoospermic infertility using the aromatase inhibitor, testolactone. Results of a double-blinded, randomized, placebo-controlled trial with crossover. *J Androl* 1989;10(3):240–7. DOI: 10.1002/j.1939-4640.1989.tb00094.x
28. Del Giudice F., Busetto G.M., De Berardinis E. et al. A systematic review and meta-analysis of clinical trials implementing aromatase inhibitors to treat male infertility. *Asian J Androl* 2020;22(4):360–7. DOI: 10.4103/aja.aja_101_19
29. Guo B., Li J.J., Ma Y.L. et al. Efficacy and safety of letrozole or anastrozole in the treatment of male infertility with low testosterone-estradiol ratio: a meta-analysis and systematic review. *Andrology* 2022;10(5):894–909. DOI: 10.1111/andr.13185
30. Tian F., Diao R., Zhen W. Clinical treatment on the low testosterone estradiol ratio of patients with oligoasthenospermia. *Chinese J Coal Ind Med* 2016.
31. Kooshesh L., Bahmanpour S., Zeighami S., Nasr-Esfahani M.H. Effect of Letrozole on sperm parameters, chromatin status and ROS level in idiopathic oligo/astheno/teratozoospermia. *Reprod Biol Endocrinol* 2020;18(1):47. DOI: 10.1186/s12958-020-00591-2

32. Murad M. Aromatase inhibitors in infertile patients: effects on seminal parameters, serum and seminal plasma testosterone levels, and estradiol levels during short-term follow-up. *Turk J Med Sci* 2009;39(4):519–24.
33. Павлова З.Ш., Аметов А.С., Голодников И.И., Камалов А.А. Нормализация баланса эстрогенов и андрогенов у мужчин с гиперэстрогенией при использовании препарата класса ингибиторов ароматазы – летрозол. *Акушерство, гинекология и репродукция*. 2022;16(1):16–28. DOI: 10.17749/2313-7347/ob.gyn.rep.2022.282
Pavlova Z.S., Ametov A.S., Golodnikov I.I., Kamalov A.A. Estrogen/androgen balance in men with hyperestrogenism normalized by using letrozole of the aromatase inhibitor drug class. *Akusherstvo, ginekologiya i reproduksiya = Obstetrics, Gynecology and Reproduction* 2022;16(1):16–28. (In Russ.). DOI: 10.17749/2313-7347/ob.gyn.rep.2022.282
34. González-Marín C., Gosálvez J., Roy R. Types, causes, detection and repair of DNA fragmentation in animal and human sperm cells. *Int J Mol Sci* 2012;13(11):14026–52. DOI: 10.3390/ijms131114026
35. Andrabi S. Mammalian sperm chromatin structure and assessment of DNA fragmentation. *J Assist Reprod Genet* 2007;24(12):561–9. DOI: 10.1007/s10815-007-9177-y
36. Nili H.A., Mozdarani H., Aleyasin A. Correlation of sperm DNA damage with protamine deficiency in Iranian subfertile men. *Reprod Biomed Online* 2009;18(4):479–85. DOI: 10.1016/s1472-6483(10)60123-x
37. Roca J. Topoisomerase II: a fitted mechanism for the chromatin landscape. *Nucleic Acids Res* 2008;37(3):721–30. DOI: 10.1093/nar/gkn994
38. Bakshi R., Galande S., Bali P. et al. Developmental and hormonal regulation of type II DNA topoisomerase in rat testis. *J Mol Endocrinol* 2001;26(3):193–206. DOI: 10.1677/jme.0.0260193
39. Muratori M., Baldi E. Effects of FSH on sperm DNA fragmentation: review of clinical studies and possible mechanisms of action. *Front Endocrinol (Lausanne)* 2018;9:734. DOI: 10.3389/fendo.2018.00734
40. Colacurci N., De Leo V., Ruvolo G. et al. Recombinant FSH improves sperm DNA damage in male infertility: a phase II clinical trial. *Front Endocrinol (Lausanne)* 2018;9:383. DOI: 10.3389/fendo.2018.00383
41. Ruvolo G., Fornaro F., Bosco L. et al. r-FSH administration in idiopathic oligoasthenoteratozoospermic patients (iOAT) reduces the apoptotic rate in sperm cells. *Fertil Steril* 2009;92(3):S72–S3. DOI: 10.1016/j.fertnstert.2009.07.281
42. Витязева И.И., Боголюбова С.В., Брагина Е.Е., Арифудилин Е.А. Возможность получения сперматозоидов у мужчин с мозаичной формой синдрома Клайнфельтера в программах экстракорпорального оплодотворения. Обзор литературы и описание случая. *Андрология и генитальная хирургия* 2014;15(3):16–25. DOI: 10.17650/2070-9781-2014-3-16-25
Vityazeva I.I., Bogolyubov S.V., Bragina Y.Y., Arifulin Y.A. Microdissection testicular sperm extraction in patients with non-mosaic Klinefelter syndrome in programme in vitro fertilization: literature review and cases report. *Andrologiya i genital'naya khirurgiya = Andrology and Genital Surgery* 2014;15(3):16–25. (In Russ.). DOI: 10.17650/2070-9781-2014-3-16-25
43. Почерников Д.Г., Стрельников А.И., Винокуров Е.Ю. Способ коррекции гиперэстрадиолемии и нормогонадотропного гипогонадизма у мужчин. Патент РФ № RU 2474424 C2 от 10.02.2013. Доступно по: https://patents.s3.yandex.net/RU2474424C2_20130210.pdf
Pochernikov D.G., Strel'nikov A.I., Vinokurov E.Y. Method of correction of hyperestradiolemia and normogonadotropic hypogonadism in men. Patent of Russian Federation No. RU 2474424 C2, dated 10.02.2013. Available by: https://patents.s3.yandex.net/RU2474424C2_20130210.pdf (In Russ.).
44. Гамидов С.И., Тажетдинов О.Х. Способ прогнозирования эффективности ингибиторов ароматазы в лечении идиопатического бесплодия у мужчин с ожирением. Патент РФ № RU 2503008 C1 от 27.12.2013. Доступно по: https://patents.s3.yandex.net/RU2503008C1_20131227.pdf
Gamidov S.I., Tazhetdinov O.H. Method for predicting the effectiveness of aromatase inhibitors in the treatment of idiopathic infertility in obese men. Patent of Russian Federation No. RU 2503008 C1, dated 27.12.2013. Available at: https://patents.s3.yandex.net/RU2503008C1_20131227.pdf (In Russ.).
45. Тажетдинов О.Х. Особенности диагностики и лечения бесплодия у мужчин с ожирением. Автореф. дис. ... канд. мед. наук. М., 2012. 27 с.
Tazhetdinov O.H. Features of the diagnosis and treatment of infertility in obese men. Abstract of dis. ... candidate of medical sciences. Moscow, 2012. 27 p. (In Russ.).
46. Ожирение и избыточный вес. Информационный бюллетень ВОЗ. Доступно по: <https://www.who.int/ru/news-room/fact-sheets/detail/obesity-and-overweight> (дата обращения: 26.09.2021). Obesity and overweight. WHO information bulletin. Available at: <https://www.who.int/ru/news-room/fact-sheets/detail/obesity-and-overweight> (accessed: 26.09.2021). (In Russ.).
47. Епанчинцева Е.А., Селятицкая В.Г., Свиридова М.А., Лутов Ю.В. Медико-социальные факторы риска бесплодия у мужчин. *Андрология и генитальная хирургия* 2016;17(3):47–53. DOI: 10.17650/2070-9781-2016-17-3-47-53
Epanchintseva E.A., Selyaitskaya V.G., Sviridova M.A., Lutov Yu.V. Sociomedical risk factors for male infecundity. *Andrologiya i genital'naya khirurgiya = Andrology and Genital Surgery* 2016;17(3):47–53. (In Russ.). DOI: 10.17650/2070-9781-2016-17-3-47-53
48. Ng M., Fleming T., Robinson M. et al. Global, regional, and national prevalence of overweight and obesity in children and adults during 1980–2013: a systematic analysis for the global burden of disease study 2013. *Lancet* 2014;384(9945):766–81. DOI: 10.1016/S0140-6736(14)60460-8
49. Campbell J.M., Lane M., Owens J.A., Bakos H.W. Paternal obesity negatively affects male fertility and assisted reproduction outcomes: a systematic review and meta-analysis. *Reprod Biomed Online* 2015;31(5):593–604. DOI: 10.1016/j.rbmo.2015.07.012
50. Aly J.M., Polotsky A.J. Paternal diet and obesity: effects on reproduction. *Semin Reprod Med* 2017;35(4):313–7. DOI: 10.1055/s-0037-1602593
51. Campbell J.M., McPherson N.O. Influence of increased paternal BMI on pregnancy and child health outcomes independent of maternal effects: a systematic review and meta-analysis. *Obes Res Clin Pract* 2019;13(6):511–21. DOI: 10.1016/j.orcp.2019.11.003
52. Bieniek J.M., Kashanian J.A., Deibert C.M. et al. Influence of increasing body mass index on semen and reproductive hormonal parameters in a multi-institutional cohort of subfertile men. *Fertil Steril* 2016;106(5):1070–5. DOI: 10.1016/j.fertnstert.2016.06.041
53. Sermondade N., Faure C., Fezeu L. et al. BMI in relation to sperm count: an updated systematic review and collaborative meta-analysis. *Hum Reprod Update* 2013;19(3):221–31. DOI: 10.1093/humupd/dms050
54. Guo D., Wu W., Tang Q. et al. The impact of BMI on sperm parameters and the metabolite changes of seminal plasma concomitantly. *Oncotarget* 2017;8(30):48619–34. DOI: 10.18632/oncotarget.14950
55. Sepidarkish M., Maleki-Hajiagha A., Maroufizadeh S. et al. The effect of body mass index on sperm DNA fragmentation: a systematic review and meta-analysis. *Int J Obes (Lond)* 2020;44(3):549–58. DOI:10.1038/s41366-020-0524-8
56. Le W., Su S.H., Shi L.H. et al. Effect of male body mass index on clinical outcomes following assisted reproductive technology: a meta-analysis. *Andrologia* 2016;48(4):406–24. DOI: 10.1111/and.12461
57. Leisegang K., Henkel R., Agarwal A. Obesity and metabolic syndrome associated with systemic inflammation and the impact on the male reproductive system. *Am J Reprod Immunol* 2019;82(5):e13178. DOI: 10.1111/aji.13178



Вклад авторов

Е.А. Епанчинцева: разработка концепции и дизайна исследования, обзор публикаций по теме статьи, написание и редактирование текста статьи;

В.Г. Селятицкая, И.А. Корнеев, А.Ю. Бабенко: обзор публикаций по теме статьи, написание и редактирование текста статьи.

Authors' contribution

E.A. Epanchintseva: development of the concept and design of the study, review of publications on the topic of the article, article writing and editing;

V.G. Selyatitskaya, I.A. Korneev, A.Yu. Babenko: review of publications on the topic of the article, article writing and editing.

ORCID авторов / ORCID of authors

Е.А. Епанчинцева / E.A. Epanchintseva: <https://orcid.org/0000-0002-9041-2687>

В.Г. Селятицкая / V.G. Selyatitskaya: <https://orcid.org/0000-0003-4534-7289>

И.А. Корнеев / I.A. Korneev: <https://orcid.org/0000-0001-7347-1901>

А.Ю. Бабенко / A.Yu. Babenko: <https://orcid.org/0000-0002-0559-697X>

Конфликт интересов. Авторы заявляют об отсутствии конфликта интересов.

Conflict of interest. The authors declare no conflict of interest.

Финансирование. Исследование проведено без спонсорской поддержки.

Funding. The study was performed without external funding.

DOI: <https://doi.org/10.17650/2070-9781-2023-24-4-59-66>

Место антиоксидантов в терапии мужского бесплодия

Б.Р. Гвасалия^{1, 2}, А.В. Исаева¹, М.У. Бабаев¹

¹Кафедра урологии ФГБОУ ВО «Московский государственный медико-стоматологический университет им. А.И. Евдокимова» Минздрава России; Россия, 127473 Москва, ул. Десятская, 20, стр. 1;

²кафедра урологии Московского института непрерывного образования ФГБОУ ВО «Российский биотехнологический университет (РОСБИОТЕХ)»; Россия, 125080 Москва, Волоколамское шоссе, 11

Контакты: Бадри Роинович Гвасалия bgvasalia@gmail.com

Проблема бесплодия затрагивает от 10 до 15 % пар во всем мире. На долю мужского фактора приходится до половины всех случаев бесплодия, при этом от 25 до 87 % случаев мужского бесплодия, как предполагают, обусловлены влиянием оксидативного стресса. Избыточная концентрация активных форм кислорода приводит к повреждению мембран сперматозоидов и нарушению целостности их ДНК, что отражается не только на вероятности наступления беременности естественным путем, но и на результатах применения вспомогательных репродуктивных технологий и риске невынашивания беременности. В данной работе представлен обзор экзогенных и эндогенных факторов антиоксидантной защиты, а также данные об их влиянии на параметры спермы и репродуктивное здоровье мужчин в целом.

Ключевые слова: мужское бесплодие, идиопатическое бесплодие, оксидативный стресс, антиоксидантная терапия, фрагментация ДНК, L-карнитин, омега-3, докозагексаеновая кислота, эйкозапентаеновая кислота

Для цитирования: Гвасалия Б.Р., Исаева А.В., Бабаев М.У. Место антиоксидантов в терапии мужского бесплодия. Андрология и генитальная хирургия 2023;24(4):59–66. <https://doi.org/10.17650/2070-9781-2023-24-4-59-66>

The place of antioxidants in male infertility therapy

B.R. Gvasalia^{1, 2}, A.V. Isaeva¹, M.U. Babaev¹

¹Department of Urology, A.I. Yevdokimov Moscow State University of Medicine and Dentistry; Bld. 1, 20 Delegatskaya St., Moscow 127473, Russia;

²Department of Urology of the Moscow Institute of Continuing Education, Russian Biotechnological University (ROSBIOTECH); 11, Volokolamskoe Shosse, Moscow 125080, Russia

Contacts: Badri Roinovich Gvasalia bgvasalia@gmail.com

Infertility affects 10 to 15 % of couples worldwide. Male factor accounts for up to half of infertility cases, with 25 to 87 % of male infertility cases thought to be caused by oxidative stress. Excessive concentrations of reactive oxygen species lead to damage to sperm membranes and disruption of the integrity of their DNA, which affects not only the likelihood of pregnancy naturally, but also the results of using assisted reproductive technologies and the risk of miscarriage. This paper provides an overview of exogenous and endogenous antioxidant protection factors, as well as their impact on sperm parameters and male reproductive health in general.

Keywords: male infertility, idiopathic infertility, oxidative stress, antioxidant therapy, DNA fragmentation, L-carnitine, omega-3, docosahexaenoic acid, eicosapentaenoic acid

For citation: Gvasalia B.R., Isaeva A.V., Babaev M.U. The place of antioxidants in male infertility therapy. *Andrologiya i genital'naya khirurgiya = Andrology and Genital Surgery* 2023;24(4):59–66. (In Russ.). <https://doi.org/10.17650/2070-9781-2023-24-4-59-66>

Введение

Бесплодие определяют как неспособность пары достичь беременности в течение 1 года при регулярной половой жизни без использования методов контрацепции [1]. Неспособность зачать ребенка затрагивает от 10 до 15 % пар во всем мире. На долю мужского фактора приходится до половины всех случаев бесплодия, причем считается, что от 25 до 87 % случаев мужского бесплодия связаны с влиянием оксидативного стресса (ОС) [2].

В последние 50 лет наблюдается тенденция к увеличению количества бесплодных пар и мужчин с нарушением фертильности. Так, например, отмечено снижение средней концентрации сперматозоидов на 0,70 млн/мл в год в период с 1981 по 2013 г. [3].

Причиной мужского бесплодия могут быть генетические и инфекционные аспекты, варикозное расширение вен мошонки, гормональные и иммунологические нарушения, врожденные или приобретенные аномалии мочеполовой системы, злокачественные новообразования, ятрогенные факторы. Примерно в 30–40 % случаев причину нарушения параметров спермы обнаружить не удается. Такое явление называют идиопатическим мужским бесплодием [1].

Одним из механизмов, предположительно вызывающих идиопатическое бесплодие, является воздействие активных форм кислорода (АФК). Повышенная концентрация АФК в сочетании с ослаблением антиоксидантной защиты приводит к ОС [4].

Активные формы кислорода являются естественными продуктами превращения кислорода в рамках метаболических процессов [4]. Определенный уровень генерации АФК необходим для созревания сперматозоидов, акросомальной реакции, капацитации, гиперактивации и проникновения их в яйцеклетку [5]. Кроме того, АФК могут выполнять функцию молекул-мессенджеров, модулируя никотинамидадениндинуклеотидфосфат (НАДФН)-оксидазу и работу цепи переноса электронов в митохондриях. В сперматозоидах метаболизм супероксид-аниона регулируется НАДФН-оксидоредуктазой совместно с ксантинооксидазой клеток и семенной плазмы [5]. Считается, что незрелые сперматозоиды с остатками цитоплазмы генерируют больше АФК по сравнению с морфологически нормальными сперматозоидами [5]. Лейкоциты спермы — еще один источник АФК, продуцирующий их в 100 раз больше, чем сперматозоиды в физиологических условиях [6]. Наряду с повышением температуры мошонки, возможно, ОС и АФК-индуцированное повреждение дезоксирибонуклеиновой кислоты (ДНК) служат основными патогенетическими факторами бесплодия при варикоцеле [4]. Наличие микробного возбудителя независимо от присутствия лейкоцитов также способствует накоплению АФК [7]. Инфекционно-воспалительные заболевания репродуктивных органов, а также системные острые респираторные вирусные заболевания сопровождаются развитием ОС [8].

Внешними факторами развития ОС являются ожирение, курение, употребление алкоголя, ионизирующее излучение, тяжелые металлы, а также факторы окружающей среды, включая пестициды и загрязнение [8, 9].

Повреждение ДНК сперматозоидов не только снижает вероятность естественного зачатия, но и влияет на успех вспомогательных репродуктивных технологий (ВРТ) и может способствовать более высокому риску выкидыша и возникновения заболеваний у потомства [8–10].

В 2022 г. группа исследователей рассмотрела связь уровня ОС в сперме с результатами протоколов интрацитоплазматических инъекций сперматозоида (ИКСИ) и основными параметрами эякулята, включая ДНК-фрагментацию. В исследование были включены 144 супружеские пары, проходившие процедуру экстракорпорального оплодотворения методом ИКСИ. Согласно полученным данным, повышенный уровень ОС в эякуляте ассоциируется с неудачными результатами процедур ВРТ и требует предварительной подготовки мужчины [11].

В другом исследовании оценивалось влияние повышенной (более 15 %) фрагментации ДНК сперматозоидов на результаты ИКСИ на материале более чем 1900 протоколов с донорскими ооцитами. Было установлено, что показатели живорождения (как вероятность живорождения после переноса эмбриона, так и кумулятивная вероятность живорождения) не зависят от уровня ДНК-фрагментации. Данное исследование подтвердило гипотезу о том, что яйцеклетки молодых здоровых женщин способны к «ремонту» поврежденных цепочек ДНК сперматозоидов [12].

Цель работы — провести анализ и актуализировать данные об эффективности применения антиоксидантной терапии в лечении мужского бесплодия.

Материалы и методы

Поиск публикаций осуществляли в базах данных Центральной научной медицинской библиотеки Российской Федерации и Национальной медицинской библиотеки США по ключевым словам: мужское бесплодие, идиопатическое бесплодие, оксидативный стресс, антиоксидантная терапия, фрагментация ДНК, витамин А, витамин Е, витамин С, витамин D, цинк, селен, фолиевая кислота, глутатион, N-ацетил-L-цистеин, коэнзим Q₁₀, инозитол, ликопин, L-карнитин, L-аргинин, омега-3, докозагексаеновая кислота. Учитывали только оригинальные публикации и метаанализы. Было отобрано 55 публикаций и проведен их описательный анализ.

Результаты

Антиоксиданты — биологические или химические соединения, которые нейтрализуют действие свободных

радикалов и останавливают цепную реакцию, ведущую к нарастанию ОС в тканях организма [13].

В естественных условиях разнообразным внутренним и внешним факторам ОС противостоит защитная антиоксидантная система, включающая эндогенные и экзогенные факторы.

К эндогенным факторам относят находящиеся в клетках ферменты: супероксиддисмутазы, каталазы, глутатионпероксидазы. Они встречаются как в сперматозоиде, так и в семенной плазме и, вероятно, продуцируются предстательной железой.

К экзогенным факторам относят поступающие с пищей неферментные факторы и низкомолекулярные соединения (витамины А, Е, С, D, глутатион, N-ацетил-L-цистеин, коэнзим Q₁₀, L-карнитин, фолиевая кислота, L-аргинин, омега-3 и др.), а также микронутриенты (селен (Se), цинк (Zn)). Нарушение синтеза или дефицит любого из вышеперечисленных антиоксидантов может вызвать снижение общей антиоксидантной активности [14].

Супероксиддисмутаза катализирует разрушение супероксид-аниона, а ее активный центр содержит медь (Cu) и цинк [15]. Активность супероксиддисмутазы в сперме положительно коррелирует с концентрацией и подвижностью сперматозоидов [16].

Каталаза способствует разложению перекиси водорода на воду и молекулярный кислород [6]. Уровень каталазы положительно коррелирует с прогрессивной подвижностью сперматозоидов у условно здоровых мужчин [16].

Глутатионпероксидаза отвечает за каталитическую редукцию перекиси водорода и органических пероксидов, включая перекиси фосфолипидов [17]. Этот фермент в сперматозоидах локализуется преимущественно в матриксе митохондрий. Особая его изоформа защищает ДНК от окислительного повреждения, в том числе при конденсации хроматина [18]. Зафиксировано снижение активности ГТП в сперме при тяжелой астенозооспермии, олигозооспермии и тератозооспермии [19].

Функция неферментных антиоксидантов сводится к способности связывать свободные радикалы [20]. Именно неферментные системы являются наиболее подходящей мишенью для эмпирической терапии мужского бесплодия [4].

β-каротин – жирорастворимое органическое соединение, которое является предшественником витамина А [14]. Каротиноиды – природные антиоксиданты, которые защищают целостность клеточных мембран, регулируют пролиферацию эпителиальных клеток и участвуют в регуляции сперматогенеза. Дефицит каротиноидов в рационе может привести к снижению подвижности сперматозоидов [21]. От ретиноевой кислоты, которая является функционально активным метаболитом витамина А, зависит процесс дифференциации сперматогоний [22]. Витамин А

стимулирует дифференцировку клеток Лейдига, поэтому от его поступления в организм может зависеть уровень стероидных половых гормонов [23]. Имеются данные, указывающие на связь между биохимической активностью ретиноевой кислоты и целостностью гематотестикулярного барьера [24]. Однако витамин А тератогенен в высоких дозах, поэтому его редко добавляют в отпускаемые без рецепта препараты [25].

Витамин С (аскорбиновая кислота) является водорастворимым соединением, концентрация которого в семенной плазме в 10 раз выше, чем в сыворотке крови [26]. Аскорбиновая кислота способна нейтрализовать гидроксильные радикалы, а также радикалы супероксида и перекиси водорода, тем самым обеспечивая защиту от эндогенного окислительного повреждения [26].

В одном из исследований измеряли уровень аскорбиновой кислоты в семенной плазме фертильных и бесплодных мужчин. Фертильные субъекты продемонстрировали значительно более высокие уровни аскорбиновой кислоты в семенной жидкости, чем группы бесплодных мужчин ($p < 0,01$). Уровень аскорбиновой кислоты в семенной жидкости у фертильных и бесплодных мужчин коррелировал с процентом сперматозоидов с нормальной морфологией ($p < 0,01$) [26].

Уровень аскорбиновой кислоты в семенной плазме положительно коррелирует с процентом морфологически нормальных сперматозоидов и отрицательно – с индексом фрагментации ДНК [27].

Другие данные показывают, что при концентрации ниже 1000 ммоль/л витамин С является антиоксидантом, но при более высоких значениях действует как прооксидант [28].

Витамин Е (α-токоферол) представляет собой жирорастворимое соединение, находящееся главным образом в клеточных мембранах. Это антиоксидант, способный инактивировать свободные гидроксильные радикалы и супероксидные анионы [21]. Кроме того, витамин Е играет важную роль в обеспечении реакций между элементами антиоксидантной системы.

Аналоги витамина Е, особенно токоферол сукцинат, могут оказывать неблагоприятное воздействие на межклеточную коммуникацию, что может объяснить их неоднозначное влияние на сперматогенез [25].

Цинк является важным микроэлементом, участвующим в метаболизме ДНК и рибонуклеиновой кислоты, экспрессии генов и регуляции апоптоза [29]. В одном исследовании было показано, что дефицит цинка индуцирует апоптоз клеток Лейдига, снижение уровня тестостерона и нарушение сперматогенеза [30]. Этот микроэлемент интегрируется в структуры хвоста сперматозоида во время сперматогенеза [31].

Метаанализ 20 исследований, включивший более 3000 пациентов, показал, что содержание цинка в семенной плазме у бесплодных мужчин оказалось

достоверно меньшим, чем у фертильных, а добавки цинка значительно увеличивали объем эякулята, подвижность сперматозоидов и процент нормальной морфологии сперматозоидов [32].

Селен. Дефицит селена приводит к атрофии эпителия семенных канальцев, нарушениям сперматогенеза и созревания сперматозоидов, уменьшению объема яичек, снижению подвижности и ухудшению морфологии сперматозоидов [33]. Механизм, посредством которого селен снижает выраженность ОС и улучшает показатели спермограммы, достоверно неизвестен. Также селенсодержащие ферменты участвуют в синтезе тестостерона [34].

Отмечено, что семенная плазма бесплодных мужчин независимо от характера изменений в спермограмме содержит меньшее количество микроэлементов, в том числе и селена [35].

В одном из исследований было показано, что прием селена (50 мкг/день в течение 3 мес) значительно увеличивает количество сперматозоидов, их подвижность, а также объем эякулята, улучшает жизнеспособность и показатели морфологии сперматозоидов у бесплодных мужчин [35].

L-карнитин ингибирует перекисное окисление липидов, защищая тем самым митохондрии от токсичных продуктов метаболизма [21]. Благодаря возможности транспортировки жирных кислот в митохондрии L-карнитин влияет на энергетический обмен и подвижность сперматозоидов [21]. L-карнитин выделяется эпителиальными клетками в просвет семенных канальцев и канальцев придатка. Его концентрация в эпидидимальной плазме примерно в 2000 раз выше, чем в сыворотке крови [20].

В слепом рандомизированном контролируемом исследовании 73 пациента принимали L-карнитин (перорально по 15 г 2 раза в день) в течение 3 мес. Результаты исследования показали, что L-карнитин значительно улучшает подвижность, морфологию и концентрацию сперматозоидов, одновременно повышая уровни тестостерона и лютеинизирующего гормона [36].

Коэнзим Q₁₀ – жирорастворимый антиоксидант, предотвращающий перекисное окисление липидов. В физиологических условиях он регулирует цепь переноса электронов в митохондриях [37]. Этот антиоксидант оказывает протективное действие в отношении влияния АФК и повреждения ДНК сперматозоидов [38]. Имеются данные, что коэнзим Q₁₀ может восстанавливать антиокислительные свойства других антиоксидантов, таких как витамины E и C [38].

По данным ряда источников, на фоне приема коэнзима Q₁₀ не только улучшаются спермиологические параметры, но и повышается активность каталазы и СОД, кроме того, считается, что уровни коэнзима Q₁₀ в семенной плазме имеют линейную корреляцию с количеством сперматозоидов и их подвижностью [39, 40].

N-ацетил-L-цистеин представляет собой аминокислоту, которая проявляет антиоксидантные свойства после превращения в организме в цистеин, являющийся предшественником глутатиона. Он также способен напрямую снижать ОС за счет удаления свободных радикалов [41]. Роль ацетилцистеина в терапии мужского бесплодия неоднозначна, но он может применяться с целью снижения вязкости спермы при вискозипатии и связывания АФК [41].

Глутатион является неотъемлемой частью фермента глутатионпероксидазы. Естественный антиоксидант глутатионпероксидаза обеспечивает основную эндогенную антиоксидантную защиту от перекисного окисления липидов в яичках и их придатке. Благодаря ин-активации пероксидов липидов и перекиси водорода этот фермент обеспечивает защиту для липидных компонентов, сохраняя жизнеспособность и подвижность сперматозоидов [42]. Снижение содержания глутатиона в семенной плазме приводит к снижению подвижности сперматозоидов [42].

Фолиевая кислота (витамин B₉) играет важную роль в синтезе нуклеиновых кислот и метаболизме аминокислот. Она обладает сродством к свободным радикалам, что и послужило основанием к ее использованию в качестве потенциального антиоксиданта для лечения мужского бесплодия [26, 43]. Однако ее эффективность в лечении бесплодия неоднозначна. По результатам многоцентрового рандомизированного исследования с участием более 2000 мужчин, в котором сравнили данные 2 групп пациентов (принимавших 5 мг фолиевой кислоты + 30 мг цинка и получавших плацебо), было показано, что в группе мужчин, которые получали лечение, не повысилась частота живорождения, не изменились базовые параметры спермограммы, однако значимо повысилась фрагментация ДНК сперматозоидов и наблюдались побочные эффекты со стороны желудочно-кишечного тракта [43].

L-аргинин. Аминокислота L-аргинин считается одним из положительных регуляторов мужской репродуктивной функции, преимущественно за счет участия в NO-зависимых биологических механизмах [44]. Физиологическая концентрация NO, создаваемая тестикулярными макрофагами, стимулирует стероидогенез в клетках Лейдига. Однако в присутствии АФК NO может превращаться в пероксинитрит и другие сильные цитотоксические метаболиты, которые приводят к дисрегуляции синтеза тестостерона, участвующего в процессе сперматогенеза [45].

Докозагексаеновая кислота. Полиненасыщенные жирные кислоты – один из перспективных компонентов антиоксидантной терапии. Они выполняют множество функций в клетках, входят в состав фосфолипидных мембран [46]. Наиболее распространенной полиненасыщенной жирной кислотой, входящей в состав мембран сперматозоидов, является

докозагексаеновая кислота (ДГК) [46, 47]. По данным ряда источников, прием ДГК приводит к улучшению стандартных параметров спермограммы и снижению уровня фрагментации ДНК сперматозоидов [46]. От содержания ДГК в сперматозоидах во многом зависят такие свойства, как текучесть, гибкость и пластичность мембран, которые необходимы для успешного выполнения сперматозоидами их биологической функции [47].

В рандомизированном плацебо-контролируемом исследовании с участием 117 пациентов с мужским бесплодием, ассоциированным с высоким уровнем фрагментации ДНК сперматозоидов, оценили влияние ДГК на качество спермы. Пациенты основной группы в течение 3 мес получали по 1470 мг ДГК в сутки. Авторы сделали вывод, что ДГК способствует повышению подвижности, жизнеспособности сперматозоидов, снижению уровня фрагментации ДНК сперматозоидов и увеличению их криотолерантности вне зависимости от наличия воспалительного процесса в добавочных половых железах [47].

Обсуждение

В Кокрейновском обзоре рекомендуется с осторожностью интерпретировать имеющиеся на сегодняшний день публикации и выводы об антиоксидантной терапии. В эту работу были включены 90 исследований с общим числом участников 10 303 мужчины. Выявлено, что антиоксиданты могут улучшить частоту наступления клинической беременности и живорождений, но доказательства этого имеют низкий уровень достоверности. Также не было найдено связи между приемом антиоксидантов и такими нежелательными явлениями, как выкидыш и желудочно-кишечный дискомфорт [2].

В опубликованных в американском журнале “Fertility and Sterility” результатах многоцентрового исследования MOXI представлена информация об эффективности антиоксидантного комплекса при идиопатическом мужском бесплодии. Авторы исследования MOXI выбрали популярный антиоксидантный комплекс, который включал основные антиоксиданты в достаточных дозировках, в том числе витамин Е, селен, N-ацетилцистеин и карнитин. Однако результаты исследования показали, что данный антиоксидантный препарат не оказывает значимого влияния на основные параметры спермы, включая морфологию, подвижность и фрагментацию ДНК сперматозоидов. Также не было обнаружено улучшения показателей, связанных с частотой беременности и живорождения, как при естественном оплодотворении, так и при использовании ВРТ [48].

Авторы из Университета Майами (США) на страницах журнала “European Urology” отмечают ряд недостатков и ограничений в исследовании MOXI, которые могут влиять на его результаты. Один из вопросов, поднятых авторами статьи, связан с критериями отбора пациентов. В исследование включали пациентов

на основании всего одного результата спермограммы, что может ограничить достоверность результатов. Также стоит отметить, что продолжительность лечения у некоторых пациентов составляла всего 3 мес, в то время как обычно принято проводить лечение в течение 26 нед, чтобы охватить 2 полных цикла сперматогенеза. Кроме того, авторы статьи указывают на ряд методологических недостатков и важный факт – в группе пациентов, получавших плацебо, после 3 мес наблюдения отмечалось значительное улучшение показателей спермограммы. Это вызывает вопросы в отношении дизайна исследования. Однако данные вопросы не объясняются в исходной статье, что требует дальнейшего исследования. В итоге авторы критической статьи не разделяют выводов о неэффективности антиоксидантов и призывают к проведению более крупных и методологически качественных исследований [49].

Метаанализ 23 рандомизированных контролируемых исследований эффективности антиоксидантов у бесплодных мужчин в отношении 10 субстанций – L-карнитин, ацетил-L-карнитин, коэнзим Q₁₀, омега-3, селен, цинк, витамины Е и С, фолиевая кислота и N-ацетилцистеин – показал, что наилучшие результаты демонстрируют препараты L-карнитина, которые превосходили другие субстанции с точки зрения влияния на подвижность и морфологию сперматозоидов. Также хорошие данные были получены по эффективности препаратов омега-3-жирных кислот, которые наиболее сильно повышали концентрацию сперматозоидов. Положительные результаты продемонстрировали коэнзим Q₁₀ и селен [50].

Антиоксиданты широко представлены на рынке, однако клинические исследования не всегда демонстрируют их пользу. Возможно, причиной низкой эффективности антиоксидантов в исследованиях является отсутствие ОС у испытуемых. Несмотря на то что риски осложнений минимальны, затраты и отсутствие эффекта негативно влияют на психологическое состояние пациентов, поэтому при назначении антиоксидантной терапии предпочтение должно отдаваться препаратам с хорошей доказательной базой. Одним из таких препаратов на российском рынке сегодня является «БЕСТФертил-ДГК». В состав данного комплекса входят такие антиоксиданты, как L-карнитин, L-аргинин, коэнзим Q₁₀, цинк, фолиевая кислота, селен, витамин С, витамин Е, глутатион, эйкозапентаеновая кислота (ЭПК) и ДГК. Кроме того, «БЕСТФертил-ДГК», а также препарат «БЕСТФертил» содержат гинсенозиды. Ключевой особенностью именно этих комплексов является разнесение производителем на утренний и вечерний прием фармакологически и химически несовместимых составляющих, что игнорируется создателями других антиоксидантных комплексов. Согласно исследованию, проведенному в 2019 г., прием комплекса «БЕСТФертил» на протяжении 3 мес приводил к повышению доли сперматозоидов с прогрессивной

подвижностью практически на треть (41,15 % против 31,2 %; $p = 0,001$), а также снижению концентрации АФК в эякуляте и индекса фрагментации ДНК сперматозоидов. Эти параметры спермограммы являются одними из ключевых факторов, определяющих мужскую фертильность [51].

В другом проспективном контролируемом исследовании было показано, что через 3 мес приема препарата «БЕСТФертил» концентрация сперматозоидов у пациентов основной группы (принимавших препарат) достоверно ($p < 0,001$) увеличилась более чем в 3 раза – до $31,5 \pm 2,8$ млн/мл, также возросла доля подвижных сперматозоидов ($70,3 \pm 1,6$ %) [52]. В обоих исследованиях была показана высокая степень безопасности указанного препарата.

Таким образом, препарат «БЕСТФертил» является комплексом с доказанными эффективностью и безопасностью в отношении антиоксидантной терапии у мужчин с идиопатическим бесплодием. В состав нового препарата семейства «БЕСТФертил» – «БЕСТФертил-ДГК» – дополнительно включены ДГК и ЭПК, которые, как описано ранее на примере ДГК, являются важными и перспективными антиоксидантами и структурной единицей клеточных мембран спермато-

зоидов. Введение этих молекул в состав комплекса, учитывая их возможный химический антагонизм с другими компонентами, призвано улучшить результаты терапии и показатели наступления беременности, однако необходимо проведение дальнейших исследований.

Заключение

Как отмечают авторы международных руководств и систематических обзоров, антиоксиданты «в некоторых случаях» могут улучшить показатели спермограммы, повысить вероятность спонтанного зачатия и даже улучшить результаты ВРТ [53].

Авторы клинических исследований и метаанализов, включая в первоначальные выборки всех мужчин с идиопатическим бесплодием, неизбежно «усредняют» результаты и получают данные о невысокой эффективности антиоксидантов. Анализ исследований позволяет предположить, что существует определенная группа мужчин, которые получают явную пользу от приема антиоксидантов при правильно выделенной целевой группе [51, 53]. Кроме того, на уровне клинических рекомендаций необходима разработка показаний к измерению уровня АФК.

ЛИТЕРАТУРА / REFERENCES

1. Salonia A., Bettocchi C., Capogrosso P. et al. EAU guidelines on sexual and reproductive health. European Association of Urology, 2023.
2. De Ligny W., Smits R.M., Mackenzie-Proctor R. et al. Antioxidants for male subfertility. Cochrane Database Syst Rev 2022;5(5):CD007411. DOI: 10.1002/14651858.CD007411.pub5
3. Minhas S., Bettocchi C., Boeri L. et al. European Association of Urology guidelines on male sexual and reproductive health: 2021 update on male infertility. Eur Urol 2021;80(5):603–20. DOI: 10.1016/j.eururo.2021.08.014
4. Wright C., Milne S., Leeson H. Sperm DNA damage caused by oxidative stress: modifiable clinical, lifestyle and nutritional factors in male infertility. Reprod Biomed Online 2014;28(6):684–703. DOI: 10.1016/j.rbmo.2014.02.004
5. Fraczek M., Kurpisz M. [The redox system in human semen and peroxidative damage of spermatozoa (In Polish)]. Postepy Hig Med Dosw (Online) 2005;59:523–34.
6. Plante M., De Lamirande E., Gagnon C. Reactive oxygen species released by activated neutrophils, but not by deficient spermatozoa, are sufficient to affect normal sperm motility. Fertil Steril 1994;62(2):387–93. DOI: 10.1016/s0015-0282(16)56895-2
7. Henkel R.R. Leukocytes and oxidative stress: dilemma for sperm function and male fertility. Asian J Androl 2011;13(1):43–52. DOI: 10.1038/aja.2010.76
8. Martins da Silva S.J. Male infertility and antioxidants: one small step for man, no giant leap for andrology? Reprod Biomed Online 2019;39(6):879–83. DOI: 10.1016/j.rbmo.2019.08.008
9. Majzoub A., Agarwal A. Systematic review of antioxidant types and doses in male infertility: benefits on semen parameters, advanced sperm function, assisted reproduction and live-birth rate. Arab J Urol 2018;16(1):113–24. DOI: 10.1016/j.aju.2017.11.013
10. Simon L., Zini A., Dyachenko A. et al. A systematic review and meta-analysis to determine the effect of sperm DNA damage on *in vitro* fertilization and intracytoplasmic sperm injection outcome. Asian J Androl 2017;19(1):80–90. DOI: 10.4103/1008-682X.182822
11. Henkel R., Morris A., Vogiatzi P. et al. Predictive value of seminal oxidation-reduction potential analysis for reproductive outcomes of ICSI. Reprod Biomed Online 2022;45(5):1007–20. DOI: 10.1016/j.rbmo.2022.05.010
12. Hervás I., Pacheco A., Gil Julia M. et al. Sperm deoxyribonucleic acid fragmentation (by terminal deoxynucleotidyl transferase biotin dUTP nick end labeling assay) does not impair reproductive success measured as cumulative live birth rates per donor metaphase II oocyte used. Fertil Steril 2022;118(1):79–89. DOI: 10.1016/j.fertnstert.2022.04.002
13. Наумов Н.П., Щеплев П.А., Полозов В.В. Роль антиоксидантов в профилактике мужского бесплодия. Андрология и генитальная хирургия 2019; 20(1):22–9. DOI: 10.17650/2070-9781-2019-20-1-22-29
14. Naumov N.P., Scheplev P.A., Polozov V.V. The role of antioxidants in prevention of male infertility. Andrologiya i genital'naya khirurgiya = Andrology and Genital Surgery 2019;20(1):22–9. (In Russ.). DOI: 10.17650/2070-9781-2019-20-1-22-29
15. Корнеев И.А. Мужское бесплодие при оксидативном стрессе: пути решения проблемы. Урология 2022;1:102–8. DOI: 10.18565/urology.2022.1.102-108
16. Корнеев И.А. Оксидативный стресс и мужское бесплодие – клинический перспектива. Урология = Urology 2022;1:102–8. (In Russ.). DOI: 10.18565/urology.2022.1.102-108
17. Yan L., Liu J., Wu S. et al. Seminal superoxide dismutase activity and its relationship with semen quality and SOD gene polymor-

- phism. *J Assist Reprod Genet* 2014;31(5):549–54. DOI: 10.1007/s10815-014-0215-2
16. Macanovic B., Vucetic M., Jankovic A. et al. Correlation between sperm parameters and protein expression of antioxidative defense enzymes in seminal plasma: a pilot study. *Dis Markers* 2015;2015:436236. DOI: 10.1155/2015/436236
17. Galecka E., Jacewicz R., Mrowicka M. et al. [Antioxidative enzymes – structure, properties, functions (In Polish)]. *Pol Merkur Lekarski* 2008;25(147):266–8.
18. Yeung C.H., Cooper T.G., De Geyter M. et al. Studies on the origin of redox enzymes in seminal plasma and their relationship with results of *in vitro* fertilization. *Mol Hum Reprod* 1998;4(9):835–9. DOI: 10.1093/molehr/4.9.835
19. Crisol L., Matorras R., Aspichueta F. et al. Glutathione peroxidase activity in seminal plasma and its relationship to classical sperm parameters and *in vitro* fertilization intracytoplasmic sperm injection outcome. *Fertil Steril* 2012;97(4):852–7. DOI: 10.1016/j.fertnstert.2012.01.097
20. Гамидов С.И., Шатылко Т.В., Ли К.И., Гасанов Н.Г. Роль антиоксидантных молекул в терапии мужского бесплодия и подготовке мужчины к зачатию ребенка. *Медицинский совет* 2020;(3):122–9. DOI: 10.21518/2079-701X2020-3-122-129
- Gamidov S.I., Shatylo T.V., Li K.I., Gasanov N.G. The role of antioxidant molecules in the treatment of male infertility and the preparation of a man for conception. *Meditsinskiy sovet = Medical Council* 2020;(3):122–9. (In Russ.). DOI: 10.21518/2079-701X2020-3-122-129
21. Walczak-Jedrzejowska R., Wolski J.K., Slowikowska-Hilczek J. The role of oxidative stress and antioxidants in male fertility. *Cent European J Urol* 2013;66(1):60–7. DOI: 10.5173/cej.2013.01.art19
22. Li X., Long X.Y., Xie Y.J. et al. The roles of retinoic acid in the differentiation of spermatogonia and spermatogenic disorders. *Clin Chim Acta* 2019;497:54–60. DOI: 10.1016/j.cca.2019.07.013
23. Yang Y., Luo J., Yu D. et al. Vitamin A promotes Leydig cell differentiation *via* alcohol dehydrogenase 1. *Front Endocrinol (Lausanne)* 2018;9:644. DOI: 10.3389/fendo.2018.00644
24. Zhou Y., Zhang D., Hu D. et al. Retinoic acid: a potential therapeutic agent for cryptorchidism infertility based on investigation of flutamide-induced cryptorchid rats *in vivo* and *in vitro*. *Reprod Toxicol* 2019;87:108–17. DOI: 10.1016/j.reprotox.2019.05.063
25. Comhaire F. The role of food supplementation in the treatment of the infertile couple and for assisted reproduction. *Andrologia* 2010;42(5):331–40. DOI: 10.1111/j.1439-0272.2009.01025.x
26. Colagar A.H., Marzony E.T. Ascorbic acid in human seminal plasma: determination and its relationship to sperm quality. *J Clin Biochem Nutr* 2009;45(2):144–9. DOI: 10.3164/jcbn.08-251
27. Song G.J., Norkus E.P., Lewis V. Relationship between seminal ascorbic acid and sperm DNA integrity in infertile men. *Int J Androl* 2006;29(6):569–75. DOI: 10.1111/j.1365-2605.2006.00700.x
28. Lanzafame F.M., La Vignera S., Vicari E., Calogero A.E. Oxidative stress and medical antioxidant treatment in male infertility. *Reprod Biomed Online* 2009;19(5):638–59. DOI: 10.1016/j.rbmo.2009.09.014
29. Hambidge K.M., Krebs N.F. Zinc deficiency: a special challenge. *J Nutr* 2007;137(4):1101–5. DOI: 10.1093/jn/137.4.1101
30. Omu A.E., Al-Azemi M.K., Al-Maghrebi M. et al. Molecular basis for the effects of zinc deficiency on spermatogenesis: an experimental study in the Sprague-Dawley rat model. *Indian J Urol* 2015;31(1):57–64. DOI: 10.4103/0970-1591.139570
31. Giahi L., Mohammadmoradi S., Javidan A., Sadeghi M.R. Nutritional modifications in male infertility: a systematic review covering 2 decades. *Nutr Rev* 2016;74(2):118–30. DOI: 10.1093/nutrit/nuv059
32. Zhao J., Dong X., Hu X. et al. Zinc levels in seminal plasma and their correlation with male infertility: a systematic review and meta-analysis. *Sci Rep* 2016;6:22386. DOI: 10.1038/srep22386
33. Atig F., Raffa M., Ali H.B. et al. Altered antioxidant status and increased lipid per-oxidation in seminal plasma of tunisian infertile men. *Int J Biol Sci* 2012;8(1):139–49. DOI: 10.7150/ijbs.8.139
34. Flohé L. Selenium in mammalian spermiogenesis. *Biol Chem* 2007;388(10):987–95. DOI: 10.1515/BC.2007.112
35. Mossa M.M., Azzawi M.H., Dekhel H.H. et al. Effect of selenium in treatment of male infertility. *Exp Tech Urol Nephrol* 2018;1(5):ETUN.000521. DOI: 10.31031/ETUN.2018.01.000521
36. Ma L., Sun Y. Comparison of L-Carnitine vs. Coq10 and Vitamin E for idiopathic male infertility: a randomized controlled trial. *Randomized Controlled Trial. Eur Rev Med Pharmacol Sci* 2022;26(13):4698–704. DOI: 10.26355/eurrev_202207_29194
37. Gvozdjaková A., Kucharská J., Dubravický J. et al. Coenzyme Q₁₀, α -tocopherol, and oxidative stress could be important metabolic biomarkers of male infertility. *Dis Markers* 2015;2015:827941. DOI: 10.1155/2015/827941
38. Safarinejad M.R. The effect of coenzyme Q₁₀ supplementation on partner pregnancy rate in infertile men with idiopathic oligoasthenoteratozoospermia: an open-label prospective study. *Int Urol Nephrol* 2012;44(3):689–700. DOI: 10.1007/s11255-011-0081-0
39. Nadjarzadeh A., Shidfar F., Amirjannati N. et al. Effect of Coenzyme Q₁₀ supplementation on antioxidant enzymes activity and oxidative stress of seminal plasma: a double-blind randomised clinical trial. *Andrologia* 2014;46(2):177–83. DOI: 10.1111/and.12062
40. Lafuente R., González-Comadrán M., Solà I. et al. Coenzyme Q₁₀ and male infertility: a meta-analysis. *J Assist Reprod Genet* 2013;30(9):1147–56. DOI: 10.1007/s10815-013-0047-5
41. Ciftci H., Verit A., Savas M. et al. Effects of N-acetylcysteine on semen parameters and oxidative/antioxidant status. *Urology* 2009;74(1):73–6. DOI: 10.1016/j.urology.2009.02.034
42. Lenzi A., Picardo M., Gandini L. et al. Glutathione treatment of dyspermia: effect on the liperoxidation process. *Hum Reprod* 1994;9(11):2044–50. DOI: 10.1093/oxfordjournals.humrep.a138391
43. Schisterman E.F., Sjaarda L.A., Clemons T. et al. Effect of folic acid and Zinc supplementation in men on semen quality and live birth among couples undergoing infertility treatment: a randomized clinical trial. *JAMA* 2020;323(1):35–48. DOI: 10.1001/jama.2019.18714
44. Ozer Kaya S., Kandemir F.M., Gur S. et al. Evaluation of the role of L-arginine on spermatological parameters, seminal plasma nitric oxide levels and arginase enzyme activities in rams. *Andrologia* 2020;52(1):e13439. DOI: 10.1111/and.13439
45. Comhaire F., Christophe A., Zalata A. et al. The effects of combined conventional treatment, oral antioxidants and essential fatty acids on sperm biology in subfertile men. *Prostaglandins Leukot Essent Fatty Acids* 2000;63(3):159–65. DOI: 10.1054/plef.2000.0174
46. Martínez-Soto J.C., Domingo J.C., Cordobilla B. et al. Dietary supplementation with docosahexaenoic acid (DHA) improves seminal antioxidant status and decreases sperm DNA fragmentation. *Syst Biol Reprod Med* 2016;62(6):387–95. DOI: 10.1080/19396368.2016.1246623
47. Виноградов И.В., Живулько А.Р. Докозагексаеновая кислота в лечении мужского бесплодия, вызванного высоким уровнем фрагментации ДНК сперматозоидов. *Андрология и генитальная хирургия* 2020;21(4):89–97.
- Vinogradov I.V., Zhivulko A.R. Docosahexaenoic acid in the treatment of male infertility caused by high sperm DNA fragmentation. *Andrologiya i genital'naya khirurgiya = Andrology and Genital Surgery* 2020;21(4):89–97. (In Russ.) DOI: 10.17650/2070-9781-2020-21-4-89-97
48. Steiner A.Z., Hansen K.R., Barnhart K.T. et al. The effect of antioxidants on male factor infertility: the Males, Antioxidants, and Infertility (MOXI) randomized clinical trial. *Fertil Steril* 2020;113(3):552–60.e3. DOI: 10.1016/j.fertnstert.2019.11.008

49. Kuchakulla M., Ramasamy R. Re: The effect of antioxidants on male factor infertility: the Males, Antioxidants, and Infertility (MOXI) randomized clinical trial. *Eur Urol* 2021;79(1):159–60. DOI: 10.1016/j.eururo.2020.08.008
50. Li K., Yang X., Wu T. The effect of antioxidants on sperm quality parameters and pregnancy rates for idiopathic male infertility: a network meta-analysis of randomized controlled trials. *Front Endocrinol (Lausanne)* 2022;13:810242 DOI: 10.3389/fendo.2022.810242
51. Гамидов С.И., Попова А.Ю., Гасанов Н.Г. и др. Оценка влияния комплекса «БЕСТФертил» на показатели спермограммы, оксидативного стресса и фрагментации ДНК сперматозоидов у мужчин с бесплодием. *Андрология и генитальная хирургия* 2019;20(1):91–8. DOI: 10.17650/2070-9781-2019-20-1-91-98
Gamidov S.I., Popova A.Yu., Gasanov N.G. Assessment of influence of “BESTFertil” supplement on semen analysis parameters, oxidative stress markers and sperm DNA fragmentation index in infertile males. *Andrologiya i genital'naya khirurgiya = Andrology and Genital Surgery* 2019;20(1):91–8. (In Russ.). DOI: 10.17650/2070-9781-2019-20-1-91-98
52. Кореньков Д.Г., Павлов А.Л., Казимзаде Э.Д. Влияние препарата БЕСТФертил на репродуктивную функцию у мужчин с идиопатическим бесплодием. *Андрология и генитальная хирургия* 2018;19(4):54–9. DOI: 10.17650/2070-9781-2018-19-4-54-59
Korenkov D.G., Pavlov A.L., Kazimzade E.D. The influence of BESTFertil towards male reproductive function in idiopathic fertility. *Andrologiya i genital'naya khirurgiya = Andrology and Genital Surgery* 2018;19(4):54–9. (In Russ.). DOI: 10.17650/2070-9781-2018-19-4-54-59
53. Smits R.M., Mackenzie-Proctor R., Yazdani A. et al. Antioxidants for male subfertility. *Cochrane Database Syst Rev* 2019;3(3):CD007411. DOI: 10.1002/14651858.CD007411.pub4

Вклад авторов

Б.Р. Гвасалия, А.В. Исаева, М.У. Бабаев: поиск и анализ данных публикаций по теме статьи, написание текста статьи.

Authors' contribution

B.R. Gvasalia, A.V. Isaeva, M.U. Babaev: search and analysis of publication data on the topic of the article, article writing.

ORCID авторов / ORCID of authors

Б.Р. Гвасалия / B.R. Gvasalia: <https://orcid.org/0009-0004-8370-4392>

А.В. Исаева / A.V. Isaeva: <https://orcid.org/0009-0008-9223-9460>

М.У. Бабаев / M.U. Babaev: <https://orcid.org/0000-0001-6654-9280>

Конфликт интересов. Авторы заявляют об отсутствии конфликта интересов.

Conflict of interest. The authors declare no conflict of interest.

Финансирование. Работа выполнена без спонсорской поддержки.

Funding. The study was performed without external funding.

DOI: <https://doi.org/10.17650/2070-9781-2023-24-4-67-72>

Значение фрагментации ДНК сперматозоидов при выборе метода лечения мужского бесплодия с применением внутриматочной инсеминации и вспомогательных репродуктивных технологий

Ю.В. Олефир¹, Е.А. Ефремов², М.А. Родионов³, А.Р. Живулько⁴, Д.М. Попов⁵, Д.М. Монаков⁶

¹ФГАОУ ВО Первый Московский государственный медицинский университет им. И.М. Сеченова Минздрава России (Сеченовский Университет); Россия, 119991 Москва, ул. Трубецкая, 8, стр. 2;

²ФГБОУ ВО «Российский национальный исследовательский медицинский университет им. Н.И. Пирогова» Минздрава России; Россия, 117997 Москва, ул. Островитянова, 1;

³ООО «Медицинский центр ВРТ»; Россия, 127018 Москва, ул. Советской Армии, 7;

⁴ООО «Центр иммунологии и репродукции»; Россия, 115035 Москва, Овчинниковская наб., 22/24, стр. 2;

⁵ЧУЗ «Клиническая больница «РЖД-Медицина» им. Н.А. Семашко»; Россия, 109386 Москва, ул. Ставропольская, домовл. 23, корп. 8;

⁶кафедра урологии и оперативной нефрологии с курсом онкоурологии Российского университета дружбы народов; Россия, 117198, Москва, ул. Миклухо-Маклая, д. 6

Контакты: Андрей Романович Живулько a.zhivulko@yandex.ru

Введение. Фрагментация ДНК сперматозоидов является важным маркером мужской фертильности и может оказывать влияние на результаты лечения бесплодия с применением вспомогательных репродуктивных технологий. Многочисленные исследования посвящены оценке влияния этого показателя на репродуктивные исходы, однако степень этого влияния при различных методиках вспомогательных репродуктивных технологий остается предметом дискуссии.

Материалы и методы. Проведены поиск, анализ и систематизация публикаций, представленных в базах данных PubMed и eLIBRARY, с использованием ключевых слов: мужское бесплодие (male infertility), фрагментация ДНК сперматозоидов (sperm DNA fragmentation), внутриматочная инсеминация (intrauterine insemination), экстракорпоральное оплодотворение (*in vitro* fertilization), интрацитоплазматическая инъекция сперматозоида (intracytoplasmic sperm injection). Нами было отобрано 49 источников, которые включены в данный обзор литературы.

Результаты и обсуждение. Наличие высокого уровня фрагментации ДНК сперматозоидов сопряжено с низкой частотой наступления беременности естественным путем, а также успешного выполнения внутриматочной инсеминации и, по всей видимости, оказывает негативное влияние на репродуктивные исходы экстракорпорального оплодотворения и интрацитоплазматической инъекции сперматозоида (ИКСИ), но степень этого влияния на результаты ИКСИ менее выражена. Для преодоления бесплодия, вызванного высоким уровнем фрагментации ДНК сперматозоидов, при выполнении ИКСИ могут быть использованы тестикулярные сперматозоиды, однако данные о преимуществе такого подхода перед стандартным методом ИКСИ противоречивы.

Выводы. Высокий уровень фрагментации ДНК сперматозоидов ассоциирован с низкой частотой наступления беременности естественным путем и успеха при выполнении внутриматочной инсеминации и экстракорпорального оплодотворения. Необходимо проведение крупных хорошо организованных исследований для определения места ИКСИ с использованием тестикулярных сперматозоидов в лечении пациентов с высоким уровнем фрагментации ДНК сперматозоидов.

Ключевые слова: фрагментация ДНК сперматозоидов, мужское бесплодие, экстракорпоральное оплодотворение, интрацитоплазматическая инъекция сперматозоида, внутриматочная инсеминация

Для цитирования: Олефир Ю.В., Ефремов Е.А., Родионов М.А. и др. Значение фрагментации ДНК сперматозоидов при выборе метода лечения мужского бесплодия с применением внутриматочной инсеминации и вспомогательных репродуктивных технологий. Андрология и генитальная хирургия 2023;24(4):67–72. <https://doi.org/10.17650/2070-9781-2023-24-4-67-72>

The importance of sperm DNA fragmentation in the choice of a method for the treatment of male infertility using assisted reproductive technologies

Yu. V. Olefir¹, E. A. Efremov², M. A. Rodionov³, A. R. Zhuvilko⁴, D. M. Popov⁵, D. M. Monakov⁶

¹I. M. Sechenov First Moscow State Medical University, Ministry of Health of Russia (Sechenov University); Bld. 8, 2 Trubetskaya St., Moscow 119991, Russia;

²N. I. Pirogov Russian National Research Medical University, Ministry of Health of Russia; 1 Ostrovityanova St., Moscow 117437, Russia;

³IVF Medical Centre; 7 Sovetskoy Armii St., Moscow 127018, Russia;

⁴Center of Immunology and Reproduction; Bld. 2, 22/24 Ovchinnikovskaya Naberezhnaya, Moscow 115035, Russia;

⁵Clinical hospital "RZD-Medicine" n.a. N. A. Semashko"; Bld. 8, 23 Stavropolskaya St., Moscow 109386, Russia;

⁶Department of Urology and Surgery Nephrology with Course of Oncourology, RUDN University; 6 Miklukho-Maklaya St., Moscow 117198, Russia

Contacts: Andrey Romanovich Zivulko a.zhivulko@yandex.ru

Background. Sperm DNA fragmentation is an important marker of male fertility and may influence the outcome of the infertility treatment based on assisted reproductive technologies. Numerous studies have been done to assess the effect of sperm DNA fragmentation on reproductive outcomes, however the extent of this effect with various assisted reproductive technologies remains a matter of debate.

Materials and methods. Search, analysis and systematization of publications in the PubMed and eLIBRARY databases using the keywords: male infertility, sperm DNA fragmentation, intrauterine insemination, *in vitro* fertilization, intracytoplasmic sperm injection. We have selected 49 sources that are included in this literature review.

Results and discussion. The presence of a high level of sperm DNA fragmentation is associated with a low probability of natural pregnancy, as well as a low frequency of successful intrauterine insemination. The high level of sperm DNA fragmentation appears to have a negative impact on the reproductive outcomes of *in vitro* fertilization and intracytoplasmic sperm injection (ICSI), but the degree of this effect on the results of ICSI is less pronounced. ICSI with testicular spermatozoa can be used in treatment of male infertility associated with high sperm DNA fragmentation, however, the data on the advantage of this approach over standard ICSI are contradictory.

Conclusion. High level of sperm DNA fragmentation associated with the low likelihood of natural pregnancy and success of intrauterine insemination and *in vitro* fertilization. More large, well-designed studies are needed to establish the role of ICSI with testicular sperm in the treatment of patients with high levels of sperm DNA fragmentation.

Keywords: sperm DNA damage, male infertility, *in vitro* fertilization, intracytoplasmic sperm injection, intrauterine insemination

For citation: Olefir Yu.V., Efremov E.A., Rodionov M.A. et al. The importance of sperm DNA fragmentation in the choice of a method for the treatment of male infertility using assisted reproductive technologies. *Andrologiya i genital'naya khirurgiya = Andrology and Genital Surgery* 2023;24(4):67–72. (In Russ.). <https://doi.org/10.17650/2070-9781-2023-24-4-67-72>

Введение

Генетический материал сперматозоида играет важную роль в развитии эмбриона и здоровье будущего потомства [1–6]. Появляется все больше данных о вкладе фрагментации ДНК сперматозоидов (ФДС) в развитие мужского бесплодия [4–12]. Высокий уровень фрагментации ДНК может стать значительным фактором снижения потенциала фертильности и оказывать негативное влияние не только на частоту зачатия естественным путем, но и на репродуктивные исходы применения вспомогательных репродуктивных технологий (ВРТ) [13–19]. Вопрос степени влияния целостности генетического материала сперматозоидов на эффективность лечения бесплодия с помощью различных методик имеет большое значение, так как показатель ФДС может помочь клиницисту оценить вероятность успеха применения того или иного метода ВРТ.

В различных исследованиях с участием людей оценивали взаимосвязь ФДС и бесплодия, исходов внутриматочной инсеминации (ВМИ), стандартной методики экстракорпорального оплодотворения (ЭКО) и интрацитоплазматических инъекций сперматозоида (ИКСИ). В настоящем исследовании мы проанализировали имеющиеся на сегодняшний день данные, характеризующие роль показателя ФДС в оценке репродуктивных исходов лечения бесплодия с применением ВРТ.

Материалы и методы

Проведены поиск, анализ и систематизация публикаций, представленных в базах данных PubMed и eLIBRARY, с использованием ключевых слов: мужское бесплодие (male infertility), фрагментация ДНК сперматозоидов (sperm DNA fragmentation), внутриматочная инсеминация (intrauterine insemination),

экстракорпоральное оплодотворение (*in vitro* fertilization), интрацитоплазматическая инъекция сперматозоида (intracytoplasmic sperm injection). Нами было отобрано 49 источников, которые включены в данный обзор литературы.

Результаты и обсуждение

Влияние ФДС на частоту наступления беременности естественным путем. Частота наступления беременности в паре в значительной степени зависит от показателя ФДС. В опубликованном в 2018 г. систематическом обзоре 28 исследований, включившем данные 2883 бесплодных и 1294 фертильных мужчин, было показано, что бесплодные мужчины имели статистически значимо более высокие значения ФДС [20]. Более низкие показатели ФДС при измерении методами TUNEL и SCSA были ассоциированы с более высокой частотой наступления беременности [21–24]. Также было выявлено, что в случае если показатель ФДС находится в пределах 20–30 % при измерении методом SCSA, частота наступления беременности естественным путем заметно снижается, а при превышении значения показателя >30 % наступление беременности практически невозможно [22].

Влияние ФДС на результаты ВМИ. Частота беременности при выполнении ВМИ резко снижается при значениях ФДС >20 % [25]. В случае превышения 30 % порогового значения показателя частота наступления беременности при ВМИ снижается в 7–8,7 раза [26–29]. Метаанализ 10 исследований, включивший результаты более чем 2800 циклов ВМИ, показал, что уровень ФДС >25 % был ассоциирован со снижением частоты беременности и живорождения [30]. Эти данные также подтверждаются результатами еще одного крупного метаанализа, включившего сведения о 940 циклах ВМИ [31]. Таким образом, имеющиеся данные говорят о значительном негативном влиянии высокого уровня ФДС на эффективность ВМИ.

Влияние ФДС на результаты ЭКО/ИКСИ. Большинство исследований показывают негативное влияние высокого уровня ФДС на результаты ЭКО. В исследованиях, проведенных Z. Li и соавт., а также J. Zhao и соавт., выявлена взаимосвязь высокого уровня ФДС и снижения частоты беременности при лечении бесплодия с использованием ЭКО, но не ИКСИ [32, 33]. В то же время в работе A. Osman и соавт. показано негативное влияние высокого уровня ФДС как на результаты ЭКО, так и ИКСИ [34]. В метаанализе 23 исследований, включившем данные о 6771 цикле ЭКО/ИКСИ, частота беременности и спонтанных абортс была выше в парах с высоким уровнем ФДС, однако негативного влияния на частоту живорождения выявлено не было [35].

Степень негативного влияния ФДС на репродуктивные исходы ИКСИ в исследованиях была менее выражена по сравнению с влиянием на исходы ЭКО [36].

Это может быть связано с тем, что до 30 % женщин, участвовавших в исследованиях с ИКСИ, не имели каких-либо факторов, снижающих фертильность, соответственно, их ооциты были в большей степени способны восстанавливать нарушенную структуру ДНК сперматозоидов, что подтверждается данными M. Meseguer и соавт. [37]. Кроме того, при проведении ИКСИ гаметы не проходят длительного культивирования и, следовательно, менее подвержены воздействию повреждающих факторов. В отличие от стандартного протокола ЭКО, при выполнении ИКСИ сперматозоид переносится в яйцеклетку в течение нескольких часов после эякуляции. Сперматозоиды сами по себе могут быть источником активных форм кислорода, по этой причине ооцит может повреждаться в процессе инкубирования при выполнении стандартного протокола ЭКО.

Спонтанный аборт – частое явление при проведении ЭКО/ИКСИ у пациентов с высоким уровнем ФДС. В 2014 г. J. Zhao и соавт. в обзоре 14 исследований, включившем данные 2756 пар, проходивших ЭКО/ИКСИ, выявили значительное влияние ФДС на частоту невынашивания беременности (ЭКО/ИКСИ-исследования: ОШ 2,3; 95 % ДИ 1,55–3,35; $p < 0,001$; ИКСИ-исследования: ОШ 2,7; 95 % ДИ 1,4–5,1, $p = 0,003$). Если в среднем частота спонтанных абортс при проведении ЭКО/ИКСИ находится в пределах 10–15 %, то среди пациентов с высоким уровнем ФДС частота такого исхода увеличивается до 23 % [33].

Несмотря на все эти данные, на вопрос о влиянии ФДС на развитие эмбриона нет однозначного ответа. В систематическом обзоре, опубликованном в 2011 г., включившем данные о 3226 циклах ЭКО/ИКСИ, ФДС была ассоциирована с нарушением развития эмбриона в 11 исследованиях, в то время как в 17 исследованиях этой взаимосвязи обнаружено не было [38].

Применение тестикулярных сперматозоидов при ИКСИ. Некоторые клиники репродукции в настоящий момент предлагают использование тестикулярных сперматозоидов при проведении ИКСИ для лечения мужского бесплодия, ассоциированного с высоким уровнем ФДС. Предположение о более высокой эффективности ИКСИ с использованием тестикулярных сперматозоидов основано на том, что тестикулярные сперматозоиды имеют значительно более низкий уровень фрагментации ДНК по сравнению со сперматозоидами в эякуляте [13, 39].

E. Greco и соавт. в 2005 г. впервые представили данные о более высокой частоте беременности при использовании тестикулярных сперматозоидов при ИКСИ по сравнению со сперматозоидами из эякулята [40]. В этом исследовании частота беременности в группе, где были использованы тестикулярные сперматозоиды, составляла 44 %, в то время как в контрольной группе – лишь 6 %.

После этой публикации был проведен ряд исследований, в которых были продемонстрированы хорошие результаты лечения бесплодия, ассоциированного с высоким уровнем ФДС, с применением тестикулярных сперматозоидов при ИКСИ [13, 41–47].

Тем не менее М. Alharbi и соавт. не выявили увеличения частоты живорождения [48]. В метаанализе, выполненном S.C. Esteves и соавт. в 2017 г., использование тестикулярных сперматозоидов было ассоциировано с более низкой частотой фертилизации по сравнению с использованием сперматозоидов из эякулята, однако частота беременности и живорождения была выше при использовании тестикулярных сперматозоидов [49].

Таким образом, имеющиеся на сегодняшний день данные не позволяют говорить об однозначном преимуществе использования тестикулярных сперматозоидов при ИКСИ. Однако относительно низкая частота побочных эффектов, результаты исследований, показавших более высокую эффективность такого подхода по сравнению со стандартным методом ИКСИ, и немногочисленность других подходов в арсенале лечения бесплодия, ассоциированного с высоким уровнем ФДС, позволяют рассматривать возможность ИКСИ с использованием тестикулярных сперматозоидов у этой категории пациентов.

Безусловно, для того чтобы этот вариант лечения приобрел статус стандартной общепринятой методики, необходимо больше данных.

Заключение

Повреждение генетического материала сперматозоидов является одной из причин мужского бесплодия

и неблагоприятных репродуктивных исходов. Данные о степени повреждения генетического материала сперматозоидов позволяют оценить мужской репродуктивный потенциал и помогают клиницисту выбрать наиболее подходящий метод лечения бесплодия с помощью ВРТ.

Определение уровня ФДС может быть полезным перед проведением ВМИ – высокое значение этого показателя будет говорить о низкой вероятности успеха. При выявлении высокого уровня ФДС возможно проведение лечения, направленного на его снижение, при отсутствии эффекта от лечения может быть рекомендовано ИКСИ, поскольку было показано, что ФДС оказывает менее выраженное влияние на репродуктивные исходы этого метода ВРТ. Применение тестикулярных сперматозоидов при ИКСИ не является общепринятым методом преодоления бесплодия, вызванного высоким уровнем ФДС, однако может рассматриваться в паре с неуспешными попытками ИКСИ в анамнезе. Решение о применении тестикулярных сперматозоидов должно приниматься индивидуально в каждом конкретном случае, с учетом того, что экстракция сперматозоидов является инвазивной процедурой и несет определенные риски. Для уточнения роли ИКСИ с использованием тестикулярных сперматозоидов в лечении мужского бесплодия, вызванного высоким уровнем ФДС, необходимо больше исследований.

Показатель ФДС является важным маркером мужской фертильности, а также независимым предиктором вероятности наступления беременности естественным путем, успеха ВМИ и ЭКО.

ЛИТЕРАТУРА / REFERENCES

1. Krawetz S.A. Paternal contribution: new insights and future challenges. *Nat Rev Genet* 2005;6(8):633–42. DOI: 10.1038/nrg1654
2. Рогозин Д.С. Мужская фертильность: обзор литературы января – марта 2021 года. *Вестник урологии* 2021;9(2):142–9. DOI: 10.21886/2308-6424-2021-9-2-142-149
Rogozin D.S. Male fertility: a review of the publications from January – March 2021. *Vestnik urologii = Urology Herald* 2021;9(2):142–9. (In Russ.). DOI: 10.21886/2308-6424-2021-9-2-142-149
3. Коршунов М.Н., Коршунова Е.С., Кызласов П.С. и др. Структурные нарушения хроматина сперматозоидов. Патологические аспекты. Клиническая значимость. *Вестник урологии* 2021;9(1):95–104. DOI: 10.21886/2308-6424-2021-9-1-95-104
Korshunov M.N., Korshunova E.S., Kyzlasov P.S. et al. Structural disorders of the sperm chromatin. Pathophysiological aspects. Clinical relevance. *Vestnik urologii = Urology Herald* 2021;9(1):95–104. (In Russ.). DOI: 10.21886/2308-6424-2021-9-1-95-104
4. Руднева С.А., Брагина Е.Е., Арифалин Е.А. и др. Фрагментация ДНК в сперматозоидах и ее взаимосвязь с нарушением сперматогенеза. *Андрология и генитальная хирургия* 2014;15(4):26–33. DOI: 10.17650/2070-9781-2014-4-26-33
Rudneva S.A., Bragina E.E., Arifulin E.A. et al. DNA fragmentation in spermatozoa and its relationship with impaired spermatogenesis. *Andrologiya i genital'naya khirurgiya = Andrology and Genital Surgery* 2014;15(4):26–33. (In Russ.). DOI: 10.17650/2070-9781-2014-4-26-33
5. Рыжков А.И., Шорманов И.С., Соколова С.Ю. Фрагментация ДНК сперматозоидов. Есть ли связь с основными параметрами спермы и возрастом? *Экспериментальная и клиническая урология* 2020;(4):58–64. DOI: 10.29188/2222-8543-2020-13-4-58-64
Ryzhkov A.I., Shormanov I.S., Sokolova S.Yu. Fragmentation of sperm DNA. Is there a connection with basic sperm parameters and age? *Eksperimentalnaya i klinicheskaya urologiya = Experimental and Clinical Urology* 2020;(4):58–64. (In Russ.). DOI: 10.29188/2222-8543-2020-13-4-58-64
6. Авадиева Н.Э. Применение ДНК фрагментации спермы в андрологической практике. *Вестник урологии* 2019;7(1):7–11. DOI: 10.21886/2308-6424-2019-7-1-7-11
Avadieva N.E. The use of DNA semen fragmentation in andrological practice. *Vestnik urologii = Urology Herald* 2019;7(1):7–11. (In Russ.). DOI: 10.21886/2308-6424-2019-7-1-7-11
7. Agarwal A., Majzoub A., Esteves S.C. et al. Clinical utility of sperm DNA fragmentation testing: practice recommendations based on clinical scenarios. *Transl Androl Urol* 2016;5(6):935–50. DOI: 10.21037/tau.2016.10.03

8. Aitken R.J. Oxidative stress and the etiology of male infertility. *J Assist Reprod Genet* 2016;33(12):1691–2. DOI: 10.1007/s10815-016-0791-4
9. Aitken R.J. DNA damage in human spermatozoa; important contributor to mutagenesis in the offspring. *Transl Androl Urol* 2017;6(Suppl 4):S761–4. DOI: 10.21037/tau.2017.09.13
10. Bui A.D., Sharma R., Henkel R., Agarwal A. Reactive oxygen species impact on sperm DNA and its role in male infertility. *Andrologia* 2018;50(8):e13012. DOI: 10.1111/and.13012
11. Esteves S.C., Gosálvez J., López-Fernández C. et al. Diagnostic accuracy of sperm DNA degradation index (DDSi) as a potential noninvasive biomarker to identify men with varicocele-associated infertility. *Int Urol Nephrol* 2015;47(9):1471–7. DOI: 10.1007/s1255-015-1053-6
12. Rima D., Shiv B.K., Bhavna C. et al. Oxidative stress induced damage to paternal genome and impact of meditation and yoga – can it reduce incidence of childhood cancer? *Asian Pac J Cancer Prev* 2016;17(9):4517–25.
13. Коршунов М.Н., Коршунова Е.С., Даренков С.П. Клиническая эффективность использования тестикулярных сперматозоидов в программах репродуктивных технологий при высоком показателе ДНК-фрагментации. *Урологические ведомости* 2017;7(5):57–8. Korshunov M.N., Korshunova E.S., Darenkov S.P. Clinical effectiveness of the use of testicular spermatozoa in reproductive technology programs with a high index of DNA fragmentation. *Urologicheskaya vedomosty = Urology Reports (St. Petersburg)* 2017;7(5):57–8. (In Russ.).
14. González-Marín C., Gosálvez J., Roy R. Types, causes, detection and repair of DNA fragmentation in animal and human sperm cells. *Int J Mol Sci* 2012;13(11):14026–52. DOI: 10.3390/ijms131114026
15. Simon L., Brunborg G., Stevenson M. et al. Clinical significance of sperm DNA damage in assisted reproduction outcome. *Hum Reprod* 2010;25(7):1594–608. DOI: 10.1093/humrep/deq103
16. Simon L., Emery B.R., Carrell D.T. Review: diagnosis and impact of sperm DNA alterations in assisted reproduction. *Best Pract Res Clin Obstet Gynaecol* 2017;44:38–56. DOI: 10.1016/j.bpobgyn.2017.07.003
17. Simon L., Lutton D., McManus J., Lewis S.E. Sperm DNA damage measured by the alkaline Comet assay as an independent predictor of male infertility and *in vitro* fertilization success. *Fertil Steril* 2011;95(2):652–7. DOI: 10.1016/j.fertnstert.2010.08.019
18. Simon L., Murphy K., Shamsi M.B. et al. Paternal influence of sperm DNA integrity on early embryonic development. *Hum Reprod* 2014;29(11):2402–12. DOI: 10.1093/humrep/deu228
19. Simon L., Proutski I., Stevenson M. et al. Sperm DNA damage has a negative association with live-birth rates after IVF. *Reprod BioMed Online* 2013;26(1):68–78. DOI: 10.1016/j.rbmo.2012.09.019
20. Santi D., Spaggiari G., Simoni M. Sperm DNA fragmentation index as a promising predictive tool for male infertility diagnosis and treatment management – meta-analyses. *Reprod BioMed Online* 2018;37(3):315–26. DOI: 10.1016/j.rbmo.2018.06.023
21. Spanò M., Kolstad A.H., Larsen S.B. et al. The applicability of the flow cytometric sperm chromatin structure assay in epidemiological studies. *Asclepios. Hum Reprod* 1998;13(9):2495–505. DOI: 10.1093/humrep/13.9.2495
22. Evenson D.P., Jost L.K., Marshall D. et al. Utility of the sperm chromatin structure assay as a diagnostic and prognostic tool in the human fertility clinic. *Hum Reprod* 1999;14(4):1039–49. DOI: 10.1093/humrep/14.4.1039
23. Evenson D.P., Wixon R.L. Environmental toxicants cause sperm DNA fragmentation as detected by the Sperm Chromatin Structure Assay (SCSA®). *Toxicol Appl Pharmacol* 2005;207(2 Suppl):532–7. DOI: 10.1016/j.taap.2005.03.021
24. Malić Vončina S., Golob B., Ihan A. et al. Sperm DNA fragmentation and mitochondrial membrane potential combined are better for predicting natural conception than standard sperm parameters. *Fertil Steril* 2016;105(3):637–44. e.1. DOI: 10.1016/j.fertnstert.2015.11.037
25. Vandekerckhove F.W., De Croo I., Gerris J. et al. Sperm chromatin dispersion test before sperm preparation is predictive of clinical pregnancy in cases of unexplained infertility treated with intrauterine insemination and induction with clomiphene citrate. *Front Med (Lausanne)* 2016;3:63. DOI: 10.3389/fmed.2016.00063
26. Bungum M., Humaidan P., Axmon A. et al. Sperm DNA integrity assessment in prediction of assisted reproduction technology outcome. *Hum Reprod* 2007;22(1):174–9. DOI: 10.1093/humrep/del326
27. Bungum M., Humaidan P., Spano M. et al. The predictive value of sperm chromatin structure assay (SCSA) parameters for the outcome of intrauterine insemination, IVF and ICSI. *Hum Reprod* 2004;19(6):1401–8. DOI: 10.1093/humrep/deh280
28. Duran E.H., Morshedi M., Taylor S., Oehninger S. Sperm DNA quality predicts intrauterine insemination outcome: a prospective cohort study. *Hum Reprod* 2002;17(12):3122–8. DOI: 10.1093/humrep/17.12.3122
29. Rilcheva V.S., Ayvazova N.P., Ilieva L.O. et al. Sperm DNA integrity test and assisted reproductive technology (Art) outcome. *J Biomed Clin Res* 2016;9:21–9. DOI: 10.1515/jbcr-2016-0003
30. Chen Q., Zhao J.Y., Xue X., Zhu G.X. The association between sperm DNA fragmentation and reproductive outcomes following intrauterine insemination, a meta-analysis. *Reprod Toxicol* 2019;86:50–5. DOI: 10.1016/j.reprotox.2019.03.004
31. Sugihara A., Van Avermaete F., Roelant E. et al. The role of sperm DNA fragmentation testing in predicting intra-uterine insemination outcome: a systematic review and meta-analysis. *Eur J Obstet Gynecol Reprod Biol* 2020;244:8–15. DOI: 10.1016/j.ejogrb.2019.10.005
32. Li Z., Wang L., Cai J., Huang H. Correlation of sperm DNA damage with IVF and ICSI outcomes: a systematic review and meta-analysis. *J Assist Reprod Genet* 2006;23(9–10):367–76. DOI: 10.1007/s10815-006-9066-9
33. Zhao J., Zhang Q., Wang Y., Li Y. Whether sperm deoxyribonucleic acid fragmentation has an effect on pregnancy and miscarriage after *in vitro* fertilization/intracytoplasmic sperm injection: a systematic review and meta-analysis. *Fertil Steril* 2014;102(4):998–1005. e.8. DOI: 10.1016/j.fertnstert.2014.06.033
34. Osman A., Alsomait H., Seshadri S. et al. The effect of sperm DNA fragmentation on live birth rate after IVF or ICSI: a systematic review and meta-analysis. *Reprod BioMed Online* 2015;30:120–7. DOI: 10.1016/j.rbmo.2014.10.018
35. Deng C., Li T., Xie Y. et al. Sperm DNA fragmentation index influences assisted reproductive technology outcome: a systematic review and meta-analysis combined with a retrospective cohort study. *Andrologia* 2019;51(6):e13263. DOI: 10.1111/and.13263
36. Lewis S.E.M. The place of sperm DNA fragmentation testing in current day fertility management. *Middle East Fertil Soc J* 2013;18(2):78–82. DOI: 10.1016/j.mefs.2013.01.010
37. Meseguer M., Santiso R., Garrido N. et al. Effect of sperm DNA fragmentation on pregnancy outcome depends on oocyte quality. *Fertil Steril* 2011;95(1):124–8. DOI: 10.1016/j.fertnstert.2010.05.055
38. Zini A., Jamal W., Cowan L., Al-Hathal N. Is sperm DNA damage associated with IVF embryo quality? A systematic review. *J Assist Reprod Genet* 2011;28(5):391–7. DOI: 10.1007/s10815-011-9544-6
39. Moskovtsev S.I., Jarvi K., Mullen J.B. et al. Testicular spermatozoa have statistically significantly lower DNA damage compared with ejaculated spermatozoa in patients with unsuccessful oral antioxidant treatment. *Fertil Steril* 2010;93(4):1142–6. DOI: 10.1016/j.fertnstert.2008.11.005
40. Greco E., Scarselli F., Iacobelli M. et al. Efficient treatment of infertility due to sperm DNA damage by ICSI with testicular spermatozoa. *Hum Reprod* 2005;20(1):226–30. DOI: 10.1093/humrep/deh590
41. Arafa M., AlMalki A., AlBadr M. et al. ICSI outcome in patients with high DNA fragmentation: testicular *versus* ejaculated spermatozoa. *Andrologia* 2018;50(1). DOI: 10.1111/and.12835

42. Zhang J., Xue H., Qiu F. et al. Testicular spermatozoon is superior to ejaculated spermatozoon for intracytoplasmic sperm injection to achieve pregnancy in infertile males with high sperm DNA damage. *Andrologia* 2019;51(2):e13175. DOI: 10.1111/and.13175
43. Pabuccu E.G., Caglar G.S., Tangal S. et al. Testicular *versus* ejaculated spermatozoa in ICSI cycles of non-mozoospermic men with high sperm DNA fragmentation and previous ART failures. *Andrologia* 2017;49(2). DOI: 10.1111/and.12609
44. Hayden R.P., Wright D.L., Toth T.L., Tanrikut C. Selective use of percutaneous testis biopsy to optimize IVF-ICSI outcomes: a case series. *Fertil Res Pract* 2016;2:7. DOI: 10.1186/s40738-016-0020-y
45. Esteves S.C., Sánchez-Martín F., Sánchez-Martín P. et al. Comparison of reproductive outcome in oligozoospermic men with high sperm DNA fragmentation undergoing intracytoplasmic sperm injection with ejaculated and testicular sperm. *Fertil Steril* 2015;104(6):1398–405. DOI: 10.1016/j.fertnstert.2015.08.028
46. Mehta A., Bolyakov A., Schlegel P.N., Paduch D.A. Higher pregnancy rates using testicular sperm in men with severe oligospermia. *Fertil Steril* 2015;104(6):1382–7. DOI: 10.1016/j.fertnstert.2015.08.008
47. Bradley C.K., McArthur S.J., Gee A.J. et al. Intervention improves assisted conception intracytoplasmic sperm injection outcomes for patients with high levels of sperm DNA fragmentation: a retrospective analysis. *Andrology* 2016;4(5):903–10. DOI: 10.1111/andr.12215
48. Alharbi M., Hamouche F., Phillips S. et al. Use of testicular sperm in couples with SCSA-defined high sperm DNA fragmentation and failed intracytoplasmic sperm injection using ejaculated sperm. *Asian J Androl* 2020;22(4):348–53. DOI: 10.4103/aja.aja_99_19
49. Esteves S.C., Roque M., Bradley C.K., Garrido N. Reproductive outcomes of testicular *versus* ejaculated sperm for intracytoplasmic sperm injection among men with high levels of DNA fragmentation in semen: systematic review and meta-analysis. *Fertil Steril* 2017;108(3):456–67.e1. DOI: 10.1016/j.fertnstert.2017.06.018.

Вклад авторов

Ю.В. Олефир: разработка дизайна исследования, поиск и анализ публикаций по теме статьи;
Е.А. Ефремов, М.А. Родионов, Д.М. Попов: поиск и анализ публикаций по теме статьи;
А.Р. Живулько, Д.М. Монаков: поиск и анализ публикаций по теме статьи, написание текста статьи.

Authors' contribution

Yu.V. Olefir: design of investigation, relevant literature search;
E.A. Efremov, M.A. Rodionov, D.M. Popov: relevant literature search and analysis;
A.R. Zhivulko, D.M. Monakov: relevant literature search and analysis, article writing.

ORCID авторов / ORCID of authors

Ю.В. Олефир / Yu.V. Olefir: <https://orcid.org/0000-0001-7652-4642>
Е.А. Ефремов / E.A. Efremov: <https://orcid.org/0000-0001-8078-4535>
М.А. Родионов / M.A. Rodionov: <https://orcid.org/0000-0002-4145-0185>
А.Р. Живулько / A.R. Zhivulko: <https://orcid.ru/0000-0002-1651-4343>
Д.М. Монаков / D.M. Monakov: <https://orcid.org/0000-0002-9676-1802>

Конфликт интересов. Авторы заявляют об отсутствии конфликта интересов.

Conflict of interest. The authors declare no conflict of interest.

Финансирование. Исследование проведено без спонсорской поддержки.

Funding. Research was performed without external funding.

Комплексное генетическое и спермиологическое обследование пациентов с дисомией Y

М.И. Штаут¹, О.А. Соловова^{1,2}, Т.М. Сорокина¹, Л.Ф. Курило¹, Н.В. Опарина^{1,3,4}, Н.В. Шилова¹,
А.Л. Чухрова¹, А.В. Поляков¹, В.Б. Черных¹

¹ФГБНУ «Медико-генетический научный центр им. акад. Н.П. Бочкова»; Россия, 115522 Москва, ул. Москворечье, 1;

²ГБУЗ МО «Московский областной научно-исследовательский клинический институт им. М.Ф. Владимирского»; Россия, 129110 Москва, ул. Щепкина, 61/2, корп. 1;

³ГБУЗ «Московский клинический научный центр им. А.С. Логинова Департамента здравоохранения города Москвы»; Россия, 111123 Москва, ул. Новогиреевская, 1, корп. 1;

⁴ФГБНУ «Российский научный центр хирургии им. акад. Б.В. Петровского»; Россия, 119991 Москва, Абрикосовский пер., 2

Контакты: Вячеслав Борисович Черных chernykh@med-gen.ru

Введение. Среди синдромов с анеуплоидией по половым хромосомам (гоносомам) дисомия по хромосоме Y имеет наиболее мягкое фенотипическое проявление. Для большинства мужчин с кариотипом 47,XYU не характерны аномалии развития половой системы, у некоторых из них отмечают нарушение сперматогенеза и фертильности. Распространенность мужского бесплодия при дисомии Y неизвестна. Причины и факторы фенотипической вариативности, нарушения фертильности, состояние сперматогенеза и сперматологические параметры у пациентов с дисомией Y недостаточно изучены.

Цель исследования – комплексное генетическое обследование, оценка состояния сперматогенеза и сперматологических нарушений у пациентов с дисомией Y.

Материалы и методы. Обследованы 25 мужчин с дисомией по Y-хромосоме. Возраст пациентов составил 32 ± 10 (14–59) лет. Анализ кариотипа выполнен с помощью стандартного цитогенетического исследования на культивированных лимфоцитах периферической крови с использованием GTG-окрашивания. Для исследования половых хромосом, гоносомного мозаицизма, а также оценки анеуплоидии в сперматозоидах выполняли флуоресцентную *in situ* гибридизацию. Микроделеции Y-хромосомы детектировали с помощью мультиплексной полимеразной цепной реакции. Стандартное спермиологическое исследование проводили в соответствии с рекомендациями общепринятого Руководства Всемирной организации здравоохранения (2010). Количественный кариологический анализ незрелых половых клеток из осадка эякулята выполняли согласно собственному ранее разработанному методу.

Результаты. У 22 пациентов диагностирована немозаичная форма дисомии Y, в том числе у 21 мужчины определен кариотип 47,XYU, у 1 пациента, имеющего дополнительную хромосомную аномалию (робертсоновскую транслокацию), – кариотип 46,XYU,der(13;14)(q10;q10); у 2 пациентов выявлен мозаицизм XYU/XU, у одного – сложный мозаицизм по Y-хромосоме и полная делеция региона AZFc. Наличие патогенных микроделеций Y-хромосомы у других пациентов не обнаружено. У 1 мужчины наличие дисомии Y заподозрено по результатам количественной флуоресцентной полимеразной цепной реакции, но по результатам цитогенетического исследования установлено наличие изодисомии по хромосоме Yq – кариотип 46,X,psu dic(Y)(p11.3). С помощью полноэкзомного секвенирования у 1 пациента с азооспермией обнаружен гетерозиготный вариант с.653G>A(p.Gly218Asp) в гене SYCP2, который кодирует один из белков синаптонемного комплекса.

Спермиологически обследованы 20 пациентов: диагностированы азооспермия ($n = 9, 45\%$), олигоастенотератозооспермия ($n = 6, 39\%$), астенотератозооспермия ($n = 3, 17\%$) и астенозооспермия ($n = 2, 11\%$). Объем эякулята составил $2,7 \pm 1,7$ (1,0–5,0) мл, концентрация и общее количество сперматозоидов – $14,9 \pm 21,8$ (0,0–66,25) млн/мл и $50,4 \pm 77,7$ (0,0–265,0) млн соответственно. Олигоспермия отмечена у 2 (10%) пациентов. Количественный кариологический анализ незрелых половых клеток позволил обнаружить криптозооспермию при азооспермии и признаки нарушения профазы I мейоза.

Исследование сперматозоидов методом флуоресцентной *in situ* гибридизации выявило повышенную анеуплоидию (дисомию и нуллисомию по половым хромосомам, дисомию 18 и 21).

Заключение. У большинства мужчин с дисомией Y с нарушением фертильности отсутствует гоносомный мозаицизм, характерно нарушение сперматогенеза (необструктивная азооспермия или олигозооспермия), обусловленное блоком профазы I мейоза. Патогенная AZFc-делеция обнаружена только у одного пациента, имеющего сложный мозаицизм по Y-хромосоме. У части пациентов выявлены дополнительные генетические факторы нарушения сперматогенеза и мужской фертильности, что может объяснять фенотипическую вариативность.

Ключевые слова: азооспермия, дисомия Y, мужское бесплодие, олигозооспермия, сперматогенез, Y-хромосома

Для цитирования: Штаут М.И., Соловова О.А., Сорокина Т.М. и др. Комплексное генетическое и спермиологическое обследование пациентов с дисомией Y. Андрология и генитальная хирургия 2023;24(4):73–85. <https://doi.org/10.17650/2070-9781-2023-24-4-73-85>

Complex genetic and semen examination in patients with the disomy Y

M.I. Shtaut¹, O.A. Solovova^{1, 2}, T.M. Sorokina¹, L.F. Kurilo¹, N.V. Oparina^{1, 2, 4}, N.V. Shilova¹, A.L. Chukhrova¹, A.V. Polyakov¹, V.B. Chernykh¹

¹Research Centre for Medical Genetics; 1 Moskvorechye St., Moscow 115522, Russia;

²M.F. Vladimirsky Moscow Regional Research and Clinical Institute ; 61/2 Shchepkina St., Moscow 129110, Russia;

³A.S. Loginov Moscow Clinical Scientific Center, Moscow Healthcare Department; Bld. 1, 1 Novogireevskaya St., Moscow 111123, Russia;

⁴B.V. Petrovsky National Research Centre of Surgery; 2 Abrikosovsky Ln., Moscow 119991, Russia

Contacts: Vyacheslav Borisovich Chernykh chernykh@med-gen.ru

Background. Among the syndromes with aneuploidy on the sex chromosomes (gonosomes), the Y chromosome dysomy presents the mildest phenotypic manifestation. Most 47,XYY patients are not developed reproductive system abnormalities. Some of them have spermatogenesis defects and in-/subfertility, but the prevalence of male infertility in patients with dysomy Y, is not known. The causes and factors of phenotypic variability, fertility disorders, the spermatogenesis and semen characteristics in patients with dysomy Y have not been sufficiently studied.

Aim. A comprehensive genetic examination, assessment of the state of spermatogenesis and spermatological defects in patients with dysomy Y.

Materials and methods. We examined 25 men with Y-chromosome dysomy. The age of the patients was 32 ± 10 (14–59) years. Chromosome analysis was performed on cultured peripheral blood lymphocytes using a standard cytogenetic method with GTG-staining. Fluorescent *in situ* hybridization was performed to analyze X and Y chromosomes, gonosomal mosaicism, as well as to evaluate sperm aneuploidy. The Y chromosome microdeletions were detected by multiplex polymerase chain reaction. A standard semen analysis was performed in accordance with the recommendations of the WHO Guidelines (2010). Quantitative karyological analysis of immature germ cells from the ejaculate sediment was performed according to our own previously developed method.

Results. Non-mosaic dysomy Y was diagnosed in 22 patients, including 21 men with karyotype 47,XYY, and one patient with additional chromosomal anomaly (Robertson translocation) – karyotype 46,XYY,der(13;14)(q10;q10). XYY/XY mosaicism was revealed in two patients, one has a complex Y chromosome mosaicism with a complete the AZFc (b2/b4) deletion. Pathogenic Y chromosome microdeletions were not found in other patients. In one man, the presence of dysomy Y was suspected according to the results of quantitative fluorescent polymerase chain reaction, but according to the results of cytogenetic examination, the presence of an isodicentric chromosome Yq – karyotype 46,X,psu dic(Y)(p11.3) was detected. Using whole exome sequencing in one azoospermic patient, a heterozygous variant c.653G>A(p.Gly218Asp) was detected in the *SYCP2* gene, which encodes one of the proteins of the synaptonemal complex.

Azoospermia ($n = 9$, 45 %), oligoasthenoteratozoospermia ($n = 6$, 39 %), asthenoteratozoospermia ($n = 3$, 17 %), and asthenozoospermia ($n = 2$, 11 %) were diagnosed among 20 semen analysed patients. The volume of ejaculate was 2.7 ± 1.7 (1.0–5.0) ml, the concentration and total number of spermatozoa was 14.9 ± 21.8 (0.0–66.25), 50.4 ± 77.7 (0.0–265.0) millions, respectively. Oligospermia was observed in 2 (10%) patients. The quantitative karyological analysis of immature germ cells allowed to detect cryptozoospermia in azoospermic patients and defects of prophase I of meiosis.

Fluorescent *in situ* hybridization analysis revealed increased sperm aneuploidy (gonosomal dysomy and nullisomy, dysomy 18 and 21).

Conclusion. Most of infertile men with dysomy Y are non-mosaic, and characterized by defected spermatogenesis (non-obstructive azoospermia or oligozoospermia), due to meiotic arrest at prophase I. Pathogenic AZFc deletion was found in a patient with complex Y chromosome mosaicism. Additional genetic factors of male fertility and spermatogenesis defects were found in some patients, which may explain the phenotypic variability.

Keywords: azoospermia, dysomy Y, male infertility, oligozoospermia, spermatogenesis, Y chromosome

For citation: Shtaut M.I., Solovova O.A., Sorokina T.M. et al. Complex genetic and semen examination in patients with the disomy Y. *Andrologiya i genital'naya khirurgiya = Andrology and Genital Surgery* 2023;24(4):73–85. (In Russ.). <https://doi.org/10.17650/2070-9781-2023-24-4-73-85>

Введение

Дисомия Y — одна из наиболее частых хромосомных аномалий человека, совместимых с живорождением и имеющих наименее выраженное влияние на фенотип. Ее частоту в среднем оценивают как 1 случай на 1000 мужчин из общей популяции [1, 2]. Наличие дополнительной хромосомы Y в кариотипе у пациентов мужского пола было описано как синдром Джейкобса (Jacobs syndrome). Среди всех хромосомных заболеваний, в том числе синдромов с численными аномалиями половых хромосом (гоносом), дисомия по хромосоме Y имеет наиболее мягкое фенотипическое проявление [3, 4]. Для пациентов с дисомией Y характерен мужской фенотип, отличающийся высоким ростом, наличием «мягких» дисморфий, возможно развитие нервно-психических расстройств, гипотонии [5].

У большинства мужчин с кариотипом 47,XYU отмечают нормальное развитие половых органов по мужскому типу и сохранную фертильность [6], их физическое и половое развитие соответствует возрасту, при этом рост выше среднего [5]. Высокий рост при дисомии Y обусловлен наличием дополнительной копии X-Y-гомологичного гена *SHOX* (*short stature homeobox*; *MIM* *312865), расположенного в локусах Xp22.33/Yp11.31 и контролирующего рост трубчатых костей в длину до закрытия зон роста под действием половых гормонов в пубертатном периоде [7].

Многие случаи дисомии Y случайно выявляют при генетическом исследовании. Причиной обращения для проведения цитогенетического обследования у взрослых пациентов, как правило, является нарушение фертильности (бесплодие в браке или невынашивание беременности) [8]. Для большинства пациентов с кариотипом 47,XYU не характерно наличие мужского бесплодия, однако состояние репродуктивной системы и ее нарушения при дисомии Y недостаточно изучены. У части мужчин с дисомией Y отмечают нарушение фертильности, связанное с патозооспермией. Количество (%) сперматозоидов с анеуплоидией, в частности по половым хромосомам, у мужчин с дисомией Y выше, чем у фертильных мужчин с нормальным мужским кариотипом. Имеются сообщения о случаях хромосомных аномалий у потомства, но в целом для дисомии Y не характерно существенное повышение риска анеуплоидий у потомства [9]. Несмотря на то, что данная хромосомная аномалия является одной из наиболее распространенных анеуплоидий, состояние сперматогенеза, параметры эякулята, сперматологические нарушения у мужчин с дисомией Y, а также причины и факторы фенотипической вариабельности недостаточно изучены, поскольку комплексные исследования на крупных выборках пациентов не проводили.

Цель исследования — комплексное генетическое обследование, оценка состояния сперматогенеза и сперматологических нарушений у пациентов с дисомией Y.

Материалы и методы

В исследование были включены 25 пациентов мужского пола, у которых обнаружена дисомия по Y-хромосоме. Возраст пациентов варьировал от 14 до 59 лет и в среднем составил 32 ± 10 лет. Пациенты были обследованы в ФГБНУ «Медико-генетический научный центр им. акад. Н.П. Бочкова» по поводу планирования беременности, нарушений физического развития и/или фертильности.

Исследование одобрено этическим комитетом ФГБНУ «Медико-генетический научный центр им. акад. Н.П. Бочкова». Все пациенты или их законные представители дали письменное добровольное информированное согласие на участие в данном исследовании.

Анализ кариотипа выполняли с помощью стандартного цитогенетического исследования на препаратах метафазных хромосом, приготовленных из культивированных лимфоцитов периферической крови с использованием GTG-окрашивания. Для верификации и уточнения мозаицизма, обнаруженного при стандартном цитогенетическом исследовании, выявления скрытого мозаицизма по половым хромосомам, а также определения структурных аномалий Y-хромосомы выполняли флуоресцентную *in situ* гибридизацию (FISH) с использованием ДНК-зондов для центральных районов хромосом X и Y (DXS1 и DYZ3 соответственно), локуспецифичного зонда LSI SRY и гетерохроматиновой области Yq12 (DYZ1) (Kreatech FISH probes, Kreatech Biotechnology B.V., Нидерланды).

Исследование анеуплоидии в сперматозоидах (по хромосомам 13, 18, 21, X и Y) выполняли с помощью FISH с использованием ДНК-зондов для хромосом X (SE X/DXZ1) и Y (SE Y/DYZ3), хромосомы 18 (SE 18/D18Z1) и хромосом 13 и 21 (13(13q14)/21(21q22)) (Kreatech FISH probes, Kreatech Biotechnology B.V., Нидерланды). Для каждого образца анализировали около 2000 клеток. В качестве референсных значений по частоте анеуплоидии взяты данные обследования фертильных мужчин с нормозооспермией и нормальным кариотипом 46,XY из предыдущего исследования [10].

Микроделеции Y-хромосомы анализировали с помощью мультиплексной полимеразной цепной реакции (ПЦР) с праймерами для локусов *SRY* и *ZFX/ZFY* (локус Yp11.3); sY84, sY86, sY615 (регион AZFa), sY127, sY134 (регион AZFb), sY254 и sY255 (регион AZFc) в соответствии с набором маркеров, рекомендованным лабораторным Руководством для детекции делеций в локусе AZF (Yq11.2) [11]. Некоторым пациентам выполняли дополнительное молекулярно-генетическое исследование, используя метод количественной флуоресцентной ПЦР (КФ-ПЦР), а также дополнительное тестирование на частичные делеции регионов AZF с помощью мультиплексной ПЦР с праймерами к локусам: sY1251, sY1317, sY1316, sY1234, sY1231 (регион AZFa), sY1302, sY121, sY1237, sY124, sY235 (регион



AZFb), sY1291, sY1192, sY1197, sY1206, sY1125 и sY142 (регион AZFc) [11]. Поиск частых патогенных вариантов в гене *CFTR* выполняли с помощью метода полиморфизма длин амплифицированных фрагментов, MLPA- и ПЦР-анализа IVS9Tn-полиморфного локуса (методика описана ранее) [12].

Спермиологическое исследование проводили в соответствии с рекомендациями общепринятого лабораторного Руководства Всемирной организации здравоохранения (2010) [13]. Количественный кариологический анализ (ККА) незрелых половых клеток (НПК) из осадка эякулята выполняли согласно разработанному ранее собственному методу (патент проф. Л.Ф. Курило № RU 2328736 C1 от 10.07.2008) [14].

Результаты

По результатам стандартного цитогенетического исследования у 21 (84 %) из 25 пациентов выявлена немозаичная форма дисомии Y, в том числе у 20 мужчин определен кариотип 47,XY, у 1 мужчины (пациент 20) обнаружено наличие дополнительной, не связанной с дисомией, хромосомной аномалии (робертсоновской транслокации) – кариотип 46,XY,der(13;14)(q10;q10) (табл. 1). Мозаичная форма дисомии Y с простым мозаицизмом выявлена у 2 мужчин (пациенты 7 и 24), имеющих кариотипы mos 47,XY[10]/46,XY[5] и mos 47,XY[12]/46,XY[28] соответственно. У одного пациента 14 лет (пациент 18), у которого были диагностированы гоносомное нарушение формирования пола, гипоплазия тестикул, гипогонадотропный гипогонадизм, в лимфоцитах периферической крови и клетках буккального эпителия обнаружен сложный мозаицизм по хромосоме Y с наличием клеточных линий с ди- и трисомией Y (см. табл. 1). У остальных пациентов, обследованных с помощью методов FISH, КФ-ПЦР или хромосомного микроматричного анализа, наличия мозаицизма по половым хромосомам не выявлено.

У 3 пациентов присутствие дополнительной копии хромосомы Y в геноме выявлено с помощью молекулярно-генетического исследования, в том числе у двух обследованных (пациенты 1 и 25) наличие дисомии Y предположено по результатам КФ-ПЦР (см. табл. 1). По данным цитогенетического исследования у одного из них (пациент 1) кариотип определен как 47,XY, у другого (пациент 25) обнаружено наличие псевдоцентрической хромосомы по длинному плечу Y-хромосомы – кариотип 46,X,psu dic(Y)(p11.3). У третьего пациента (пациент 21) наличие дисомии Y предположили на основании данных хромосомного микроматричного анализа (arrayCGH) – молекулярный кариотип: arr[GRCh37] (X)×1,Yp11.31q11.23(2650140_28799937)×2, что свидетельствовало об удвоении всей эухроматийной области региона MSY (male specific region of Y chromosome) (см. табл. 1).

Из 16 пациентов, обследованных на наличие микроделеций Y-хромосомы, патогенная микроделеция (полная делеция AZFc/Yq11.223-региона) выявлена только у одного пациента (пациент 18) со сложным мозаицизмом по хромосоме Y (см. табл. 1). У 3 мужчин обнаружена частичная делеция региона AZFc – b2/b3 (делеция локуса sY1192), которая является полиморфным (т. е. непатогенным) микроделеционным вариантом Y-хромосомы, характерным для ее N-гаплогруппы [15].

Ни у одного из 6 пациентов, обследованных на частые патогенные варианты в гене *CFTR*, не обнаружено вариантов нуклеотидной последовательности, связанных с развитием муковисцидоза, у 1 мужчины (пациент 25) обнаружено гетерозиготное носительство во аллельного варианта 5T (см. табл. 1).

Результаты исследования образцов семенной жидкости были следующими: объем эякулята составил $2,7 \pm 1,7$ (1,0–5,0) мл, pH эякулята – $7,4 \pm 0,3$ (7,0–8,0), вязкость эякулята – $5,5 \pm 5,3$ (2–18) мм, концентрация сперматозоидов – $14,9 \pm 21,8$ (0,0–66,25) млн/мл, общее количество сперматозоидов в эякуляте – $50,4 \pm 77,7$ (0,0–265,0) млн. У пациентов с наличием достаточного для анализа количества сперматозоидов доля направленно прогрессивно (PR) и непрогрессивно (NP) подвижных сперматозоидов составила 18 ± 12 (3–32) %, доля живых сперматозоидов – 90 ± 8 (76–98) %, доля морфологически нормальных сперматозоидов в эякуляте – $3,9 \pm 3,0$ (0–9) %. При исследовании атипичных форм сперматозоидов не обнаружено специфических форм морфологической атипичности гамет.

По результатам стандартного спермиологического анализа, выполненного у 20 пациентов, установлены следующие диагнозы (формы патозооспермии): азооспермия ($n = 9$, 45 %), олигоастенотератозооспермия ($n = 6$, 30 %), астенотератозооспермия ($n = 3$, 15 %), астенозооспермия ($n = 2$, 10 %) (см. рисунок, см. табл. 1). Наличие нормальных значений по всем основным параметрам эякулята (концентрации, общему количеству, подвижности и морфологии сперматозоидов) не обнаружено ни в одном из исследованных образцов семенной жидкости (табл. 2).

Количественный кариологический анализ НПК выполнен у 5 пациентов, в том числе у 3 мужчин с кариотипом 47,XY, одного пациента с мозаицизмом 47,XY/46,XY и мужчины с кариотипом 46,X,psu dic(Y)(p11.3) (см. табл. 2). У двух из них обнаружены астенотератозооспермия (пациенты 19 и 23) и повышенный индекс НПК (10 и 11 % соответственно, при норме от 2 до 4 %), а также повышение доли (%) сперматоцитов на стадиях прелептотены-зиготены, пахитены и диплотены, что свидетельствует о затруднении прохождения НПК профазы I мейоза. У третьего мужчины (пациент 24), у которого была отмечена астенозооспермия, индекс НПК не превышал референсного

Таблица 1. Результаты генетического обследования пациентов с дисомией Y (n = 25)
Table 1. Results of genetic examination and semen analysis in patients with the disomy Y (n = 25)

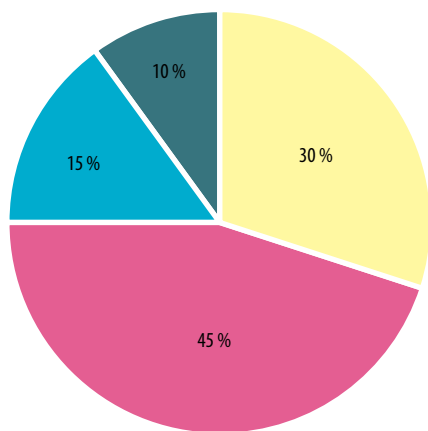
Код пациента Patient code	Возраст, лет Age, year	Клинический диагноз/фенотип Clinical diagnosis/phenotype	Сперматологический диагноз Spermatological diagnosis	Карิโอтип (СПИ) Karyotype	FISH/ КФ-ПЦР FISH/ QF-PCR	AZF	CFTR
1	34	Б1, мужской фактор Male infertility	Олигоастенотератозооспермия Severe oligoasthenoteratozoospermia	47,XYX	XXY (КФ-ПЦР) (QF-PCR)	N	н. и. п. е.
2	30	Б1, мужской фактор Male infertility	Олигоастенотератозооспермия Oligoasthenoteratozoospermia	47,XYX	н. и. п. е.	N	н. и. п. е.
3	36	Мужское бесплодие, НОА, гипоплазия яичек, гипергонадотропный типогонадизм Male infertility, NOA, testicular hypoplasia, hypergonadotropic hypogonadism	Азооспермия Azoospermia	47,XYX	н. и. п. е.	del b2/b3	н. и. п. е.
4	39	Б1, мужской фактор Male infertility	Олигоастенотератозооспермия Oligoasthenoteratozoospermia	47,XYX	н. и. п. е.	н. и. п. е.	н. и. п. е.
5	25	Б1, мужское бесплодие, НОА Male infertility, NOA	Азооспермия/криптозооспермия Azoospermia/cryptozoospermia	47,XYX	н. и. п. е.	н. и. п. е.	н. и. п. е.
6	28	Б1, мужской фактор Male infertility	н. и. п. е.	47,XYX	н. и. п. е.	н. и. п. е.	н. и. п. е.
7	32	Б1, мужской фактор Male infertility	н. и. п. е.	mos 47,XYX[10]/ 46,XY[5]	н. и. п. е.	N	N/N, 77/77
8	28	Мужское бесплодие, НОА, гипергонадотропный типогонадизм Male infertility, NOA, hypergonadotropic hypogonadism	Азооспермия Azoospermia	47,XYX	XXY (FISH)	N	н. и. п. е.
9	59	Б1, мужской фактор; родился ребенок, умер на 11-е сутки (кариотип не анализирован) Male infertility; a child was born, died on day 11 (karyotype not analyzed)	Астенозооспермия Asthenozoospermia	47,XYX	н. и. п. е.	н. и. п. е.	н. и. п. е.
10	22	Б1, мужской фактор, микропенис, гипоплазия яичек, ожирение II степени, недостаточность интеллектуального развития Male infertility, micropenis, testicular hypoplasia, class II obesity, intellectual disability	Олигоастенотератозооспермия Oligoasthenoteratozoospermia	47,XYX	н. и. п. е.	N	н. и. п. е.
11	33	Б1, мужское бесплодие, НОА Male infertility, NOA	Азооспермия Azoospermia	47,XYX	н. и. п. е.	N	н. и. п. е.
12	29	Б1, мужское бесплодие, НОА, гипергонадотропный типогонадизм, гипоплазия тестикул, макросомия, тикозный гиперкинез, ожирение II степени Male infertility, NOA, hypergonadotropic hypogonadism, testicular hypoplasia, macrosomia, tic hyperkinesia, class II obesity	Азооспермия Azoospermia	47,XYX	н. и. п. е.	N	н. и. п. е.
13	30	Б1, мужское бесплодие, НОА, гипергонадотропный типогонадизм, гиперпролактинемия Male infertility, NOA, hypergonadotropic hypogonadism, hyperprolactinemia	Азооспермия Azoospermia	47,XYX	н. и. п. е.	N	н. и. п. е.
14	35	Б1, мужское бесплодие, НОА, гипергонадотропный типогонадизм, гипоплазия яичек Male infertility, NOA, hypergonadotropic hypogonadism, testicular hypoplasia	Азооспермия (ранее – олигоастенотера- тозооспермия тяжелой степени) Azoospermia (previously – severe oligoasthenoteratozoospermia)	47,XYX	н. и. п. е.	N	N/N



Окончание табл. 1
End of table 1

Код пациента Patient code	Возраст, лет Age, year	Клинический диагноз/фенотип Clinical diagnosis/phenotype	Сперматологический диагноз Spermatological diagnosis	Каротиоп (СЦИ) Karyotype	FISH/ КФ-ПЦР FISH/ QF-PCR	AZF	CFTR
15	40	БП, мужской фактор. Метаболический синдром, ожирение. Имеет сына 11 лет Male infertility. Metabolic syndrome, obesity. Has a 11-year-old son	Олигоастенотератозооспермия Oligoasthenoteratozoospermia	47,XYX	н. и. п. е.	del b2/b3	н. и. п. е.
16	37	БП, мужской фактор Male infertility	Олигоастенотератозооспермия Oligoasthenoteratozoospermia	47,XYX	н. и. п. е.	н. и. п. т.	н. и. п. и.
17	41	БП, мужское бесплодие, НОА Male infertility, NOA	Азооспермия/криптозооспермия Azoospermia/cryptozoospermia	47,XYX	н. и. п. е.	del b2/b3	N/N, 7T/7T
18	14	Гonosомное нарушение формирования пола, задержка полового развития, гипогонадотропный гипогонадизм, гипоплазия яичек Sex chromosome disorder of sex development, delayed sexual maturation, hypogonadotropic hypogonadism, testicular hypoplasia	н. и. п. е.	mos 45,X[20]/ 47,XY[11]/ 46,XY[3]	X (71,7 %)/XY (18,9 %)/XXY (8,9 %)/XXYY (0,6 %) – J/L	del b2/b4 (AZFc)	н. и. п. е.
19	26	БП, мужской фактор. Кровнородственный брак, у супруги беременность 6 нед, зачатие естественным путем. Secondary infertility, male factor. Consanguine marriage, wife is 6 weeks pregnant, natural conception	Олигоспермия, астенотератозооспермия Oligospermia, asthenoteratozoospermia	47,XYX	н. и. п. е.	н. и. п. е.	н. и. п. е.
20	41	В анамнезе замершая беременность у супруги Secondary infertility, male factor. Wife previously had a missed miscarriage	н. и. п. е.	46,XXY,der(13;14) (q10;q10)	н. и. п. е.	н. и. п. е.	н. и. п. е.
21	21	Дисплазия скелета, стигмы дизэмбриогенеза. Высокий рост, дисплазия скелета. Особенности психики. Сниженный интеллект, особенности поведения. В браке не состоит, детей нет Skeletal dysplasia, stigmas of dysembryogenesis. Tall height, skeletal dysplasia. Psychological issues. Low intellect, behavioral issues. Not married, no children	н. и. п. е.	47,XYX Молекулярный каротиоп: Molecular karyotype: arrYp11.31q11.23 (2650140- 28799937)×2	XXY (FISH)	N	н. и. п. е.
22	32	БП, мужское бесплодие IFI, male infertility	Астенотератозооспермия Asthenoteratozoospermia	47,XYX	н. и. п. е.	н. и. п. е.	н. и. п. е.
23	20	БП, мужское бесплодие IFI, male infertility	Олигоспермия, астенотератозооспермия Oligospermia, asthenoteratozoospermia	47,XYX	н. и. п. е.	н. и. п. е.	н. и. п. е.
24	53	Невынашивание беременности у супруги, рост 165 см, вес 75 кг Recurrent pregnancy loss in wife, height 165 cm, weight 75 kg	Астенозооспермия Asthenozoospermia	mos 47,XXY[12]/ 46,XY[28]	XXY (40 %)/XY (60 %) – J/L; XXY (95 %)/XY (5 %) – BЭ/BE	N	н. и. п. е.
25	26	БП, необструктивная азооспермия, хронический левосторонний орхит. Рост 183 см, вес 85 кг. Особенности психики IFI, nonobstructive azoospermia, chronic left-sided orchitis. Height 183 cm, weight 85 kg. Psychological issues	Азооспермия Azoospermia	46,X,psu dic(Y) (p11.3)	XXY (КФ-ПЦР) (QF-PCR)	N	N/N, 5T/7T

Примечание. СЦИ – стандартное цитогенетическое исследование; FISH – флуоресцентная *in situ* гибридизация; КФ-ПЦР – количественная флуоресцентная полимеразная цепная реакция; БП – первичное бесплодие; БП – вторичное бесплодие; НОА – необструктивная азооспермия; н. и. – не исследовали; J – лимфоциты; BЭ – буккальный эпителий.
Note. FISH – fluorescent *in situ* hybridization; QF-PCR – quantitative fluorescence-polymerase chain reaction; NOA – nonobstructive azoospermia; н. е. – not examined; L – lymphocytes; BE – buccal epithelium.



Олигоастенотератозооспермия / Oligoasthenoteratozoospermia
Астенотератозооспермия / Asthenoteratozoospermia
Азооспермия / Azoospermia
Астенозооспермия / Asthenozoospermia

Структура сперматологических диагнозов (форм патозооспермии) у пациентов с дисомией Y

Spermatological diagnoses (forms of pathozoospermia) in patients with dysomy Y

значения и составил 1,8 %, не выявлено признаков нарушения прохождения стадий мейоза и повышения частоты дегенерации НПК. У остальных двух мужчин (пациенты 5 и 25), которым выполнен ККА НПК, по данным стандартного спермиологического исследования диагностирована азооспермия. Индекс НПК у них не рассчитывали из-за недостаточного количества сперматозоидов, обнаруженных в эякуляте (см. табл. 2). При этом криптозооспермия у них была диагностирована именно благодаря использованию данного метода. Таким образом, наличие единичных сперматозоидов в осадке эякулята выявлено у 2 из 9 пациентов с необструктивной формой азооспермии. У 1 мужчины с азооспермией (пациент 5) в осадке эякулята обнаружено только 9 НПК, все из которых были представлены сперматоцитами II и сперматидами. Такое малое количество НПК не позволило достоверно оценить наличие или отсутствие нарушений прохождения различных стадий мейоза. У другого мужчины с азооспермией (пациент 25) и псевдодисцентрической хромосомой Y в осадке эякулята обнаружено достаточно большое количество НПК ($n = 294$), что позволило оценить проходимость сперматогенными клетками стадий мейоза, выявить его блок на стадиях профазы I, преимущественно в пахитене (см. табл. 2).

У одного из обследованных нами мужчин с дисомией Y (пациент 8) с первичным мужским бесплодием диагностированы необструктивная форма азооспермии и гипергонадотропный гипогонадизм (см. табл. 1). Рост пациента – 187 см, масса тела – 85 кг, уровень гормонов в сыворотке крови: лютеинизирующий гормон – нормальные показатели, фолликулостимулирующий

гормон – 18,6 мМе/мл (повышен), общий тестостерон – 2,98 нмоль/мл (норма), ингибин B – 22,7 пг/мл (понижен). Кариотип по лимфоцитам периферической крови – 47,XY. По результатам дополнительного молекулярно-генетического исследования гоносомного мозаицизма в лимфоцитах и клетках буккального эпителия не выявлено. С помощью полноэкзомного секвенирования (WES) у данного пациента в гене *SYCP2* обнаружен не описанный ранее гетерозиготный вариант с.653G>A (p. Gly218Asp). Вариант не зарегистрирован в контрольной выборке gnomAD. Данный вариант выявлен у отца пациента, поэтому, вероятно, он не является патогенным. В анамнезе пациента отмечено выполнение тестикулярной биопсии, результаты гистологического исследования свидетельствовали о сохранности сперматогенеза в некоторых извитых канальцах.

У одного пациента с кариотипом 47,XY (пациент 2), у которого диагностирована олигоастенотератозооспермия, с помощью метода FISH выполнен анализ анеуплоидии по половым хромосомам (X и Y) и аутосомам (13, 18 и 21) в сперматозоидах (табл. 3).

Выявлена более высокая по сравнению с контрольной группой (референсными значениями) частота анеуплоидии по гоносомам за счет увеличения количества гамет с XX- и YY-набором гоносом (0,32 и 0,30 % соответственно), а также с нуллисомией по половым хромосомам (0,57 %) (см. табл. 3). Кроме того, у данного пациента отмечено большее (примерно в 2 раза) количество гамет с анеуплоидией по хромосомам 18 и 21, преимущественно за счет повышенной частоты дисомии (0,16 и 0,59 % соответственно).

Обсуждение

Несмотря на высокую частоту дисомии Y, данную хромосомную аномалию зачастую не выявляют или обнаруживают случайно при цитогенетическом исследовании. Это обусловлено тем, что у пациентов без выраженных клинических признаков дисомии Y или с мягкими ее фенотипическими проявлениями (при отсутствии умственной отсталости, врожденных пороков развития, аномалий строения гениталий и мужского бесплодия) трудно заподозрить наличие хромосомной аномалии, а ее диагностика по данным клинического обследования без проведения анализа кариотипа невозможна. Дисомия Y и более редкие случаи полисомии по хромосоме Y описаны у пациентов с мужским бесплодием, в том числе с азооспермией и олигозооспермией, у пациентов с гипогонадизмом и другими наследственными заболеваниями. У многих пациентов с дисомией Y данную хромосомную аномалию обнаруживают случайно, а причиной для генетического обследования являются другие наследственные заболевания или генетически обусловленные нарушения (глухота, врожденная дисфункция коры надпочечников).



Таблица 2. Результаты количественного кариологического анализа (ККА) незрелых половых клеток (НПК) из осадка эякулята у пациентов с дисомией Y
Table 2. Results of the quantitative karyological analysis (QKA) of immature germ cells (IGCs) from ejaculate sediment in patients with the dysomy Y

Параметр ККА НПК Parameter of QKA IGCs	Референсные значения* Reference value*	Пациент 5 (азооспермия/ криптозооспермия) Patient 5 (azoospermia/ cryptozoospermia)	Пациент 19 (астенотератозооспермия) Patient 19 (asthenoteratozoospermia)	Пациент 23 (астенотератозооспермия) Patient 23 (asthenoteratozoospermia)	Пациент 24 (астенотератозооспермия) Patient 24 (asthenoteratozoospermia)	Пациент 25 (азооспермия/ криптозооспермия) Patient 25 (azoospermia/ cryptozoospermia)
Индекс НПК, % IGCs index, %	2–4	Не рассчитывали** (128 сперматозоидов и 9 НПК) Was not calculated** (128 spermatozoa and 9 IGCs)	10,0	11,0	1,8	Не рассчитывали** (6 сперматозоидов и 294 НПК) Was not calculated** (6 spermatozoa and 294 IGCs)
Прелетоптена-зиготена I, % Preleptotene-zygotene I, %	0,66 ± 0,16	0,0	4,4	1,0	0,0	1,4
Пахитена I, % Pachytene I, %	0,45 ± 0,10	0,0	8,0	5,0	1,0	6,0
Диплотена I, % Diploytene I, %	1,11 ± 0,26	0,0	5,3	2,0	1,0	1,0
Метафаза I и II, % Metaphase I and II, %	0,04 ± 0,02	0,0	0,0	0,0	0,0	0,0
Сперматогциты II и сперматиды, % Spermatoocytes II and spermatoids, %	91,99 ± 0,89	100	82,3	88,0	92,0	85,0
Неразошедшиеся ядра в сперматогцитах II и сперматидях, % Non-disjunction of nuclei in spermatoocytes II and spermatoids, %	22,98 ± 2,65	0,0	10,0	9,0	4,0	36,0
Неидентифицируемые ядра НПК, % Unidentified nuclei of IGCs, %	5,85 ± 0,85	0,0	0,0	4,0	6,0	6,6

* Референсные значения параметров ККА НПК взяты из сообщения Л.Ф. Курило и соавт. [26]. ** Индекс НПК не рассчитывали из-за недостаточного количества половых клеток, обнаруженных в осадке эякулята.

* The reference values of the parameters of the QKA IGCs was taken from the message of L.F. Kurilo et al. [26]. ** IGCs index was not calculated due to insufficient number of germ cells in ejaculate sediment.

Таблица 3. Частота анеуплоидии по хромосомам 13, 18, 21, X и Y в сперматозоидах пациента с дисомией Y и фертильных 46,XY-мужчин (контроль)
Table 3. The frequency of sperm aneuploidy for chromosomes 13, 18, 21, X and Y in patient with dysomy Y and fertile men (control)

Хромосомный набор в сперматозоидах Sperm genotypes	Пациент 2 (47,XY), % Patient 2 (47,XY), %	Мужчины 46,XY с нормозооспермией (контрольная группа)*, % Normozoospermic 46,XY males (control group)*, %
23,X	50,08	50,07 ± 0,58
23,Y	48,33	49,17 ± 0,50
24,XY	0,19	0,17 ± 0,11
24,XX	0,32	0,04 ± 0,02
24,YY	0,30	0,06 ± 0,02
22,-X/Y	0,57	0,29 ± 0,08
46,XY	0,03	0,20 ± 0,14
46,XX	0,05	0,06 ± 0,03
46,YY	0,11	0,08 ± 0,05
47,XXY	0,01	0,00 ± 0,00
Всего по гоносомам Sex chromosome aneuploidy	1,38	0,90 ± 0,17
Нуллисомия 13 Nullisomy 13	0,09	0,13 ± 0,03
Дисомия 13 Dysomy 13	0,09	0,11 ± 0,04
Нуллисомия 18 Nullisomy 18	0,16	0,09 ± 0,01
Дисомия 18 Dysomy 13	0,16	0,05 ± 0,02
Нуллисомия 21 Nullisomy 21	0,39	0,22 ± 0,07
Дисомия 21 Dysomy 13	0,59	0,20 ± 0,08
Диплоидные Diploid	0,20	0,40 ± 0,18

*Контрольная группа – здоровые мужчины, являющиеся донорами спермы и/или имеющие нормозооспермию [16].

Примечание. Жирным шрифтом отмечены значения, в 2 и более раза превосходящие референсные.

*Control group – healthy males serving as sperm donors and/or having normozoospermia [16].

Note. Values exceeding reference values 2 or more-fold are shown in bold.

чечников, умственная отсталость и др.) [4, 17]. В литературе описаны и другие фенотипические особенности дисомии Y (не отмеченные в нашей работе), такие как макроцефалия, макроорхидизм, гипотония, гипертелоризм и тремор [2].

В большинстве случаев дисомию Y в регулярной или мозаичной форме диагностируют у пациентов мужского пола и крайне редко у пациентов с двойственным развитием гениталий и пациентов женского пола с нарушением формирования пола, в частности крайне редкими вариантами синдрома Шерешевского–

Тернера и Y-позитивной дисгенезии гонад, например 45,X/47,XY и 47,XY [17]. В исследованной нами выборке у одного пациента обнаружен сложный мозаицизм по Y-хромосоме. У него диагностированы гоносомное нарушение формирования пола, задержка полового развития, гипергонадотропный гипогонадизм, гипоплазия яичек. Хотя у данного пациента выявлена клеточная линия с дисомией Y, его аномалия кариотипа, собственно, не является синдромом дисомии Y. Кроме того, несмотря на наличие удвоенного материала хромосомы Y, нельзя констатировать



дисомию у пациентов с дицентрическими Y-хромосомами. Данные аномалии относятся к гоносомным нарушениям формирования пола и характеризуются нарушениями дифференцировки гонад, формирования пола и гаметогенеза. Очевидно, что некоторые случаи дисомии Y могут быть связаны с гоносомным мозаицизмом, в том числе скрытым мозаицизмом по хромосоме Y, что отчасти может обуславливать фенотипическую вариабельность и различия в клинической картине. Для мозаицизма по Y-хромосоме характерна выраженная межтканевая вариабельность клеточных линий с различным набором гоносом [18], поэтому исследование кариотипа только по лимфоцитам периферической крови у мозаиков может не выявить наличия клеток с различным набором гоносом. Кроме того, дополнительными генетическими факторами клинической вариабельности могут быть вариации числа копий (CNV) и генные варианты, затрагивающие гены/локусы, вовлеченные в дифференцировку и формирование пола, регуляцию гонадо- и гаметогенеза.

Следует отметить, что в фенотипических проявлениях и отчасти их генотипе синдром 47,XYY имеет некоторое сходство с синдромом Клайнфельтера. Так, первичное мужское бесплодие, обусловленное тяжелым нарушением сперматогенеза и необструктивной азооспермией или олигозооспермией тяжелой степени, а также гипергонадотропный гипогонадизм, характерные для синдрома Клайнфельтера, присутствуют только у некоторых мужчин с дисомией Y [19]. Определенное сходство между индивидуумами с кариотипом 47,XYY и кариотипом 47,XXY обусловлено увеличением (трипликацией) дозы генов, расположенных в псевдоаутосомном регионе 1 (PAR1), а также других X-Y-гомологических генов.

Установлено, что мужчины с кариотипом 47,XYY реже становятся отцами, чем мужчины контрольной группы (здоровые мужчины без дисомии Y) [20]. В литературе имеется небольшое количество работ, в которых репродуктивную систему и фертильность изучали в крупных выборках мужчин с дисомией Y [2, 6, 8, 20]. В одном из наиболее крупных исследований ретроспективно проанализированы собранные с 1960 по 2014 г. данные о различных клинических характеристиках 251 пациента с дисомией Y из Дании [20]. Из них 223 мужчины имели немозаичную форму дисомии Y, 28 пациентов являлись мозаиками. У пациентов с дисомией Y была отмечена повышенная частота крипторхизма (6 % против 2 % в контрольной группе). Количество сперматозоидов у мужчин с 47,XYY варьировало от нормальных показателей (нормозооспермии) до азооспермии. В исследовании установлено, что мужчины с кариотипом 47,XYY имеют повышенный риск бесплодия – 14 % (29/205). Для сравнения: это имело место только в 2 % случаев в контрольных

группах [20]. В исследованной нами выборке пациентов с дисомией Y выявлена высокая частота нарушения фертильности, связанного с азооспермией и олигозооспермией, которые были диагностированы у 15 (75 %) из 20 сперматологически обследованных пациентов. По крайней мере у 16 (64 %) из 25 обследованных в нашей работе пациентов диагностированы признаки гипоплазии и/или гипофункции яичек, у некоторых – признаки выраженного дефицита маскулинизации, гипогонадизма. В литературе описаны случаи аномалий развития половых органов по мужскому типу (микропенис, крипторхизм, гипоспадия) у пациентов с дисомией Y [21, 22]. Это позволяет предположить, что у части пациентов с дисомией Y имеются дефекты развития и/или функции яичек, приводящие к нарушению полового развития, гипогонадизму, угнетению сперматогенеза и мужскому бесплодию или снижению фертильности. При сравнении функции яичек у мальчиков с кариотипом 47,XYY и мальчиков с нормальным мужским кариотипом (46,XY) обнаружено, что у пациентов с дисомией Y уровень ингибина B (гормона, синтезируемого в клетках Сертоли) значительно ниже, чем в норме [20]. Предполагают, что это может быть связано с риском нарушения сперматогенеза у взрослых мужчин с дисомией Y.

Одним из возможных негативных факторов влияния дисомии Y на мужскую фертильность и сперматогенез является нарушение мейотической конъюгации и рекомбинации хромосом в половых клетках [23]. Наличие в кариотипе дополнительной Y-хромосомы в сперматоцитах I затрудняет формирование нормального полового X-Y-бивалента в профазе I мейоза, вызывая активацию апоптотических процессов в незрелых мужских половых клетках, что снижает продукцию и качество мужских гамет, приводя к олигозооспермии и мужскому бесплодию или снижению фертильности [23]. У самцов с набором гоносом XYY отмечена высокая частота дегенерации сперматоцитов I при небольшом количестве анеуплоидных гамет [24]. Вероятно, это обусловлено нарушением прохождения сперматоцитами мейотических делений, приводящим к активации апоптоза и последующей гибели НПК в извитых семенных канальцах [25].

Состояние сперматогенеза и прохождения стадий мейоза у пациентов с дисомией Y впервые было оценено в нашем исследовании с помощью ККА НПК. У 3 из 4 пациентов с дисомией Y, которым выполнен данный анализ, выявлены признаки нарушения прохождения мейоза. Так, при нормальной концентрации сперматозоидов по данным ККА НПК повышен индекс НПК (10 и 11 %), что отражает большее число НПК в осадке эякулята, чем у доноров с нормальной фертильностью [26]. Повышенные по сравнению с референсными значения количества (%) клеток на стадиях профазы I мейоза отражают признаки нарушений



сперматогенеза. Возможно, это связано с дефектами формирования синаптонемного комплекса и процессов, необходимых для мейотической рекомбинации [27, 25].

Тяжелая степень поражения сперматогенеза, выявленная у пациента с псевдодисцентрической хромосомой Y, обусловлена нарушением X-Y-конъюгации и мейотической рекомбинации из-за структурной аномалии Y-хромосомы. Поскольку в ней точка разрыва располагается в дистальной части короткого плеча, это существенно затрудняет конъюгацию хромосом X и Y в сперматоцитах I, в норме преимущественно происходящей в регионах PAR1. Несмотря на то что в кариотипе удвоено количество материала Y-хромосомы, данная аномалия Y-хромосомы является структурным, а не численным хромосомным нарушением, и по сути, не является истинной дисомией Y [28, 29]. Нарушение X-Y-конъюгации и рекомбинации затрудняет прохождение стадий профазы мейоза I, приводя к массовой гибели сперматогенных клеток, что ведет к необструктивной форме азооспермии и первичному мужскому бесплодию.

Численные аномалии половых хромосом в гаметах возникают в результате аномалий мейотической сегрегации хромосом в гаметогенезе у родителей. Дисомия по Y-хромосоме возникает из-за Y-Y-нерасхождения в сперматогенезе отца, реже она происходит в результате постзиготической митотической ошибки [24, 25]. У обследованного нами пациента с кариотипом 47,XY² частота анеуплоидии в гаметах несколько выше по сравнению с референсными показателями (здоровых мужчин с нормальным кариотипом). Обнаружено большее количество сперматозоидов как с анеуплоидией по гоносомам, так и по аутосомам, в частности с дисомией YY и нуллисомией по гоносомам (т. е. не содержащих ни X-, ни Y-хромосому), а также гамет с дисомией X, 18, 21. Другие исследователи также отмечают у мужчин с дисомией Y повышенное количество анеуплоидных сперматозоидов, при этом частота анеуплоидии у пациентов с бесплодием несколько выше, чем у фертильных [30–33]. У обследованного нами пациента частота анеуплоидии по половым хромосомам суммарно составила 1,38 % (см. табл. 3). По данным других авторов, анеуплоидия в сперматозоидах мужчин с дисомией Y варьирует в диапазоне от 0,02 % с XX-дисомией, 0,01 % с дисомией YY, 0,24 % с дисомией XY до 17–19 % суммарно, преимущественно за счет повышенного количества гамет с дисомией XY [31, 32]. Однако частота гамет с кариотипом 24,YY и 24,XY и другими вариантами анеуплоидии значительно ниже ожидаемой, что указывает на прегаметический отбор анеуплоидных незрелых половых клеток [3, 33]. Поскольку у мужчин с дисомией Y имеется фенотипическая и клиническая вариабельность, в том числе в отношении частоты

анеуплоидии, вероятно, это может быть связано с наличием гоносомного мозаицизма с наличием клеточной линии с нормальным мужским кариотипом (46,XY), скрытого межклеточного и/или внутригонозного мозаицизма, а также различием в генотипах, состоянии сперматогенеза и других факторах.

Следует обратить внимание на то, что, если оплодотворение произойдет с участием сперматозоида с дисомией Y, то данный синдром может быть передан ребенку от отца с дисомией Y. Так как у пациентов с дисомией отмечена несколько повышенная частота анеуплоидии в сперматозоидах не только по половым хромосомам, но и по аутосомам, это может быть одним из факторов снижения фертильности. Однако значительного повышения частоты анеуплоидии у большинства пациентов с дисомией Y не отмечено [8], соответственно, данный фактор нарушения фертильности является дополнительным, но не основным. Необходимо учитывать то, что частота анеуплоидии напрямую связана с наличием и выраженностью нарушения мейоза и сперматогенеза, в частности с наличием олигозооспермии, а также дополнительных патогенных факторов, например нарушений формирования пола, дополнительных хромосомных аномалий, генных вариантов, влияющих на прохождение процессов мейоза, а не только собственно с наличием дисомии Y. Таким образом, очевидно, что нарушение фертильности у мужчин с кариотипом 47,XY² может иметь более сложный механизм. Несмотря на это, наличие данной аномалии кариотипа у мужчины является одним из показаний для проведения пренатальной диагностики или преимплантационного генетического тестирования на анеуплоидии [27].

Заключение

У мужчин с дисомией Y нарушение фертильности связано с наличием патозооспермии. У 2/3 пациентов в исследуемой выборке отмечены признаки нарушения сперматогенеза (азооспермия или олигозооспермия), вероятно обусловленного блоком профазы I мейоза. За исключением 2 пациентов (с робертсоновской транслокацией и с патогенной AZFc-делацией), у пациентов исследованной выборки не обнаружено каких-либо генетических нарушений (помимо аномалии кариотипа), связанных с нарушением мужской фертильности, в частности скрытого гоносомного мозаицизма, патогенных микроделаций Y-хромосомы и патогенных вариантов в гене *CFTR*, негенетических причин бесплодия. Следует учитывать то, что нарушения фертильности сперматогенеза у мужчин с дисомией Y могут быть вызваны другими причинами или патогенными факторами, поэтому таким пациентам необходимо выполнять дополнительное, комплексное клиническое и генетическое обследование.

ЛИТЕРАТУРА / REFERENCES

- Jacobs P.A., Melville M., Ratcliffe S. et al. A cytogenetic survey of 11,680 newborn infants. *Ann Hum Genet* 1974;37(4):359–76. DOI: 10.1111/j.1469-1809.1974.tb01843.x
- Bardsley M.Z., Kowal K., Levy C. et al. 47,XYY syndrome: clinical phenotype and timing of ascertainment. *J Pediatr* 2013;163(4):1085–94. DOI: 10.1016/j.jpeds.2013.05.037
- McKinlay Gardner R.J., Armour D.J. Chromosome abnormalities and genetic counseling. 5th edn. Oxford University Press, 2018. 1268 p.
- Gravholt C.H., Ferlin A., Gromoll J. et al. New developments and future trajectories in supernumerary sex chromosome abnormalities: a summary of the 2022 3rd International Workshop on Klinefelter Syndrome, Trisomy X, and XYY. *Endocr Connect* 2023;12(3):e220500. DOI: 10.1530/EC-22-0500
- Kim I.W., Khadiolkar A.C., Ko E.Y., Sabanegh E.S. Jr. 47,XYY syndrome and male infertility. *Rev Urol* 2013;15(4):188–96.
- Borjian Boroujeni P., Sabbaghian M., Vosough Dizaji A. et al. Clinical aspects of infertile 47,XYY patients: a retrospective study. *Hum Fertil (Camb)* 2019;22(2):88–93. DOI: 10.1080/14647273.2017.1353143
- Ogata T., Matsuo N. Sex chromosome aberrations and stature: deduction of the principal factors involved in the determination of adult height. *Hum Genet* 1993;91(6):551–62. DOI: 10.1007/BF00205079
- Lim A.S., Fong Y., Yu S.L. Analysis of the sex chromosome constitution of sperm in men with a 47,XYY mosaic karyotype by fluorescence *in situ* hybridization. *Fertil Steril* 1999;72(1):121–3. DOI: 10.1016/s0015-0282(99)00194-6
- García-Mengual E., Triviño J.C., Sáez-Cuevas A. et al. Male infertility: establishing sperm aneuploidy thresholds in the laboratory. *J Assist Reprod Genet* 2019;36(3):371–81. DOI: 10.1007/s10815-018-1385-0
- Krausz C., Navarro-Costa P., Wille M., Tüttelmann F. EAA/EMQN best practice guidelines for molecular diagnosis of Y-chromosomal microdeletions: state of the art 2023. *Andrology* 2023. Online ahead of print. DOI: 10.1111/andr.13514
- Черных В.Б., Чухрова А.Л., Бескоровайная Т.С. и др. Типы делеций Y-хромосомы и их частота у мужчин с бесплодием. *Генетика* 2006;42(8):1130–6. Chernykh V.B., Chukhrova A.L., Beskorovainaya T.S. et al. Types of Y chromosome deletions and their frequency in infertile men. *Genetika = Russian Journal of Genetics* 2006;42(8):1130–6. (In Russ.).
- Черных В.Б., Степанова А.А., Бескоровайная Т.С. и др. Частота и спектр мутаций и IVS8-Т-полиморфизма гена CFTR среди российских мужчин с бесплодием. *Генетика* 2010;46(6):844–52. Chernykh V.B., Stepanova A.A., Beskorovainaya T.S. et al. The frequency and spectrum of mutations and the IVS8-T polymorphism of the CFTR gene in Russian infertile men. *Genetika = Russian Journal of Genetics* 2010;46(6):844–52. (In Russ.).
- Руководство ВОЗ по исследованию и обработке эякулята человека. Пер. с англ. Н.П. Макарова. Науч. ред. Л.Ф. Курило. 5-е изд. М.: Капитал Принт, 2012. 291 с. WHO laboratory manual for the examination and processing of human semen. Trans. from Engl. by N.P. Makarov. Scientific ed. by L.F. Kurilo. 5th edn. Moscow: Kapital Print, 2012. 291 p. (In Russ.).
- Сорокина Т.М., Андреева М.В., Штаут М.И. и др. Оценка состояния сперматогенеза у пациентов с азооспермией или криптозооспермией с помощью метода количественного кариологического анализа незрелых половых клеток. *Андрология и генитальная хирургия* 2019;20(1):75–81. DOI: 10.17650/2070-9781-2019-20-1-75-81 Sorokina T.M., Andreeva M.V., Shtaut M.I. et al. Quantitative karyological analysis of immature germ cells for the evaluation of spermatogenesis in patients with azoospermia or cryptozoospermia. *Andrologiya i genital'naya khirurgiya = Andrology and Genital Surgery* 2019;20(1):75–81. (In Russ.). DOI: 10.17650/2070-9781-2019-20-1-75-81
- Repping S., van Daalen S.K., Korver C.M. et al. A family of human Y chromosomes has dispersed throughout northern Eurasia despite a 1.8-Mb deletion in the azoospermia factor c region. *Genomics* 2004;83(6):1046–52. DOI: 10.1016/j.ygeno.2003.12.018
- Гордеева Е.Г., Шилейко Л.В., Панкратова О.С., Курило Л.Ф. Частота анеуплоидий в гаметах у фертильных мужчин. *Генетика* 2011;47(5):828–35. Gordeeva E.G., Shileyko L.V., Pankratova O.S., Kurilo L.F. Aneuploidy frequency in sperm of fertile men. *Genetika = Russian Journal of Genetics* 2011;47(5):828–35. (In Russ.).
- An International System for Human Cytogenetic Nomenclature (2020). Ed. by J. McGowan-Jordan, R.J. Hastings, S. Moore. Karger Publishing, 2020. 151 p.
- Опарина Н.В., Райгородская Н.Ю., Латышев О.Ю. и др. Тканевый гомосомный мозаицизм у пациентов с нарушением формирования пола, связанным с аномалиями дифференцировки гонад. *Генетика* 2021;57(11):1306–17. DOI: 10.31857/S0016675821110102 Oparina N.V., Raygorodskaya N.Yu., Latshev O.Yu. et al. Inter-tissue gonosomal mosaicism in patients with disorders sex development, related to gonadal differentiation abnormalities. *Genetika = Russian Journal of Genetics* 2021;57(11):1306–17. (In Russ.). DOI: 10.31857/S0016675821110102
- Skakkebaek A., Nielsen M.M., Trolle C. et al. DNA hypermethylation and differential gene expression associated with Klinefelter syndrome. *Sci Rep* 2018;8(1):13740. DOI: 10.1038/s41598-018-31780-0
- Berglund A., Stochholm K., Gravholt C.H. Morbidity in 47,XYY syndrome: a nationwide epidemiological study of hospital diagnoses and medication use. *Genet Med* 2020;22(9):1542–51. DOI: 10.1038/s41436-020-0837-y
- El-Dahtory F., Elsheikha H.M. Male infertility related to an aberrant karyotype, 47,XYY: four case reports. *Cases J* 2009;2(1):28. DOI: 10.1186/1757-1626-2-28
- Davis S.M., Bloy L., Roberts T.P.L. et al. Testicular function in boys with 47,XYY and relationship to phenotype. *Am J Med Genet C Semin Med Genet* 2020;184(2):371–85. DOI: 10.1002/ajmg.c.31790
- Rives N., Siméon N., Milazzo J.P. et al. Meiotic segregation of sex chromosomes in mosaic and non-mosaic XYY males: case reports and review of the literature. *Int J Androl* 2003;26(4):242–9. DOI: 10.1046/j.1365-2605.2003.00421.x
- Moretti E., Anichini C., Sartini B. et al. Sperm ultrastructure and meiotic segregation in an infertile 47,XYY man. *Andrologia* 2007;39(6):229–34. DOI: 10.1111/j.1439-0272.2007.00791.x
- Wong E.C., Ferguson K.A., Chow V., Ma S. Sperm aneuploidy and meiotic sex chromosome configurations in an infertile XYY male. *Hum Reprod* 2008;23(2):374–8. DOI: 10.1093/humrep/dem377
- Курило Л.Ф., Дубинская В.П., Остроумова Т.В. и др. Оценка сперматогенеза по незрелым половым клеткам эякулята. *Проблемы репродукции* 1995;(3):33–8. Kurilo L.F., Dubinskaya V.P., Ostroumova T.V. et al. Evaluation of spermatogenesis per the immature germ cells in ejaculate. *Problemy reproduktivii = Russian Journal of Human Reproduction* 1995;(3):33–8. (In Russ.).
- Rives N., Milazzo J.P., Miraux L. et al. From spermatocytes to spermatozoa in an infertile XYY male. *Int J Androl* 2005;28(5):304–10. DOI: 10.1111/j.1365-2605.2005.00540.x
- Murphy K.M., Cohen J.S., Goodrich A. et al. Constitutional duplication of a region of chromosome Yp encoding AMELY, PRKY, and TBL1Y: implications for sex chromosome analysis and bone

- marrow engraftment analysis. *J Mol Diagn* 2007;9(3):408–13.
DOI: 10.2353/jmoldx.2007.060198
29. Robinson D.O., Jacobs P.A. The origin of the extra Y chromosome in males with a 47,XYY karyotype. *Hum Mol Genet* 1999;8(12):2205–9. DOI: 10.1093/hmg/8.12.2205
30. Morel F., Roux C., Bresson J.L. Sex chromosome aneuploidies in sperm of 47,XYY men. *Arch Androl* 1999;43(1):27–36. DOI: 10.1080/014850199262706
31. Gonzalez-Merino E., Hans C., Abramowicz M. et al. Aneuploidy study in sperm and preimplantation embryos from nonmosaic 47,XYY men. *Fertil Steril* 2007;88(3):600–6. DOI: 10.1016/j.fertnstert.2006.12.020
32. Shi Q., Martin R.H. Multicolor fluorescence *in situ* hybridization analysis of meiotic chromosome segregation in a 47,XYY male and a review of the literature. *Am J Med Genet* 2000;93(1):40–6. DOI: 10.1002/1096-8628(20000703)93:1<40::aid-ajmg7>3.0.co;2-k
33. Milazzo J.P., Rives N., Mousset-Siméon N., Macé B. Chromosome constitution and apoptosis of immature germ cells present in sperm of two 47,XYY infertile males. *Hum Reprod* 2006;21(7):1749–58. DOI: 10.1093/humrep/del051

Вклад авторов

М.И. Штаут: получение данных для анализа (спермиологическое исследование), анализ полученных данных, написание текста рукописи; О.А. Соловова, Т.М. Сорокина: клиническое обследование пациентов; Л.Ф. Курило: разработка методов спермиологического исследования (количественного кариологического анализа незрелых половых клеток), редактирование текста рукописи; Н.В. Опарина, Н.В. Шилова: проведение цитогенетического исследования; А.Л. Чухрова: молекулярно-генетическое исследование; А.В. Поляков: разработка методов молекулярно-генетического исследования; В.Б. Черных: разработка дизайна исследования, анализ полученных данных, анализ данных литературы, обзор публикаций по теме статьи, написание и редактирование текста рукописи.

Authors' contributions:

M.I. Shtaut: obtaining data for analysis (semen analysis); analysis of the received data, article writing; O.A. Solovova, T.M. Sorokina: clinical examination of infertile male patients; L.F. Kurilo: development of methods of quantitative karyological analysis of immature germ cells, editing of the article; N.V. Oparina, N.V. Shilova: cytogenetic examination; A.L. Chukhrova: molecular genetic examination; A.V. Polyakov: development of molecular genetic methods; V.B. Chernykh: a design of the research, analysis of the obtained results and literature data, article writing and editing.

ORCID авторов / ORCID of authors

М.И. Штаут / M.I. Shtaut: <https://orcid.org/0000-0002-0580-5575>
О.А. Соловова / O.A. Solovova: <https://orcid.org/0000-0002-1389-4731>
Т.М. Сорокина / T.M. Sorokina: <https://orcid.org/0000-0002-4618-2466>
Л.Ф. Курило / L.F. Kurilo: <https://orcid.org/0000-0003-3603-4838>
Н.В. Опарина / N.V. Oparina: <https://orcid.org/0000-0001-8662-4794>
Н.В. Шилова / N.V. Shilova: <https://orcid.org/0000-0002-0641-1084>
А.Л. Чухрова / A.L. Chukhrova: <https://orcid.org/0000-0002-5474-4713>
А.В. Поляков / A.V. Polyakov: <https://orcid.org/0000-0002-0105-1833>
В.Б. Черных / V.B. Chernykh: <https://orcid.org/0000-0002-7615-8512>

Конфликт интересов. Авторы заявляют об отсутствии конфликта интересов.
Conflict of interest. The authors declare no conflict of interest.

Финансирование. Работа выполнена в рамках государственного задания Министерства науки и высшего образования Российской Федерации для ФГБНУ «Медико-генетический научный центр им. акад. Н.П. Бочкова».

Funding. The research was carried out within the state assignment of Ministry of Science and Higher Education of the Russian Federation for Research Centre for Medical Genetics.

Соблюдение прав пациентов и правил биоэтики. Исследование одобрено этическим комитетом ФГБНУ «Медико-генетический научный центр им. акад. Н.П. Бочкова». Все пациенты подписали информированное согласие на участие в исследовании.

Compliance with patient rights and principles of bioethics. The study was approved by the Ethics Committee of the Research Centre for Medical Genetics. All patients gave written informed consent to participate in the study.

DOI: <https://doi.org/10.17650/2070-9781-2023-24-4-86-90>

Прогнозирование развития мужского бесплодия

С.А. Замятнин^{1, 2}, И.С. Гончар¹¹ГБУЗ ЛО «Приозерская межрайонная больница»; Россия, 188760 Ленинградская область, Приозерск, ул. Калинина, 35;²кафедра урологии ФГБОУ ВО «Санкт-Петербургский государственный педиатрический медицинский университет» Минздрава России; Россия, 194100 Санкт-Петербург, ул. Литовская, 2**Контакты:** Ирина Сергеевна Гончар bonechka@mail.ru

Бесплодие – неспособность сексуально активной, не использующей контрацепцию пары достичь беременности в течение 1 года. Вклад мужского фактора в развитие семейного бесплодия достигает 30–50 %, что определяет актуальность изучения многообразия факторов, способствующих его развитию. В настоящем исследовании представлен анализ развития патозооспермии у молодых мужчин, определены статистически значимые предикторы развития мужского бесплодия. Анализовали влияние таких факторов, как возраст, условия проживания, воздействие стресса, вредные привычки, частота половой жизни, питание, употребление алкоголя, наличие варикоцеле и лейкоспермии, на качественные и количественные нарушения в сперме. Для диагностики невротических расстройств использовали следующие валидированные психологические опросники: адаптированный опросник Д. Кейрси, опросник стратегии преодоления стрессовых ситуаций (SACS); Гиссенский личностный опросник; модифицированный опросник здоровья (MOS SF-12). На основании полученных результатов разработана математическая модель прогнозирования риска развития патозооспермии.

Ключевые слова: мужское бесплодие, патозооспермия, прогнозирование бесплодия, предикторы бесплодия, модель прогнозирования бесплодия

Для цитирования: Замятнин С.А., Гончар И.С. Прогнозирование развития мужского бесплодия. Андрология и генитальная хирургия 2023;24(4):86–90. <https://doi.org/10.17650/2070-9781-2023-24-4-86-90>

Predicting the development of male infertility

S.A. Zamyatnin^{1, 2}, I.S. Gonchar¹¹Leningrad Region Priozersk Interdistrict Hospital; 35 Kalinina St., Priozersk, Leningrad region 188760, Russia;²Department of Urology, St. Petersburg State Pediatric Medical University, Ministry of Health of Russia; 2 Litovskaya St., St. Petersburg 194100, Russia**Contacts:** Irina Sergeevna Gonchar bonechka@mail.ru

Infertility is the inability of a sexually active, non-contraceptive couple to achieve pregnancy within one year. The contribution of the male factor to the development of familial infertility reaches 30–50 %, which determines the relevance of studying the variety of factors contributing to its development.

This study presents an analysis of the development of pathozoospermia in young men, and identifies statistically significant predictors of the development of male infertility. The significance of the factors of age, living conditions, the impact of stress, bad habits, the frequency of sexual activity, nutrition, alcohol consumption, the presence of varicocele and leukospermia on qualitative and quantitative disorders in sperm were analyzed. For the diagnosis of neurotic disorders validated psychological questionnaires were used: adapted questionnaire by D. Keirse, Strategic Approach to Coping Scale, Giessen Personality Questionnaire, modified questionnaire MOS SF-12. Based on the obtained results, a mathematical model for predicting the risk of developing pathospermia was developed.

Keywords: male infertility, pathozoospermia, infertility prediction, infertility predictors, infertility prediction model

For citation: Zamyatnin S.A., Gonchar I.S. Predicting the development of male infertility. *Andrologiya i genital'naya khirurgiya = Andrology and Genital Surgery* 2023;24(4):86–90. (In Russ.). <https://doi.org/10.17650/2070-9781-2023-24-4-86-90>

Введение

Согласно статистическим данным, доля мужского фактора в общей структуре бесплодия достигает 30–50 % [1–5]. Мужское бесплодие развивается вследствие многообразных причин, которые принято систематизировать на группы: нарушения эякуляции, наличие врожденных и приобретенных заболеваний (включая аномалии развития), воздействие факторов внешней среды, гормональные нарушения, патологии спермы, различные идиопатические и генетические аномалии [1, 4]. Известно, что на долю врожденных заболеваний половой системы у мужчин, а также генетических aberrаций, которые могут быть причиной снижения фертильности, приходится от 5 до 15 % всех наблюдений [5, 6]. В большинстве случаев эта группа пациентов обращается к врачу находясь в бесплодном в браке. Остальные способствующие развитию мужского бесплодия факторы являются потенциально предотвратимыми. Таким образом, актуальными представляются их своевременное выявление, оценка клинической значимости и профилактика, особенно в группе молодых мужчин.

Цель настоящего исследования — определение прогностических предикторов (внешних факторов и приобретенных заболеваний) риска развития и прогрессирования патозооспермии у молодых мужчин.

Материалы и методы

Настоящее исследование основано на изучении репродуктивного здоровья 1359 мужчин, проходивших обследование и лечение в условиях отделения вспомогательных репродуктивных технологий ФГБВОУ ВО «Военно-медицинская академия им. С.М. Кирова» в период с 2018 по 2021 г. включительно. Средний возраст пациентов составил 20,9 года (диапазон 18–30 лет). Анализировали возможное влияние на развитие качественных и количественных нарушений в сперме следующих факторов: возраст, условия проживания, воздействие невротических расстройств и стресса, вредные привычки, частота половой жизни, особенности питания, употребление алкоголя, наличие варикоцеле и лейкоспермии.

Всем мужчинам проводили комплексное обследование для анализа мужской фертильности, объем которого определялся действующими национальными рекомендациями и лабораторными нормативами. Обязательными условиями являлись соблюдение периода воздержания не менее 2 и не более 7 дней и наличие объема спермы от 1,5 мл [7]. Дополнительно для исключения или подтверждения диагноза варикозного расширения вен семенного канатика проводили физикальное и ультразвуковое исследование реверсного кровотока в венах лозовидного сплетения и оценку наличия тестикулопатии. Степень варикоцеле определяли в соответствии с рекомендованной в учебных пособиях клинической классификацией. Кроме того,

пациентам с диагностированной патозооспермией после получения у них добровольного информированного согласия выполняли исследование методом полимеразной цепной реакции для исключения инфекций, передающихся половым путем, а также повторное микроскопическое исследование эякулята.

Уровень стресса, условия проживания, труда, питания анализировали с использованием валидированных опросников (см. далее).

Статистическую обработку полученных результатов проводили с помощью программного продукта на базе Microsoft Office 2013 (15.0). Математическую модель для прогнозирования патозооспермии при наличии/отсутствии факторов или регрессоров рассчитывали путем многофакторного анализа с выводом из него множественной линейной регрессии.

Результаты и обсуждение

По результатам статистической обработки и анализа материала, нормозооспермия была диагностирована у 819 (60,3 %) обследованных мужчин. В остальных 540 (39,7 %) случаях выявлена патозооспермия. На следующем этапе были определены наиболее актуальные факторы негативного воздействия на репродуктивную систему мужчин. В большинстве научных публикаций можно встретить описание отрицательного влияния на сперматогенез экзогенных и эндогенных причин, таких как вирусы, операции на органах репродуктивной системы, антропометрические характеристики, возраст, условия окружающей среды (химическое загрязнение и пр.), стресс, погрешности образа жизни (курение, алкоголь), недостаток витамина D, ожирение и алергизация [3, 4, 7–9]. В то же время истинный вклад каждой из них в развитие мужского фактора бесплодия остается неизвестным.

С целью уточнения прогностического влияния возраста, периода воздержания, условий проживания и работы, невротических и стрессорных факторов, употребления алкоголя, активности половой жизни и питания (употребление жирной высококалорийной пищи) на развитие и прогрессирование патологии спермы нами был проведен статистический анализ этих факторов. Условия проживания разделили на 2 основные группы: 1) наличие казарменного положения и/или альтернативного ограниченного общественного пространства; 2) индивидуальное жилое помещение. Для оценки этого показателя была разработана анкета, имевшая категориальный вид данных (Living and working conditions). Оценку уровня употребления жирной и высококалорийной пищи проводили путем расчета рекомендуемого основного обмена пациента, подсчета среднесуточного употребления калорий и доли в потребляемом рационе белков, жиров и углеводов. Для диагностики невротических расстройств и уровня стресса были использованы следующие

валидированные психологические опросники: адаптированный опросник Д. Кейрси; опросник стратегии преодоления стрессовых ситуаций (Strategic Approach to Coping Scale, SACS); Гиссенский личностный опросник; модифицированный опросник здоровья (Medical Outcomes Study Short Form, MOS SF-12). Создана отдельная база для статистического анализа, которую анализировали совместно с сотрудниками кафедры военной психофизиологии ФГБВОУ ВО «Военно-медицинская академия им. С.М. Кирова» (в рамках НИР).

Результаты проведенного анализа показали значительное влияние на спермиогенез невротических расстройств и уровня стресса (коэффициент корреляции $r = 0,65$), умеренное положительное воздействие было определено у фактора возраста ($r = 0,427$). Среди отрицательных корреляций можно выделить условия проживания и труда ($r = -0,515$), а также продолжительность воздействия невротических и стрессорных факторов не менее 12 мес ($r = -0,392$).

Отдельную нишу занимают факторы, наличие которых у большинства врачей ассоциируется со снижением фертильности, однако их истинная взаимосвязь с развитием бесплодия считается неоднозначной. К ним принято относить наличие варикозного расширения вен семенного канатика, лейкоспермии и пр. [1, 10, 11]. J. Puerta и соавт. в 2021 г. опубликовали результаты своего исследования, на основании которых сделали вывод об отсутствии влияния хронического бактериального простатита на фертильность [11]. Также можно встретить и многочисленные публикации, доказывающие обратное. Несмотря на регулярные споры, нельзя опровергнуть факт частого сочетания инфекций мочеполовых органов и наличия патозооспермии [12, 13]. Исследования В.А. Божедомова и соавт., опубликованные в 2015 г., показали, что у 18,9 % мужчин из бесплодных пар диагностируются хронический простатит и лейкоспермия [10].

Согласно полученным нами данным, лейкоспермия вследствие бактериального простатита была диагностирована у 141 (10,4 %) пациента, что несколько ниже, чем в большинстве опубликованных научных работ, и может объясняться преимущественно молодым возрастом обследованных больных (средний возраст 20,9 года). Результаты анализа спермограмм показали, что средняя прогрессивная подвижность сперматозоидов у мужчин с бактериальным простатитом составила 51,0 %. Среди патологических изменений у них чаще диагностировалась тератозооспермия – 30,5 % случаев. По результатам статистического анализа коэффициент корреляции показателя лейкоспермии с процентом прогрессивно подвижных сперматозоидов составил $-0,34$ (по Спирмену), что позволяет говорить о его умеренном отрицательном влиянии.

На протяжении многих лет особое место в развитии прогрессирования мужского бесплодия отводится

аномальной дилатации эфферентных вен в лозовидном сплетении [7, 14–16]. Доказано, что в 25–40 % случаев варикоцеле ассоциируется с патологической спермограммой, снижением объема яичка и ухудшением функции клеток Лейдига [17]. В последние годы появились публикации, в которых отмечается, что распространенность варикоцеле среди бесплодных мужчин может достигать 40 %. В то же время стоит отметить, что, согласно данным литературы, примерно у 85 % мужчин с варикоцеле имеется здоровое потомство [18].

Среди когорты обследованных нами молодых мужчин варикоцеле было диагностировано у 64,5 %, из них варикоцеле I степени – у 7,2 %, II и III степеней – у 42,1 и 15,2 % пациентов соответственно. В 47,3–61,2 % случаев варикоцеле II–III степеней сопровождалось различными формами патологии спермы, среди которых превалировала тератозооспермия. У пациентов с субклинической формой заболевания и без признаков варикозного расширения вен семенного канатика частота нарушения сперматогенеза была статистически значимо ниже и составляла 25,0 и 27,4 % соответственно.

Полученные в ходе настоящей научной работы результаты позволили нам разработать математическую модель, которая дает возможность прогнозировать развитие патозооспермии при наличии/отсутствии анализируемых предикторов и с учетом их прогностической значимости. Разработанная математическая модель риска развития патозооспермии представлена ниже:

$$П = 0,038 + 0,063 \times С + 9,54 \times УЖВП + 1,38 \times В + 1,954 \times \\ \times ПВ - 0,063 \times УП - 0,95 \times Л - 1,38 \times УА - 2,04 \times ВП,$$

где П – риск развития патозооспермии; С – оценка невротических и стрессорных факторов; УЖВП – показатель употребления жирной высококалорийной пищи; В – возраст; ПВ – период воздержания; УП – оценка условий проживания и работы; Л – лейкоспермия; УА – употребление алкоголя; ВП – вредные привычки.

Интервал значений использованных предикторов, применимый для прогноза, приведен в таблице. Для анализа результатов каждого показателя применялся категориальный вид данных (в формате: 1 – нет, 2 – да; интервал возраста оценивался в годах, а период воздержания – в днях).

Для создания модели использована стандартная формула: $y = a + b_1x_1 + b_2x_2 + \dots + b_kx_k$. Параметр a в уравнении множественной регрессии показывает, чему равна объясняемая переменная y , при условии, что все объясняющие переменные равны нулю. Параметр b_i показывает, на сколько единиц изменится y в своих единицах измерения, если факторный признак x_i увеличится на одну единицу своего измерения.

Интервал значений предикторов мужского бесплодия для расчета математической модели патоспермии
The range of values of predictors of male infertility for calculating the mathematical model of pathospermia

Анализируемый показатель The analyzed indicator	Интервал значений Range of values	
	min	max
Невротические расстройства и стресс Stress	1	2
Употребление жирной высококалорийной пищи Eating fatty, high-calorie foods	0,5	2
Возраст Age	17	30
Период воздержания Abstinence period	2	7
Условия проживания, труда Living and working conditions	1	2
Лейкоспермия Leukospermia	0	4
Употребление алкоголя Alcohol consumption	0,5	2
Вредные привычки Bad habits	1	2

Примечание. Представлен категоричный вид данных: 1 – нет, 2 – да. Интервал возраста отражен в годах, период воздержания – в днях.

Note. The categorical type of data is presented: 1 – no, 2 – yes. The age interval is reflected in years, the abstinence period is in days.

Результаты настоящего исследования свидетельствуют о высокой значимости проблемы развития мужского бесплодия у молодых мужчин, которые на момент осмотра еще не задумывались о планировании рождения ребенка. Высокая доля потенциального мужского бесплодия говорит о необходимости информирования их о рисках, связанных с воздействием внешних факторов, а также приобретенных заболеваний. Клиническое использование предложенной математической модели направлено на выделение группы пациентов с высоким риском развития патозооспермии для углубленного обследования и профилактического лечения.

Заключение

Персонализированный подход к оценке отрицательного воздействия на репродуктивное здоровье молодых мужчин наиболее значимых факторов, профилактике и лечению пациентов, бесспорно, является предпочтительным. Разработанная математическая модель прогнозирования развития мужского бесплодия в зависимости от многочисленных факторов призвана заблаговременно выделять группы потенциального риска развития бесплодия по мужскому фактору для разработки индивидуальных подходов к частоте обследования и проведения ранней профилактики прогрессирования и развития мужской инфертильности.

ЛИТЕРАТУРА / REFERENCES

1. Божедомов В.А., Виноградов И.В., Липатова Н.А. и др. Бездетный брак: роль мужского фактора (клинические и организационно-методические аспекты). *Акушерство и гинекология* 2014;1:70–7. Bozhedomov V.A., Vinogradov I.V., Lipatova N.A. et al. Childless marriage: the role of the male factor (clinical and organizational and methodological aspects). *Akusherstvo i ginekologiya = Obstetrics and Gynecology* 2014;1:70–7. (In Russ.).
2. Хайрутдинов К.Н., Ситдыкова М.Э., Зубков А.Ю. Мужское бесплодие – проблема XXI века. *Практическая медицина* 2018;16(6):185–9. DOI: 10.32000/2072-1757-2018-16-6-185-189 Khayrutdinov K.N., Sitdykova M.E., Zubkov A.Yu. Male infertility is the problem of the XXI century. *Prakticheskaya meditsina = Practical Medicine* 2018;16(6):185–9. (In Russ.). DOI: 10.32000/2072-1757-2018-16-6-185-189
3. Shi T.L., Wu Y., Li Y. et al. The relevance of MTHFR C677T, A1298C, and MTRR A66G polymorphisms with response to male infertility in Asians: a meta-analysis. *Medicine (Baltimore)* 2019;98(8):e14283. DOI: 10.1097/MD.00000000000014283
4. Assidi M. Infertility in men: advances towards a comprehensive and integrative strategy for precision theranostics. *Cells* 2022;11(10):1711. DOI: 10.3390/cells11101711.
5. Joseph S., Mahale S.D. Male infertility knowledgebase: decoding the genetic and disease landscape. *Database (Oxford)* 2021;2021:baab049. DOI: 10.1093/database/baab049

6. Houston B.J., Riera-Escamilla A., Wyrwoll M.J. et al. A systematic review of the validated monogenic causes of human male infertility: 2020 update and a discussion of emerging gene–disease relationships. *Hum Reprod Update* 2022;28(1):15–29. DOI: 10.1093/humupd/dmab030
7. WHO. Health in 2015: from MDGs. Millennium development goals, to SDGs, sustainable development goals. Geneva: WHO, 2015. 204 p.
8. Богданов Ю.А., Карпунина Т.И., Зуева Т.В. К вопросу о распространенности мужского бесплодия. *Медицина и образование в Сибири* 2013;5:16–8. Bogdanov Yu.A., Karpunina T.I., Zueva T.V. On the prevalence of male infertility. *Meditsina i obrazovaniye v Sibiry = Medicine and Education in Siberia* 2013;5:16–8. (In Russ.).
9. Калинин С.Ю., Пигарова Е.А., Гусакова Д.А., Плещеева А.В. Витамин Д и мочекаменная болезнь. *Concilium Medicum* 2012; 12(14):96–102. Kalinchenko S.Yu., Pigarova E.A., Gusakova D.A., Pleshcheeva A.V. Vitamin D and urolithiasis. *Concilium Medicum* 2012;12(14): 96–102. (In Russ.).
10. Божедомов В.А., Семенов А.В., Конышев А.В. и др. Репродуктивная функция мужчин при хроническом простатите: клинико-anamnestические и микробиологические аспекты. *Урология* 2015;1:70–8. V.A. Bozhedomov, A.V. Semenov, A.V. Konyshev et al. Reproductive function in men with chronic prostatitis: clinical, disease history and microbiological risk aspects. *Urologiia = Urology* 2015;1:70–8. (In Russ.).
11. Puerta Suárez J., Cardona Maya W.D. Microbiota, prostatitis, and fertility: bacterial diversity as a possible health ally. *Adv Urol* 2021;2021:1007366. DOI: 10.1155/2021/1007366
12. La Vignera S., Vicari E., Condorelli R.A. et al. Male accessory gland infection and sperm parameters (review). *Int J Androl* 2011;34(5 Pt 2):330–47. DOI: 10.1111/j.1365-2605.2011.01200.x
13. Wang H., Xu A., Gong L. et al. The microbiome, an important factor that is easily overlooked in male infertility. *Front Microbiol* 2022;13:831272. DOI: 10.3389/fmicb.2022.831272
14. Аляев Ю.Г., Глыбочко П.В., Пушкарь Д.Ю. Урология. Российские клинические рекомендации. М.: ГЭОТАР-Медиа, 2016. 496 с. Alyaev Yu.G., Glybochko P.V., Pushkar D.Yu. *Urology. Russian clinical guidelines*. Moscow: GEOTAR-Media, 2016. 496 p.
15. Agarwal A., Sharma R., Durairajanayagam D. et al. Major protein alteration in spermatozoa from infertile men with unilateral varicocele. *Reprod Biol Endocrinol* 2015;13:8. DOI: 10.1186/s12958-015-0007-2
16. Panner Selvam M.K., Agarwal A., Baskaran S. Proteomic analysis of seminal plasma from bilateral varicocele patients indicates an oxidative state and increased inflammatory response. *Asian J Androl* 2019;21(6):544–50. DOI: 10.4103/aja.aja_121_18
17. Hargeave T.B. *Varicocele*. In: *Male Infertility*. Ed. by T.B. Hargeave. Berlin: Springer-Verlag, 1994. 201 p.
18. Алчинбаев М.К., Макажанов И.Т., Мухаметжан И.Т. Оценка эффективности микрохирургической субингвинальной варикоэктомии в лечении пациентов с олигоастенозооспермией. *Вестник урологии* 2016;1:5–11. DOI: 10.21886/2308-6424-2016-0-1-5-11 Alchinbayev M.K., Makazhanov I.T., Mukhametzhon I.T. Evaluation microsurgical subinguinal varicocelectomy in patients with oligoasthenozoospermia. *Vestnik urologii = Bulletin of Urology* 2016;1:5–11. DOI: 10.21886/2308-6424-2016-0-1-5-11

Вклад авторов

С.А. Замятнин: разработка концепции и дизайна исследования, сбор данных для анализа, анализ полученных данных, написание текста статьи;

И.С. Гончар: сбор данных для анализа, анализ полученных данных, редактирование статьи.

Authors contributions

S.A. Zamyatnin: developing the concept and design of the study, obtaining data for analysis, analysis of the data obtained, article writing;

I.S. Gonchar: obtaining data for analysis, analysis of the data obtained, article editing.

ORCID авторов / ORCID of authors

С.А. Замятнин / S.A. Zamyatnin: <https://orcid.org/0000-0002-8453-2148>

И.С. Гончар / I.S. Gonchar: <https://orcid.org/0000-0003-1702-9849>

Конфликт интересов. Авторы заявляют об отсутствии конфликта интересов.

Conflict of interest. The authors declare no conflict of interest.

Финансирование. Работа выполнена без спонсорской поддержки.

Funding. The work was performed without external funding.

Соблюдение прав пациентов. Все пациенты подписали информированное согласие на участие в исследовании.

Compliance with patient rights. All patients signed informed consents to participate in the study.

Безопасность и потенциальная эффективность аутоплазмы, обогащенной тромбоцитарными факторами роста, и экстракорпоральной ударно-волновой терапии при лечении эректильной дисфункции у пациентов после нервосберегающей радикальной простатэктомии: пилотное исследование

М.В. Епифанова¹, С.А. Артеменко¹, А.А. Костин¹, А.А. Епифанов², К.А. Кириллова¹

¹Российский университет дружбы народов; Россия, 117198 Москва, ул. Миклухо-Маклая, д. 6;

²ФГБОУ ВО «Московский государственный медико-стоматологический университет им. А.И. Евдокимова» Минздрава России; Россия, 127473 Москва, ул. Десятская, 20, стр. 1

Контакты: Майя Владимировна Епифанова epifanova_maya@mail.ru

Введение. Рак предстательной железы является наиболее распространенным видом рака у мужчин. Радикальная простатэктомия (РПЭ), в том числе нервосберегающая, часто приводит к эректильной дисфункции, значительному снижению качества жизни. Существующие методы лечения имеют ограниченную эффективность и/или не подходят пациентам.

Цель исследования – оценка безопасности и эффективности применения аутоплазмы, обогащенной тромбоцитарными факторами роста (АОТ), и экстракорпоральной ударно-волновой терапии (ЭУВТ) при лечении эректильной дисфункции у пациентов после нервосберегающей РПЭ.

Материалы и методы. В исследование включены 14 мужчин, перенесших одно- или двустороннюю робот-ассистированную нервосберегающую РПЭ более чем 3 мес назад. Уровень общего простатспецифического антигена у всех пациентов составил $<0,2$ нг/мл через 3 мес и более после операции. Возраст пациентов – $57,8 \pm 6,2$ (49–72) года, продолжительность эректильной дисфункции – $7,6 \pm 3,9$ (3–16) мес. Осуществлялось 2 визита в неделю на протяжении 6 нед: в 1-й визит выполняли ЭУВТ (Dornier Aries) на половой член (ПЧ) и инъекции АОТ в ПЧ и мышцы, участвующие в акте эрекции, в конце сеанса активировали АОТ с помощью ЭУВТ; во 2-й визит – ЭУВТ на ПЧ. Исследование проводили на 0-й и 60-й дни исследования с использованием опросников (международный индекс эректильной функции (МИЭФ-5), профиль половых отношений, шкала твердости эрекции, Global Assessment Questions (GAQ), International Prostate Symptom Score (IPSS), Quality of Life (QoL)), определением уровня общего тестостерона крови, выполнением фармакодоплерографии (ФДГ) сосудов ПЧ с аналогом простагландина E1. Критерии включения в исследование: отсутствие метастазов в отдаленные органы, лимфатические узлы; стадия не более T3b; МИЭФ-5 <21 балла после РПЭ; PSV (пиковая систолическая скорость) <30 см/с и/или RI (индекс резистентности) $<0,8$ по данным ФДГ сосудов ПЧ с аналогом простагландина E1 после РПЭ; наличие эрекций до РПЭ.

Результаты. Все пациенты переносили лечение удовлетворительно. Статистически значимое улучшение эректильной функции отмечено по данным МИЭФ-5 ($p < 0,05$), профиля половых отношений ($p = 0,002$), шкалы твердости эрекции ($p = 0,002$). По опроснику GAQ 11 (78,5 %) пациентов отметили положительный эффект от лечения. Согласно результатам ФДГ сосудов ПЧ, показатели PSV и RI по обеим кавернозным артериям значимо возросли ($p < 0,05$). Все пациенты отметили снижение дизурических явлений по опросникам IPSS ($p = 0,007$) и QoL ($p = 0,58$). Концентрация общего тестостерона крови – без значимой динамики ($p = 0,192$).

Заключение. Наблюдается положительная динамика в отношении значимого улучшения эректильной функции у всех пациентов по данным валидированных опросников и ФДГ сосудов ПЧ. Предложенное лечение является перспективным методом восстановления для данной категории пациентов. Продолжается исследование на большей выборке пациентов.

Ключевые слова: рак предстательной железы, эректильная дисфункция, реабилитация, радикальная простатэктомия, аутоплазма, обогащенная тромбоцитарными факторами роста, экстракорпоральная ударно-волновая терапия

Для цитирования: Епифанова М.В., Артеменко С.А., Костин А.А. и др. Безопасность и потенциальная эффективность аутоплазмы, обогащенной тромбоцитарными факторами роста, и экстракорпоральной ударно-волновой терапии при лечении эректильной дисфункции у пациентов после нервосберегающей радикальной простатэктомии: пилотное исследование. Андрология и генитальная хирургия 2023;24(4):91–9. <https://doi.org/10.17650/2070-9781-2023-24-4-91-99>

Safety and potential effectiveness of platelet-rich plasma and extracorporeal shock wave therapy in the treatment of erectile dysfunction after nerve-sparing radical prostatectomy in patients: pilot study

M.V. Epifanova¹, S.A. Artemenko¹, A.A. Kostin¹, A.A. Epifanov², K.A. Kirillova¹

¹RUDN University; 6 Miklukho-Maklaya St., Moscow, 117198, Russian Federation;

²A.I. Yevdokimov Moscow State Medical and Dental University, Ministry of Health of Russia; Bld. 1, 20 Delegatskaya St., Moscow 127473, Russia

Contacts: Maya Vladimirovna Epifanova epifanova_maya@mail.ru

Background. Prostate cancer is the most common type of cancer in men. Radical prostatectomy (RPE), including nerve-sparing, often leads to erectile dysfunction and a significant decrease in the quality of life. The available treatments are limited in effectiveness and/or are not suitable for patients.

Aim. The aim of the study was to evaluate the safety and effectiveness of platelet-rich plasma (PRP) and extracorporeal shock wave therapy (ESWT) in the treatment of erectile dysfunction in patients after nerve-sparing RPE.

Materials and methods. 14 men were included in the study after unilateral or bilateral nerve-sparing RPE more than 3 months ago. The total prostate-specific antigen in all patients was less than 0.2 ng/ml 3 months or more after surgery. Age – 57.8 ± 6.2 (49–72) years, duration of erectile dysfunction – 7.6 ± 3.9 (3–16) months. Two visits per week were out for 6 weeks: in visit 1, the ESWT (Dornier Aries) was performed on penis and injections of PRP into the penis, the muscles involved in the erection were activated at the end of the session by ESWT, in visit 2, ESWT on penis. The examinations were performed on the 0 and 60 days of the study: International Index of Erectile Function (IIEF-5), Sexual Encounter Profile (SEP), Erection Hardness Score (EHS), Global Assessment Questionnaire (GAQ), International Prostate Symptom Score (IPSS), Quality of Life (QoL), total blood testosterone, to penile duplex Doppler ultrasonography (PDDU) with prostaglandin E1 analog. Inclusion criteria were absence of metastases to distant organs and lymph nodes; stage no more than T3b; IIEF-5 less than 21 points after RPE; PSV less than 30 cm/s and/or RI less than 0.8 according to the PDDU after RPE; the presence of erections before RPE.

Results. Treatment was tolerated satisfactorily for all patients. Significant improvement of erectile function was noted according to IIEF-5 ($p < 0.05$), SEP ($p = 0.002$), EHS ($p = 0.002$). According to GAQ, 11 patients (78.5 %) noted a positive effect of treatment. PSV and RI in both cavernous arteries increased significantly ($p < 0.05$) according PDDU. All patients noted a dysuria decrease based on IPSS ($p = 0.007$) and QoL ($p = 0.58$). The concentration of total testosterone in the blood without significant dynamics ($p = 0.192$).

Conclusion. There are positive effects in relation to a significant improvement in erectile function in all patients according to validated questionnaires and PDDU. The proposed treatment is a promising method of restoring patient data. The study continues on a larger sample of patients.

Keywords: prostate cancer, erectile dysfunction, rehabilitation, radical prostatectomy, platelet rich plasma, extracorporeal shock wave therapy

For citation: Epifanova M.V., Artemenko S.A., Kostin A.A. et al. Safety and potential effectiveness of platelet-rich plasma and extracorporeal shock wave therapy in the treatment of erectile dysfunction after nerve-sparing radical prostatectomy in patients: pilot study. *Andrologiya i genital'naya khirurgiya = Andrology and Genital Surgery* 2023;24(4):91–9. (In Russ.). <https://doi.org/10.17650/2070-9781-2023-24-4-91-99>

Введение

В 2021 г. R.L. Siegel и соавт. сообщили, что на долю рака предстательной железы (РПЖ) среди других диагностируемых злокачественных новообразований приходится 26 %, смертность составляет 11 % [1].

К доступным и широко применяемым стратегиям лечения РПЖ относят радикальную простатэктомию (РПЭ), брахитерапию, дистанционную лучевую терапию [2]. Приоритет отдается лапароскопической или робот-ассистированной РПЭ. Использование робот-

ассистированной хирургии с высокой эффективностью (54–97,4 %) способствует сохранению сосудисто-нервных пучков, при отсутствии противопоказаний [3–6]. Однако из-за механического, термического, электрического воздействий все же происходят повреждение кровеносных сосудов и нервов, ишемия нервов, снижение концентрации нейрональной синтазы оксида азота, что впоследствии приводит к эректильной дисфункции (ЭД) в течение 1,5–2 лет после операции [7]. В качестве методов пенильной реабилитации используют ингибиторы фосфодиэстеразы 5-го типа (эффективность от 35 до 75 % в группах с нервосбережением), интракавернозные инъекции вазоактивных пептидов, вакуумные девайсы для достижения эрекции, экстракорпоральную ударно-волновую терапию (ЭУВТ). В случае неэффективности или индивидуальной непереносимости предпочтение отдают радикальному лечению – имплантации пенильных протезов [2].

Все вышесказанное стимулирует поиск новых методов, комбинации методов лечения ЭД, в том числе после РПЭ.

В данной статье представлены результаты пилотного исследования, целью которого явилась оценка безопасности и эффективности интракавернозных инъекций аутоплазмы, обогащенной тромбоцитарными факторами роста (АОТ), и ЭУВТ при лечении ЭД у пациентов после одно- или двусторонней нервосберегающей РПЭ [8].

Материалы и методы

Пациенты. Критерии включения. Четырнадцать пациентов после одно- или двусторонней нервосберегающей РПЭ были включены в пилотное проспективное открытое одностороннее исследование. Всем пациентам через 1 нед после операции назначали тадалафил в дозе 5 мг ежедневно (при условии отсутствия побочных явлений и индивидуальной непереносимости) для профилактики ишемии полового члена (ПЧ), развития кавернозного фиброза. Перед началом лечения ингибиторы фосфодиэстеразы 5-го типа были отменены.

Критерии включения в исследование:

- наличие письменного информированного согласия пациента на участие в исследовании;
- возраст 40–75 лет;
- отсутствие инвазии в соседние органы и ткани малого таза по данным магнитно-резонансной томографии органов малого таза с внутривенным контрастированием;
- сохранение сексуальной активности до операции (международный индекс эректильной функции (МИЭФ-5) >16 баллов);
- заинтересованность пациента в возобновлении прежней сексуальной активности в послеоперационном периоде;

- робот-ассистированная нервосберегающая РПЭ (одно- или двусторонняя);
- включение в исследование через 3 мес и более с момента проведения РПЭ;
- стадии РПЖ – T1–T3bN0M0;
- уровень простатспецифического антигена через 3 мес и более после операции <0,2 нг/мл;
- МИЭФ-5 <21 балла после операции;
- пиковая систолическая скорость кровотока (PSV) по кавернозным артериям <30 см/с и/или индекс резистентности (RI) <0,8 по данным фармакодоплерографии (ФДГ) сосудов ПЧ аналогом простагландин Е1 после операции.

Критерии невключения:

- возраст >75 лет;
- отказ от участия в исследовании на любом его этапе;
- прием глюкокортикостероидов, цитостатических препаратов, седативных средств, транквилизаторов, антидепрессантов, антиандрогенная гормональная терапия при любом пути введения;
- хронические заболевания внутренних органов в стадии декомпенсации;
- содержание тромбоцитов <150 × 10⁹/л;
- химио-/лучевая терапия в анамнезе;
- наличие системных неврологических заболеваний;
- ожидаемая продолжительность жизни до 1 года;
- наличие гематологических заболеваний;
- пациенты, находящиеся на длительной иммунотерапии после трансплантации;
- уровень общего простатспецифического антигена крови >0,2 нг/мл на момент начала исследования;
- метастатический РПЖ.

Оценку эффективности терапии на 0-й и 60-й дни исследования проводили с помощью:

- определения концентрации общего тестостерона крови методом тандемной масс-спектрометрии (нмоль/л);
- ФДГ сосудов ПЧ с 10 мкг алпростадилла, разведенного в 1 мл 0,9 % физиологического раствора;
- международных опросников:
 - МИЭФ-5;
 - профиль половых отношений (ППО);
 - шкала твердости эрекции (ШТЭ);
 - международная система суммарной оценки симптомов при заболеваниях предстательной железы (International Prostate Symptom Score, IPSS);
 - опросник по качеству жизни (Quality of Life, QoL);
 - на 60-й день исследования – Global Assessment Questions (GAQ).

Любые нежелательные явления в случае возникновения фиксировали на каждом визите путем осмотра мест инъекций и опроса пациентов («Испытывали ли вы какой-либо дискомфорт, связанный с процедурами после последнего визита?»).

Исследование было одобрено локальным этическим комитетом Российского университета дружбы народов им. П. Лумумбы. Все пациенты перед участием в исследовании дали соответствующее письменное информированное согласие.

Получение и применение АОТ. Для получения АОТ выполняли пункцию с забором венозной крови объемом 72 мл из локтевой вены в стерильные вакуумные пробирки объемом 9 мл (PRGF-ENDORET®, Испания) (регистрационный № РЗН 2014/1995). Путем двухэтапного центрифугирования выделяли 1 мл плазмы.

С целью аппликационной анестезии предварительно наносили крем Анаста®-А, содержащий лидокаин 2,5 % и прилокаин 2,5 %, на 15–20 мин с использованием окклюзионной повязки (регистрационный № ЛП-005914). Ни у кого из пациентов не возникло аллергической реакции на крем. Из побочных эффектов 4 пациента отметили ощущение тепла в области нанесения препарата.

Затем осуществляли инъекции АОТ по латеральной поверхности кавернозных тел в 3 точках (проксимально, в средней трети ПЧ, дистально), под белочную оболочку ПЧ, а также в седалищно-пещеристые и луковично-губчатые мышцы с 2 сторон.

ЭУВТ. Сеансы ЭУВТ выполняли с помощью аппарата Dornier Aries (Dornier Medtech GmbH, Германия) (регистрационный № ФСЗ 2011/09554). Каждый сеанс включал от 5 до 7 тыс. ударов (табл. 1) с максимальной частотой импульсов от 8 до 5 Гц, энергией импульса 0,051–0,096 мДж/мм² (энергетический уровень 4–7).

Дизайн исследования. Курс терапии включал 2 сеанса в неделю в течение 6 нед, перерыв между визитами составлял в среднем 3–4 дня. Во время 1-го сеанса сначала проводили ЭУВТ в объеме 5000 ударов суммарно на ПЧ и мышцы, участвующие в акте эрекции (см. табл. 1), затем выполняли инъекции АОТ в ПЧ и мышцы, участвующие в акте эрекции. Далее проводили активацию клеточного препарата в местах инъекций с помощью 2000 ударов ЭУВТ. Во время 2-го сеанса проводили ЭУВТ в объеме 5000 ударов суммарно на ПЧ и мышцы, участвующие в акте эрекции [8].

Статистический анализ. Статистический анализ данных проводили с помощью программы IBM SPSS Statistics v.26 (IBM Corporation, США). Использовали математическое и статистическое описание исследуемых объектов; количественные показатели, имеющие нормальное распределение, описывали с помощью средних арифметических величин (M), стандартных отклонений (SD), границ 95 % доверительного интервала (ДИ). Показатели, имеющие распределение, отличное от нормального, описывали с помощью медианы (Me) и интерквартильного размаха (IQR).

Сравнение связанных совокупностей (анализ «до – после») в двухэтапном исследовании осуществляли с помощью парного t-критерия Стьюдента

Таблица 1. Количество ударов на терапевтическую область на сеансах экстракорпоральной ударно-волновой терапии

Table 1. Number of waves per therapeutic area during extracorporeal shock wave therapy sessions

Область Area	Количество ударов Number of waves
Кавернозные тела Cavernous bodies	3000
Головка полового члена The glans penis	1000
Седалищно-пещеристые, луковично-губчатые мышцы Sciatic-cavernous muscles, bulbous-spongy muscles	1000
Активация АОТ в местах инъекций PRP activation at the injection sites	2000

Примечание. АОТ – аутоплазма, обогащенная тромбоцитарными факторами роста.

Note. PRP – platelet-rich-plasma.

(параметрический статистический критерий) для результатов по МИЭФ-5, ППО, IPSS, концентрации общего тестостерона в крови и RI. Напротив, анализ результатов по ШТЭ и PSV проводили с помощью критерия Уилкоксона для непараметрических сравнений. Полученные значения считали статистически значимыми при $p < 0,05$.

Результаты

В пилотное исследование включены 14 пациентов; все пациенты успешно прошли лечение, контрольное обследование; выбывших пациентов не было (табл. 2). Среди сопутствующих заболеваний, заслуживающих внимания, следует выделить ишемическую болезнь сердца (7,1 %), гипертоническую болезнь (14,2 %) и подагру (7,1 %).

Возраст пациентов составил $57,8 \pm 6,2$ (49–72) года, продолжительность эректильной дисфункции – $7,6 \pm 3,9$ (3–16) мес, индекс массы тела – $28,34 \pm 4,34$ (19–35,45) кг/м². Пациенты перенесли робот-ассистированную РПЭ: в 3 (21,4 %) случаях было выполнено одностороннее нервосбережение, в 11 (78,6 %) случаях – двустороннее. Стадийность заболевания: T1c – 2 (14,3 %), T2a – 4 (28,6 %), T2b – 2 (14,3 %), T2c – 4 (28,6 %), T3a – 1 (7,14 %), T3b – 1 (7,14 %). Сумма баллов по шкале Глисона: 7 (3 + 4) – у 5 (35,8 %) мужчин; 6 (3 + 3) – у 9 (64,2 %) мужчин. У всех пациентов, включенных в исследование, отсутствовали жалобы на эпизоды недержания мочи.

В целом лечение все пациенты переносили удовлетворительно. Как указывалось выше, на протяжении всего исследования проводился мониторинг нежелательных реакций и побочных явлений: серьезных изменений отмечено не было, зафиксированы лишь дискомфорт от инъекций (от 0 до 2 баллов максимально

Таблица 2. Базовые характеристики пациентов
Table 2. Basic characteristics of patients

Характеристика Characteristic	Значение Value
Возраст, лет Age, years	57,8 ± 6,2 (49–72)
Продолжительность эректильной дисфункции, мес Duration of erectile dysfunction, months	7,6 ± 3,9 (3–16)
Индекс массы тела, кг/м ² Body mass index, kg/m ²	28,34 ± 4,34 (19–35,45)
Нервосбережение, n (%): Nerve-sparing n (%):	
одностороннее unilateral	3 (21,4)
двустороннее bilateral	11 (78,6)
Стадия, n (%): Stage, n (%):	
T1c	2 (14,3)
T2a	4 (28,6)
T2b	2 (14,3)
T2c	4 (28,6)
T3a	1 (7,14)
T3b	1 (7,14)
Сумма баллов по шкале Глисона, n (%): Gleason score, n (%):	
6 (3+3)	9 (64,2)
7 (3+4)	5 (35,8)

по визуальной аналоговой шкале), следы от инъекций на коже ПЧ.

При анализе динамики изменения эректильной функции по данным МИЭФ-5 отмечено улучшение с $9,86 \pm 6,02$ (0–20) до $17,93 \pm 4,5$ (11–24) балла ($p < 0,05$). На 60-й день исследования также отмечено улучшение по данным ППО: с $1,93 \pm 1,49$ (0–5) до $3,29 \pm 1,69$ (2–5) балла ($p = 0,002$). Показатели по ШТЭ значимо возросли – с 1 балла (IQR 1–2) до 3 баллов (IQR 2–3) ($p = 0,002$).

По данным ФДГ наблюдалось улучшение артериального притока: PSV по правой кавернозной артерии увеличилась с $18,2$ см/с (IQR 12,9–21,4) до $26,1$ см/с (IQR 19,27–30,2) ($p = 0,001$), по левой кавернозной артерии – с $17,9$ см/с (IQR 14,07–20,2) до $26,3$ см/с (IQR 21,15–29,77) ($p = 0,001$). RI по правой кавернозной артерии возрос с $0,84 \pm 0,137$ (0,64–1) до $0,89 \pm 0,087$ (0,77–1) ($p = 0,019$), по левой кавернозной артерии – с $0,85 \pm 0,14$ (0,58–1) до $0,9 \pm 0,09$ (0,77–1) ($p = 0,018$). При анализе результатов на 0-й день отмечается снижение артериального притока по кавернозным артериям у всех пациентов. На фоне терапии наблюдается значимое улучшение кровотока по данным PSV. У некоторых пациентов не было выраженной динамики показателей на фоне терапии, но ни у одного пациента не отмечено ухудшения показателей, что свидетельствует о сохранении кровотока, профилактики ишемии кавернозной ткани.

В связи с характером заболевания и оперативного пособия всем пациентам был выдан опросник IPSS. По результатам лечения отмечено купирование дизурических явлений: показатель по IPSS снизился с $5 \pm 3,46$ (0–11) до $3,21 \pm 2,75$ (0–7) балла ($p = 0,007$). С учетом послеоперационных сроков не исключен факт самостоятельного разрешения нарушения мочеиспускания. Результаты по QoL изменились незначимо – с $4,29 \pm 1,68$ (1–6) до $4,43 \pm 1,6$ (1–6) балла ($p = 0,58$).

Уровень общего тестостерона крови изменился незначимо – с $15,79 \pm 3,52$ (9,2–20,83) до $16,31 \pm 3,84$ (10,9–23,4) нмоль/л ($p = 0,192$). По опроснику GAQ 11 (78,5 %) из 14 пациентов отметили положительный эффект от лечения. По окончании лечения субъективно пациенты не отмечали уменьшения ПЧ в длине, диаметре. Объективно динамика размера ПЧ не оценивалась в ходе исследования.

Результаты оценки эффективности комбинированной терапии АУТ с ЭУВТ представлены на рис. 1, 2.

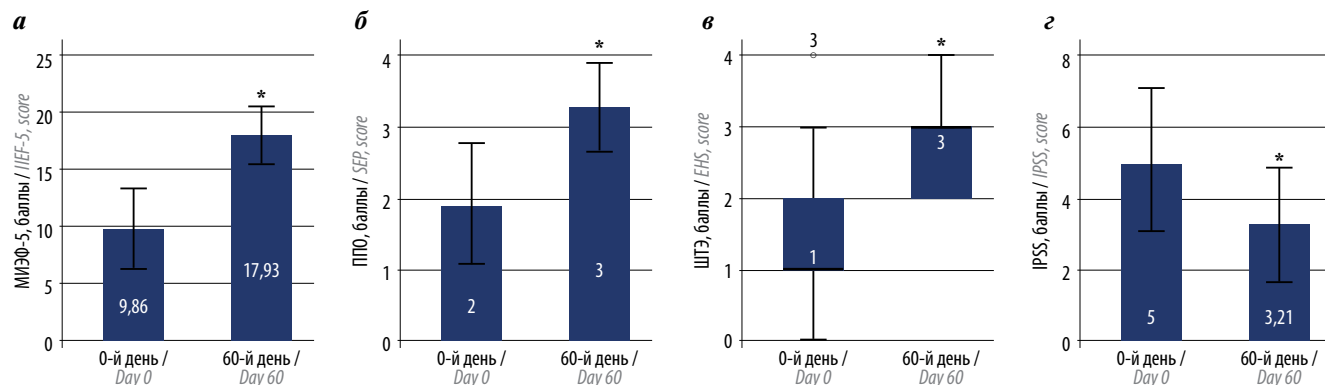


Рис. 1. Оценка эффективности терапии по данным опросников: а – международный индекс эректильной функции (МИЭФ-5); б – профиль половых отношений (ППО); в – шкала твердости эрекции (ШТЭ); г – международная система суммарной оценки симптомов при заболеваниях предстательной железы (IPSS). * $p < 0,05$ по сравнению с 0-м днем

Fig. 1. Evaluation of the effectiveness of therapy according to questionnaires: а – International Index of Erectile Function (IIEF-5); б – Sexual Encounter Profile (SEP); в – Erection Hardness Score (EHS); г – International Prostate Symptom Score (IPSS). * $p < 0,05$ compared with the day 0

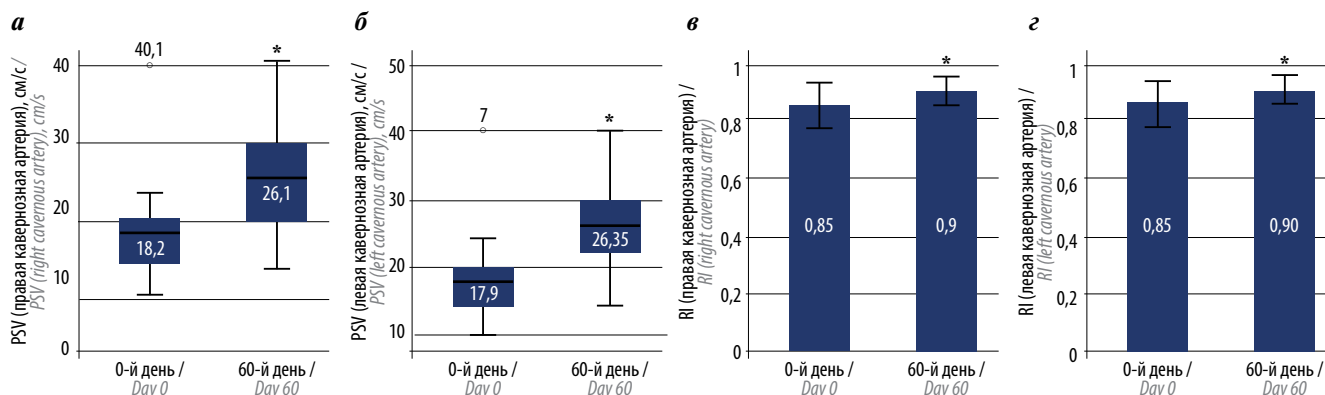


Рис. 2. Оценка эффективности терапии по данным фармакодуплексграфии: а – пиковая систолическая скорость (PSV) в правой кавернозной артерии; б – PSV в левой кавернозной артерии; в – индекс резистентности (RI) правой кавернозной артерии; г – RI левой кавернозной артерии. * $p < 0,05$ по сравнению с 0-м днем

Fig. 2. Evaluation of the effectiveness of therapy according to penile duplex Doppler ultrasonography: а – peak systolic velocity (PSV) in the right cavernous artery; б – PSV in the left cavernous artery; в – the resistive index (RI) of the right cavernous artery; г – the resistive index (RI) of the left cavernous artery. * $p < 0.05$ compared with the day 0

Обсуждение

В данном клиническом исследовании впервые изучается комбинированное применение АОТ и ЭУВТ при лечении ЭД у пациентов после одно- или двусторонней нервосберегающей РПЭ. В последние годы уделяется все больше внимания поиску новых методов терапии ЭД, в том числе с использованием технологий регенеративной медицины, и возникает очень важный вопрос о безопасности клеточных продуктов.

За непродолжительный период наблюдения в данном исследовании мы не зафиксировали никаких серьезных нежелательных явлений. Если говорить о долгосрочной безопасности – за всю историю применения разрешенных законодательством технологий регенеративной медицины не зафиксировано развития злокачественных новообразований. Так, у женщин после мастэктомии по поводу рака молочной железы используют аутологичный жировой графт вместе с АОТ [9–15], а С. Eichler и соавт. (2020) [16] проводили мастэктомию или органосохраняющие операции по поводу рака молочной железы, биопсию сторожевых лимфатических узлов (во всех случаях метастазы не обнаружены), после чего во время операции вводили в последние АОТ: по итогам исследования за 30 мес не установлено ни одного случая рецидива, метастазирования [16]. Учитывая то, что наше исследование является пилотным, пациенты находятся под наблюдением, и через 12 мес планируется визит для оценки отсроченных данных по безопасности и эффективности.

В краткосрочной оценке предложенная терапия показала положительный эффект (на основании опросников МИЭФ-5, ППО, ШТЭ и ФДГ сосудов ПЧ) в отношении сосудистой реабилитации пациентов, а также предотвращения кавернозного фиброза и, вероятно, уменьшения размера ПЧ.

По данным проведенных экспериментальных работ с повреждением кавернозных нервов с последующими введениями АОТ, эффект заключается в протекции гладкой мускулатуры, нервных волокон; повышении интракавернозного давления; стимулировании репарации поврежденных тканей [17–20].

Опубликованные клинические исследования по оценке эффективности АОТ при ЭД васкулогенного генеза демонстрируют улучшение эректильной функции. Однако при анализе работ отмечается вариабельность результатов, что может быть обусловлено неоднородностью исследуемых групп на входе, различные протоколы получения и инъекций АОТ (от 2 до 6 инъекций за курс терапии). Значимый эффект наблюдался в исследованиях, где применяли большее число инъекций, больший объем клеточного продукта, что сопоставимо с результатами собственной работы [21–30].

Также ряд ученых оценили комбинированное применение АОТ с ЭУВТ в терапии ЭД васкулогенного генеза.

По результатам исследования S. Geyik (2021) не отмечено значимой разницы между группой применения ЭУВТ и комбинированного применения ЭУВТ с АОТ, значимым ограничением исследования является продолжение приема ингибиторов фосфодиэстеразы 5-го типа [31].

В исследовании А. Ruffo и соавт., где, напротив, были отменены ингибиторы фосфодиэстеразы 5-го типа заранее, значимо улучшилась эректильная функция у пациентов в группах с применением комбинации АОТ с ЭУВТ [32–33].

Завершено исследование по оценке интраоперационного введения АОТ (в сосудисто-нервные пучки) у пациентов после РПЭ в клинике Мейо (США), начатое в 2016 г. Однако данные не опубликованы [34].

Большой интерес и популярность получили исследования по оценке действия ЭУВТ у пациентов с ЭД после простатэктомии. По данным систематического обзора и метаанализа 2022 г., который включал 460 пациентов после перенесенной РПЭ или цистпростатэктомии, терапия ЭУВТ демонстрирует статистически значимый эффект при пенильной реабилитации. Но для оценки долгосрочного эффекта требуются дополнительные исследования [35].

В нашем исследовании присутствовали и ограничения. Некоторых пациентов останавливают этиология ЭД, длительность курса лечения, неопределенные результаты лечения. Поэтому в наш пилотный проект включены только 14 мужчин, перенесших одно- или двустороннюю нервосберегающую РПЭ. Безусловно, рандомизированные контролируемые исследования должны быть более масштабными и хорошо спланированными, с длительными периодами наблюдения, чтобы можно было с уверенностью рекомендовать данную терапию. К не менее важным задачам относятся унифицирование протокола лечения, а именно: количество процедур ЭУВТ и инъекций АОТ,

количество ударных волн, плотность потока энергии, объем клеточного продукта, точки инъекций, используемые режимы центрифугирования и пробирки.

Заключение

Полученные предварительные результаты показывают, что комбинированное применение АОТ и ЭУВТ может рассматриваться как вариант пенильной реабилитации у пациентов с ЭД, ассоциированной с РПЭ. Статистически значимые результаты получены по данным опросников МИЭФ-5, ППО, ШТЭ, показателям PSV и RI. У всех пациентов отсутствовало недержание мочи и фоново снизились дизурические явления по данным IPSS. Это первое исследование, в котором изучалась безопасность и эффективность ЭУВТ и АОТ при ЭД после РПЭ в рамках реабилитации ПЧ. Предложенная терапия может способствовать стимулированию репарации и регенерации нервов, стимулированию ангиогенеза, протекции кавернозной ткани при тяжелой ЭД, вызванной РПЭ. На данный момент продолжается рекрутинг пациентов. Получен патент на изобретение [8].

ЛИТЕРАТУРА / REFERENCES

1. Siegel R.L., Miller K.D., Fuchs H., Jemal A. Cancer statistics, 2021. *CA Cancer J Clin* 2021;71(1):7–33. DOI: 10.3322/caac.21654
2. EAU Guidelines. Edn. presented at the EAU Annual Congress Milan 2023.
3. Avulova S., Zhao Z., Lee D. et al. The effect of nerve sparing status on sexual and urinary function: 3-year results from the CEASAR study. *J Urol* 2018;199(5):1202–9. DOI: 10.1016/j.juro.2017.12.037
4. Ko Y.H., Coelho R.F., Sivaraman A. et al. Retrograde versus antegrade nerve sparing during robot-assisted radical prostatectomy: which is better for achieving early functional recovery? *Eur Urol* 2013;63(1):169–77. DOI: 10.1016/j.eururo.2012.09.051
5. Alemozaffar M., Duclos A., Hevelone N.D. et al. Technical refinement and learning curve for attenuating neurapraxia during robotic-assisted radical prostatectomy to improve sexual function. *Eur Urol* 2012;61(6):1222–8. DOI: 10.1016/j.eururo.2012.02.053
6. Шпоть Е.В., Чиненов Д.В., Чернов Я.Н. и др. Сравнительные результаты нервосберегающей робот-ассистированной простатэктомии. *Андрология и генитальная хирургия* 2021;22(3):44–8. DOI: 10.17650/1726-9784-2021-22-3-44-48
Shpot' E.V., Chinenov D.V., Chernov Y.N. et al. Comparative results of nerve-sparing robotic-assisted prostatectomy. *Andrologiya i genital'naya khirurgiya = Andrology and Genital Surgery* 2021;22(3):44–8. (In Russ.). DOI: 10.17650/1726-9784-2021-22-3-44-48
7. Emanu J.C., Avildsen I.K., Nelson C.J. Erectile dysfunction after radical prostatectomy: prevalence, medical treatments, and psychosocial interventions. *Curr Opin Support Palliat Care* 2016;10(1):102–7. DOI: 10.1097/SPC.0000000000000195
8. Епифанова М.В., Каприн А.Д., Костин А.А. и др. Способ лечения эректильной дисфункции у пациентов, перенесших радикальную простатэктомию или брахитерапию. Патент на изобретение № RU 2741204 C2 от 22.01.2021
Epifanova M.V., Kaprin A.D., Kostin A.A. et al. Method of treating erectile dysfunction in patients suffering radical prostatectomy or brachytherapy. Patent for invention No. RU 2741204 C2, dated 22.01.2021. (In Russ.).
9. Gentile P., Di Pasquali C., Bocchini I. et al. Breast reconstruction with autologous fat graft mixed with platelet-rich plasma. *Surg Innovat* 2013;20(4):370–6. DOI: 10.1177/1553350612458544
10. Spartalis E.D., Tomos P., Dimitroulis D., Kouraklis G. Platelet-rich plasma in surgical oncology. *Surg Innov* 2014;21(4):441. DOI: 10.1177/1553350613520516
11. Spartalis E.D., Tomos P., Konofaos P. et al. Breast reconstruction with autologous fat graft; does platelet-rich plasma affect patient's survival? *Int J Clin Exp Med* 2014;7(1):329–30. PMID: 24482728.
12. Guo X., Wu Y., Hathaway H.J., Hartley R.S. Microenvironmental control of the breast cancer cell cycle. *Anat Rec (Hoboken)* 2012;295(4):553–62. DOI: 10.1002/ar.22417
13. Levva S., Kotoula V., Kostopoulos I. et al. Prognostic evaluation of epidermal growth factor receptor (EGFR) genotype and phenotype parameters in triple-negative breast cancers. *Cancer Genom Proteom* 2017;14(3):181–95. DOI: 10.21873/cgp.20030
14. Spartalis E., Tsilimigras D.I., Charalampoudis P. et al. The “Yin and Yang” of platelet-rich plasma in breast reconstruction after mastectomy or lumpectomy for breast cancer. *Anticancer Res* 2017;37(12):6557–62. DOI: 10.1016/j.gene.2019.04.025
15. Luzo A.C.M., Fávoro W.J., Seabra A.B., Durán N. What is the potential use of platelet-rich-plasma (PRP) in cancer treatment? A mini review. *Heliyon* 2020;6(3):e03660. DOI: 10.1016/j.heliyon.2020.e03660
16. Eichler C., Baucks C., Üner J. et al. Platelet-rich plasma (PRP) in breast cancer patients: an application analysis of 163 sentinel lymph node biopsies. *Biomed Res Int* 2020;2020:3432987. DOI: 10.1155/2020/3432987
17. Ding X.G., Li S.W., Zheng X.M. et al. The effect of platelet-rich plasma on cavernous nerve regeneration in a rat model. *Asian J Androl* 2009;11(2):215–21. DOI: 10.1038/aja.2008.37
18. Wu C.C., Wu Y.N., Ho H.O. et al. The neuroprotective effect of platelet-rich plasma on erectile function in bilateral cavernous

- nerve injury rat model. *J Sex Med* 2012;9(11):2838–48. DOI: 10.1111/j.1743-6109.2012.02881.x
19. Wu Y.N., Wu C.C., Sheu M.T. et al. Optimization of platelet-rich plasma and its effects on the recovery of erectile function after bilateral cavernous nerve injury in a rat model. *J Tissue Eng Regen Med* 2016;10(10):E294–E304. DOI: 10.1002/term.1806
20. Wu Y.N., Liao C.H., Chen K.C., Chiang H.S. Dual effect of chitosan activated platelet rich plasma (cPRP) improved erectile function after cavernous nerve injury. *J Formos Med Assoc* 2022;121(1Pt1):14–24. DOI: 10.1016/j.jfma.2021.01.019
21. Епифанова М.В., Чалый М.Е., Краснов А.О. Исследование механизмов действия факторов роста в аутоплазме, обогащенной тромбоцитами, применяемой для лечения эректильной дисфункции. *Урология* 2017;4:46–8. DOI: 10.18565/urol.2017.4.46-48
- Епифанова М.В., Чалый М.Е., Краснов А.О. Investigation of mechanisms of action of growth factors of autologous platelet-rich plasma used to treat erectile dysfunction. *Urologia = Urology* 2017;4:46–8. (In Russ.). DOI: 10.18565/urol.2017.4.46-48
22. Чалый М.Е., Григорян В.А., Епифанова М.В., Краснов А.О. Эффективность интракавернозного введения аутоплазмы, обогащенной тромбоцитарными факторами роста, в лечении эректильной дисфункции. *Урология* 2015;4:76–9. Chaly M.E., Grigorjan V.A., Epifanova M.V., Krasnov A.O. The effectiveness of intracavernous autologous platelet-rich plasma in the treatment of erectile dysfunction. *Urologia = Urology* 2015;4:76–9. (In Russ.).
23. Alkhayal S., Lourdes M. PO-01-091 platelet rich plasma penile rejuvenation as a treatment for erectile dysfunction: an update. *J Sex Med* 2019;16:S71. DOI: 10.1016/j.jsxm.2019.03.228
24. Banno J.J., Kinnick T.R., Roy L. et al. 146 the efficacy of platelet-rich plasma (PRP) as a supplemental therapy for the treatment of erectile dysfunction (ED): initial outcomes. *J Sex Med* 2017;14:e59–60. DOI: 10.1016/j.jsxm.2016.12.134
25. Matz E.L., Pearlman A.M., Terlecki R.P. Safety and feasibility of platelet rich fibrin matrix injections for treatment of common urologic conditions. *Investig Clin Urol* 2018;59(1):61–5. DOI: 10.4111/icu.2018.59.1.61
26. Shin-Mei W., Bing-Juin C., Hui-Chun C. et al. Short term follow up for intracavernosal injection of platelet rich plasma for the treatment of erectile dysfunction. *Urol Sci* 2021;32(4):171–6. DOI: 10.4103/UROS.UROS_22_21
27. Zaghoul A.S., Mahmoud ElNashar A.E.R, GamalEl Din S.F. et al. Smoking status and the baseline international index of erectile function score can predict satisfactory response to platelet-rich plasma in patients with erectile dysfunction: a prospective pilot study. *Andrologia* 2021;53(9):e14162. DOI: 10.1111/and.14162
28. Taş T., Çakıroğlu B., Arda E. et al. Early clinical results of the tolerability, safety, and efficacy of autologous platelet-rich plasma administration in erectile dysfunction. *Sex Med* 2021;9(2):100313. DOI: 10.1016/j.esxm.2020.100313
29. Poullos E., Mykoniatis I., Pyrgidis N. et al. Platelet-rich plasma (PRP) improves erectile function: a double-blind, randomized, placebo-controlled clinical trial. *J Sex Med* 2021;18(5):926–35. DOI: 10.1016/j.jsxm.2021.03.008
30. Masterson T.A., Molina M., Ledesma B. et al. Platelet-rich plasma for the treatment of erectile dysfunction: a prospective, randomized, double-blind, placebo-controlled clinical trial. *J Urol* 2023;210(1):154–61. DOI: 10.1097/JU.0000000000003481
31. Geyik S. Comparison of the efficacy of low-intensity shock wave therapy and its combination with platelet-rich plasma in patients with erectile dysfunction. *Andrologia* 2021;53(10):e14197. DOI: 10.1111/and.14197
32. Ruffo A., Stanojevic N., Romeo G. et al. PS-5-3 Management of erectile dysfunction using a combination treatment of low-intensity shock waves (LISW) and platelet rich plasma (PRP) intracavernosal injections. *J Sex Med* 2020;17:S133–4. DOI: 10.1016/j.jsxm.2020.04.048
33. Ruffo A., Franco M., Illiano E., Stanojević N. Effectiveness and safety of Platelet rich Plasma (PrP) cavernosal injections plus external shock wave treatment for penile erectile dysfunction: first results from a prospective, randomized, controlled, interventional study. *Eur Urol Suppl* 2019;18(1):e1622–3. DOI: 10.1016/S1569-9056(19) 31175-3
34. Gettman M. A study evaluating intraoperative application of platelet-rich plasma to the neurovascular bundles during nerve-sparing radical prostatectomy: initial technical description and prospective early postoperative outcomes analysis. Available at: <https://clinicaltrials.gov/ct2/show/NCT02957149>
35. Rho B.Y., Kim S.H., Ryu J.K. et al. Efficacy of low-intensity extracorporeal shock wave treatment in erectile dysfunction following radical prostatectomy: a systematic review and meta-analysis. *J Clin Med* 2022;11(10):2775. DOI: 10.3390/jcm11102775

Вклад авторов

М.В. Епифанова: консультирование пациентов, выполнение диагностических и лечебных процедур, сбор данных для анализа, анализ полученных данных, обзор публикаций по теме статьи, написание и редактирование текста статьи;

С.А. Артеменко: консультирование пациентов, выполнение диагностических и лечебных процедур, сбор данных для анализа, анализ полученных данных, обзор публикаций по теме статьи, написание текста статьи;

А.А. Костин: научное редактирование текста статьи, научное консультирование;

А.А. Епифанов, К.А. Кириллова: обзор публикаций по теме статьи, сбор данных для анализа, написание текста статьи.

Authors' contributions

M.V. Epifanova: consulting patients, performing diagnostic and treatment procedures, data collection for analysis, analysis of the data obtained, review of publications on the topic of the article, article writing and editing;

S.A. Artemenko: consulting patients, performing diagnostic and treatment procedures, data collection for analysis, analysis of the data obtained, review of publications on the topic of the article, article writing;

A.A. Kostin: scientific editing of the article, scientific consulting;

A.A. Epifanov, K.A. Kirillova: review of publications on the topic of the article, data collection for analysis, article writing.

ORCID авторов / ORCID of authors

М.В. Епифанова / M.V. Epifanova: <https://orcid.org/0000-0002-8398-7255>

С.А. Артеменко / S.A. Artemenko: <https://orcid.org/0000-0002-3630-9427>

А.А. Костин / A.A. Kostin: <https://orcid.org/0000-0002-0792-6012>

А.А. Епифанов / A.A. Epifanov: <https://orcid.org/0000-0003-4111-6037>

К.А. Кириллова / K.A. Kirillova: <https://orcid.org/0000-0002-8213-5608>



Соблюдение прав пациентов и правил биоэтики. Исследование было одобрено локальным этическим комитетом Российского университета дружбы народов им. Патриса Лумумбы. Все пациенты перед участием в исследовании дали письменное информированное согласие.
Compliance with patients rights and principles of bioethics. The study was approved by the Local Ethics Committee of the RUDN University. All patients gave their written informed consent for participating in the study.

Конфликт интересов. Авторы заявляют об отсутствии конфликта интересов.
Conflict of interest. The authors declare no conflict of interest.

Финансирование. Работа выполнена в рамках проекта № 033032-0-000.
Funding. The work has been supported by project No. 033032-0-000.

DOI: <https://doi.org/10.17650/2070-9781-2023-24-4-100-110>

Эффективность медикаментозной пенильной реабилитации после радикальной простатэктомии

Е.В. Помешкин^{1, 2}, С.В. Попов¹, И.Н. Орлов¹, М.В. Шамин³, Е.С. Каган²

¹СПб ГБУЗ Клиническая больница Святителя Луки; Россия, 194044 Санкт-Петербург, ул. Чугунная, 46;

²ФГБОУ ВО «Кемеровский государственный университет»; Россия, 650000 Кемерово, ул. Красная, 6;

³ГАУЗ «Кузбасская клиническая больница скорой медицинской помощи им. М.А. Подгорбунского»; Россия, 650093 Кемерово, ул. Н. Островского, 22

Контакты: Михаил Владимирович Шамин mshamin@inbox.ru

Введение. Среди медикаментозных методов пенильной реабилитации после нервосберегающей простатэктомии в качестве 1-й линии терапии предлагается применение ингибиторов фосфодиэстеразы 5-го типа (ФДЭ-5), показавших высокую эффективность, простоту использования, хорошую переносимость и безопасность.

Цель исследования – оценить эффективность медикаментозной пенильной реабилитации после нервосберегающей простатэктомии в восстановлении эректильной функции (ЭФ) с анализом факторов, влияющих на нее.

Материалы и методы. В исследование были включены 108 пациентов с локализованным раком предстательной железы, которым была выполнена нервосберегающая простатэктомия. Все пациенты были рандомизированы на 2 группы. Пациенты 1-й группы не получали медикаментозную терапию для профилактики эректильной дисфункции. Пациенты 2-й группы в послеоперационном периоде в качестве медикаментозной профилактики эректильной дисфункции ежедневно получали ингибиторы ФДЭ-5 (тадалафил) в минимальной дозировке (5 мг) на протяжении 12 мес. Исходно и на годовом этапе исследования проводили оценку состояния ЭФ, ригидности эрекции, ночной пенильный тест, оценку качества жизни. Также был проведен анализ факторов, влияющих на сохранение ЭФ через год после нервосберегающей радикальной простатэктомии.

Результаты. Наилучшие достоверные результаты в плане сохранения ЭФ на годовом этапе исследования получены в группе, пациенты которой в послеоперационном периоде получали медикаментозную терапию ингибиторами ФДЭ-5. Удалось выявить наиболее значимые факторы, оказывающие влияние на состояние ЭФ в послеоперационном периоде после лапароскопической радикальной простатэктомии: вид операции – двустороннее нервосбережение, прием ингибиторов ФДЭ-5, возраст пациента, наличие/отсутствие у него сахарного диабета, состояние ЭФ (показатель международного индекса эректильной функции) до проведения операции.

Заключение. Ежедневный прием ингибиторов ФДЭ-5 в низкой дозе (5 мг) показан пациентам после выполнения нервосберегающей простатэктомии в качестве эффективного средства пенильной реабилитации с целью сохранения ЭФ, поскольку обеспечивает лучшие результаты по сравнению с отсутствием медикаментозной терапии. Пациенты, отвечающие таким критериям, как молодой возраст, отсутствие сахарного диабета, высокий уровень международного индекса эректильной функции до операции, могут получить наибольшую пользу от нервосберегающих хирургических методов и раннего послеоперационного участия в программе пенильной реабилитации по поводу эректильной дисфункции.

Ключевые слова: рак предстательной железы, радикальная простатэктомия, эректильная функция, эректильная дисфункция, пенильная реабилитация

Для цитирования: Помешкин Е.В., Попов С.В., Орлов И.Н. и др. Эффективность медикаментозной пенильной реабилитации после радикальной простатэктомии. Андрология и генитальная хирургия 2023;24(4):100–10. <https://doi.org/10.17650/2070-9781-2023-24-4-100-110>

The effectiveness of medical penile rehabilitation after radical prostatectomy

E.V. Pomeshkin^{1, 2}, S.V. Popov¹, I.N. Orlov¹, M.V. Shamin³, E.S. Kagan²

¹St. Luka Clinical Hospital; 46 Chugunnaya St., St. Petersburg 194044, Russia;

²Kemerovo State University; 6 Krasnaya St., Kemerovo 650000, Russia;

³M.A. Podgorbunsky Kuzbass Clinical Hospital for Emergency Medicine; 22 Nikolaya Ostrovskogo St., Kemerovo 650093, Russia

Contacts: Mikhail Vladimirovich Shamin *mshamin@inbox.ru*

Background. Among the drug methods of penile rehabilitation in patients after nerve-sparing prostatectomy, the use of phosphodiesterase-5 (PDE-5) inhibitors is proposed as the first line of therapy, which have shown high efficiency, ease of use, good tolerability and safety, improving the quality of life of patients.

Aim. To evaluate the effectiveness of drug-induced penile rehabilitation after nerve-sparing prostatectomy in the restoration of erectile function (EF) with an analysis of the factors influencing it.

Materials and methods. The study included 108 patients with localized prostate cancer who underwent nerve-sparing prostatectomy. All patients were randomized into two groups. In Group 1 patients did not receive drug therapy for the prevention and treatment of erectile dysfunction. In Group 2 patients in the postoperative period received daily PDE-5 inhibitors (tadalafil) at a minimum dosage of 5 mg for 12 months as a drug therapy. Initially and at the annual stage of the study, the state of EF, erectile rigidity, night penile test, and quality of life were assessed. An analysis was also made of the factors affecting the preservation of EF one year after nerve-sparing radical prostatectomy.

Results. The best reliable results in terms of maintaining EF at the annual stage of the study were obtained in the group whose patients received postoperative drug therapy with PDE-5 inhibitors. It was possible to identify the most significant factors influencing the state of EF in the postoperative period after radical prostatectomy: the type of operation – bilateral nerve sparing, taking PDE-5 inhibitors, the patient's age, the presence/absence of diabetes mellitus, the state of EF (International Index of Erectile Function-5 value) before the operation.

Conclusion. Daily intake of PDE-5 inhibitors at a low dose of 5 mg is indicated for patients after nerve-sparing prostatectomy as an effective means of penile rehabilitation in order to preserve EF, as it provides better results compared to no drug therapy. Patients who meet criteria such as young age, no diabetes, high preoperative International Index of Erectile Function-5 levels may benefit most from nerve-sparing surgical techniques and early postoperative participation in a penile rehabilitation program for erectile dysfunction.

Keywords: prostate cancer, radical prostatectomy, erectile function, erectile dysfunction, penile rehabilitation

For citation: Pomeshkin E.V., Popov S.V., Orlov I.N. et al. The effectiveness of medical penile rehabilitation after radical prostatectomy. *Andrologiya i genital'naya khirurgiya = Andrology and Genital Surgery* 2023;24(4):100–10. (In Russ.). <https://doi.org/10.17650/2070-9781-2023-24-4-100-110>

Введение

У мужчин, перенесших радикальное лечение рака предстательной железы, эректильная функция (ЭФ) является одним из наиболее важных показателей, характеризующих качество жизни в послеоперационном периоде [1, 2].

Пенильная реабилитация, определяемая как использование любого препарата или устройства для восстановления ЭФ, стала терапевтической мерой для предотвращения эректильной дисфункции (ЭД) и ускорения восстановления ЭФ после радикальной простатэктомии (РПЭ) [3]. Она включает программу, направленную на сохранение и возвращение ЭФ к дооперационному уровню. В настоящее время используется широкий спектр как медикаментозных, так и немедикаментозных воздействий на ЭД в послеоперационном периоде [4–7].

Среди медикаментозных методов пенильной реабилитации после нервосберегающей простатэктомии в качестве 1-й линии терапии предлагается назначение ингибиторов фосфодиэстеразы 5-го типа (ФДЭ-5), показавших высокую эффективность, простоту использования, хорошую переносимость и безопасность, улучшающих качество жизни пациентов. При этом при использовании тадалафила в качестве ингибитора ФДЭ-5 частота ответа на терапию достигает 71 % [8–11].

При анализе исследований за последние 10 лет отмечено, что в выборе дозировки ингибиторов ФДЭ-5

прослеживается тенденция к назначению минимальных дозировок на длительный период [8, 12].

Однако имеющиеся результаты рандомизированных клинических исследований по восстановлению ЭФ после нервосберегающей РПЭ противоречивы и не позволяют выработать конкретные рекомендации по оптимальной стратегии медикаментозной пенильной реабилитации [1, 13–15]. Таким образом, необходимы дальнейшие исследования для получения как научных, так и клинических доказательств необходимости разработки превентивных стратегий лечения ЭД после РПЭ.

Цель исследования – оценить эффективность медикаментозной пенильной реабилитации после нервосберегающей простатэктомии в восстановлении ЭФ с анализом факторов, влияющих на нее.

Материалы и методы

Настоящее исследование представляет собой проспективный анализ данных 108 пациентов, поступивших в ГАУЗ «Кузбасская клиническая больница скорой медицинской помощи им. М.А. Подгорбунского» в период с января 2020 г. по декабрь 2022 г., с диагнозом локализованного рака предстательной железы, которым была выполнена лапароскопическая нервосберегающая простатэктомия (односторонняя – 52 (48,1 %) пациентам, двусторонняя – 56 (51,9 %) пациентам). Средний



возраст пациентов – $61,5 \pm 1,8$ года. Все пациенты были прооперированы одной постоянной операционной бригадой урологов. В процессе исследования 4 пациента выбыли из исследования.

Все обследования с участием пациентов, выполненные в рамках исследования, соответствовали этическим стандартам биоэтического комитета, разработанным в соответствии с Хельсинкской декларацией Всемирной медицинской ассоциации «Этические принципы проведения научных медицинских исследований с участием человека». Протокол настоящего исследования был одобрен локальным этическим комитетом ГАУЗ «Кузбасская клиническая больница скорой медицинской помощи им. М.А. Подгорбунского». Все пациенты, принявшие участие в исследовании, подписали соответствующее добровольное информированное согласие.

Критерии включения пациентов в исследование: возраст не старше 70 лет; отсутствие тяжелой соматической патологии; сексуальная активность – предоперационная оценка по опроснику Международного индекса эректильной функции (МИЭФ-5) ≥ 12 баллов; наличие критериев для проведения нервосберегающей РПЭ; отсутствие неoadьювантной гормональной, лучевой терапии в послеоперационном периоде. Критерии исключения: тяжелая форма ЭД согласно МИЭФ-5; выраженные нарушения сна; гипогонадизм; постоянный прием антидепрессантов, барбитуратов, бензодиазепинов, диуретиков, симпатолитиков, антихолинэргических противосудорожных, седативных, наркотических препаратов; отказ от приема ингибиторов ФДЭ-5 [16, 17].

Помимо стандартных клинико-лабораторных методов обследования все пациенты на предоперационном этапе (за 10 дней до оперативного вмешательства) и через 12 мес после операции заполняли опросники: МИЭФ-5 [18]; шкала ригидности эрекции полового члена (4-балльная шкала: 0 – пенис не увеличивается; 1 – пенис увеличивается, но не твердый; 2 – пенис твердый, но недостаточно твердый для проникновения; 3 – пенис достаточно тверд для проникновения, но не полностью тверд; 4 – пенис полностью твердый) [19]; анкета по оценке качества жизни (Quality of Life, QoL) [20]. Для оценки ЭФ в эти же сроки проводили мониторинг ночных пенильных тумесценций (НПТ) с использованием отечественного аппарата – регистратора НПТ «Андроскан МИТ» (регистрационное удостоверение № РЗН 2018/7664 от 06.11.2018, ООО «МИТ», Россия).

Для оценки результатов, полученных при проведении ночного пенильного теста, анализировали следующие параметры: количество и продолжительность НПТ, средняя продолжительность тумесценции (мин) и общая продолжительность НПТ (мин), минимальный диаметр полового члена в покое (мм), максимальный

диаметр полового члена во время пенильной тумесценции (мм), абсолютный (мм) и относительный (%) прирост диаметра полового члена [21].

Через 1 год после оперативного вмешательства с учетом критериев включения/исключения из исследования выбыли 4 пациента. Таким образом, в анализ были включены 104 пациента.

Согласно запланированному дизайну исследования все пациенты были через год после оперативного вмешательства рандомизированы на 2 группы при помощи генератора случайных чисел с равномерным законом распределения с использованием MS Excel.

В послеоперационном периоде пациенты 1-й группы (контрольной) ($n = 52$) не получали медикаментозную терапию для профилактики ЭД. Пациенты 2-й группы (исследуемой) ($n = 52$) в послеоперационном периоде в качестве медикаментозной профилактики ЭД ежедневно получали ингибиторы ФДЭ-5 (тадалафил) в минимальной дозировке (5 мг) на протяжении 12 мес.

Статистическую обработку результатов проводили с использованием программного обеспечения STATISTICA 10.0. С целью выполнения аналитических расчетов были определены типы имеющихся данных. Гипотезу о нормальном законе распределения данных проверяли с помощью критерия Шапиро–Уилка. Для показателей, измеренных в количественных шкалах, были рассчитаны описательные статистики: средние значения (M) и стандартные отклонения (SD). Для выявления различий в средних значениях показателей в сравниваемых группах при наличии нормального закона распределения применяли t -критерий Стьюдента, если данные не подчинялись закону нормального распределения, использовали критерий Манна–Уитни. Для выявления изменений, произошедших между измерениями, применяли: критерий Стьюдента для зависимых выборок (в случае нормального распределения данных) и критерий Вилкоксона (в случае отсутствия нормального распределения данных). Для сравнения процентов применяли многофункциональный непараметрический критерий – угловое преобразование Фишера. В качестве допустимого уровня значимости различий был выбран уровень $p < 0,05$.

Отбор наиболее значимых факторов для построения прогнозной модели ЭД через год осуществляли с использованием множественного регрессионного анализа на основе метода пошагового включения.

Результаты

Средний возраст пациентов, включенных в исследование, составил $62,3 \pm 1,3$ года. У всех пациентов установлен диагноз локализованного рака предстательной железы низкого и среднего риска прогрессирования онкологического процесса – 48 (46,2 %) и 56 (53,8 %) пациентов соответственно. В зависимости от тяжести ЭД в дооперационном периоде пациенты распреде-

лились следующим образом: без ЭД – 34 (32,7 %) пациента, с легкой степенью ЭД – 62 (59,6 %), с умеренно выраженной ЭД – 8 (7,7 %). Пациенты с тяжелой степенью ЭД в настоящее исследование не включались.

В процессе данного исследования всем пациентам выполнена лапароскопическая РПЭ с сохранением сосудисто-нервных пучков: 50 (48,1 %) пациентам – с односторонним нервосбережением, 54 (51,9 %) – с двусторонним.

Исходно до начала исследования пациенты обеих групп были сопоставимы по таким показателям, как возраст, уровень простатспецифического антигена, объем предстательной железы, показатель Глисона, индекс массы тела, индекс коморбидности Чарльсона ($p > 0,05$). Также пациенты обеих групп были сопоставимы по частоте ишемической болезни сердца (ИБС), гипертонической болезни, сахарного диабета и курения. Статистически достоверных различий по основным показателям не выявлено ($p > 0,05$) (табл. 1).

При проведении сравнительного анализа состояния ЭФ у пациентов 1-й и 2-й групп в послеоперационном периоде через 12 мес выявлено достоверное снижение уровня эрекции по данным МИЭФ-5 в обеих группах ($p = 0,001$). Следует отметить, что суммарный балл по опроснику МИЭФ-5 у пациентов 2-й группы, получавших медикаментозную терапию в виде ингибиторов ФДЭ-5 в послеоперационном периоде, был статистически значимо более высоким по сравнению с группой контроля ($p = 0,001$) (табл. 2).

Кроме того, на годовом этапе исследования в контрольной группе было больше пациентов с умеренно легкой и умеренной степенью ЭД по сравнению с группой пациентов, получавших в послеоперационном периоде ингибиторы ФДЭ-5, где доля пациентов с умеренно легкими нарушениями составила 25 %, у большинства пациентов наблюдалась ЭД легкой степени выраженности, а у 3,8 % пациентов признаков ЭД не было выявлено.

Таблица 1. Исходные клинико-anamnestические характеристики пациентов сравниваемых групп до радикальной нервосберегающей простатэктомии ($n = 104$)

Table 1. Initial clinical and anamnestic characteristics of patients in the compared groups before radical nerve-sparing prostatectomy ($n = 104$)

Показатель Parameter	1-я группа ($n = 52$) Group 1 ($n = 52$)	2-я группа ($n = 52$) Group 2 ($n = 52$)	p
Возраст, $M \pm SD$, лет Age, $M \pm SD$, years	62,8 \pm 1,3	62,4 \pm 1,4	0,87
Уровень ПСА, $M \pm SD$, нг/мл PSA level, $M \pm SD$, ng/ml	9,9 \pm 2,4	8,5 \pm 2,1	0,43
Объем предстательной железы, $M \pm SD$, см ³ Prostate volume, $M \pm SD$, cm ³	38,9 \pm 4,3	38,6 \pm 4,3	0,85
Прогностическая группа (сумма баллов по шкале Глисона), n (%): Prognostic group (Gleason Score), n (%):			
1 (≤ 6)	26 (50)	29 (55,7)	0,56
2 (7 (3 + 4))	17 (32,7)	16 (30,8)	0,84
3 (7 (4 + 3))	9 (17,3)	7 (13,5)	0,63
Сопутствующие заболевания, n (%): Concomitant diseases, n (%):			
ИБС Ischemic heart disease	11 (21,2)	8 (15,4)	0,44
Гипертоническая болезнь Hypertonic disease	26 (50)	24 (46,2)	0,7
Сахарный диабет Diabetes	4 (7,7)	7 (13,5)	0,28
Индекс массы тела, $M \pm SD$ Body mass index, $M \pm SD$	23,6 \pm 2,1	24,9 \pm 2,3	0,82
Индекс коморбидности Чарльсона, $M \pm SD$ Charlson Comorbidity Index, $M \pm SD$	3,1 \pm 0,8	3 \pm 0,8	0,43
Курение, n (%) Smoking, n (%)	18 (34,6)	17 (32,7)	0,84

Примечание. ПСА – простатспецифический антиген; ИБС – ишемическая болезнь сердца; M – среднее значение; SD – стандартное отклонение.

Note. PSA – prostate-specific antigen; M – average value; SD – standard deviation.

Таблица 2. Результаты оценки состояния эректильной функции у пациентов обеих групп до оперативного вмешательства и через 12 мес после нервосберегающей радикальной простатэктомии

Table 2. The results of assessing the state of erectile function in patients of both groups before surgery and 12 months later after nerve-sparing radical prostatectomy

Показатель Parameter	1-я группа (n = 52) Group 1 (n = 52)		2-я группа (n = 52) Group 2 (n = 52)		P
	До операции (1) Before surgery (1)	Через 1 год после РПЭ (2) 1 year after RP (2)	До операции (3) Before surgery (3)	Через 1 год после РПЭ (4) 1 year after RP (4)	
МИЭФ-5, M ± SD, баллы ИЭФ-5, M ± SD, points	19,1 ± 2,7	14 ± 2,1	20,1 ± 2,1	17,8 ± 2,1	$p_{1-2} = 0,001$ $p_{1-3} = 0,12$ $p_{3-4} = 0,001$ $p_{2-4} = 0,001$
Твердость эрекции, M ± SD, баллы Erection hardness, M ± SD, points	3,6 ± 0,3	2,5 ± 0,3	3,8 ± 0,3	3,2 ± 0,3	$p_{1-2} = 0,001$ $p_{1-3} = 0,25$ $p_{3-4} = 0,15$ $p_{2-4} = 0,001$
QoL, M ± SD, баллы	2,4 ± 0,4	3,1 ± 0,4	2,1 ± 0,3	2,4 ± 0,2	$p_{1-2} = 0,001$ $p_{1-3} = 0,43$ $p_{3-4} = 0,001$ $p_{2-4} = 0,001$
Степень ЭД согласно МИЭФ-5, n (%) Severity of ED according to ИЭФ-5, n (%)					
Нет ЭД (22–25 баллов) Without ED (22–25 points)	12 (23,1)	0	13 (25)	2 (3,8)	$p_{1-2} = 0,001$ $p_{1-3} = 0,35$ $p_{3-4} = 0,002$ $p_{2-4} = 0,23$
Легкая степень ЭД (17–21 баллов) Mild ED (17–21 points)	30 (57,7)	6 (11,5)	39 (75)	37 (71,2)	$p_{1-2} = 0,001$ $p_{1-3} = 0,13$ $p_{3-4} = 0,44$ $p_{2-4} = 0,001$
Умеренно легкая степень ЭД (12–16 баллов) Moderate-mild ED (12–16 points)	10 (19,2)	40 (77)	0	13 (25)	$p_{1-2} = 0,0001$ $p_{1-3} = 0,22$ $p_{3-4} = 0,02$ $p_{2-4} = 0,001$
Умеренная степень ЭД (8–11 баллов) Moderate ED (8–11 points)	0	6 (11,5)	0	0	–
Тяжелая степень ЭД (5–7 баллов) Severe ED (5–7 points)	0	0	0	0	–
Результаты мониторинга НПТ, M ± SD Results of NPT monitoring, M ± SD					
Количество НПТ Number of NPT	4,7 ± 0,4	2,9 ± 0,4	5,4 ± 0,5	4,6 ± 0,4	$p_{1-2} = 0,001$ $p_{1-3} = 0,23$ $p_{3-4} = 0,001$ $p_{2-4} = 0,001$
Средняя продолжительность 1 НПТ, мин Average duration of 1 NPT, minutes	20,3 ± 1,3	15,9 ± 1,5	21,4 ± 1,8	17,6 ± 1,7	$p_{1-2} = 0,001$ $p_{1-3} = 0,45$ $p_{3-4} = 0,001$ $p_{2-4} = 0,001$
Общая продолжительность НПТ, мин Total duration of NPT, minutes	97,1 ± 7,8	47,8 ± 5,3	114,7 ± 8,1	82,4 ± 6,7	$p_{1-2} = 0,001$ $p_{1-3} = 0,47$ $p_{3-4} = 0,001$ $p_{2-4} = 0,001$

Окончание табл. 2
End of table 2

Показатель Parameter	1-я группа (n = 52) Group 1 (n = 52)		2-я группа (n = 52) Group 2 (n = 52)		P
	До операции (1) Before surgery (1)	Через 1 год после РПЭ (2) 1 year after RP (2)	До операции (3) Before surgery (3)	Через 1 год после РПЭ (4) 1 year after RP (4)	
Минимальный диаметр ПЧ в покое, мм Minimum penile diameter at rest, mm	25,1 ± 0,5	25,1 ± 0,5	25,1 ± 0,5	25,1 ± 0,5	$p_{1-2} = 0,35$ $p_{1-3} = 0,25$, $p_{3-4} = 0,25$ $p_{2-4} = 0,25$
Максимальный диаметр ПЧ во время НПТ, мм Maximum penile diameter during NPT, mm	38,1 ± 0,6	35,9 ± 0,7	38,2 ± 0,7	37,6 ± 0,8	$p_{1-2} = 0,001$ $p_{1-3} = 0,46$ $p_{3-4} = 0,001$ $p_{2-4} = 0,34$
Абсолютный прирост диаметра ПЧ, мм Absolute increase in penile diameter, mm	13 ± 0,4	10,8 ± 0,4	13 ± 0,4	12,6 ± 0,4	$p_{1-2} = 0,001$ $p_{1-3} = 0,45$ $p_{3-4} = 0,45$ $p_{2-4} = 0,47$
Относительный прирост диаметра ПЧ, % Relative increase in penile diameter, %	50,8 ± 0,7	43,2 ± 0,8	50,8 ± 0,7	49,4 ± 0,9	$p_{1-2} = 0,001$ $p_{1-3} = 0,87$ $p_{3-4} = 0,53$ $p_{2-4} = 0,001$

Примечание. РПЭ – радикальная простатэктомия; МИЭФ-5 – международный индекс эректильной функции; ЭД – эректильная дисфункция; НПТ – ночная пенильная тумесценция; ПЧ – половой член; QoL – опросник по качеству жизни; М – среднее значение; SD – стандартное отклонение.
Note. RP – radical prostatectomy; IIEF-5 – International Index of Erectile Function; ED – erectile dysfunction; NPT – nocturnal penile tumescence; QoL – Quality of Life questionnaire; M – average value; SD – standard deviation.

При анализе НПТ в послеоперационном периоде на годовом этапе исследования отмечено достоверное снижение твердости эрекции только у пациентов 1-й группы (контрольной) – 2,5 ± 0,3 балла по шкале ригидности эрекции ($p = 0,001$). У пациентов 2-й группы статистически достоверного снижения уровня твердости эрекции не отмечено ($p = 0,15$).

При оценке количества спонтанных эрекции на годовом этапе исследования выявлено статистически значимое его снижение в обеих группах по сравнению с исходными показателями. Однако в группе пациентов, получавших ингибиторы ФДЭ-5, количество спонтанных эрекции было статистически значимо больше, чем в группе без реабилитации ($p = 0,001$).

Такая же тенденция наблюдалась при анализе средней и общей продолжительности ночных эрекции. Так, было отмечено достоверное снижение средней и общей продолжительности ночных эрекции в обеих группах, но при этом наилучшие результаты были получены в группе пациентов, получавших ингибиторы ФДЭ-5 ($p = 0,001$).

При анализе показателей абсолютного и относительного прироста диаметра полового члена в послеоперационном периоде также отмечены статистически

значимо более низкие цифры у пациентов 1-й группы ($p = 0,001$) в сравнении с пациентами, принимающими ингибиторы ФДЭ-5.

Исследование годовой динамики оценки качества жизни по опроснику QoL показало, что средний суммарный балл по данному опроснику у пациентов 1-й группы (контрольной) статистически значимо снизился в сравнении с дооперационными показателями ($p = 0,001$) и составил 3,1 ± 0,4, что близко к неудовлетворительному состоянию по оценочной шкале.

В группе пациентов, получавших ингибиторы ФДЭ-5, суммарный средний балл оценки качества жизни также статистически значимо снизился и составил 2,4 ± 0,2 ($p = 0,001$), при этом по сравнению с пациентами 1-й группы показатель был ниже более чем на 20 %, что близко к удовлетворительному состоянию по оценочной шкале.

На следующем этапе исследования все пациенты ($n = 104$) через год после оперативного вмешательства независимо от того, проходили они медикаментозную пенильную реабилитацию или нет, были разделены на 2 группы в зависимости от возможности самостоятельного проведения полового акта.

Таблица 3. Сравнительная характеристика групп пациентов через 1 год после нервосберегающей радикальной простатэктомии в зависимости от состояния эректильной функции

Table 3. Comparative characteristics of patients groups 1 year after nerve-sparing radical prostatectomy depending on the state of erectile function

Показатель Parameter	Группа с сохранной эректильной функцией* (n = 45, 43,3 %) Group of preserved erectile function* (n = 45, 43.3 %)	Группа с нарушениями эректильной функции** (n = 59, 56,7 %) Group of erectile dysfunction** (n = 59, 56.7 %)	p
Возраст, M ± SD, лет Age, M ± SD, years	61 ± 1,3	64 ± 1,4	0,001
Уровень ПСА, M ± SD, нг/мл PSA level, M ± SD, ng/ml	8,4 ± 1,2	10,3 ± 1,2	0,001
Объем предстательной железы, M ± SD, см ³ Prostate volume, M ± SD, cm ³	35,3 ± 3,8	35,3 ± 3,8	0,47
Прогностическая группа (сумма баллов по шкале Глисона), n (%): Prognostic group (Gleason Score), n (%):			
1 (≤6)	35 (60,3)	16 (34,8)	0,01
2 (7 (3 + 4))	19 (32,8)	13 (28,2)	0,62
3 (7 (4 + 3))	4 (6,9)	17 (37,0)	0,0004
МИЭФ-5, M ± SD, баллы IIEF-5, M ± SD, points	18,7 ± 2,1	13,7 ± 1,8	0,001
Ригидность эрекции, M ± SD, баллы Erection hardness, M ± SD, points	3,3 ± 0,3	2,3 ± 0,3	0,001
QoL, M ± SD, баллы QoL, M ± SD, points	2,3 ± 0,3	3,3 ± 0,3	0,001
Сопутствующие заболевания, n (%): Concomitant diseases, n (%):			
ИБС Ischemic heart disease	3 (5,2)	16 (34,8)	0,0003
Гипертоническая болезнь Hypertonic disease	19 (32,8)	31 (67,4)	0,0005
Сахарный диабет Diabetes	2 (3,5)	9 (20)	0,01
Индекс массы тела, M ± SD Body mass index, M ± SD	24,2 ± 2,1	24,3 ± 2,1	0,87
Индекс коморбидности Чарльсона, M ± SD Charlson Comorbidity Index, M ± SD	2,7 ± 0,9	3,3 ± 0,9	0,001
Курение, n (%) Smoking, n (%)	18 (31)	28 (60,9)	0,0025
Прием ингибиторов ФДЭ-5 (тадалафил), n (%) Taking PDE-5 inhibitors (tadalafil) n (%)	41 (70,7)	11 (23,9)	0,00001

* Пациенты без эректильной дисфункции и с эректильной дисфункцией легкой степени; ** пациенты с эректильной дисфункцией умеренно легкой, умеренной, тяжелой степени.

*Patients without erectile dysfunction and with mild erectile dysfunction; **patients with moderate-mild, moderate, severe erectile dysfunction.

Примечание. ПСА – простатспецифический антиген; МИЭФ-5 – международный индекс эректильной функции; ИБС – ишемическая болезнь сердца; ФДЭ-5 – фосфодиэстераза 5-го типа; QoL – опросник по качеству жизни; M – среднее значение; SD – стандартное отклонение.

Note. PSA – prostate-specific antigen; IIEF-5 – International Index of Erectile Function; PDE-5 – phosphodiesterase-5; QoL – Quality of Life questionnaire; M – average value; SD – standard deviation.

В одну группу вошли пациенты с сохранной ЭФ – без проявления ЭД (22–25 баллов по МИЭФ-5) или имеющие легкую степень ЭД (17–21 балл). Данную группу составили 45 (43,3 %) пациентов (средний возраст $61 \pm 1,3$ года), при этом по степени выраженности ЭД пациенты распределились следующим образом: без ЭД – 2 (4,4 %) пациента, с легкой степенью ЭД – 43 (95,6 %) (табл. 3).

В другую группу были включены пациенты, имеющие ЭД умеренно легкой, умеренной и тяжелой степени (≤ 17 баллов по МИЭФ-5), – 59 (56,7%) пациентов (средний возраст $64 \pm 1,4$ года). Умеренно легкая степень ЭД наблюдалась у 53 (89,8 %) человек, умеренная степень ЭД – у 6 (10,2 %) человек.

При анализе предоперационных факторов, которые могли бы повлиять на развитие ЭД в послеоперационном периоде, оказалось, что в группе с сохранной ЭФ пациенты были младше ($61 \pm 1,3$ года) по сравнению с пациентами в группе с более серьезными нарушениями ЭФ ($64 \pm 1,4$ года) ($p = 0,001$). Также отмечено, что пациенты, составившие первую группу (с сохранной ЭФ), изначально имели более низкий уровень простатспецифического антигена крови ($8,4 \pm 1,2$ нг/мл) и более низкие показатели дифференцировки опухоли по шкале Глисона (см. табл. 3) ($p = 0,001$).

При анализе изначального объема предстательной железы статистически достоверных закономерностей и зависимостей не выявлено ($p = 0,47$).

При сравнении данных 2 групп пациентов установлено, что показатель твердости эрекции в группе с сохранной ЭФ был статистически значимо выше ($3,3 \pm 0,3$), чем в группе с выраженными нарушениями ЭФ ($2,3 \pm 0,3$) ($p = 0,001$).

При исследовании годовой динамики оценки качества жизни по опроснику QoL у пациентов с сохранной ЭФ статистически значимого снижения показателя качества жизни не выявлено, а у пациентов с выра-

женными нарушениями ЭФ отмечено статистически значимое снижение данного показателя – $3,3 \pm 0,3$ балла, что приближается к неудовлетворительному состоянию по оценочной шкале ($p = 0,001$) (см. табл. 3).

Согласно полученным результатам, частота ИБС, гипертонической болезни, сахарного диабета, а также индекс коморбидности Чарльсона и количество курящих пациентов были достоверно выше в группе с выраженными нарушениями ЭФ по сравнению с группой без ЭД или с легкими нарушениями.

Следует отметить, что в первой группе (с сохранной ЭФ) статистически значимо большее число пациентов в течение года после выполнения нервосберегающей РПЭ получали медикаментозную пенильную реабилитацию (ежедневный прием тадалафила в дозировке 5 мг) в отличие от пациентов второй группы (с выраженными нарушениями ЭФ) (см. табл. 3).

Для определения факторов, влияющих на сохранение ЭД через год после нервосберегающей РПЭ, был применен множественный регрессионный анализ: метод пошагового включения. В качестве факторов, предположительно влияющих на ЭД, были отобраны: возраст пациента, уровень простатспецифического антигена, ожидаемая продолжительность жизни, индекс массы тела, показатель по МИЭФ-5 до проведения операции, факт курения, наличие таких заболеваний, как сахарный диабет, ИБС, гипертоническая болезнь, прием ингибиторов ФДЭ-5, индекс коморбидности Чарльсона, вид операции (одностороннее или двустороннее нервосбережение). Вид операции, прием препарата ингибитора ФДЭ-5 и наличие различных заболеваний были включены в анализ в виде фиктивных переменных, кодировки которых представлены в табл. 4. В качестве результативного признака Y рассматривался уровень МИЭФ-5 через год после операции.

Основные результаты регрессионного анализа представлены в табл. 5.

Таблица 4. Кодировки фиктивных переменных

Table 4. Dummy variable encodings

Показатель Parameter	Значение «0» Value “0”	Значение «1» Value “1”
Прием ингибиторов ФДЭ-5 Taking PDE-5 inhibitors	Не принимал No	Принимал Yes
Вид операции Type of operation	Двустороннее нервосбережение Bilateral nerve sparing	Одностороннее нервосбережение Unilateral nerve sparing
Наличие сахарного диабета Presence of diabetes	Нет No	Есть Yes
Наличие гипертонической болезни Presence of hypertonic disease	Нет No	Есть Yes
Наличие ИБС Presence of coronary artery disease	Нет No	Есть Yes

Примечание. ФДЭ-5 – фосфодиэстераза 5-го типа; ИБС – ишемическая болезнь сердца.

Note. PDE-5 – phosphodiesterase-5.

Таблица 5. Основные результаты регрессионного анализа

Table 5. Main results of regression analysis

Показатель Parameter	β	SD β	B	SD B	t(98)	p
Свободный член Free member	—	—	18,30	3,11	5,88	0,000001
Вид операции (X1) Type of operation (X1)	-0,37	0,058	-2,20	0,34	-6,41	0,000001
Прием ингибиторов ФДЭ-5 (X2) Taking PDE-5 inhibitors (X2)	0,46	0,049	2,75	0,29	9,55	0,000001
Возраст (X3) Age (X3)	-0,20	0,052	-0,12	0,03	-3,8	0,000251
МИЭФ-5 до операции (X4) IIEF-5 up to surgery (X4)	0,18	0,061	0,26	0,08	3,03	0,003154
Сахарный диабет (X5) Diabetes (X5)	-0,14	0,047	-1,35	0,45	-2,99	0,003575

Примечание. ФДЭ-5 – фосфодиэстераза 5-го типа; МИЭФ-5 – международный индекс эректильной функции; SD – стандартное отклонение.

Note. PDE-5 – phosphodiesterase-5; IIEF-5 – International Index of Erectile Function; SD – standard deviation.

По результатам регрессионного анализа в качестве наиболее значимых факторов остались: вид операции, прием ингибиторов ФДЭ-5, возраст пациента, наличие/отсутствие сахарного диабета, показатель МИЭФ-5 до проведения операции. Более старший возраст пациента, наличие у него сахарного диабета и более низкий показатель МИЭФ-5 до проведения операции определяют более низкий уровень МИЭФ-5 через год. Прием препаратов ингибиторов ФДЭ-5 и выполнение РПЭ с двусторонним нервосбережением повышают уровень МИЭФ-5 через год. Модель является адекватной по Фишеру ($p < 0,00001$). Коэффициент множественной корреляции равен 0,898, что говорит о высоком прогностическом уровне данной модели. Скорректированный коэффициент детерминации равен 0,797, т. е. изменение результативного признака на 79,7 % можно объяснить отобранной группой факторов.

Обсуждение

По данным литературы, частота ЭД после РПЭ колеблется от 20 до 90 %, при этом у значительной части пациентов ЭД развивается даже после двусторонней нервосберегающей РПЭ и неблагоприятно влияет на послеоперационное качество жизни. За последние годы патология ЭД после РПЭ хорошо изучена, и основными причинами послеоперационной ЭД считают повреждение кавернозного нерва во время операции и последующие структурные изменения гладких мышц тела. В свою очередь, повреждение кавернозных нервов во время операции снижает выработку оксида азота, что приводит к индукции атрофии и фиброзу пещеристых тел [9, 22].

С целью профилактики и лечения ЭД после РПЭ активно разрабатываются методы пенильной реабилитации. Однако, согласно результатам клинических исследований, разработанные в настоящее время программы пенильной реабилитации у пациентов с локализованным раком предстательной железы после нервосберегающей РПЭ противоречивы и не позволяют стандартизовать подходы и методы в лечении данных пациентов [13–15]. Главная задача пенильной реабилитации – восстановление спонтанных эрекций, позволяющих выполнять пенетрирующую функцию и обеспечивающих проведение полноценного полового акта после РПЭ с целью повышения качества жизни пациентов [8].

Согласно данным нашего исследования, распространенность ЭД на дооперационном этапе оказалась достаточно высокой и составила 67,3 % (70 пациентов), при этом пациенты с тяжелыми нарушениями ЭФ в исследование не включались, что в целом согласуется с данными других авторов [23].

Наилучшие достоверные результаты в плане сохранения ЭФ на годовом этапе исследования получены во 2-й группе, пациенты которой получали медикаментозную профилактическую терапию в послеоперационном периоде ингибиторами ФДЭ-5, что в целом сопоставимо с последними опубликованными данными исследований различных авторов [24].

По результатам нашего исследования, на годовом этапе группа пациентов с умеренными и тяжелыми нарушениями ЭФ составила более 56 % (59 человек), тогда как группа без нарушений или с легкими

нарушениями ЭФ – 43,3 % (45 человек). При этом следует отметить, что более 86 % пациентов группы с сохранной ЭФ после выполнения нервосберегающей РПЭ в послеоперационном периоде ежедневно получали ингибиторы ФДЭ-5, а во второй группе (с серьезными нарушениями ЭФ) – лишь 22 %, что, вероятно, может говорить об эффективности использования ингибиторов ФДЭ-5 в качестве средства пенильной реабилитации с целью сохранения ЭФ [25].

В ходе нашего исследования удалось выявить наиболее значимые факторы, оказывающие влияние на состояние ЭФ в послеоперационном периоде после РПЭ: вид операции – двустороннее нервосбережение, прием ингибиторов ФДЭ-5, возраст пациента, наличие/отсутствие у него сахарного диабета, состояние ЭФ (значение МИЭФ-5) до проведения операции. При более старшем возрасте пациента, наличии сахарного диабета и более низком значении МИЭФ-5 до проведения

операции ЭД через год после оперативного вмешательства более выражена. Прием препаратов ингибиторов ФДЭ-5 и РПЭ с двусторонним нервосбережением повышают уровень ЭФ через год.

Заключение

Ежедневный прием ингибиторов ФДЭ-5 в низкой дозе (5 мг) показан пациентам после выполнения нервосберегающей простатэктомии в качестве эффективного средства пенильной реабилитации с целью сохранения ЭФ, поскольку обеспечивает лучшие результаты по сравнению с отсутствием медикаментозной терапии. Пациенты, отвечающие таким критериям, как молодой возраст, отсутствие сахарного диабета, высокий уровень МИЭФ-5 до операции, могут получить наибольшую пользу от нервосберегающих хирургических методов и раннего послеоперационного участия в программе пенильной реабилитации по поводу ЭД.

ЛИТЕРАТУРА / REFERENCES

1. Sari Motlagh R., Abufaraj M., Yang L. et al. Penile rehabilitation strategy after nerve sparing radical prostatectomy: a systematic review and network meta-analysis of randomized trials. *J Urol* 2021;205(4):1018–30. DOI: 10.1097/JU.0000000000001584
2. Carrier J., Edwards D., Harden J. Men's perceptions of the impact of the physical consequences of a radical prostatectomy on their quality of life: a qualitative systematic review. *JBI Database System Rev Implement Rep* 2018;16(4):892–972. DOI: 10.11124/JBISRIR-2017-003566
3. Liu C., Lopez D.S., Chen M., Wang R. Penile rehabilitation therapy following radical prostatectomy: a meta-analysis. *J Sex Med* 2017;14(12):1496–503. DOI: 10.1016/j.jsxm.2017.09.020
4. Попов С.В., Орлов И.Н., Гулько А.М. и др. Современные подходы к пенильной реабилитации после радикальной простатэктомии. *Экспериментальная и клиническая урология* 2020;(3):88–94. DOI: 10.29188/2222-8543-2020-12-3-88-94
Popov S.V., Orlov I.N., Gul'ko A.M. et al. Modern approaches to penile rehabilitation after radical prostatectomy. *Eksperimental'naya i klinicheskaya urologiya = Experimental and Clinical Urology* 2020;(3):88–94. (In Russ.). DOI: 10.29188/2222-8543-2020-12-3-88-94
5. Trindade J.C.S., Viterbo F., Trindade A.P. et al. Long-term follow-up of treatment of erectile dysfunction after radical prostatectomy using nerve grafts and end-to-side somatic-autonomic neuroorrhaphy: a new technique. *BJU Int* 2017;119(6):948–54. DOI: 10.1111/bju.13772
6. Daeschler S.C., Harhaus L., Schoenle P. et al. Ultrasound and shock-wave stimulation to promote axonal regeneration following nerve surgery: a systematic review and meta-analysis of preclinical studies. *Sci Rep* 2018;8(1):3168. DOI: 10.1038/s41598-018-21540-5
7. Philippou Y.A., Jung J.H., Steggall M.J. et al. Penile rehabilitation for postprostatectomy erectile dysfunction. *Cochrane Database Syst Rev* 2018;10(10):CD012414. DOI: 10.1002/14651858.CD012414.pub2
8. Осадчинский А.Е., Павлов И.С., Котов С.В. Пенильная реабилитация у пациентов после радикальной простатэктомии. *Экспериментальная и клиническая урология* 2021;14(3):73–9. DOI: 10.29188/2222-8543-2021-14-3-73-79
Osadchinskiy A.E., Pavlov I.S., Kotov S.V. Penile rehabilitation in patients after radical prostatectomy. *Eksperimental'naya i klinicheskaya urologiya = Experimental and Clinical Urology* 2021;14(3):73–9. (In Russ.). DOI: 10.29188/2222-8543-2021-14-3-73-79
9. Salonia A., Burnett A.L., Graefen M. et al. Prevention and management of postprostatectomy sexual dysfunctions. Part 2: recovery and preservation of erectile function, sexual desire, and orgasmic function. *Eur Urol* 2012;62(2):273–86. DOI: 10.1016/j.eururo.2012.04.047
10. Nehra A., Grantmyre J., Nadel A. et al. Vardenafil improved patient satisfaction with erectile hardness, orgasmic function and sexual experience in men with erectile dysfunction following nerve sparing radical prostatectomy. *J Urol* 2005;173(6):2067–71. DOI: 10.1097/01.ju.0000158456.41788.93
11. Montorsi F., Nathan H.P., McCullough A. et al. Tadalafil in the treatment of erectile dysfunction following bilateral nerve sparing radical retropubic prostatectomy: a randomized, double-blind, placebo controlled trial. *J Urol* 2004;172(3):1036–41. DOI: 10.1097/01.ju.0000136448.71773.2b
12. Montorsi F., Brock G., Stolzenburg J.U. et al. Effects of tadalafil treatment on erectile function recovery following bilateral nerve-sparing radical prostatectomy: a randomised placebo-controlled study (REACTT). *Eur Urol* 2014;65(3):587–96. DOI: 10.1016/j.eururo.2013.09.051
13. Wong C., Louie D.R., Beach C.J. Systematic review of pelvic floor muscle training for erectile dysfunction after prostatectomy and recommendations to guide further research. *J Sex Med* 2020;17(4):737–48. DOI: 10.1016/j.jsxm.2020.01.008
14. Marchioni M., De Francesco P., Castellucci R. et al. Management of erectile dysfunction following robot-assisted radical prostatectomy: a systematic review. *Minerva Urol Nefrol* 2020;72(5):543–54. DOI: 10.23736/S0393-2249.20.03780-7
15. Feng D., Tang C., Liu S. et al. Current management strategy of treating patients with erectile dysfunction after radical prostatectomy: a systematic review and meta-analysis. *Int J Impot Res* 2022;34(1):18–36. DOI: 10.1038/s41443-020-00364-w
16. Celemajer D.S. Reliable endothelial function testing: at our fingertips? *Circulation* 2008;117(19):2428–30. DOI: 10.1161/CIRCULATIONAHA.108.775155
17. Peled N., Bendayan D., Shitrit D. et al. Peripheral endothelial dysfunction in patients with pulmonary arterial hypertension. *Respir Med* 2008;102(12):1791–6. DOI: 10.1016/j.rmed.2008.06.014

18. Rosen R.C., Cappelleri J.C., Smith M.D. et al. Development and evaluation of an abridged, 5-item version of the International Index of Erectile Function (IIEF-5) as a diagnostic tool for erectile dysfunction. *Int J Impot Res* 1999;11(6):319–26. DOI: 10.1038/sj.ijir.3900472
19. Mulhall J.P., Goldstein I., Bushmakin A.G. et al. Validation of the erection hardness score. *J Sex Med* 2007;4(6):1626–34. DOI: 10.1111/j.1743-6109.2007.00600.x
20. Davison B.J., So A.I., Goldenberg S.L. Quality of life, sexual function and decisional regret at 1 year after surgical treatment for localized prostate cancer. *BJU Int* 2007;100(4):780–5. DOI: 10.1111/j.1464-410x.2007.07043.x
21. Еркович А.А., Алиев Р.Т., Наседкина Т.В. и др. Мониторинг ночных пенильных тумесценций у здоровых добровольцев регистратором пенильных тумесценций «Андроскан МИТ» для установления достоверных границ нормофизиологических значений параметров прибора в условиях многоцентрового исследования. *Урология* 2021;4:61–7. DOI: 10.18565/urology.2021.4.61-67
Erkovich A.A., Aliev R.T., Nasedkina T.V. et al. Monitoring of nocturnal penile tumescence in healthy volunteers by the “Androscan MIT” registrar to establish reliable normal physiological values in a multicenter study. *Urologiya = Urology* 2021;4:61–7. (In Russ.). DOI: 10.18565/urology.2021.4.61-67
22. Parekh A., Chen M.H., Hoffman K.E. et al. Reduced penile size and treatment regret in men with recurrent prostate cancer after surgery, radiotherapy plus androgen deprivation, or radiotherapy alone. *Urology* 2013;81(1):130–4. DOI: 10.1016/j.urology.2012.08.068
23. Агдуйев В.А., Ледяев Д.С., Любарская Ю.О. и др. Сексуальная функция у больных раком предстательной железы перед радикальной простатэктомией. *Вестник урологии* 2014;2:15–24. DOI: 10.17650/1726-9776-2022-18-1-49-57
Atduev V.A., Ledyayev D.S., Lyubarskaya Yu.O. et al. Sexual function in patients with prostate cancer before radical prostatectomy. *Vestnik urologii = Bulletin of Urology* 2014;2:15–24. (In Russ.). DOI: 10.17650/1726-9776-2022-18-1-49-57
24. Lima T.F.N., Bitran J., Frech F.S., Ramasamy R. Prevalence of post-prostatectomy erectile dysfunction and a review of the recommended therapeutic modalities. *Int J Impot Res* 2021;33(4):401–9. DOI: 10.1038/s41443-020-00374-8
25. Zhang M., Che J.Z., Liu Y.D. et al. A prospective randomized controlled study on scheduled PDE5i and vacuum erectile devices in the treatment of erectile dysfunction after nerve sparing prostatectomy. *Asian J Androl* 2022;24(5):473–7. DOI: 10.4103/aja202189

Вклад авторов

Е.В. Помешкин, С.В. Попов, И.Н. Орлов: разработка концепции и дизайна исследования, анализ полученных данных, проверка критически важного интеллектуального содержания, утверждение текста статьи;
М.В. Шамин: обзор публикаций по теме статьи, сбор и обработка материала, статистическая обработка данных, анализ полученных данных, написание текста статьи;
Е.С. Каган: статистическая обработка данных, научное редактирование текста статьи, научное консультирование.

Authors' contribution

E.V. Pomeskin, S.V. Popov, I.N. Orlov: concept and design of the study, analysis of the data obtained, verification of critical intellectual content, approval for submission of the manuscript;
M.V. Shamin: review of publications on the topic of the article, collection and processing of material, statistical processing, analysis of the obtained data, article writing;
E.S. Kagan: statistical processing, scientific editing of the article, scientific consulting.

ORCID авторов / ORCID of authors

Е.В. Помешкин / E.V. Pomeskin: <https://orcid.org/0000-0002-5612-1878>
С.В. Попов / S.V. Popov: <https://orcid.org/0000-0003-2767-7153>
И.Н. Орлов / I.N. Orlov: <https://orcid.org/0000-0001-5566-9789>
М.В. Шамин / M.V. Shamin: <https://orcid.org/0000-0001-7809-5722>
Е.С. Каган / E.S. Kagan: <https://orcid.org/0000-0002-8470-961X>

Конфликт интересов. Авторы заявляют об отсутствии конфликта интересов.

Conflict of interest. The authors declare no conflict of interest.

Финансирование. Работа выполнена без спонсорской поддержки.

Funding. The study was performed without external funding.

Соблюдение прав пациентов и правил биоэтики. Протокол исследования одобрен локальным этическим комитетом ГАУЗ «Кузбасская клиническая больница скорой медицинской помощи им. М.А. Подгорбунского». Все пациенты подписали информированное согласие на участие в исследовании.

Compliance with patient rights and principles of bioethics. The protocol of this study was approved by the local ethics committee of the M.A. Podgorbunsky Kuzbass Clinical Hospital for Emergency Medicine. All patients gave written informed consent to participate in the study.

Статья поступила: 10.02.2023. Принята к публикации: 20.05.2023.
Article received: 10.02.2023. Accepted for publication: 20.05.2023.

DOI: <https://doi.org/10.17650/2070-9781-2023-24-4-111-118>

Нозологическая концепция и классификация веногенной эректильной дисфункции

А.А. Капто*Кафедра урологии АНО ДПО «Центр медицинского и корпоративного обучения»; Россия, 127299 Москва, ул. Космонавта Волкова, 9/2;**кафедра урологии с курсами онкологии, радиологии и андрологии факультета непрерывного медицинского образования Российского университета дружбы народов; Россия, 117198 Москва, ул. Миклухо-Маклая, д. 6***Контакты:** Александр Александрович Капто alexander_kapto@mail.ru

При помощи трехмерной компьютерной кавернозографии были изучены и описаны различные формы проксимального и дистального типов патологического венозного дренажа из кавернозных тел у пациентов с веногенной эректильной дисфункцией. Разработана и внедрена в практику операция таргетного лигирования вен полового члена по результатам трехмерной компьютерной кавернозографии. Разработаны и предложены нозологическая концепция и классификация веногенной эректильной дисфункции (вид – тип – форма).

Ключевые слова: веногенная эректильная дисфункция, 3D-компьютерная кавернозография, патологический венозный дренаж

Для цитирования: Капто А.А. Нозологическая концепция и классификация веногенной эректильной дисфункции. Андрология и генитальная хирургия 2023;24(4):111–8. <https://doi.org/10.17650/2070-9781-2023-24-4-111-118>

Nosological concept and classification of venogenous erectile dysfunction

A.A. Kapto*Department of Urology of the Medical and Corporate Educational Center; 9/2 Cosmonavta Volkova St., Moscow 127299, Russia;**Department of Urology with courses in Oncology, Radiology and Andrology of the Faculty of Continuing Medical Education, RUDN University, 6 Miklukho-Maklaya St., Moscow, 117198, Russian Federation***Contacts:** Alexander Alexandrovich Kapto alexander_kapto@mail.ru

Various forms of proximal and distal types of pathological venous drainage from the cavernous bodies in patients with venogenic erectile dysfunction were studied and described using 3D computed cavernosography. The operation of targeted ligation of the veins of the penis based on the results of 3D computed cavernosography was developed and put into practice. A nosological concept and classification of venogenic erectile dysfunction (kind – type – form) has been developed and proposed.

Keywords: venogenic erectile dysfunction, 3D computed cavernosography, pathological venous drainage

For citation: Kapto A.A. Nosological concept and classification of venogenous erectile dysfunction. *Andrologiya i genital'naya khirurgiya = Andrology and Genital Surgery* 2023;24(4):111–8. (In Russ.). <https://doi.org/10.17650/2070-9781-2023-24-4-111-118>

Введение

Веногенная эректильная дисфункция (ВЭД) и/или патологический венозный дренаж (ПВД) составляют 20–40 % в структуре всех причин эректильной дисфункции (ЭД). Как правило, данная патология чаще развивается у молодых пациентов [1]. История изучения ВЭД началась с выдвижения Ф. Рагона (1873)

гипотезы о том, что варикозное расширение дорсальной вены полового члена (ПЧ) может быть причиной ЭД [2]. Исходя из этой гипотезы J.S. Wooten (1902) впервые перевязал глубокую дорсальную вену ПЧ в попытке улучшить качество эрекции [3]. А. De la Pena (1946) впервые описал кавернозографию как метод визуализации вен малого таза [4], а R. Virag и соавт. (1984)

первыми выполнили рентгеновское исследование кавернозных тел после введения папаверина, который индуцировал эрекцию и позволял провести визуализацию кавернозных тел в эрегированном состоянии [5]. Г.С. Кротовский и соавт. (2000) впервые использовали термин «патологический венозный дренаж» [6]. Для оценки ПВД из кавернозных тел ПЧ у пациентов с ВЭД наиболее часто применяются критерии, предложенные Д.Г. Курбатовым и соавт. (2013), которые в зависимости от визуализации путей венозной утечки из ПЧ подразделяли последний на 3 типа – проксимальный, дистальный и смешанный [1]. У. Kawanishi и соавт. (2010) впервые применили трехмерную компьютерную (3D-КТ) кавернозографию у 55 пациентов с ЭД, резистентных к приему ингибиторов фосфодиэстеразы 5-го типа, определив венозную утечку по кавернозным венам у 33 (73,3 %) пациентов, по глубокой дорсальной вене – у 31 (68,9 %), по круральным венам – у 15 (33,3 %), по эмиссарным и другим венам – у 11 (24,4 %) пациентов [7].

Ранее в нашей публикации, посвященной выбору рентгенохирургической тактики лечения ВЭД у пациентов с варикозной болезнью таза, были изучены различные формы проксимального типа ПВД по результатам динамической трехмерной мультиспиральной компьютерной фармакокавернозографии (3D-КТ-кавернозографии) [8]. Выполнение 3D-КТ-кавернозографии позволило нам более детально изучить варианты ПВД из кавернозных тел ПЧ проксимального типа и предложить классификацию его форм. Классификация форм проксимального типа ПВД по результатам 3D-реконструкции проводилась путем оценки: 1) соотношения размеров перипростатического сплетения (ППС) и его венозных ветвей; 2) количества венозных ветвей из ППС. Оценка соотношения размеров ППС и его венозных ветвей позволила нам описать 3 формы ПВД проксимального типа: 1) амплиоцентрическую (*amplius* – более, *centrum* – центр), или центральную (С., *centrum* – центр), когда накопление контрастного вещества в ППС преобладало над его накоплением в притоках внутренних подвздошных вен; 2) амплиоциркулярную (*amplius* – более, *circa* – вокруг), или периферическую (Р., *periphericus* – периферический), когда накопление контрастного вещества в притоках внутренних подвздошных вен преобладало над его накоплением в ППС; 3) компаративную (*compar* – равный), или смешанную (М., *mixtus* – смешанный), когда накопление контрастного вещества в ППС и в притоках внутренних подвздошных вен носило равномерный характер. Оценка количества венозных ветвей из ППС позволила нам описать 4 формы ПВД проксимального типа: 1) унибрахиальную (*unus* – один, *brachium* – ветвь), когда отток из ППС осуществлялся по 1 вене (левой или правой) в притоки левой или правой внутренней подвздошной

вены; 2) дуобрахиальную (*duo* – два, *brachium* – ветвь), когда отток из ППС осуществлялся по 2 венам (левой и правой) в притоки левой и правой внутренней подвздошной вены; 3) тернибрахиальную (*terni* – три, *brachium* – ветвь), когда отток из ППС осуществлялся по 3 венам (с одной стороны 2 вены, с другой – 1 вена) в притоки левой и правой внутренней подвздошной вены; 4) мультибрахиальную (*multum* – много, *brachium* – ветвь), когда отток из ППС осуществлялся по 2 и более венам с каждой стороны в притоки левой и правой внутренней подвздошной вены. Таким образом, проксимальный тип ПВД описывался прежде всего различными формами венозного оттока в ППС и внутренние подвздошные вены.

Практическая значимость проведения 3D-КТ-кавернозографии определялась выбором метода рентгенэндоваскулярной окклюзии вен ППС. При амплиоцентрических (центральных) формах проксимального типа ПВД из кавернозных тел ПЧ ввиду преобладания накопления контрастного вещества в ППС было целесообразно использовать антеградные методики рентгенэндоваскулярной окклюзии вен ППС: либо с рассечением дорсальной вены ПЧ с последующим ее лигированием, либо с пункцией дорсальной вены ПЧ. При амплиоциркулярных (периферических) формах проксимального типа ПВД из кавернозных тел ПЧ ввиду преобладания накопления контрастного вещества в притоках внутренних подвздошных вен было целесообразно использовать ретроградные методики рентгенэндоваскулярной окклюзии вен ППС: либо через трансфеморальный доступ, либо через разработанный нами ранее трансбазиллярный доступ. При компаративных (смешанных) формах проксимального типа ПВД из кавернозных тел ПЧ было возможным применение любой известной методики рентгенэндоваскулярной окклюзии вен ППС [8].

С целью завершения нашего исследования по изучению различных форм ПВД было принято решение о детальном изучении при помощи 3D-КТ-кавернозографии различных форм дистального типа ПВД из кавернозных тел ПЧ у пациентов с ВЭД.

Целью настоящего исследования стало обобщение ранее полученных нами данных и разработка нозологической концепции и классификации ВЭД.

Материалы и методы

3D-КТ-кавернозография была выполнена 93 пациентам с варикозной болезнью таза (ВБТ) и ВЭД. По определению Ассоциации флебологов России (2018), ВБТ – заболевание, характеризующееся расширением яичниковых (гонадных) вен и внутритазовых венозных сплетений [9]. Диагноз ВБТ был поставлен при помощи ультразвукового исследования органов мошонки с доплерографией, трансректального ультразвукового исследования предстательной железы и вен ППС,

магнитно-резонансной томографии нижней полой вены и сосудов малого таза (либо компьютерной томографии (КТ) органов брюшной полости, забрюшинного пространства и органов малого таза с контрастным усилением).

3D-КТ-кавернозографию проводили на аппарате экспертного класса SOMATOM Perspective (Siemens, Германия) с использованием инъекционной системы Medrad Stellant Sx (Bayer, США). Требования к КТ-аппарату для 3D-реконструкции были следующими: толщина среза – 1 мм, шаг реконструкции – 0,7 мм, параметры тока на рентгеновской трубке – 130 кВ, скорость вращения трубки – 0,6 с/об.

Методика выполнения 3D-КТ-кавернозографии включала следующие этапы. До ее проведения определяли уровень креатинина или цистатина С и рассчитывали скорость клубочковой фильтрации. Выполняли интракавернозную инъекцию кавержекта 10 мкг для достижения максимального фармакологического ответа в виде ригидной эрекции. Проводили нативное (бесконтрастное) КТ-сканирование области таза от уровня L₅ до уровня нижней границы мошонки. Затем выполняли установку иглы-бабочки в кавернозное тело в области венечной борозды после ее промывания. Для лучшего контрастирования кавернозных тел направление иглы было ориентировано в сторону головки ПЧ. Выполняли интракавернозное введение 20–40–60 мл 30 % раствора рентгеноконтрастного вещества (йомерона или омнипака) в физиологическом растворе со скоростью 1 мл/с (ручное или с использованием инъекционной системы). Затем проводили контрастное КТ-сканирование на 30-й, 60-й (1 мин), 180-й (3 мин) и 300-й (5 мин) секундах. После проведения исследования с целью предупреждения развития у пациента приапизма осуществляли введение в кавернозное тело ПЧ 10 мл физиологического раствора с последующей аспирацией крови в объеме 15–20–40 мл. Затем иглу-бабочку удаляли с последующей компрессией места инъекции в течение 3–5 мин. После записи исследования в DICOM-формате выполняли просмотр полученных изображений в аксиальных срезах, с MIP и с их 3D-реконструкцией.

Результаты и обсуждение

Возраст пациентов, включенных в настоящее исследование ($n = 93$), варьировал от 19 до 67 лет (в среднем $34,8 \pm 1,1$ года). Международный индекс эректильной функции (МИЭФ-5) составил от 5 до 21 балла (в среднем $12,4 \pm 0,5$ балла), оценка по шкале твердости эрекции (ШТЭ) – от 0 до 4 баллов (в среднем $1,9 \pm 0,1$ балла).

Диагностика причин развития ВБТ по результатам магнитно-резонансной томографии и КТ позволила нам у 12 пациентов отметить отсутствие артериовенозных конфликтов, что было интерпретировано как первичная ВБТ. У 81 пациента причиной развития ВБТ

были артериовенозные конфликты: синдром орехокола (nutcracker syndrome) – у 5, задний синдром орехокола (posterior nutcracker syndrome) – у 1, синдром Мея–Тернера (May–Thurner syndrome) и его варианты – у 50, синдром орехокола в сочетании с синдромом Мея–Тернера – у 20, задний синдром орехокола в сочетании с синдромом Мея–Тернера – у 5 пациентов.

Фармакодуплерография сосудов ПЧ была выполнена всем пациентам. По ее результатам скорость кровотока по дорсальной вене ПЧ была ≥ 10 см/с либо при нормальном артериальном притоке эрекция исчезала в течение 5–10 мин после инъекции кавержекта 10 мкг, что косвенно указывало на наличие ПВД. Динамическая фармакокавернозография была ранее выполнена 15 пациентам, однако ее результаты не позволили нам определить у них дальнейшую тактику ведения.

По результатам 3D-КТ-кавернозографии отсутствие ПВД было констатировано у 1 пациента с психогенной ЭД. ПВД проксимального типа был выявлен у 27 пациентов, ПВД дистального типа – у 8 и ПВД смешанного типа – у 57 пациентов. Таким образом, ПВД дистального типа отдельно или в сочетании с ПВД проксимального типа был выявлен у 65 пациентов.

В результате изучения данных 3D-КТ-кавернозографии нами были выделены различные формы ПВД из кавернозных тел ПЧ дистального типа, которые были разделены нами на 2 группы – анастомотические и неанастомотические. Анастомотические формы ПВД дистального типа характеризовались наличием венозных анастомозов и включали следующие варианты: экстерноилиакальные, интерноилиакальные, скротальные, кавернозно-спонгиозные и дорсально-спонгиозные. Неанастомотические формы ПВД дистального типа (когда венозный отток от кавернозных тел ПЧ заканчивался слепо в окружающих тканях) включали детерминированные и диффузные варианты.

Экстерноилиакальные (*vena iliaca externa* – наружная подвздошная вена) анастомотические формы ПВД дистального типа описывали случаи, когда кровь от ПЧ оттекала в притоки наружной подвздошной вены (рис. 1).

Интерноилиакальные (*vena iliaca interna* – внутренняя подвздошная вена) анастомотические формы ПВД дистального типа характеризовались оттоком крови от поверхностных вен ПЧ в притоки внутренней подвздошной вены через запирающее отверстие таза (рис. 2).

Скротальные (*scrotum* – мошонка) анастомотические формы ПВД дистального типа описывали случаи, когда кровь от ПЧ оттекала в мошонку, в гроздевидное сплетение яичка и его придатка (рис. 3).

Кавернозно-спонгиозные анастомотические формы ПВД дистального типа отражали случаи, когда кровь от кавернозных тел ПЧ через патологические дренирующие вены оттекала в спонгиозное тело уретры и в головку ПЧ (кавернозно-спонгиозный шунт) (рис. 4).

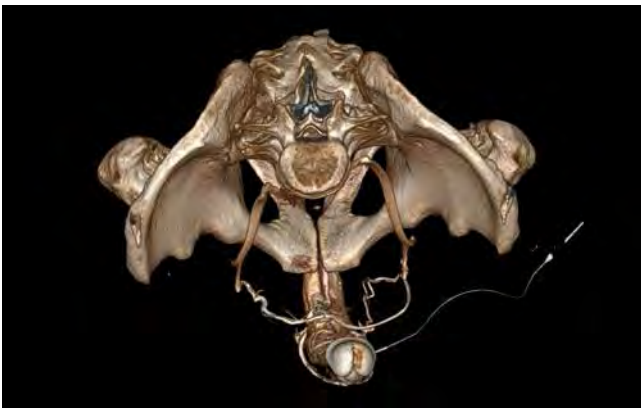

Рис. 1. 3D-компьютерная кавернозография пациента О., 37 лет, с веноэректильной дисфункцией. Билатеральная экстерноилиакальная анастомотическая форма патологического венозного дренажа дистального типа

Fig. 1. 3D computed cavernosography of patient O., 37 years, with venogenic erectile dysfunction. Bilateral external iliac anastomotic form of pathological distal venous drainage

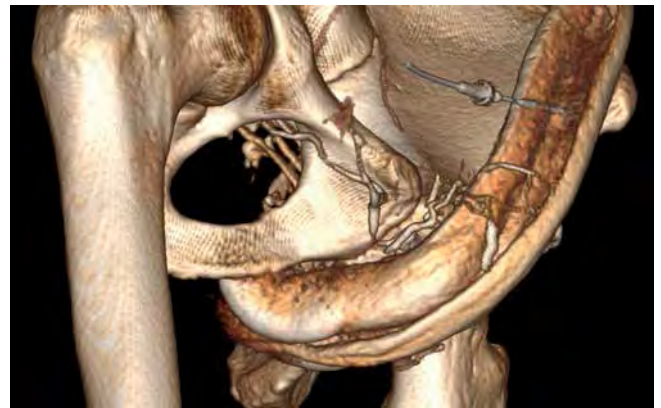


Рис. 2. 3D-компьютерная кавернозография пациента М., 31 года, с веноэректильной дисфункцией. Правосторонняя интерноилиакальная анастомотическая форма патологического венозного дренажа дистального типа

Fig. 2. 3D computed cavernosography of patient M., 31 years, with venogenic erectile dysfunction. Right-sided internal iliac anastomotic form of pathological distal venous drainage

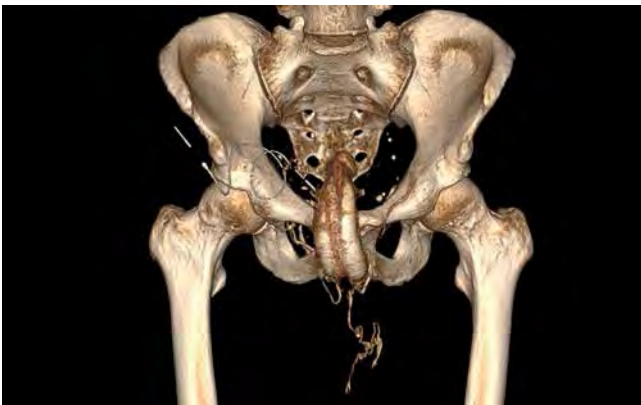

Рис. 3. 3D-компьютерная кавернозография пациента Н., 40 лет, с веноэректильной дисфункцией. Левосторонняя скротальная анастомотическая форма патологического венозного дренажа дистального типа

Fig. 3. 3D computed cavernosography of patient N., 40 years, with venogenic erectile dysfunction. Left-sided scrotal anastomotic form of pathological distal venous drainage

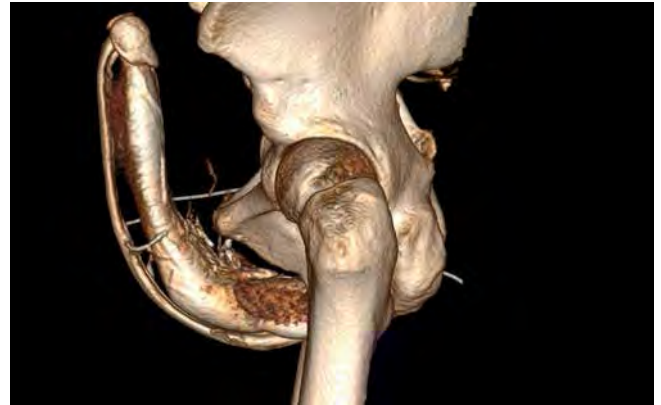

Рис. 4. 3D-компьютерная кавернозография пациента М., 31 года, с веноэректильной дисфункцией. В средней части полового члена определяются патологические дренирующие вены между кавернозными телами и спонгиозным телом уретры с обеих сторон. Кавернозно-спонгиозная анастомотическая форма патологического венозного дренажа дистального типа

Fig. 4. 3D computed cavernosography of patient M., 31 years, with venogenic erectile dysfunction. In the middle part of the penis pathological draining veins are observed between the corpora cavernosa and corpus spongiosum of the urethra on both sides. Cavernous-spongiotic anastomotic form of pathological distal venous drainage

Дорсально-спонгиозные анастомотические формы ПВД дистального типа описывали случаи, когда кровь от кавернозных тел ПЧ через глубокую дорсальную вену ПЧ оттекала в паракоронарное сплетение, в головку и в спонгиозное тело уретры (дорсально-спонгиозный шунт) (рис. 5).

Неанастомотические формы ПВД дистального типа включали те случаи, когда венозный отток от кавернозных тел ПЧ заканчивался слепо в окружающих тканях, и подразделялись нами на 2 типа: детерминированные и диффузные.

Детерминированные (*determinatus* – определенный) неанастомотические формы ПВД дистального типа характеризовались четкой визуализацией слепо заканчивающихся в окружающих тканях кавернозных тел ПЧ и спонгиозного тела уретры вен (рис. 6).

Диффузные (*diffusus* – расплывчатый) неанастомотические формы ПВД дистального типа описывали случаи контрастирования окружающих тканей кавернозных тел ПЧ и спонгиозного тела уретры диффузного характера, когда вены не поддавались четкой визуализации (рис. 7).

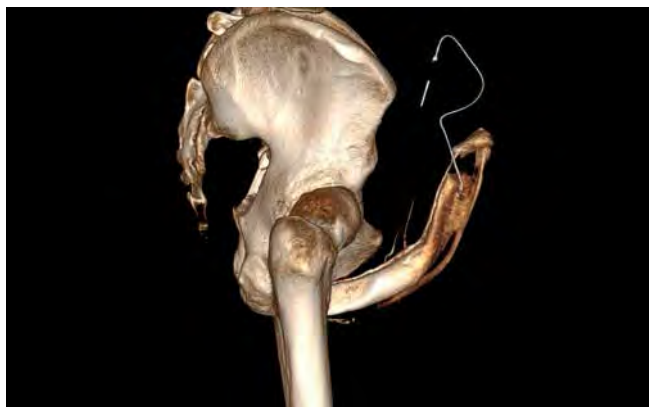

Рис. 5. 3D-компьютерная кавернозография пациента Л., 33 лет, с венозэректильной дисфункцией. Отмечается контрастирование глубокой дорсальной вены полового члена, паракоронарного сплетения, головки и спонгиозного тела уретры. Дорсально-спонгиозная анастомотическая форма патологического венозного дренажа дистального типа

Fig. 5. 3D computed cavernosography of patient L., 33 years, with venogenic erectile dysfunction. Contrast of the dorsal penile vein, paracoronary plexus, glans penis and corpus spongiosum of the urethra are observed. Dorsal-spongiuous anastomotic form of pathological distal venous drainage

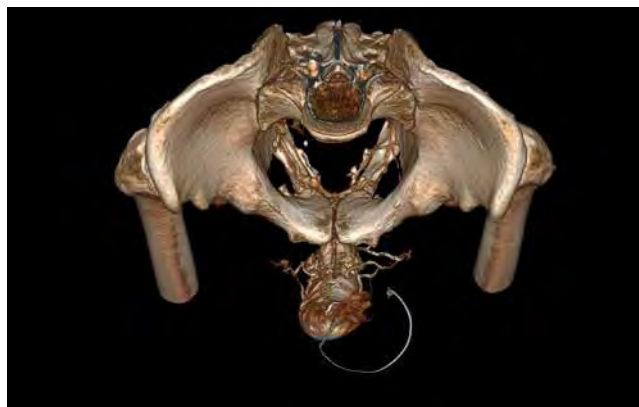

Рис. 6. 3D-компьютерная кавернозография пациента С., 44 лет, с венозэректильной дисфункцией. Поверхностные вены полового члена четко визуализируются, но слепо заканчиваются в окружающих тканях кавернозных тел полового члена. Детерминированная неанастомотическая форма патологического венозного дренажа дистального типа

Fig. 6. 3D computed cavernosography of patient S., 44 years, with venogenic erectile dysfunction. Superficial penile veins are clearly visualized, but close in the surrounding tissues of the corpora cavernosa of the penis. Determined non-anastomotic form of pathological distal venous drainage

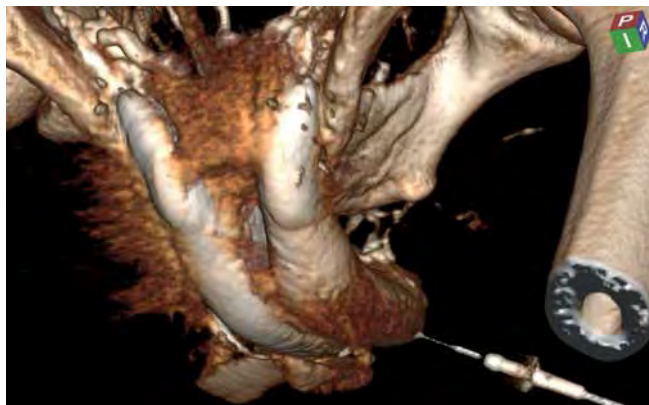


Рис. 7. 3D-компьютерная кавернозография пациента А., 36 лет, с венозэректильной дисфункцией. Отмечается контрастирование окружающих кавернозные тела полового члена тканей диффузного характера. Диффузная неанастомотическая форма патологического венозного дренажа дистального типа

Fig. 7. 3D computed cavernosography of patient A., 36 years, with venogenic erectile dysfunction. Diffuse contrast of the tissues surrounding the corpora cavernosa of the penis is observed. Diffuse non-anastomotic form of pathological distal venous drainage

Сводные данные о частоте выявления различных форм ПВД дистального типа у пациентов с ВЭД по результатам 3D-КТ-кавернозографии представлены в таблице.

Выявление преимущественно экстерноилиакальных анастомотических форм ПВД дистального типа позволило нам у 15 пациентов провести таргетное (целевое) лигирование вен ПЧ (рис. 8). Хирургический доступ определялся вариационной анатомией ПВД дистального типа, но чаще всего проводился либо из поперечного разреза в пенисубикальном углу, либо из

Частота выявления различных форм патологического венозного дренажа (ПВД) дистального типа при венозной эректильной дисфункции (ВЭД) по результатам 3D-компьютерной кавернозографии (n = 65)

Frequency of diagnosis of different forms of distal pathological venous drainage (PVD) in venogenic erectile dysfunction (VED) per the results of 3D computed tomography-cavernosography (n = 65)

Формы ПВД дистального типа при ВЭД Forms of distal PVD in VED	Число пациентов, n Number of patients, n
Анастомотические: Anastomotic:	
экстерноилиакальные external iliac	19
интерноилиакальные internal iliac	2
скротальные scrotal	4
кавернозно-спонгиозные cavernous-spongiuous	5
дорсально-спонгиозные dorsal-spongiuous	17
Неанастомотические: Non-anastomotic:	
детерминированные determined	15
диффузные diffuse	3

циркулярного разреза вблизи венечной борозды ПЧ. С целью предупреждения хирургической травмы уретры интраоперационно устанавливали уретральный катетер (был зафиксирован 1 случай травмы уретры, который не повлиял на конечный результат лечения ВЭД). Возраст 15 прооперированных пациентов варьировал

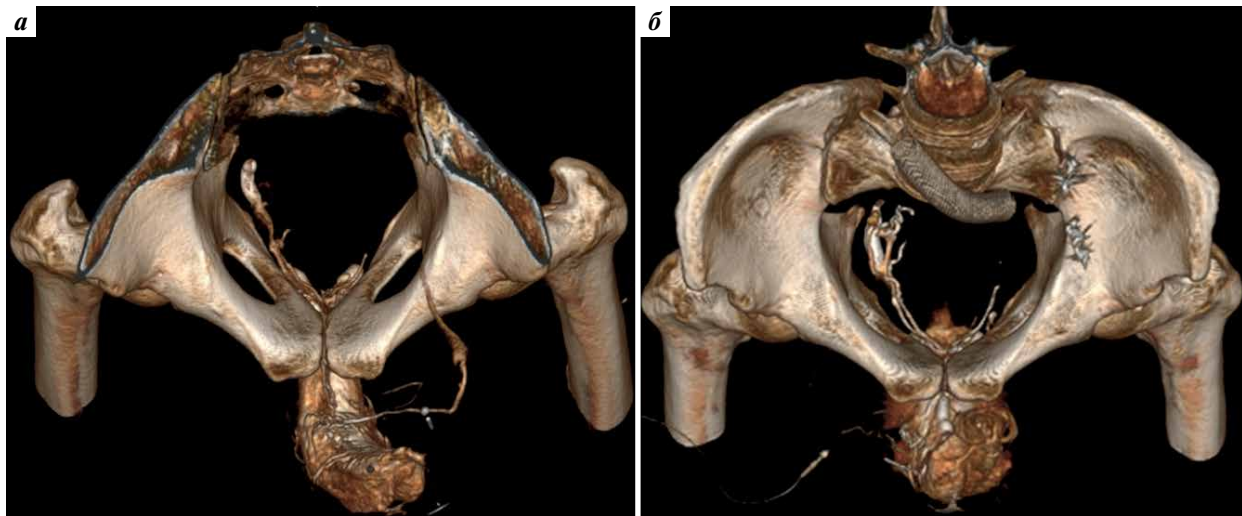


Рис. 8. Результаты обследования пациента С., 35 лет, с варикозной болезнью таза вследствие синдрома Мей–Тернера и веноэректильной дисфункцией: а – 3D-компьютерная кавернозография от 22.04.2022. Определяется патологический венозный дренаж (ПВД) проксимального типа (правосторонняя унибрахиальная амплиоциркальная форма) и дистального типа (левосторонняя анастомотическая экстерноилиакальная форма). Таргетное лигирование вен, определяющих ПВД из полового члена дистального типа, было выполнено 01.06.2022, ангиопластика и стентирование левой общей подвздошной вены и эндоваскулярная окклюзия левой внутренней яичковой вены были выполнены 10.06.2022; б – 3D-компьютерная кавернозография от 07.11.2022. Сохраняется ПВД проксимального типа (планировалось проведение трансбрахиальной окклюзии вен перипростатического сплетения), но ПВД дистального типа уже не наблюдается

Fig. 8. Results of examination of patient S., 35 years, with pelvic varices due to May–Thurner syndrome and venogenic erectile dysfunction: a – 3D computed cavernosography from 22.04.2022. Pathological venous drainage (PVD) of proximal type (right-sided one branch peripheral form) and distal type (left-sided anastomotic external iliac form). Targeted ligation of the veins determining PVD from the penis of distal type was performed on 01.06.2022, angioplasty and stenting of the left common iliac vein and endovascular occlusion of the left internal testicular vein were performed on 10.06.2022; б – 3D computed cavernosography from 07.11.2022. Proximal-type PVD remains (transbrachial occlusion of the veins of the periprostatic plexus was planned) but distal PVD is already absent

от 24 до 61 года (в среднем $38,6 \pm 3,1$ года). МИЭФ-5 до операции составлял от 5 до 17 баллов (в среднем $11,3 \pm 1,2$ балла), оценка по ШТЭ до операции – от 1 до 4 баллов (в среднем $2 \pm 0,3$ балла). Через 6 мес после операции МИЭФ-5 составил от 17 до 24 баллов (в среднем $20,8 \pm 1,7$ балла), а оценка по ШТЭ – от 3 до 4 баллов (в среднем $3,2 \pm 0,2$ балла). Таким образом, таргетное лигирование вен ПЧ показало свою высокую результативность.

В клинических рекомендациях по ЭД, утвержденных Минздравом России 21.12.2021 [10], определен объем инструментального обследования путем проведения доплерографии сосудов ПЧ с лекарственными препаратами, индуцирующими эрекцию. Иные диагностические исследования не рекомендуются. Принцип ступенчатого подхода к проведению лечебных мероприятий предполагает назначение ингибиторов фосфодиэстеразы 5-го типа в качестве 1-й линии терапии ЭД, интракавернозных инъекций алпростадилла – в качестве 2-й линии терапии ЭД, выполнение фаллопластики с протезированием в качестве 3-й линии лечения ЭД. При ВЭД медикаментозная терапия (1-я и 2-я линии), как правило, малоэффективна, а выполнение фаллопластики с протезированием (3-я линия лечения) с учетом преимущественно молодого возраста пациентов часто бывает неприемлемым. Эти обстоятельства определили

высокую степень мотивации к поиску альтернативных методов лечения пациентов с ВЭД.

Рентгенохирургическая окклюзия вен ППС является эффективным методом лечения ВЭД, результативность которого, по нашим данным, составляет 81 % в течение 1-го года наблюдения, а по данным 22 источников литературы, – в среднем 74,9 % [8].

Y. Kawanishi и соавт. (2010) впервые предложили использовать 3D-КТ-кавернозографию для более точной диагностики характера ПВД из кавернозных тел ПЧ, назвав свою работу “Three-dimensional CT cavernosography: reconsidering venous ligation surgery on the basis of the modern technology” («Трехмерная КТ-кавернозография: переосмысление хирургии лигирования вен на основе современных технологий») [7]. Таким образом, авторами была сделана попытка перейти от традиционной перевязки глубокой дорсальной вены ПЧ, выполненной впервые J.S. Wooten (1902) [3], к более осмысленной венозной хирургии, направленной на улучшение качества эрекции. Для такого вида операций, выполнение которых определяется результатами 3D-КТ-кавернозографии, и направленных на прерывание патологического кровотока при анастомотических формах ПВД дистального типа, мы предложили использовать термин «таргетное лигирование вен ПЧ» (targeted ligation of the veins of the penis).

В Международной статистической классификации болезней и проблем, связанных со здоровьем, 10-го пересмотра (МКБ-10) ВЭД соответствует код N48.4 (impotence of organic origin, импотенция органического происхождения) и, возможно, I87.8 (other specified disorders of veins, другие уточненные поражения вен). В МКБ-11 для ведения статистики смертности и заболеваемости (версия 01/2023) ВЭД соответствует код NA01.1 (male erectile dysfunction, эректильная дисфункция у мужчин). Однако эти классификации и кодировки не отражают клинические аспекты ведения пациентов с ВЭД.

Исходя из того, что под нозологией принято понимать учение о болезнях и их классификации, мы сочли целесообразным после обобщения ранее полученных данных разработать и предложить нозологическую концепцию и классификацию ВЭД. В истории изучения ВЭД мы выделили 3 этапа, последовательно определивших нозологические вид, типы и формы этого заболевания (рис. 9).

Первый этап характеризовался определением по результатам фармакодоплерографии сосудов ПЧ ВЭД как вида нарушения эрекции. В случаях отсутствия эффекта от медикаментозной терапии и отказа от протезирования ПЧ таким пациентам обычно проводили лигирование дорсальной вены ПЧ. Открытые сосу-

дистые операции при ВЭД (перевязка или иссечение глубокой тыльной вены ПЧ, микрохирургическая реваскуляризация ПЧ) при всем их многообразии имеют низкую результативность [11].

Второй этап характеризовался определением по результатам динамической фармакокавернозографии различных типов ВЭД (проксимальный, дистальный и смешанный). Это позволило применять рентгенэндоваскулярную окклюзию вен ППС с лигированием дорсальной вены ПЧ у пациентов с проксимальным и смешанным типами ПВД [1].

Третий этап был разработан нами и характеризовался определением по результатам 3D-КТ-кавернозографии различных форм как для дистального, так и для проксимального типов ПВД. Это позволило более осмысленно подходить к рентгенэндоваскулярной окклюзии вен ППС и выполнять антеградную окклюзию вен ППС с лигированием дорсальной вены ПЧ при амплиоцентрических (центральных) формах и ретроградную (трансфеморальную или трансбазиллярную) – при амплиоциркулярных (периферических) формах проксимального типа ПВД [8]. Выявление анастомотических форм дистального типа ПВД позволило нам разработать и предложить таргетное лигирование вен ПЧ как более результативную операцию по сравнению с традиционным лигированием дорсальной вены ПЧ.

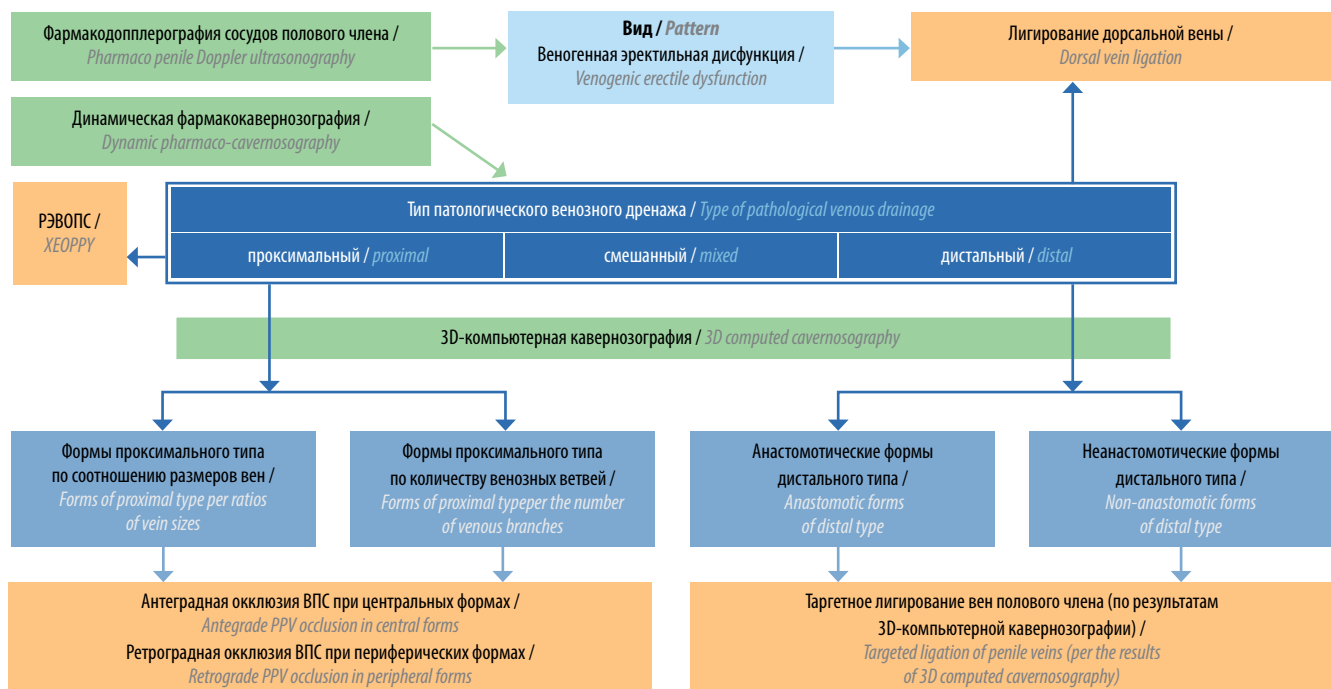


Рис. 9. Нозологическая концепция веноэректильной дисфункции (вид – тип – форма). Зеленым цветом выделены ключевые диагностические методы, оранжевым – основные альтернативные эндофаллопротезированию методы оперативного лечения, синим – нозологические вид, типы и формы веноэректильной дисфункции. РЭВОПС – рентгенэндоваскулярная окклюзия вен перипростатического сплетения; ВПС – вены простатического сплетения

Fig. 9. Nosological concept of venogenic erectile dysfunction (pattern – type– form). The key diagnostic methods are shown in green; the main surgical techniques alternative to penile implant are shown in orange; nosological pattern, type and form of venogenic erectile dysfunction are shown in blue. XEOPPV – X-ray endovascular occlusion of the prostatic plexus veins; PPV – prostatic plexus veins

Заключение

Веногенная эректильная дисфункция, на долю которой приходится 20–40 % всех нарушений эрекции, чаще развивается у молодых пациентов, в связи с чем фаллопротезирование, как правило, неприемлемо, а медикаментозная терапия при данной патологии малоэффективна. Рентгенохирургические методы лечения ВЭД демонстрируют высокую эффективность, однако требуют осмысленного подхода к венозной хирургии, основанного на выборе методики в зависимости от варианта ПВД.

В настоящем исследовании, которое является продолжением ранее начатого нами исследования [8], при

помощи 3D-КТ-кавернозографии были детально изучены различные формы ПВД из кавернозных тел ПЧ у пациентов с ВЭД. В итоге нами была разработана и внедрена в практику операция таргетного лигирования вен ПЧ, а также разработаны нозологическая концепция и классификация ВЭД с учетом вида, типа и формы заболевания.

Определение по результатам 3D-КТ-кавернозографии различных форм как для дистального, так и для проксимального типов ПВД позволяет обоснованно выбирать оптимальный метод хирургии для улучшения качества эрекции.

ЛИТЕРАТУРА / REFERENCES

1. Курбатов Д.Г., Лепетухин А.Е., Дубский С.А., Ситкин И.И. Новая технология в хирургии патологического венозного дренажа кавернозных тел. *Андрология и генитальная хирургия* 2013;14(1):15–21. DOI: 10.17650/2070-9781-2013-1-15-21
2. Kurbatov D.G., Lepetukhin A.E., Dubskiy S.A., Sitkin I.I. New technology in surgery abnormal venous drainage of the corpora cavernosa. *Andrologiya i genital'naya khirurgiya = Andrology and Genital Surgery* 2013;14(1):15–21. (In Russ.). DOI: 10.17650/2070-9781-2013-1-15-21
3. Parona F. Imperfect penile erection due to varicosity of the dorsal vein: observation. *Giornale Italiano Delle Malattie Veneree E Della Pelle* 1873;14:71–6.
4. Wooten J.S. Ligation of the dorsal vein of the penis as a cure for atonic impotence. *Texas Med J (Austin)* 1902;18(8):325–8
5. De la Pena A. Flebografia de plexos e vasos palvianos en *el vivo*. *Revista Espanola de Cirugia, Traumatologia y Ortopedia* 1946;4:245–51.
6. Virag R., Frydman D., Legman M., Virag H. Intracavernous injection of papaverine as a diagnostic and therapeutic method in erectile failure. *Angiology* 1984;35(2):79–87. DOI: 10.1177/000331978403500203
7. Кротовский Г.С., Учкин И.Г., Забельская Т.Ф. и др. Выбор метода лечения васкулогенной эректильной дисфункции. *Андрология и генитальная хирургия*. 2000;1:57–8. Krotovskiy G.S., Uchkin I.G., Zabel'skaya T.F. et al. The choice of treatment of vasculogenic erectile dysfunction. *Andrologiya i genital'naya khirurgiya = Andrology and Genital Surgery* 2000;(1):57–8. (In Russ.).
8. Kawanishi Y., Izumi K., Muguruma H. et al. Three-dimensional CT cavernosography: reconsidering venous ligation surgery on the basis of the modern technology. *BJU Int* 2010;107(9):1442–6. DOI: 10.1111/j.1464-410X.2010.09644.x
9. Капто А.А. Выбор рентгенохирургической тактики лечения веногенной эректильной дисфункции у пациентов с варикозной болезнью таза. *Андрология и генитальная хирургия* 2021;22(2):45–53. DOI: 10.17650/1726-9784-2021-22-2-45-53
10. Kapto A.A. Choice of X-ray surgical tactics for the treatment of venogenic erectile dysfunction in patients with pelvic varicose veins. *Andrologiya i genital'naya khirurgiya = Andrology and Genital Surgery* 2021;22(2):45–53. (In Russ.). DOI: 10.17650 / 1726-9784-2021-22-2-45-53
11. Российские клинические рекомендации по диагностике и лечению хронических заболеваний вен. *Флебология* 2018;12(3):146–240. DOI: 10.17116/flebo20187031146
12. Diagnostics and treatment of chronic venous disease: guidelines of Russian Phlebological Association. *Flebologiya = Phlebology* 2018;12(3):146–240. (In Russ.). DOI: 10.17116/flebo20187031146
13. Эректильная дисфункция. Клинические рекомендации. Российское общество урологов. Доступно по: https://cr.minzdrav.gov.ru/recomend/15_2
14. Erectile dysfunction. Clinical recommendations. Russian Society of Urologists. Available by: https://cr.minzdrav.gov.ru/recomend/15_2 (In Russ.).
15. Ахвледиани Н.Д. Традиционные открытые операции на половом члене при веногенной эректильной дисфункции. В кн.: *Диагностика и лечение веногенной эректильной дисфункции: клиническое руководство*. Под ред. проф. Д.Г. Курбатова. М.: Медпрактика-М, 2017. С. 160–191.
16. Akhvlediani N.D. Traditional open surgery on the penis in venogenic erectile dysfunction. In: *Diagnosis and treatment of venogenic erectile dysfunction: a clinical guidelines*. Ed. by prof. D.G. Kurbatov. Moscow: Medpraktika-M, 2017. Pp. 160–191. (In Russ.).

ORCID автора / ORCID of author

А.А. Капто / A.A. Kapto: <https://orcid.org/0000-0002-1731-6365>

Конфликт интересов. Автор заявляет об отсутствии конфликта интересов.
Conflict of interest. The author declares no conflict of interest.

Финансирование. Исследование проведено без спонсорской поддержки.
Funding. The study was performed without external funding.

Соблюдение прав пациентов и правил биоэтики. Все пациенты подписали информированное согласие на участие в исследовании.
Compliance with patient rights and principles of bioethics. All patients signed an informed consent to participate in the study.

Статья поступила: 05.05.2023. **Принята к публикации:** 20.05.2023.
Article received: 05.05.2023. **Accepted for publication:** 20.05.2023.

DOI: <https://doi.org/10.17650/2070-9781-2023-24-4-119-127>

Метод регистрации ночной пенильной тумесценции для оценки эффективности рентгенэндovasкулярного лечения васкулогенной эректильной дисфункции

О.Б. Жуков^{1,2}, А.Э. Васильев^{2,3}¹Российский университет дружбы народов; Россия, 117198 Москва, ул. Миклухо-Маклая, д. 6;²Ассоциация сосудистых урологов и репродуктологов; Россия, 105187 Москва, ул. Мироновская, 18;³ФГБУ «Национальный медицинский исследовательский центр гематологии» Минздрава России; Россия, 125167 Москва, Новый Зыковский проезд, 4**Контакты:** Олег Борисович Жуков ob.zhukov@yandex.ru

Введение. Среди всех форм эректильной дисфункции (ЭД) наиболее распространена васкулогенная. Молодые мужчины с начальными стадиями данного заболевания, как правило, не готовы к фаллопротезированию, что делает актуальным поиск альтернативных способов их сексуальной реабилитации, в том числе среди методов рентгенэндovasкулярной хирургии. Не менее актуальным является совершенствование методов оценки качества эректильной функции как в диагностических целях, так и для определения эффективности проведенного лечения.

Цель исследования – оценка качества эректильной функции путем мониторинга ночных пенильных тумесценций (НПТ) у пациентов после рентгенэндovasкулярного лечения васкулогенной ЭД.

Материалы и методы. С 2012 г. обследовано более 560 пациентов с подозрением на нарушение эрекции васкулогенного характера, рентгенэндovasкулярное лечение проведено 121 пациенту с подтвержденной веноокклюзивной ЭД. Для оценки у пациентов качества эректильной функции с января 2022 г. по сентябрь 2023 г. нами выполнялся мониторинг НПТ с использованием аппаратного комплекса «Андроскан МИТ» – до и через 1 мес после хирургического лечения васкулогенной ЭД. В исследование включены 40 прооперированных нами пациентов в возрасте 25–48 лет (в среднем $34,3 \pm 7,4$ года) с васкулогенной ЭД, в том числе с веноокклюзивными нарушениями эрекции ($n = 33$), артериальной недостаточностью кавернозных тел ($n = 5$), гемодинамическими и клиническими признаками артериовенозной ЭД в стадии субкомпенсации ($n = 2$). Проведено сравнение данных об изменении диаметра полового члена и продолжительности ригидности при НПТ, что отражает основные гемодинамические показатели кровотока в половом члене.

Результаты. При компенсированной стадии ЭД увеличение диаметра полового члена при НПТ составляло 20–30 %, продолжительность тумесценции – $43,2 \pm 20$ мин, при субкомпенсированной стадии – 10–30 % и 23 ± 21 мин соответственно. Через 1 мес после лечения данные показатели составили 45 ± 15 % и $76,3 \pm 21$ мин соответственно. После операции у всех больных наблюдалось восстановление эректильной функции, линейные и углонезависимые показатели кровотока имели тенденцию к нормализации.

Полученные при мониторинге НПТ данные позволили выявить корреляцию между линейными показателями кровотока, их производными, а также временем и характером ригидности полового члена при НПТ, что дает возможность дифференцировать виды васкулогенной ЭД и критерии ее клинической компенсации.

Заключение. В настоящее время возможности инструментальной диагностики ЭД ограничены применением ультразвуковой доплерографии сосудов полового члена, что не позволяет учитывать многофакторность причин нарушения эрекции у мужчин различного возраста. Регистрация НПТ с помощью автономного устройства с возможностью повторения исследования и графической фиксации результатов в виде эректограмм может использоваться для минимально инвазивной объективизации и подтверждения восстановления эректильной функции в случае компенсированной и субкомпенсированной стадий васкулогенной ЭД. Однако требуется продолжение исследований васкулогенных нарушений эрекции и возможностей их оценки с помощью мониторинга НПТ.

Ключевые слова: васкулогенная эректильная дисфункция, патологический венозный дренаж кавернозных тел полового члена, рентгенэндovasкулярное лечение, Андроскан, ночные пенильные тумесценции

Для цитирования: Жуков О.Б., Васильев А.Э. Метод регистрации ночной пенильной тумесценции для оценки эффективности рентгенэндovasкулярного лечения васкулогенной эректильной дисфункции. Андрология и генитальная хирургия 2023;24(4):119–27. <https://doi.org/10.17650/2070-9781-2023-24-4-119-127>

Recording method of nocturnal penile tumescence to evaluate the efficacy of X-ray endovascular treatment of vasculogenic erectile dysfunction

O.B. Zhukov^{1, 2}, A.E. Vasiliev^{2, 3}

¹RUDN University; 6 Miklukho-Maklaya St., Moscow, 117198, Russian Federation;

²Association of Vascular Urologists and Reproductologists; 18 Mironovskaya St., Moscow 105187, Russia;

³National Medical Research Center for Hematology, Ministry of Health of Russia; 4, Novy Zykovsky proezd, Moscow 125167, Russia

Контакты: Oleg Borisovich Zhukov ob.zhukov@yandex.ru

Background. The vasculogenic form of erectile dysfunction (ED) is the most widespread of all forms of ED. As a rule, young men in the initial stages of the disorder are not ready to accept phalloprosthesis, making it a relevant concern to search for alternative ways of their sexual rehabilitation, including X-ray endovascular surgery. No less relevant is further improvement of the quality assessment methods for erectile dysfunction both for diagnostic purposes and for determining of efficacy of the treatment provided.

Aim. To assess the quality of erectile function by monitoring nocturnal penile tumescence (NPT) in patients after X-ray endovascular treatment of vasculogenic ED.

Materials and methods. Over 560 patients with suspected vasculogenic erectile disorder have been examined since 2012, with X-ray endovascular treatment provided to 121 patients with confirmed veno-occlusive ED. To assess the quality of erectile function in patients, we monitored NPT using an Androscan MIT registrar from January 2022 to September 2023, in each case one month before and after the surgical treatment of vasculogenic ED. Included in the study were 40 patients who underwent surgery with us, aged 25 to 48 years old (34.3 ± 7.4 years on average) and having vasculogenic ED, including those with veno-occlusive erectile disorders ($n = 33$), arterial insufficiency of the cavernous bodies ($n = 5$), hemodynamic and clinical signs of arteriovenous ED in the subcompensation stage ($n = 2$). Data were compared on changes in the penile diameter and duration of rigidity during NPT, reflecting the main hemodynamic indicators of the penile blood flow.

Results. In the compensated stage of ED, the increase in the penile diameter during NPT was 20–30 %, with duration of tumescence being 43.2 ± 20 min; in the subcompensated stage, 10–30 % and 23 ± 21 min respectively. One month after treatment, these indicators were 45 ± 15 % and 76.3 ± 21 min respectively. After surgery, all patients demonstrated a recovery of the erectile function, and the linear and angle-independent blood flow indicators tended to normalize. The data obtained from the monitoring of NPT helped identify a correlation between the linear blood flow indicators, their derivatives, as well as the time and character of penile rigidity during NPT, making it possible to differentiate the types of vasculogenic ED and the criteria for its clinical compensation.

Conclusion. At present, the instrumental diagnostics of ED is limited to the Doppler sonography of the penile vessels, which does not consider the multifactorial nature of the causes of erectile disorders in men of various ages. Registration of NPT using a standalone device allowing to reconduct the examination and to record the results graphically as erectograms can be used for minimally invasive objectification to confirm the recovery of the erectile function in the event of compensated and subcompensated stages of vasculogenic ED. However, further research is required into vasculogenic erectile disorders and the capacities for their assessment using NPT monitoring.

Keywords: vasculogenic erectile dysfunction, pathological venous drainage of the penile cavernous bodies, X-ray endovascular treatment, Androscan, nocturnal penile tumescences

For citation: Zhukov O.B., Vasiliev A.E. Recording method of nocturnal penile tumescence to evaluate the efficacy of X-ray endovascular treatment of vasculogenic erectile dysfunction. *Andrologiya i genital'naya khirurgiya = Andrology and Genital Surgery* 2023;24(4):119–27. (In Russ.). <https://doi.org/10.17650/2070-9781-2023-24-4-119-127>

Введение

Для диагностики эректильной дисфункции (ЭД) за рубежом используют метод определения ночной пенильной тумесценции (НПТ) и ригидности полового члена с помощью устройства RigiScan (GOTOP Medical, США), измеряющего количество и качество ночных пенильных эрекций. Исследование выполняется в специализированной лаборатории с достаточно громоздкими приспособлениями, множеством датчиков и соединений в течение 2 ночей. Согласно

Европейским клиническим рекомендациям в норме окружность у основания полового члена в момент эрекции должна увеличиваться более чем на 3 см, у верхушки – более чем на 2 см, при этом увеличение диаметра должно превысить 70 % от исходного, появляться 4–6 раз за ночь эпизодами по 15 мин – минимально 60 мин [1].

Согласно Российским клиническим рекомендациям по ЭД 2021 г. единственный инструментальный метод оценки качества эрекции – ультразвуковая

доплерография, которая, на наш взгляд, не позволяет достоверно определять виды и степень клинической компенсации нарушения эректильной функции у мужчин и является оператор-зависимым методом [2].

Одно из высокотехнологичных и минимально инвазивных направлений отечественной и зарубежной медицины – рентгенэндоваскулярная хирургия. В рамках данного направления ведется постоянный поиск новых методов лечения. В настоящее время в каждой крупной урологической клинике разрабатываются инновационные и малоинвазивные методы, которые отличаются балансом высокой эффективности и низкого риска осложнений. К данной категории методов лечения проявляют наибольшую комплаентность пациенты с ЭД.

Среди всех форм ЭД наиболее распространена васкулогенная. Методом выбора при оперативном лечении васкулогенной ЭД артериовенозного генеза считается фаллопротезирование. Однако молодые мужчины с начальными стадиями данного заболевания, не удовлетворенные результатами терапии с использованием ингибиторов фосфодиэстеразы 5-го типа и/или интракавернозных инъекций, обычно не соглашаются на фаллопротезирование, что делает особенно актуальным поиск альтернативных способов их сексуальной реабилитации, в том числе среди методов рентгенэндоваскулярной хирургии [3–4].

Контроль качества восстановления эрекции после операции осуществляется с помощью опросника Международного индекса эректильной функции (МИЭФ-15) и ультразвуковой доплерографии сосудов полового члена.

Полного единства в понимании нормативных параметров тумесценции в настоящее время не достигнуто. По данным S. Elhanbly и соавт. (2012), устройство RegiScan способно четко дифференцировать органическую васкулогенную ЭД от психогенной и других видов нарушения эрекции. Оценивая длительность наиболее интенсивного эпизода тумесценции полового члена ночью и диаметр кавернозных тел, можно с высокой степенью достоверности (до 88,4 %) предполагать наличие веноокклюзивной дисфункции [5].

Цель исследования – оценка качества эректильной функции путем мониторинга НПТ у пациентов после рентгенэндоваскулярного лечения васкулогенной ЭД.

Материалы и методы

С 2012 г. обследовано более 560 пациентов с подозрением на нарушение эрекции васкулогенного характера. Решение о рентгенэндоваскулярном лечении принималось при выявлении сосудистого генеза ЭД и отсутствии эффекта от консервативного лечения в течение 6 мес и более. Операцию не проводили при наличии таких критериев, как эндокринные причины нарушения эрекции, курение, структурно-органические изменения кавернозных тел и белочной оболочки, лабораторно-клинические

признаки декомпенсации сахарного диабета, острые воспалительные заболевания мочевых путей, полового члена, мошонки и предстательной железы.

Алгоритм обследования включал сбор анамнеза и физикальный осмотр. При первичном собеседовании учитывали сексуальный анамнез больного, давность заболевания, степень адаптации к нарушению эрекции, наличие сексуального партнера и мотивации к улучшению качества сексуальной жизни. Клинические проявления в виде неустойчивой эрекции, ослабления или исчезновения ее в клиностазе и усиления в ортостазе, а также детумесценцию без эякуляции с анамнестическими указаниями на интенсивную половую жизнь, с частыми эксцессами и искусственной пролонгацией полового акта считали характерными симптомами веноокклюзивной ЭД либо признаками риска ее развития. Трудности в достижении эрекции и медленное увеличение напряжения (тумесценции) полового члена в процессе коитуса могут свидетельствовать об артериальной недостаточности полового члена.

У большинства пациентов причиной обращения к врачу стала одна или более неудачная попытка половой жизни.

Качество эрекции оценивали по опроснику МИЭФ-15, проводили общеклиническую и лучевую диагностику согласно протоколу ведения таких больных, включая ультразвуковое триплексное исследование сосудов полового члена. Фармакокавернозографию выполняли пациентам, у которых планировалось оперативное лечение.

За 10 лет был прооперирован 121 больной с подтвержденной веноокклюзивной ЭД.

Для оценки качества эректильной функции пациентов с января 2022 г. нами выполнялся мониторинг НПТ с использованием аппаратного комплекса «Андроскан МИТ» (ООО «МИТ», Россия) – до и через 1 месяц после хирургического лечения васкулогенной ЭД. «Андроскан® МИТ», внесенный в государственный реестр медицинских изделий в ноябре 2018 г., представляет собой автономное, беспроводное регистрирующее устройство для фиксации спонтанной ночной эрекции, позволяющее определять изменения диаметра полового члена от 18 до 50 мм каждые 10 с в течение 12 ч – с 22 ч до 10 ч следующих суток, с процессором, памятью, автономным питанием, подключаемое для считывания накопленных данных к устройству-датчику, и считыватель, подключаемый к персональному компьютеру (ПК) с помощью кабеля для копирования и обработки информации с регистратора для осуществления мониторинга эректильной функции (рис. 1).

С помощью аппарата «Андроскан МИТ» оцениваются только изменение диаметра полового члена у основания, длительность НПТ, а также их количество. Незначительные набухания продолжительностью менее 3 мин мы не оценивали. Пример эректограммы одного из пациентов представлен на рис. 2.



Рис. 1. Аппаратный комплекс «Андроскан® МИТ»
Fig. 1. The Androscan® MIT registrar

В предшествующих исследованиях установлены нормативные показатели НПТ, которые были приняты как референсные значения (рис. 3) [6, 7].

По данным работ российских авторов, хороший относительный прирост диаметра полового члена ($\geq 30\%$) и длительность НПТ с таким приростом < 60 мин говорят о легкой степени ЭД. Относительный прирост диаметра на 20% и длительность тумесценции $10\text{--}30$ мин и более свидетельствуют о средней тяжести клинической компенсации нарушения эрекции. ЭД тяжелой степени на эректограмме характеризуется относительно малым приростом диаметра полового члена ($< 20\%$) или длительностью НПТ < 10 мин [7].

В исследование были включены 40 прооперированных нами пациентов в возрасте $25\text{--}48$ лет (в среднем $34,3 \pm 7,4$ года) с васкулогенной ЭД: 33 пациента — с веноокклюзивными нарушениями эрекции, 5 — с артериальной недостаточностью кавернозных тел, у 2 пациентов присутствовали гемодинамические и клинические признаки артериовенозной ЭД в стадии субкомпенсации (рис. 4).

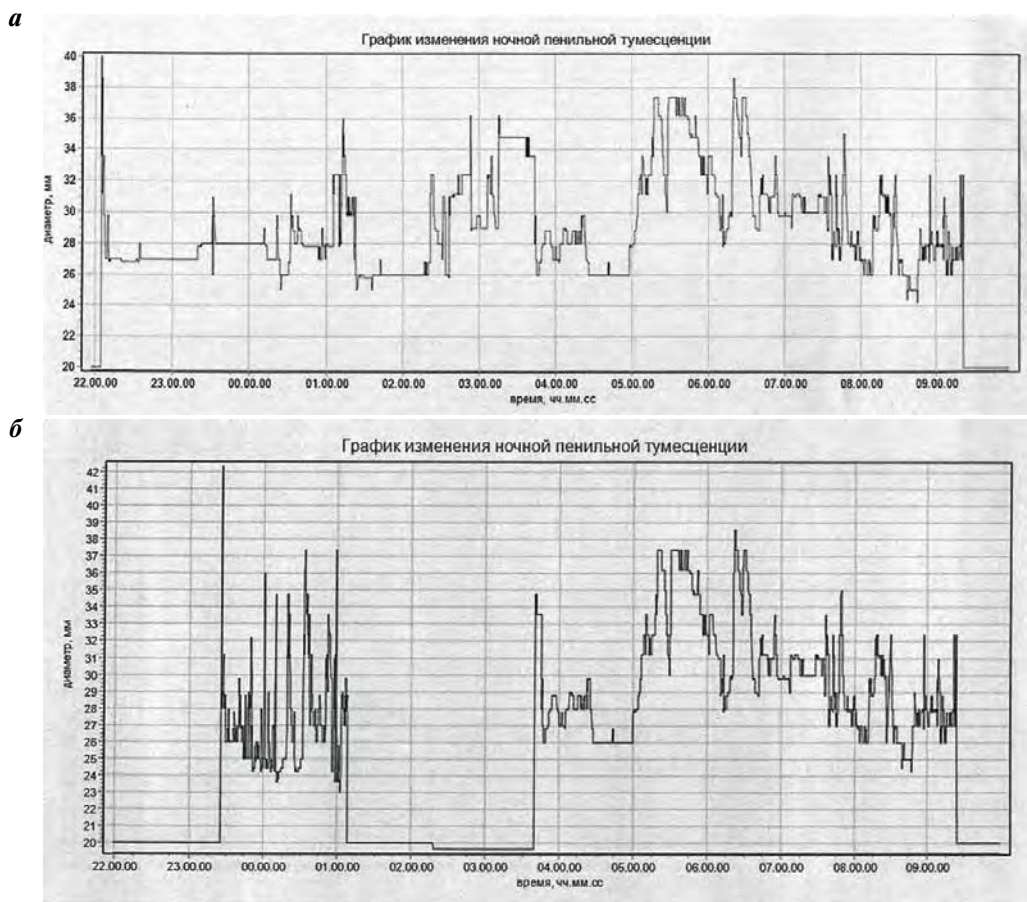


Рис. 2. Эректограмма пациента О., 38 лет: а — до лечения: продолжительность ночных пенильных тумесценций около 86 мин суммарно при увеличении диаметра кавернозных тел более чем на 30% (норма: увеличение диаметра у основания полового члена более чем на 30% длительностью 90 мин и более); б — через 1 мес после операции (эмболизации патологического венозного дренажа и склеротерапии тестикулярных вен): продолжительность ночных пенильных тумесценций 150 мин суммарно при увеличении диаметра кавернозных тел более чем на 30%

Fig. 2. Erectogram of the patient O., 38 years old: а — before treatment: total duration of nocturnal penile tumescences about 86 minutes, with cavernous body diameter increasing by over 30% (normal range: increase in penile base diameter by over 30% for at least 90 minutes); б — one month after surgery (embolization of pathological venous drainage and sclerotherapy of testicular veins): total duration of nocturnal penile tumescences 150 minutes, with cavernous body diameter increasing by over 30%

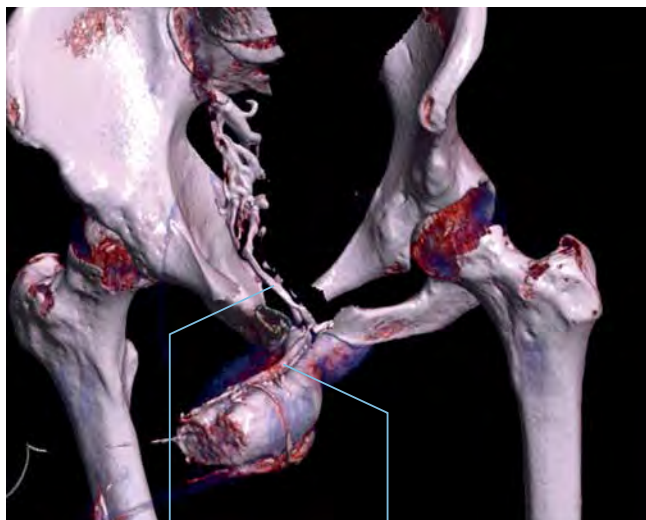
ОЦЕНИВАЕМЫЕ ПАРАМЕТРЫ: / PARAMETERS ASSESSED:

- Относительный прирост (ОП) диаметра основания полового члена в эрегированном состоянии / Relative gain (RG) of erect penile base diameter
- Длительность ночных пенильных тумесценций (дНПТ) с заданным ОП / Duration of nocturnal penile tumescences (dNPT) with a given RG

ЭД отсутствует / No ED	ОП ≥ 30 % и дНПТ ≥ 60 мин с ОП ≥ 30 % / RG ≥ 30 % and dNPT ≥ 60 min with RG ≥ 30 %
ЭД I степени / Grade I ED	ОП ≥ 30 % и 10 мин ≤ дНПТ < 60 мин с ОП ≥ 30 % / RG ≥ 30 % and 10 min ≤ dNPT < 60 min with RG ≥ 30 % ОП ≥ 30 % и дНПТ ≥ 10 мин с ОП ≥ 20 % / RG ≥ 30 % and dNPT ≥ 10 min with RG ≥ 20 % 20 % ≤ ОП < 30 % и дНПТ ≥ 60 мин с ОП ≥ 20 % / 20 % ≤ RG < 30 % and dNPT ≥ 60 min with RG ≥ 20 %
ЭД II степени / Grade II ED	20 % ≤ ОП < 30 % и 10 мин ≤ дНПТ < 60 мин с ОП ≥ 20 % / 20 % ≤ RG < 30 % and 10 min ≤ dNPT < 60 min with RG ≥ 20 %
ЭД III степени / Grade III ED	ОП < 20 % или дНПТ < 10 мин (при любом ОП) / RG < 20 % or dNPT < 10 min (at any RG)

Рис. 3. Нормативные показатели ночных пенильных тумесценций (НПТ) в зависимости от степени тяжести эректильной дисфункции (ЭД) [7]

Fig. 3. Normal indicators of nocturnal penile tumescence (NPT) depending on severity of erectile dysfunction (ED) [7]



Глубокие пенильные вены / Deep dorsal vein
Глубокая дорсальная вена / Deep penile veins

Рис. 4. Мультиспиральная компьютерная фармакокавернозография пациента Л., 39 лет (международный индекс эректильной функции — 11 баллов, ER5). Смешанный тип патологического венозного дренажа кавернозных тел полового члена в области глубокой дорсальной и глубоких пенильных вен

Fig. 4. Multispiral computed pharmacocavernography of the patient L., 39 years old (International Index of Erectile Function score 11, ER5). Mixed type of pathological venous drainage of the penile cavernous bodies in the area of the deep dorsal vein and deep penile veins

Мультиспиральную компьютерную томографию сосудов таза выполняли по протоколу Pelvis HCT Native (120 KV; 60 mA; Rot. Time 0,5). Обработка полученных данных включала MPR- и 3D-реконструкцию, после нее данные переносили на CD/DVD. В «костном» режиме оценивали состояние костно-суставной системы на исследуемых уровнях с наложением сосудистой фазы. Операции проводили в рентгеноперационной с использованием ангиографов Phillips и Toshiba (256 спиралей).

При компенсированной и субкомпенсированной стадиях артериальной недостаточности кавернозных тел полового члена выполняли операции 2 типов в зависимости от уровня, протяженности поражения и характера строения сосудистой стенки. При изолированном атеросклеротическом проксимальном уровне поражения проводили стентирование внутренних подвздошных и/или пудендалных артерий мышечно-эластического типа периферическими стентами с системой доставки (Boston Scientific, США). Для установки использовали пункционный трансфеморальный доступ. Проведены 5 подобных операций, из них 2 — с баллонной дилатацией. При протяженном поражении половых артерий на среднем уровне применяли баллонный катетер диаметром 4–5 мм под давлением 8–10 атм с экспозицией до 1 мин с последующим ангиографическим контролем.

В 35 случаях при веноокклюзивных нарушениях эрекции в виде патологического венозного дренажа кавернозных тел полового члена дистального, проксимального или смешанного направлений [8] одномоментно билатерально устанавливали внутрисосудистые спирали через кубитальный доступ. В 8 из 35 случаев через трансфеморальный доступ провели склеротерапию лауромакроголом 400 в объеме 4–6 мл с предварительной obturацией баллоном-катетером при рассыпном типе веноокклюзивной ЭД. Затем осуществляли флебологический контроль и определяли стаз контрастного вещества в выключенных венозных сосудах. Такая методика является наиболее приемлемой при выраженной извитости и варикозном расширении вен данной области, что затрудняет доставку проводника, венозного катетера и внутрисосудистой спирали. Склерозант вводили при рецидиве венозного заболевания. Объем склерозанта рассчитывали интраоперационно: он был равен объему контрастного вещества. Через 1 мес у этих пациентов проводили рентгенологический контроль для исключения дислокации спиралей.

Результаты и обсуждение

Общая клиническая компенсация и последующая сексуальная реабилитация у пациентов оценивались нами как удовлетворительные: показатель МИЭФ-15 увеличился с $11,5 \pm 3,6$ (10–14) балла до операции до $21,3 \pm 4,2$ (14–25) балла после нее ($p = 0,001$).

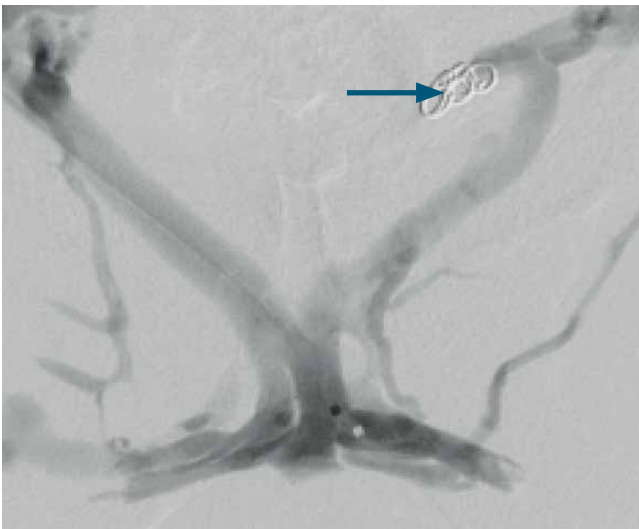

Рис. 5. Этап внутрисосудистой эмболизации патологического венозного дренажа смешанного направления магистрального типа у пациента Л., 39 лет (международный индекс эректильной функции – 11 баллов)

Fig. 5. The stage of intravascular embolization of mixed-direction pathological venous drainage of the magistral type in the patient L., 39 years old (International Index of Erectile Function score 11)

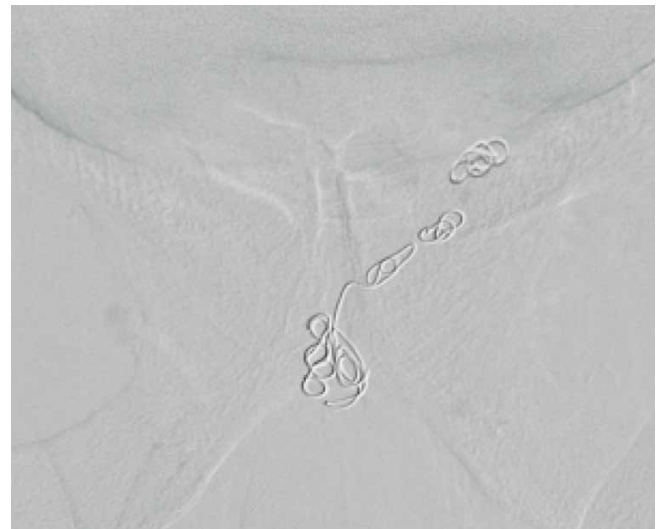

Рис. 6. Контрольная флебограмма пациента Л., 39 лет, после внутрисосудистой окклюзии всех патологических венозных коллекторов: глубокие пенильные и глубокая дорсальная вены

Fig. 6. Control phlebogram of the patient L., 39 years old, after intravascular occlusion of all pathological venous collectors: deep penile veins and deep dorsal vein

В послеоперационном периоде больные с патологическим проксимальным венозным дренажем воздерживались от сексуальной жизни в течение 4 нед в связи с длительностью процесса тромбообразования в выключенных венозных коллекторах (рис. 5).

Следует отметить, что внутрисосудистые спирали в венозные коллекторы перипростатического сплетения были имплантированы чаще всего через односторонний кубитальный доступ. Для пациентов это было более комфортно по сравнению с ранее применяемым трансфеморальным пункционным доступом, требующим послеоперационной иммобилизации конечности и строгого постельного режима с компрессионной повязкой на бедре. Имплантацию окклюдеров проводили с одной стороны таза через внутреннюю подвздошную вену, переходя к зоне интереса по нижней части венозной сети (рис. 6). Использовали отделяемые спирали (4–14/6–20) (Boston Scientific, США) и периферический микрокатетер Direxion 155 см того же производителя.

За время наблюдения выявлено 2 клинических рецидива через 1 и 4 мес после операции. Проведено дополнительное обследование и повторная мультиспиральная компьютерная фармакокавернозография, по данным которой в 1 случае обнаружена незначительная дислокация спирали, во 2-м случае – ложный местный локальный рецидив во вновь открывшихся венозных сосудах проксимального направления магистрального типа. Во всех случаях выполнена повторная

рентгенэндоваскулярная операция в объеме склеротерапии и эмболизации рецидивных дренирующих вен полового члена. Эти пациенты были сексуально реабилитированы, фаллопротезирование им не проводилось.

С учетом того что при НПТ увеличение диаметра полового члена и продолжительность ригидности являются гемодинамическим феноменом и отражают основные линейные и уголнезависимые показатели кровотока в нем, мы провели сравнение этих значений у больных до и через 1 мес после операции.

Основные гемодинамические критерии и характеристика НПТ при компенсированной и субкомпенсированной веноокклюзивной ЭД, а также данные обследования через месяц после операции представлены в табл. 1.

Распределение больных в зависимости от направления венозного шунтирования патологического венозного дренажа было следующим (табл. 2).

Стадия компенсации наиболее распространена при дистальном типе патологического венозного дренажа. Количество больных в стадии субкомпенсации, как правило, составляет около 1/5 (43 %). Стадия субкомпенсации в основном присутствовала у больных с проксимальным и смешанным типами венозного дренажа (см. табл. 2).

После операции у всех больных восстановилась клиническая составляющая эректильной функции, линейные и уголнезависимые показатели пришли в норму (см. табл. 1).

Таблица 1. Критерии компенсированной и субкомпенсированной стадий веноокклюзивной эректильной дисфункции и данные обследования через 1 мес после операции

Table 1. Criteria for the compensated and subcompensated stages of veno-occlusive erectile dysfunction and examination data from one month after surgery

Вид васкулогенной ЭД Type of vasculogenic ED	Клинические критерии Clinical criteria	Данные интракавернозного теста Intracavernous test data	Ультразвуковые признаки Ultrasound signs	Характеристика НПТ Characteristics of NPT
До лечения Before treatment				
Компенсированная стадия веноокклюзивной эректильной дисфункции Compensated stage of veno-occlusive erectile dysfunction	11–15 баллов по шкале эрекции составляющей МИЭФ-15 Score of 11 to 15 on the erection component scale of the IIEF-15	Фаза эрекции: ER4 Erection phase: ER4 Латентное время: 12–15 мин Latency time: 12–15 min Продолжительность максимальной эрекции (от ER4 до ER5): 7–10 мин Duration of maximum erection (from ER4 to ER5): 7–10 min	КА: V_{end} 5–7 см/с CA: V_{end} 5–7 cm/sec КА: $0,58 < RI < 0,69$ CA: $0,58 < RI < 0,69$ МВ: V_{maxv} 2–8 см/с MV: V_{maxv} 2–8 cm/sec Кавернозный рефлюкс дистального характера легкой степени* Mild distal cavernous reflux*	Увеличение диаметра полового члена на 20–30 % Increase in penile diameter by 20–30 % Продолжительность тумесценции $43,2 \pm 20$ мин Duration of tumescence 43.2 ± 20 min
Субкомпенсированная стадия венокорпоральной эректильной дисфункции Subcompensated stage of venocorporal erectile dysfunction	8–11 баллов по шкале эрекции составляющей МИЭФ-15 Score of 8 to 11 on the erection component scale of the IIEF-15	Фаза эрекции: ER4 Erection phase: ER4 Латентное время: 15–18 мин Latency time: 15–18 min Продолжительность максимальной эрекции (от ER4 до ER5): 3–7 мин Duration of maximum erection (from ER4 to ER5): 3–7 min	КА: V_{end} 7–9 см/с CA: V_{end} 7–9 cm/sec КА: $0,69 < RI < 0,75$ CA: $0,69 < RI < 0,75$ МВ: V_{maxv} 8–16 см/с MV: V_{maxv} 8–16 cm/sec Кавернозный рефлюкс дистального характера средней степени** Moderate distal cavernous reflux**	Увеличение диаметра полового члена на 10–30 % Increase in penile diameter by 10–30 % Продолжительность тумесценции 23 ± 21 мин Duration of tumescence 23 ± 21 min
Через 1 мес после лечения One month after treatment				
Характеристика эректильной функции Characteristics of erectile function	$21,4 \pm 4,8$ балла по шкале эрекции составляющей МИЭФ-15 $21,4 \pm 4,8$ score on the erection component scale of the IIEF-15	Фаза эрекции: ER5 Erection phase: ER5 Латентное время: 10–12 мин Latency time: 10–12 min Продолжительность максимальной эрекции (от ER4 до ER5): 30–45 мин Duration of maximum erection (from ER4 to ER5): 30–45 min	КА: V_{end} 2–3 см/с CA: V_{end} 2–3 cm/sec КА: $0,67 < RI < 0,72$ CA: $0,67 < RI < 0,72$ МВ: V_{maxv} 2–3 см/с MV: V_{maxv} 2–3 cm/sec Кавернозный рефлюкс не определяется Cavernous reflux not detected	Прирост диаметра полового члена 45 ± 15 % Increase in penile diameter by 45 ± 15 % Продолжительность тумесценции $76,3 \pm 21$ мин Duration of tumescence 76.3 ± 21 min

*Кавернозный рефлюкс до дистальной 1/3 кавернозных тел; **изменение направления кровотока при пробе Вальсальвы или без нее до головки полового члена.

*Cavernous reflux up to distal third of cavernous bodies; **change in blood flow direction with or without Valsalva maneuver up to glans.

Примечание. НПТ – ночные пенильные тумесценции; ЭД – эректильная дисфункция; МИЭФ-15 – международный индекс эректильной функции; КА – кавернозная артерия; МВ – магистральные вены; V_{end} – диастолическая составляющая кровотока кавернозной артерии; RI – индекс периферического сопротивления; V_{maxv} – скорость кровотока в магистральных венах при ER5 или максимальном фармакологическом ответе.

Note. NPT – nocturnal penile tumescences; ED – erectile dysfunction; IIEF-15 – International Index of Erectile Function; CA – cavernous artery; MV – magistral veins; V_{end} – diastolic component of blood flow in cavernous artery; RI – peripheral resistance index; V_{maxv} – blood flow velocity in magistral veins at ER5 or at maximum pharmacological response.

Больные с декомпенсацией, выраженным нарушением эректильной функции (МИЭФ-15 < 8 баллов) в исследование не включались.

Следует отметить скудность инструментальных, а следовательно, объективных критериев оценки васкулогенной ЭД, определенных в клинических рекомендациях Российского общества урологов 2021 г, где

указана только ультразвуковая доплерография сосудов полового члена. Такие единичные инструментальные критерии не могут полностью удовлетворять современным требованиям к диагностике и не позволяют учитывать многофакторность причин нарушения эрекции у мужчин. Полученные нами данные о корреляции между линейными показателями, их производными

Таблица 2. Распределение пациентов в зависимости от направления венозного шунтирования в стадии компенсации и субкомпенсации, %
Table 2. Distribution of patients according to the direction of venous shunting in the compensation and subcompensation stage, %

Стадия эректильной дисфункции Stage of erectile dysfunction	Направление венозного шунтирования Direction of venous shunting			
	Дистальное Distal	Проксимальное Proximal	Смешанное Mixed	Диффузное Diffuse
Стадия компенсации Compensation stage	43	34	23	—
Стадия субкомпенсации Subcompensation stage	15	30,6	46,4	8

и данными о времени и характере ригидности полового члена, зафиксированными с помощью отечественного прибора «Андроскан МИТ», регистрирующего НПТ, позволяют дифференцировать различные виды васкулогенной ЭД и критерии ее клинической компенсации. Нормативные параметры НПТ в виде увеличения диаметра полового члена >30 % и продолжительности тумесценции >60 мин за 12 ч ночного сна являются основополагающими критериями нормы, что подтверждается анализом результатов отечественных исследований [6–7]. Неповрежденная вегетативная нервная система за счет подкорковых центров и нейротрансмиттеров поддерживает необходимую оксигенацию кавернозных тел, что обеспечивает тумесценцию от 4 до 6 эпизодов за ночь. Снижение длительности НПТ может отражать субклиническую гипоксию с развитием ишемии кавернозных тел, что приводит к каскаду приспособительных реакций, определяющих доклинические изменения эректильной функции полового члена. Такие изменения возможно исследовать только посредством мониторинга НПТ. Автономность исследования, возможность его повторения, а также графической фиксации в виде эректограмм могут использоваться для минимально инвазивной объективизации и подтверждения восстановления эректильной функции в случае компенсированной и субкомпенсированной стадий васкулогенной ЭД.

При этом характер ригидности полового члена может быть косвенным маркером степени поражения сосудов, и в последующем возможно использование его при интеграции факторов риска и предикторов фатальных сердечно-сосудистых заболеваний мужчины.

Развитие отечественных технологий регистрации НПТ завтра позволит использовать их результаты, отражая эректограммы на экране мобильного телефона, что будет достойным вкладом в развитие персональной медицины в весьма уязвимой области — мужского здоровья. Выполняемые нами операции по устранению веноокклюзивной ЭД являются технологичными и формируют вектор нового персонализированного

направления в области, где анатомия «венозной утечки» всегда уникальна и нет ни одного случая ее повторения. И каждый раз мы добиваемся успеха не только за счет совершенствования мануальных навыков, высоких технологий и современного рентгенэндоваскулярного оборудования, но и благодаря знанию многоуровневой регуляции эректильной функции. Также свежим веянием прогресса в этом направлении медицины будет развитие гибридных лучевых технологий визуализации в генитальной хирургии васкулогенной ЭД [9].

Не вызывает сомнений необходимость продолжения научных исследований причин васкулогенных нарушений эрекции и возможностей их оценки с помощью мониторинга НПТ. Эти научные направления позволят разработать профилактические меры для предотвращения развития патологического венозного дренажа кавернозных тел полового члена и других сосудистых причин васкулогенной ЭД до их клинического манифестирования.

Описанные нами методы оперативного лечения позволяют обеспечить достаточно эффективную сексуальную реабилитацию больных с ЭД, что значительно снижает у таких больных необходимость в фаллоэндопротезировании.

Заключение

В настоящее время возможности инструментальной диагностики ЭД ограничены применением ультразвуковой доплерографии сосудов полового члена, которая не позволяет учитывать многофакторность причин нарушения эрекции. Регистрация НПТ с помощью автономного устройства с возможностью повторения исследования и графической фиксации результатов в виде эректограмм может использоваться для минимально инвазивной объективизации и подтверждения восстановления эректильной функции в случае компенсированной и субкомпенсированной стадий васкулогенной ЭД. Однако необходимо продолжение исследований диагностики васкулогенных нарушений эрекции и возможностей их оценки, в частности с помощью мониторинга НПТ.

ЛИТЕРАТУРА / REFERENCES

1. Basar M.M., Atan A., Tekdogan U.Y. New concept parameters of RigiScan in differentiation of vascular erectile dysfunction: is it a useful test? *Int J Urol* 2001;8(12):686–91. DOI: 10.1046/j.1442-2042.2001.00398.x
2. Эректильная дисфункция. Клинические рекомендации. Российское общество урологов. Доступно по: https://cr.minzdrav.gov.ru/recomend/15_2
Erectile dysfunction. Clinical recommendations. Russian Society of Urologists. Available at: https://cr.minzdrav.gov.ru/recomend/15_2 (In Russ.).
3. Kawanishi Y., Izumi K., Muguruma H. et al. Three-dimensional CT cavernosography: reconsidering venous ligation surgery on the basis of the modern technology. *BJU Int* 2011;107(9):1442–6. DOI: 10.1111/j.1464-410X.2010.09644.x
4. Ghafoori M., Varedi P., Alavi M. et al. CT cavernosography: a new method for evaluating venous incompetence in impotent patients. *Iran J Radiol* 2010;7(3):171–7.
5. Elhanbly S., Elkholy A. Nocturnal penile erections: the role of RigiScan in the diagnosis of vascular erectile dysfunction. *J Sex Med* 2012;9(12):3219–26. DOI: 10.1111/j.1743-6109.2012.02954.x
6. Чалый М.Е., Охоботов Д.А., Сорокин Н.И. и др. Нормативные показатели мониторинга ночных пенильных тумесценций: систематический обзор и разработка алгоритма. *Урология* 2021;6:110–7. DOI: 10.18565/urology.2021.6.110-117
7. Chaly M.E., Okhobotov D.A., Sorokin N.I. et al. Normative indicators for monitoring nocturnal penile tumescences: a systematic review and algorithm development. *Urologiya = Urology* 2021;6:110–7. (In Russ.). DOI: 10.18565/urology.2021.6.110-117
8. Кротовский Г.С., Учкин И.Г., Забельская Т.Ф. и др. Выбор метода лечения васкулогенной эректильной дисфункции. *Андрология и генитальная хирургия* 2000;(1):57–8.
Krotovskiy G.S., Uchkin I.G., Zabel'skaya T.F. et al. The choice of treatment of vasculogenic erectile dysfunction. *Andrologiya i genital'naya khirurgiya = Andrology and Genital Surgery* 2000;(1):57–8. (In Russ.).
9. Жуков О.Б., Васильев А.Э., Жуматаев М.Б. Новые методы лечения васкулогенной эректильной дисфункции. *Андрология и генитальная хирургия* 2018;19(2):58–68. DOI: 10.17650/2070-9781-2018-19-2-58-68
Zhukov O.B., Vasilyev A.E., Zhumataev M.B. New treatments for vasculogenic erectile dysfunction. *Andrologiya i genital'naya khirurgiya = Andrology and Genital Surgery* 2018;19(2):58–68. (In Russ.). DOI: 10.17650/2070-9781-2018-19-2-58-68

Вклад авторов

О.Б. Жуков: разработка дизайна исследования, обследование и отбор пациентов, выполнение операций, наблюдение пациентов в раннем и отдаленном послеоперационных периодах, оценка результатов проведенного оперативного лечения, получение данных для анализа, анализ полученных данных, написание текста статьи;

А.Э. Васильев: ассистирование на рентгенэндоваскулярных операциях, выполнение контрольных рентгенэндоваскулярных исследований.

Authors contribution
O.B. Zhukov: research design development, examination and selection of patients, performing surgical operations, monitoring of patients in the early and long-term postoperative periods, evaluation of the results of surgical treatment, obtaining data for analysis, analyzing the data obtained, article writing;
A.E. Vasilyev: assisting in X-ray endovascular operations, performing control X-ray endovascular studies.

ORCID авторов / ORCID of authors

О.Б. Жуков / O.B. Zhukov: <https://orcid.org/0000-0003-3872-5392>

А.Э. Васильев / A.E. Vasilyev: <https://orcid.org/0000-0001-6550-1939>

Конфликт интересов. Авторы заявляют об отсутствии конфликта интересов.

Conflict of interest. The authors declare no conflict of interest.

Финансирование. Исследование проведено без спонсорской поддержки.

Funding. The study was performed without external funding.

Соблюдение прав пациентов. Исследование одобрено Междисциплинарным этическим комитетом Ассоциации сосудистых урологов и репродуктологов (протокол №3 от 14.01.2022). Все пациенты подписали информированное согласие на участие в исследовании.

Compliance with patient rights. The study was approved by the Interdisciplinary Ethical Committee of the Association of Vascular Urologists and Reproductologists (Protocol No. 3 dated 14.01.2022). All patients signed an informed consent to participate in the study.

DOI: <https://doi.org/10.17650/2070-9781-2023-24-4-128-134>

Клиническое значение клинико-патологических особенностей в прогнозировании хирургического лечения и риска осложнений при раке почки с венозным опухолевым тромбозом

Р.Н. Комаров¹, Л.М. Рапопорт², М. Шао¹, Д.О. Королев², М. Хэ², Р.И. Слусаренко², И.В. Луценко¹

¹Кафедра сердечно-сосудистой хирургии Института профессионального образования ФГАОУ ВО Первый Московский государственный университет им. И.М. Сеченова Минздрава России (Сеченовский Университет); Россия, 119435 Москва, ул. Большая Пироговская, 6, стр. 1;

²Клиника урологии им. Р.М. Фронштейна ФГАОУ ВО Первый Московский государственный университет им. И.М. Сеченова Минздрава России (Сеченовский Университет); Россия, 119435 Москва, ул. Большая Пироговская, 2, стр. 1

Контакты: Дмитрий Олегович Королев korolevdmityo@gmail.com

Цель исследования – изучить и проанализировать хирургические результаты и прогностические факторы, сопутствующие радикальной нефрэктомии в сочетании с венозной тромбэктомией, у пациентов с раком почки и венозным опухолевым тромбозом.

Материалы и методы. Ретроспективный анализ клинических данных пациентов с раком почки и венозным опухолевым тромбозом, которые проходили хирургическое лечение в Клинике сердечно-сосудистой хирургии и Клинике урологии ФГАОУ ВО Первый Московский государственный университет им. И.М. Сеченова Минздрава России (Сеченовский Университет) с мая 2010 г. по февраль 2023 г. Для получения кривых общей выживаемости использовали анализ Каплана–Майера, а для статистических сравнений – *log-rank*-тесты. Для анализа факторов выживаемости был выполнен анализ Кокса (Cox).

Результаты. В исследование были включены 42 пациента, в том числе 15 пациентов с опухолевым тромбозом 0–II уровня, 27 – с тромбозом III–IV уровня. Было 3 случая периоперационной смерти. Трехлетняя выживаемость пациентов составила 52,4 %, 5-летняя – 35,7 %. Результаты однофакторного Cox-анализа: стадия T: HR = 0,515, 95 % доверительный интервал (ДИ) 0,111–2,393, $p = 0,397$; стадия N: HR = 1,430, 95 % ДИ 0,380–5,457, $p = 0,592$; стадия M: HR = 3,312, 95 % ДИ 0,811–4,561, $p = 0,138$; время операции: HR = 1,001, 95 % ДИ 0,997–1,004, $p = 0,771$.

Заключение. У пациентов с раком почки и венозным опухолевым тромбозом лучше результаты хирургического лечения, что может значительно улучшить их прогноз по сравнению с неоперированными пациентами. Стадия N и стадия M являлись важными факторами, непосредственно влияющими на выживаемость больных (HR >1), но статистически незначимыми ($p > 0,05$). Уровень опухолевого тромбоза и продолжительность операции влияют на интраоперационную кровопотерю, при этом, чем больше интраоперационная кровопотеря, тем выше стадия ранних послеоперационных осложнений и хуже прогноз пациента.

Ключевые слова: рак почки с венозным опухолевым тромбозом, радикальная нефрэктомия, венозная тромбэктомия, прогностические факторы

Для цитирования: Комаров Р.Н., Рапопорт Л.М., Шао М. и др. Клиническое значение клинико-патологических особенностей в прогнозировании хирургического лечения и риска осложнений при раке почки с венозным опухолевым тромбозом. Андрология и генитальная хирургия 2023;24(4):128–34. <https://doi.org/10.17650/2070-9781-2023-24-4-128-134>

Clinical significance of clinicopathological features in predicting surgical treatment and risk of complications in renal cancer with venous tumor thrombosis

R.N. Komarov¹, L.M. Rapoport², M. Shao¹, D.O. Korolev², M. He², R.I. Slusarenko², I.B. Lutsenko¹

¹Department of Cardiovascular Surgery, Institute of Professional Education, I.M. Sechenov First Moscow State Medical University, Ministry of Health of Russia (Sechenov University); Build. 1, 6 Bol'shaya Pirogovskaya St., Moscow 119435, Russia;

²R.M. Fronshteyn Urology Clinic, I.M. Sechenov First Moscow State Medical University, Ministry of Health of Russia (Sechenov University); Build. 1, 2 Bol'shaya Pirogovskaya St., Moscow 119435, Russia

Contacts: Dmitriy Olegovich Korolev korolevdmityo@gmail.com

Aim. To study and analyze the surgical results and prognostic factors accompanying radical nephrectomy combined with venous thrombectomy in renal cancer patients with venous tumor thrombosis.

Materials and methods. Retrospective analysis of clinical data of patients with renal cancer and venous tumor thrombosis who underwent surgical treatment at the Clinic of Cardiovascular Surgery and the Clinic of Urology of the I.M. Sechenov First Moscow State Medical University of the Ministry of Health of Russia (Sechenov University) from May 2010 to February 2023. Kaplan–Meier analysis was used to obtain overall survival curves and *log-rank* tests were used for statistical comparisons; Cox regression models were used for multivariate analysis of survival and complications to find independent risk factors affecting prognosis.

Results. A total of 42 patients were included, 15 patients with grade 0–II tumor thrombosis and 27 patients with grade III–IV thrombosis. There were 3 perioperative deaths. The 5-year postoperative survival rate of patients was 68 %. Cox regression analysis: stage T: HR = 0.515, 95 % confidential interval (CI) 0.111–2.393, $p = 0.397$; stage N: HR = 1.430, 95 % CI 0.380–5.457, $p = 0.592$; stage M: HR = 3.312, 95 % CI 0.811–4.561, $p = 0.138$; time of operation: HR = 1.001, 95 % CI 0.997–1.004, $p = 0.771$.

Conclusion. Kidney cancer patients with venous tumor thrombosis have better surgical treatment results, which may significantly improve their prognosis compared with non-operated patients. Stage N and stage M were important factors directly affecting patients' survival (HR >1), but the level of tumor thrombosis could not be a factor affecting patients' survival (HR = 1), but $p > 0.05$, so it was not statistically significant. The level of tumor thrombosis and the duration of surgery affect the intraoperative blood loss, and the greater the intraoperative blood loss, the higher the stage of early postoperative complications and the worse the patient's prognosis.

Keyword: renal cancer with venous tumor thrombosis, radical nephrectomy, venous thrombectomy, prognostic factors

For citation: Komarov R.N., Rapoport L.M., Shao M. et al. Clinical significance of clinicopathological features in predicting surgical treatment and risk of complications in renal cancer with venous tumor thrombosis. *Andrologiya i genital'naya khirurgiya = Andrology and Genital Surgery* 2023;24(4):128–34. (In Russ.). <https://doi.org/10.17650/2070-9781-2023-24-4-128-134>

Введение

В настоящее время методом лечения рака почки с опухолевым венозным тромбозом является радикальная нефрэктомия в сочетании с венозной тромбэктомией, однако хирурги иногда сталкиваются с необходимостью принимать интраоперационные решения и вынуждены выполнять сегментарную/циркуляторную резекцию нижней полой вены. При этом гемодинамическая нестабильность вследствие интраоперационного кровотечения является значимой причиной смерти пациентов из-за осложнений в периоперационном периоде. У пациентов с расширенным опухолевым тромбозом (уровня III и IV) применение техники искусственного кровообращения может снизить кровопотерю. Традиционная операция с применением искусственного кровообращения позволяет удалить опухолевый тромбоз в бескровной среде, но сопровождается осложнениями из-за больших разрезов. По данным мировой литературы, периоперационная смертность при опухолевом тромбозе IV уровня

достигает 10–40 % [1, 2]. Основными причинами смерти являются остановка сердца, опухолевая эмболия и гемодинамические нарушения, сепсис и полиорганная недостаточность [3]. Поэтому необходимо прогнозировать осложнения у пациента на основании различных клинико-патологических характеристик, чтобы разработать хирургическую стратегию. Согласно данным мировой литературы, возможные факторы, которые могут влиять на прогноз и осложнения у пациентов с раком почки с венозным тромбозом, включают стадии TNM, уровень тромбоза, классификацию Fuhrman, некроз опухоли, доступы и искусственное кровообращение. Однако вопрос о том, имеют ли эти факторы определенное влияние на прогноз пациентов и развитие осложнений, остается нерешенным [4]. В данном исследовании будут изучены хирургические эффекты радикальной нефрэктомии и венозной опухолевой тромбэктомии, проанализированы сопутствующие осложнения и прогностические факторы.

Цель исследования — изучить и проанализировать хирургические результаты и прогностические факторы, сопутствующие радикальной нефрэктомии в сочетании с венозной тромбэктомией, у пациентов с раком почки с венозным опухолевым тромбозом.

Материалы и методы

Всего было отобрано 42 пациента с раком почки и венозным опухолевым тромбозом, которые были прооперированы в Клинике сердечно-сосудистой хирургии и Клинике урологии ФГАОУ ВО Первый МГМУ им. И.М. Сеченова Минздрава России (Сеченовский Университет) в период с марта 2010 г. по февраль 2023 г. Критерии включения были аналогичны разработанным Z. Liu и соавт. [4]:

- рак почки с венозным опухолевым тромбозом 0–IV уровня;
- радикальная нефрэктомия и опухолевая тромбэктомия;
- послеоперационное патологическое подтверждение рака почки;

- отсутствие нарушений коагуляции, отсутствие кровотечений и переливания крови за неделю до операции;
- наличие полных клинико-патологических данных.

Поскольку в данном исследовании изучаются факторы осложнений, в него включены случаи периоперационной смерти.

Собрана база данных пациентов: пол, возраст, индекс массы тела, предоперационный уровень гемоглобина, Карлсбадская оценка функционального состояния, наличие гипертензии и сахарного диабета в анамнезе, наличие гематурии, диаметр опухоли, сторона опухоли, патологический тип, оценка по Fuhrman, стадия TNM, инвазия периренального жира, уровень тромбоза, хирургический доступ, осложнения, использование искусственного кровообращения и т. д. [4] (табл. 1).

Всем пациентам на предоперационном этапе проводились торакальная и абдоминальная мультиспиральная компьютерная томография с внутривенным контрастированием, ультразвуковое исследование для определения стороны и размера опухоли, рас-

Таблица 1. Клинические данные пациентов
Table 1. Clinical data of patients

Показатель Parameter	Всего (n = 42) Total (n = 42)	Уровень тромбоза по классификации Mayo The level of thrombosis according to Mayo classification		p
		0–II (n = 15)	III–IV (n = 27)	
Пол, n: Sex, n:				
мужской male	28	10	21	—
женский female	14	5	6	
Возраст, лет Age, year	57 ± 10,52	61,78 ± 10,89	53,60 ± 8,97	0,473
Индекс массы тела, кг/м ² Body mass index, kg/m ²	27,10 ± 4,56	26,52 ± 4,25	27,61 ± 5,01	0,915
Наличие гипертензии, n The presence of hypertension, n	25	10	15	—
Наличие сахарного диабета, n Presence of diabetes mellitus, n	2	1	1	—
Оценка KPS, n: KPS score, n:				
<80 баллов <80 points	22	8	15	—
≥80 баллов ≥80 points	20	7	12	
Уровень гемоглобина, г/л Hemoglobin level, g/L	112,12 ± 19,99	112,38 ± 25,18	112,00 ± 15,61	0,052

Показатель Parameter	Всего (n = 42) Total (n = 42)	Уровень тромбоза по классификации Mayo The level of thrombosis according to Mayo classification		p
		0–II (n = 15)	III–IV (n = 27)	
Сторона тромбоза: Side of thrombosis:				
левая left	10	7	3	–
правая right	32	12	20	
Наличие гематурии, n The presence of hematuria, n	5	1	4	–
Стадия T, n: Stage T, n:				
T3	33	12	21	–
T4	9	3	6	
Стадия N, n: Stage N, n:				
Nx–0	32	9	23	–
N1	10	6	4	
Стадия M, n: Stage M, n:				
M0	40	13	27	–
M1	2	2	2	
Инвазия периренального жира, n Invasion of perirenal fat, n	17	5	12	0,607
Вид операции, n: Type of operation, n:				
открытая open surgery	34	7	27	–
малоинвазивная minimally invasive surgery	8	8	0	
Продолжительность госпитализации, дни Hospital stay, days	23,53 ± 14,79	11,50 ± 7,70	34,22 ± 10,58	0,344
Продолжительность операции, мин Time of operation, minutes	285,00 ± 116,35	210,63 ± 117,67	351,11 ± 67,17	0,375
Стадия осложнения, n: Complication stage, n:				
I–II	33	13	20	–
III–V	9	2	7	
Объем кровопотери, мл Blood loss, ml	1844,95 ± 2237,16	902,53 ± 637,52	2368,52 ± 2622,28	0,093

положения опухолевого тромбоза и наличия метастатической патологии. Согласно классификации опухолевого тромбоза клиники Mayo мы разделили опухолевые тромбозы на группы 0–II уровня и III–IV уровня. Система классификации осложнений по Clavien–Dindo была использована для определения пери-

операционных осложнений по стадиям I–V, при этом стадия V – смерть.

Для получения кривых общей выживаемости использовали анализ методом Каплана–Мейера, для статистических сравнений – *log-rank*-тесты. Для анализа факторов выживаемости проведен анализ Кокса (Cox).

Результаты

Демографические и клиничко-патологические характеристики, послужившие материалом исследования, представлены в табл. 1. Продолжительность операции составила $285,00 \pm 116,35$ мин (при уровне тромбоза по классификации Mayo 0–II – $210,63 \pm 117,67$ мин; при уровне тромбоза III–IV – $351,11 \pm 67,17$ мин); интраоперационная кровопотеря составила $1844,95 \pm 2237,16$ мл (при уровне тромбоза 0–II – $902,53 \pm 637,52$ мл, при уровне тромбоза III–IV – $2368,52 \pm 2622,287$ мл); зафиксировано 9 осложнений выше III стадии, включая 3 случая периоперационной смерти от осложнений V стадии из-за синдрома диссеминированного внутрисосудистого свертывания и острого инфаркта миокарда.

Средняя продолжительность наблюдения составила $49,68 \pm 36,13$ мес, 5-летняя выживаемость без болезни – 68 %. Кривые общей выживаемости представлены на рис. 1–2.

Чем выше уровень опухолевого тромбоза, тем больше интраоперационная кровопотеря и тем выше стадия возможных осложнений; чем выше уровень опухолевого тромбоза, тем больше продолжительность операции и больше интраоперационная кровопотеря (рис. 3).

Возможные клиничко-патологические особенности были приведены в однофакторном анализе Кокса. Результаты анализа для стадий TNM, продолжительности операции и уровня опухолевого тромбоза представлены в табл. 2.

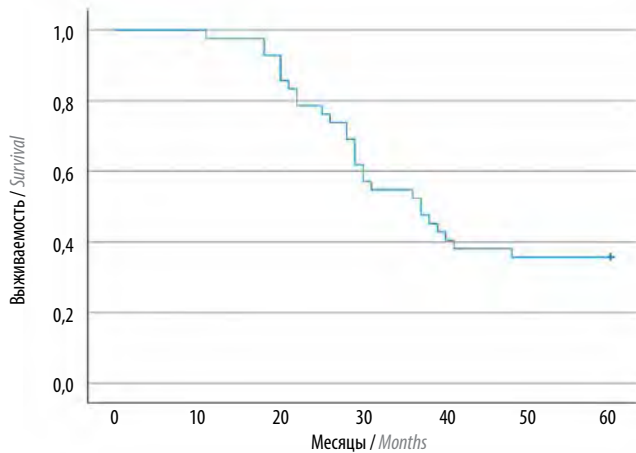


Рис. 1. Общая выживаемость
Fig. 1. Overall survival

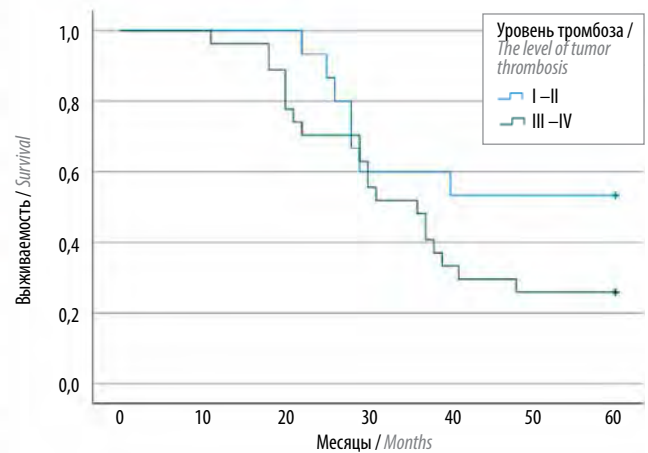


Рис. 2. Выживаемость в зависимости от уровня опухолевого тромбоза
Fig. 2. Survival rate depending on the level of tumor thrombosis

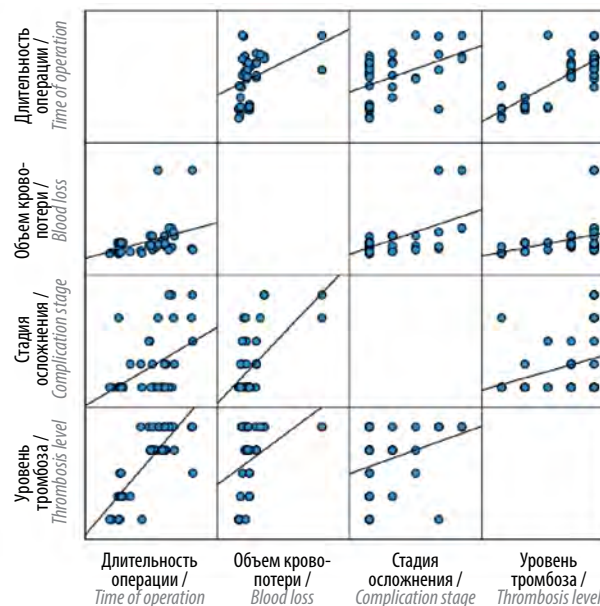


Рис. 3. Тенденции в клиничко-патологических особенностях
Fig. 3. Trends in clinical and pathological features

Таблица 2. Результаты однофакторного анализа Кокса

Table 2. Results of single-factor analysis of Cox

Фактор Factor	HR (95 % доверительный интервал) HR (95 % confidence interval)	<i>p</i>
Стадия T Stage T	0,515 (0,111–2,393)	0,397
Стадия N Stage N	1,439 (0,380–5,457)	0,592
Стадия M Stage M	3,312 (0,635–17,272)	0,155
Время операции Time of operation	1,001 (0,997–1,004)	0,771
Уровень опухолевого тромбоза Level of tumor thrombosis	0,618 (0,188–2,032)	0,428

Обсуждение

По данным литературы, массивная интраоперационная кровопотеря возникала у 65,3 % пациентов, оперированных в ведущем российском онкологическом центре, и являлась основным интраоперационным осложнением; 5-летняя общая и специфическая выживаемость составили 54,6 и 67,8 % соответственно [5]. По результатам исследования, проведенного еще в одном российском медицинском центре, стадия развития осложнений в высокой степени зависит от размера опухолевого тромба и объема кровопотери и в низкой степени – от размера опухоли [6]. По данным мировой литературы, проспективные рандомизированные контролируемые исследования рака почки с венозным опухолевым тромбозом отсутствуют [4]. Согласно результатам исследования А.С. Reese и соавт., из 390 нелеченых пациентов с раком почки с венозным опухолевым тромбозом из базы данных SEER 278 умерли во время наблюдения, основной причиной смерти были дистальные метастазы (медиана выживаемости составила 5 мес, а одногодичная выживаемость – 29 %) [7]; у 1875 пациентов из базы данных SEER, получивших хирургическое лечение по поводу рака почки с венозным опухолевым тромбозом, медиана выживаемости составила 41–44 мес, а 5-летняя общая выживаемость – 39–60 % [8–11]. Для пациентов без дистальных метастазов до операции частота рецидивов опухоли через 3 года после операции составила 50 % [12]. В нашем исследовании у 1 пациента развился опухолевый тромбоз печеночной вены через 9 мес после операции и у 1 пациента – метастазы в надпочечниках через 16 мес после операции. Дистальные метастазы и инвазия в периренальную ткань являются независимыми факторами риска, влияющими на прогноз пациента [8]. В данном исследовании среднее время операции, кровопотеря, дни пребывания

в стационаре и степень тромбоза опухоли были теми факторами, которые возможно влияли на возникновение серьезных осложнений в периоперационном периоде; установлено, что стадии N и M напрямую влияют на выживаемость пациентов.

Следует отметить, что модель MDT – рациональный и эффективный способ лечения пациентов с раком почки в сочетании с венозным опухолевым тромбозом, позволяющий максимально использовать возможности всех специалистов и улучшить результаты. Кроме того, агрессивная целевая лекарственная терапия после операции также может значительно улучшить прогноз пациентов с метастатической почечно-клеточной карциномой. Примером может быть использование ингибиторов комплексинной киназы, таких как сунитиниб и сорафениб.

Отсутствие данных о периоде послеоперационной таргетной лекарственной терапии пациентов, инвазии опухолевого тромба в стенку сосуда и саркомоподобной дифференцировке являются ограничениями данного исследования.

В целом пациенты с раком почки с венозным опухолевым тромбозом имеют лучшие результаты хирургического лечения. Такие клинико-патологические особенности, как уровень опухолевого тромбоза, продолжительность операции и интраоперационная кровопотеря, являются ключевыми факторами возникновения серьезных осложнений в периоперационном периоде.

Заключение

По результатам анализа можно заключить, что стадии N и M являются важными факторами, непосредственно влияющими на выживаемость больных (HR >1), однако статистически незначимыми ($p > 0,05$). Прямой зависимости стадии развившегося осложнения и выживаемости от возраста и пола пациента не

выявлено. Уровень опухолевого тромбоза и продолжительность операции влияют на интраоперационную кровопотерю, при этом, чем больше интраоперационная кровопотеря, тем выше стадия послеопера-

ционных осложнений. Кроме того, выявлено, что пациенты с низким уровнем опухолевого тромбоза имели лучшую 5-летнюю выживаемость, чем пациенты с высоким уровнем опухолевого тромбоза.

ЛИТЕРАТУРА / REFERENCES

1. Jalil R., Lamb B., Green J., Sevdalis N. P100 Streamlining the urology MDT meeting – survey results from a national sample. *Eur Urol Suppl* 2012;5(11):225.
2. Powell H.A., Baldwin D.R. Multidisciplinary team management in thoracic oncology: more than just a concept? *Eur Respir J* 2014;43(6):1776–86. DOI: 10.1183/09031936.00150813
3. Zhao X., Li L., Liu Z. et al. Radical nephrectomy and inferior vena cava tumor thrombectomy for Mayo IV tumor thrombus: surgical techniques and clinical experience. *J Mod Urol* 2019;24(8):639–44.
4. Liu Z., Wang X., Zhou J. et al. Surgical effect and related prognostic factors in patients with renal cell carcinoma and venous tumor thrombus. *J Clin Urol* 2023;38(4):265–70.
5. Давыдов М.И., Матвеев В.Б., Волкова М.И. и др. Хирургическое лечение больных раком почки с массивной опухолевой инвазией нижней полой вены. *Онкоурология* 2017;13(1):27–36. DOI: 10.17650/1726-9776-2017-13-1-27-36
Davdyov M.I., Matveev V.B., Volkova M.I. et al. Surgical treatment of renal cell carcinoma with advanced tumor invasion of the inferior vena cava. *Onkourologiya = Cancer Urology* 2017;13(1):27–36. (In Russ.). DOI: 10.17650/1726-9776-2017-13-1-27-36
6. Атдуйев В.А., Амоев З.В., Данилов А.А. и др. Хирургическое лечение рака почки с протяженными тромбами нижней полой вены: осложнения и отдаленные результаты. *Онкоурология* 2017;13(1):37–44.
Atduev V.A., Amoev Z.V., Danilov A.A. et al. Surgical treatment of kidney cancer with extended inferior vena cava thrombosis: complications and long-term results. *Onkourologiya = Cancer Urology* 2017;13(1):37–44. (In Russ.). DOI: 10.17650/1726-9776-2017-13-1-37-44
7. Reese A.C., Whitson J.M., Meng M.V. Natural history of untreated renal cell carcinoma with venous tumor thrombus. *Urol Oncol* 2013;31(7):1305–9. DOI: 10.1016/j.urolonc.2011.12.006
8. Zapala L., Sharma S., Kunc M. et al. Analysis of clinicopathological factors influencing survival in patients with renal cell carcinoma and venous tumor thrombus. *J Clin Med* 2021;10(17):3852. DOI: 10.3390/jcm10173852
9. Chen Z., Yang F., Ge L. et al. Outcomes of renal cell carcinoma with associated venous tumor thrombus: experience from a large cohort and short time span in a single center. *BMC Cancer* 2021;21(1):766. DOI: 10.1186/s12885-021-08508-x
10. Shiff B., Breau R.H., Mallick R. et al. Prognostic significance of extent of venous tumor thrombus in patients with non-metastatic renal cell carcinoma: results from a Canadian multi-institutional collaborative. *Urol Oncol* 2021;39(12):836.e19–e27. DOI: 10.1016/j.urolonc.2021.08.016
11. Master V.A., Ethun C.G., Kooby D.A. et al. The value of a cross-discipline team-based approach for resection of renal cell carcinoma with IVC tumor thrombus: a report of a large, contemporary, single-institution experience. *J Surg Oncol* 2018;118(8):1219–26. DOI: 10.1002/jso.25271
12. Kirkali Z., Van Poppel H. A critical analysis of surgery for kidney cancer with vena cava invasion. *Eur Urology* 2007;52(3):658–62. DOI: 10.1016/j.eururo.2007.05.009

Вклад авторов

Р.Н. Комаров: разработка дизайна исследования;
Л.М. Рапопорт, Д.О. Королев, М. Хэ: сбор и обработка материалов исследования;
М. Шао: сбор и обработка материалов исследования, написание текста статьи;
Р.И. Слусаренко, И.В. Луценко: написание текста статьи.

Authors' contributions

R.N. Komarov: research design development;
L.M. Rapoport, D.O. Korolev, M. He: collection and processing of materials;
M. Shao: collection and processing of materials, article writing;
R.I. Slusarenko, I.V. Lucenko: article writing.

ORCID авторов / ORCID of authors

Р.Н. Комаров / R.N. Komarov: <https://orcid.org/0000-0002-3904-6415>
Л.М. Рапопорт / L.M. Rapoport: <https://orcid.org/0000-0001-7787-1240>
М. Шао / M. Shao: <https://orcid.org/0000-0002-5080-0247>
Д.О. Королев / D.O. Korolev: <https://orcid.org/0000-0001-8861-8187>
М. Хэ / M. He: <https://orcid.org/0000-0003-0601-4713>
Р.И. Слусаренко / R.I. Slusarenko: <https://orcid.org/0000-0002-8111-9446>

Конфликт интересов. Авторы заявляют об отсутствии конфликта интересов.
Conflict of interest. The authors declare no conflict of interest.

Финансирование. Работа выполнена без спонсорской поддержки.
Funding. The work was performed without external funding.

Статья поступила: 10.09.2023. **Принята к публикации:** 01.11.2023.
Article submitted: 10.09.2023. **Accepted for publication:** 01.11.2023.

DOI: <https://doi.org/10.17650/2070-9781-2023-24-4-135-143>

Осложнения тестикулярного протезирования: анализ причин, хирургическая тактика, пути профилактики

И.С. Шорманов¹, Д.Н. Щедров^{1, 2}, Ю.С. Спасская², Д.Ю. Гарова¹

¹ФГБОУ ВО «Ярославский государственный медицинский университет» Минздрава России; Россия, 150000 Ярославль, ул. Революционная, 5;

²ГБУЗ ЯО «Областная детская клиническая больница»; Россия, 150042 Ярославль, Тутаевское шоссе, 27

Контакты: Дмитрий Николаевич Щедров shedrov.dmitry@yandex.ru

Введение. Тестикулярное протезирование часто приводит к осложнениям. Разброс данных разных авторов о частоте и структуре осложнений крайне велик. Факторы, указываемые авторами в качестве причин осложнений, часто противоречат друг другу и не анализируются, ввиду чего методы профилактики и лечебная тактика четко не определены.

Цель исследования – проанализировать частоту и структуру осложнений при протезировании яичка у пациентов старше 18 лет и детей подросткового возраста, а также предложить оптимальные пути профилактики выявленных осложнений.

Материалы и методы. Проанализированы результаты тестикулярного протезирования у 292 пациентов в возрасте 12–59 лет за период 2007–2022 гг. Различные осложнения констатированы у 27 (9,24 %) пациентов, в том числе в подростковой группе (12–17 лет) – у 13 (8,33 %) из 156 пациентов, во взрослой – у 14 (10,29 %) из 136 пациентов. Используемые импланты: «МИТ» – в 116 случаях (у взрослых – 54, у подростков – 62), Promedon – в 176 случаях (у взрослых – 80, у подростков – 96).

Обработку данных проводили с помощью программы Statistica 20.0. Статистически значимым считали уровень $p < 0,05$.

Результаты. Наиболее часто отмечаются такие осложнения, как экструзия импланта (22,2 %) и нарушения хирургического гемостаза (29,6 %), они же чаще приводят к удалению импланта. Применение антибактериальной терапии курсом не снижает риск осложнений, отсутствие антибиотикопрофилактики повышает частоту осложнений на 3,9 % во взрослой группе и на 2,28 % – в подростковой. Наиболее рациональна однократная периоперационная антибиотикопрофилактика. Частота осложнений при использовании имплантов «МИТ» выше ($n = 17$), чем при использовании Promedon ($n = 10$). Частота осложнений существенно выше в группе пациентов, которым протезирование было выполнено в срок более 3 лет после первичной орхэктомии или в изначально гипоплазированную мошонку.

Заключение. Частота осложнений тестикулярного протезирования составляет 8,33–10,29 %. В их структуре преобладают осложнения гемостаза и экструзия импланта, они же являются причиной наибольшего числа повторных вмешательств и поводом для удаления импланта. На формирование осложнений влияет ряд факторов – доступ, схема антибактериальной терапии/профилактики, имплантируемый материал, срок после первичной операции. Наиболее рациональным является использование современного силиконового импланта через 6–12 мес после орхэктомии супраскротальным доступом с однократной периоперационной антибиотикопрофилактикой. Риск осложнений может быть нивелирован путем использования профилактических мер.

Ключевые слова: тестикулярное протезирование, подростки, взрослые, осложнения, профилактика

Для цитирования: Шорманов И.С., Щедров Д.Н., Спасская Ю.С., Гарова Д.Ю. Осложнения тестикулярного протезирования: анализ причин, хирургическая тактика, пути профилактики. Андрология и генитальная хирургия 2023;24(4):135–43. <https://doi.org/10.17650/2070-9781-2023-24-4-135-143>

Complications of testicular prosthetics: analysis of causes, surgical tactics, ways of prevention

I.S. Shormanov¹, D.N. Shchedrov^{1, 2}, Y.S. Spasskaya², D. Yu. Garova¹

¹Yaroslavl State Medical University, Ministry of Health of Russia; 5 Revolutsionnaya St., Yaroslavl 150000, Russia;

²Yaroslavl Regional Children's Clinical Hospital; 27 Tutaevskoe Shosse, Yaroslavl 150042, Russia

Contacts: Dmitry Nikolaevich Shchedrov *shedrov.dmitry@yandex.ru*

Background. Testicular prosthetics, despite the apparent simplicity of the technique of performing the operation, often leads to complications. At the same time, the spread of data from different authors on the frequency and structure of complications is extremely large. At the same time, the factors indicated by the authors as the causes of complications often contradict each other, and, as a rule, are not analyzed, therefore, methods of prevention and therapeutic tactics are not clearly defined today.

Aim. To analyze the frequency and structure of complications during testicular prosthetics in patients over 18 years of age and adolescent children, as well as to suggest optimal ways to prevent the identified complications.

Materials and methods. The results of testicular prosthetics were analyzed in 292 patients aged 12–59 years in the period 2007–2022. Various complications were found in 27 patients (9.24 %), including in the adolescent group (12–17 years) – in 13 (8.33 %) patients out of 156, in adults – in 14 (10.29 %) out of 136. MIT implants were used in 116 cases (adults – 54, adolescents – 62) and Promedon implants – in 176 cases (adults – 80, adolescents – 96).

Data processing was carried out in the Statistica 20.0 program. The $p < 0.05$ level was considered statistically significant.

Results. The most common complications include implant extrusion (22.2 %) and surgical hemostasis disorders (29.6 %), they are also the most difficult to correct and often lead to the need to remove the implant. The use of antibacterial therapy by the course does not reduce the risk of complications, the absence of antibiotic prophylaxis increases the incidence of complications by 3.9 % in the adult group and by 2.28 % in the adolescent group. The most rational single perioperative antibiotic prophylaxis. The frequency of complications when using MIT implants is higher ($n = 17$) than Promedon ($n = 10$). The incidence of complications is significantly higher in the group of patients who underwent prosthetics for more than three years after primary orchiectomy or in an initially hypoplasized scrotum.

Conclusion. Complications of testicular prosthetics are 8.33–10.29 %. The structure is dominated by complications of hemostasis and implant extrusion, they are also the cause of the greatest number of repeated interventions and the reason for the removal of the implant. A number of factors influence the formation of complications – access, the scheme of antibacterial therapy/prevention, the implantable material, the period after the initial operation. The most rational is the use of a modern silicone implant for prosthetics 6–12 months after orchiectomy with suprascrotal access with a single perioperative antibiotic prophylaxis. The risk of the most dangerous and frequent complications can be leveled by using preventive measures.

Keywords: testicular prosthetics, adolescents, adults, complications, prevention

For citation: Shormanov I.S., Schedrov D.N., Spasskaya Y.S., Garova D.Yu. Complications of testicular prosthetics: analysis of causes, surgical tactics, ways of prevention. *Andrologiya i genital'naya khirurgiya = Andrology and Genital Surgery* 2023;24(4):135–43. (In Russ.). <https://doi.org/10.17650/2070-9781-2023-24-4-135-143>

Введение

Тестикулярное протезирование, несмотря на кажущуюся простоту техники выполнения операции, часто приводит к осложнениям [1]. М. Reucelon и соавт. (2016) констатировали осложнения у 4 (10,5 %) пациентов – 2 случая экстррузии, 1 случай миграции и 1 случай инфекции протеза [1]. Сходную частоту осложнений (9,09 %) отмечает W.D. Böhm (1989), указывая на доминирование в их структуре экстррузии импланта [2]. Ю.Ю. Мадыкин и соавт. (2012) показывают значительно бóльшую частоту осложнений – 45,8 %, среди которых отмечают реактивный отек мошонки – 11,2 %, протезную инфекцию с последующей экстррузией импланта – 5,7 %, выраженную длительную скроталгию – 25,7 %, сморщивание импланта – 2,9 % [3]. Ряд авторов сообщают об отсутствии осложнений протезирования, однако следует учитывать, что они приводят малые серии наблюдений: F. Ferro (1991) – 57 операций [4], T.G. Clifford (2017) – 40 пациентов [5], Y. Ning (2011) – 20 пациентов [6], что вызывает сомнения в достоверности данных. У других авторов и в малых сериях наблюдений присутствуют случаи осложнений. Так, Н.-Х. Chen (2012) среди 18 случаев

протезирования отметил 1 (5,55 %) случай экстррузии импланта [7].

Единственное на сегодняшний день в России мультицентровое исследование, проведенное среди лиц до 18 лет, обобщающее данные 345 пациентов из 8 клиник, показывает разброс частоты осложнений от 3,9 до 22,2 % (в среднем 7,2 %). В структуре осложнений отмечены: воспалительные – 48 %, экстррузия импланта – 24 %, нарушения гемостаза – 16 %, сморщивание импланта – 8 %, лигатурный свищ – 4 %; при этом осложнения привели к потере импланта в 14 (56 %) случаях [8]. P. Osemlak (2018) в серии наблюдений 290 пациентов до 18 лет сообщает о частоте осложнений в раннем периоде – 15 % и в позднем периоде – 8 % [9].

Ранее существовала сдержанная позиция в отношении одномоментного протезирования при орхэктомии у онкологических пациентов, обусловленная большим риском осложнений, однако в настоящее время оправданность такого подхода не столь очевидна. В исследованиях последних лет продемонстрировано, что частота осложнений у данной категории пациентов не превышает таковую в иных группах пациентов [10]. G. Musi (2020), анализируя 393 случая

протезирования у онкологических пациентов, показал, что частота осложнений, как суммарная, так и отдельных видов, не увеличивается и составляет 4,34–6,2 % [11].

По данным S. Marshall, наиболее частым осложнением является экструзия импланта – 3–8 %; среди других осложнений отмечены высокое стояние импланта – 3–5 %, болевой синдром – 1–3 %, гематомы – 0,3–3 %, инфекционные осложнения – 0,6–2 % [12]. Сходные данные о частоте экструзии сообщают и другие авторы – до 5,2 % [13]. Более низкие значения приведены в исследовании P.J. Turek (2004): частота экструзии составила 2,6 %, частота других осложнений также была невелика (смещение импланта вверх – 1,5 %, осложнения гемостаза – 1–2 %) [14]. По данным S. Kogan (2014), частота экструзии была еще меньше и составила 2,0 %, что характерно – все случаи наблюдались при мошоночном доступе. Среди других осложнений автор отмечает миграцию импланта – 0,7 %, длительный болевой синдром – 2,0 %, отек мошонки – 3,0 % [15].

Некоторые исследователи подчеркивают достоверную зависимость частоты осложнений от размера импланта [16]. По мнению G.L.S. Pigot (2019), в практической урологии отмечается тенденция к установке имплантов несколько меньшего размера по сравнению с утраченным органом с целью снижения числа осложнений, однако данная точка зрения является исключительно авторской [17].

Частота инфекционных осложнений также существенна, в том числе и не приводящих к экструзии импланта и его удалению. По данным A. Mohammed (2015), она составляет 7,3 % [18]. Для профилактики предлагается ряд мер, многие из которых спорны: достижение отрицательных посевов мочи перед операцией, предоперационный душ с хлоргексидином, системная и местная антибактериальная терапия, пилинг с бетацином на протяжении 10 мин, замена перчаток бригадой непосредственно перед имплантацией и т. д. [19]. Вместе с тем применение курсовой антибактериальной терапии не показало снижения числа осложнений [8].

Помимо «традиционных» осложнений, описываемых в сериях наблюдений, могут встречаться раз-

личные редкие варианты. К.М. Legemate (2021) сообщил о 2 (7,7 %) случаях вывиха имплантов, потребовавших хирургической коррекции [16].

На сегодняшний день практически не изучен вопрос причин осложнений. Мультицентровое исследование, проведенное среди подростков, показывает обратную зависимость частоты осложнений от возраста пациентов, опыта клиники и индивидуального опыта хирурга; это же исследование демонстрирует отсутствие достоверной зависимости частоты осложнений от режима антибактериальной терапии и объема полости мошонки [8]. Ведущим фактором формирования осложнений, по мнению ряда авторов, является промежуток времени между орхэктомией и протезированием – достоверно больше частота осложнений при временном интервале >1 года [1, 12]. Эти данные подтверждаются и отечественными работами – наибольшее число осложнений отмечено при протезировании в первые 6 мес и в сроки >1 года с момента орхэктомии, наименьшее число – в сроки 6–12 мес после первичной операции [8]. В последние годы проводится системный анализ осложнений и их причин, однако работа далека от завершения [20].

Таким образом, проблема осложнений протезирования яичка до сегодняшнего дня вызывает много вопросов, а данные по ней крайне противоречивы, что, по нашему мнению, определяет актуальность исследования.

Цель исследования – проанализировать частоту и структуру осложнений при протезировании яичка у пациентов старше 18 лет и детей подросткового возраста, а также предложить оптимальные пути профилактики выявленных осложнений.

Материалы и методы

Проанализированы результаты тестикулярного протезирования у 292 пациентов в возрасте 12–29 лет за период 2007–2022 гг. Различные осложнения констатированы у 27 (9,24 %) пациентов, в том числе в подростковой группе (12–18 лет) – у 13 (8,33 %) из 156 пациентов, во взрослой группе – у 14 (10,29 %) из 136 пациентов.

Таблица 1. Выполненные оперативные вмешательства у подростков и взрослых, n (%)

Table 1. Performed surgical interventions in adolescents and adults, n (%)

Тип вмешательства Type of intervention	Взрослые (n = 136) Adults (n = 136)	Подростки (n = 156) Teenagers (n = 156)
Эндопротезирование яичка Testicular endoprosthesis	116 (85,3)	118 (75,6)
Орхэктомия + эндопротезирование яичка Orchiectomy + testicular endoprosthesis	17 (12,5)	23 (14,7)
Удаление культи семенного канатика + эндопротезирование Removal of the stump of the spermatic cord + endoprosthesis	3 (2,2)	14 (8,9)
Удаление лигатурной гранулемы культи + эндопротезирование Removal of ligature granuloma of the stump + endoprosthesis	–	1 (0,6)

Таблица 2. Структура осложнений при тестикулярном протезировании, n (%)

Table 2. Structure of complications in testicular prosthetics, n (%)

Осложнение Complication	Взрослые (n = 136) Adults (n = 136)	Подростки (n = 156) Teenagers (n = 156)	Всего (n = 292) Total (n = 292)
Экструзия импланта Implant extrusion	4 (2,94)	2 (1,28)	6 (22,2)
Гематома мошонки Scrotal hematoma	5 (3,68)	3 (1,92)	8 (29,6)
Отек мошонки реактивный Scrotal edema is reactive	2 (1,47)	2 (1,28)	4 (14,8)
Смещение фиксирующей ленты Offset of the fixing tape	1 (0,73)	1 (0,64)	2 (7,2)
Сморщивание импланта Shrinking of the implant	1 (0,73)	1 (0,64)	2 (7,2)
Выраженная скроталгия Severe scrotalgia	1 (0,73)	3 (1,92)	4 (14,8)
Келоидный рубец Keloid scar	–	1 (0,64)	1 (3,7)
<i>Всего</i> <i>Total</i>	<i>14 (10,29)</i>	<i>13 (8,33)</i>	<i>27 (100)</i>

При протезировании использовались импланты «МИТ» – в 116 случаях (у взрослых – 54, у подростков – 62) и Promedon – в 176 случаях (у взрослых – 80, у подростков – 96). Оперативные вмешательства проводились в различном объеме (табл. 1). Структура осложнений при протезировании отражена в табл. 2.

Обработку данных выполняли с помощью программы IBM SPSS Statistics 20.0 (IBM SPSS corp., США). Данные проверены на нормальность распределения с помощью тестов Шапиро–Уилка и Колмогорова–Смирнова. Статистически значимым считали уровень $p < 0,05$.

Результаты

Согласно полученным нами данным, наиболее часто в числе осложнений встречаются экструзия импланта (22,2 %) и нарушения хирургического гемостаза (29,6 %), они же наиболее сложны для коррекции и приводят к необходимости удаления импланта. Ряд осложнений специфического характера встречаются реже и зависят от качества имплантируемого материала, особенностей хирургической техники (использование фиксирующей ленты, сморщивание импланта, реактивный отек мошонки). Некоторые осложнения носят неспецифический характер (скроталгия, келоидный рубец) и могут быть констатированы при любых вмешательствах.

Проведен анализ зависимости осложнений от ряда факторов: возраст пациентов, предшествующая антибактериальная терапия, выбор импланта, срок после орхэктомии.

Малое число пациентов с осложнениями ($n = 27$) затруднило формирование статистически достоверных выводов, однако ряд закономерностей очевиден.

При анализе зависимости частоты осложнений от возраста пациентов установлено, что у подростков осложнения чаще возникают в раннем возрасте. Так, из 13 случаев осложнений 5 (5,38 %) отмечены в возрасте 16–17 лет и 8 (14,3 %), включая оба случая экструзии, – в возрасте 12–15 лет. Во взрослой возрастной группе частота осложнений не имеет зависимости от возраста и пропорциональна количеству операций, случаи экструзии отмечались у пациентов в возрасте 19, 23, 29 и 41 года (рис. 1).

Проведен анализ зависимости частоты осложнений от режимов антибиотикотерапии/антибиотикопрофилактики в 3 группах (табл. 3):

- 1-я группа: курсовая терапия в течение 7 сут – цефотаксим по 1500 мг 2 раза в сутки внутривенно;
- 2-я группа: амоксициллина клавуланат (амокси-клав) 1200 мг внутривенно однократно за 30 мин до операции;
- 3-я группа: отсутствие антибиотикотерапии/антибиотикопрофилактики.

Применение терапии курсом не снижает риск осложнений, в то время как отсутствие антибиотикопрофилактики повышает частоту осложнений на 3,9 % во взрослой группе и на 2,28 % – в подростковой. Наиболее рациональна однократная периоперационная антибиотикопрофилактика.

На частоту осложнений влияние оказывал выбор импланта. Так как в нашей практике применялись 2 ва-

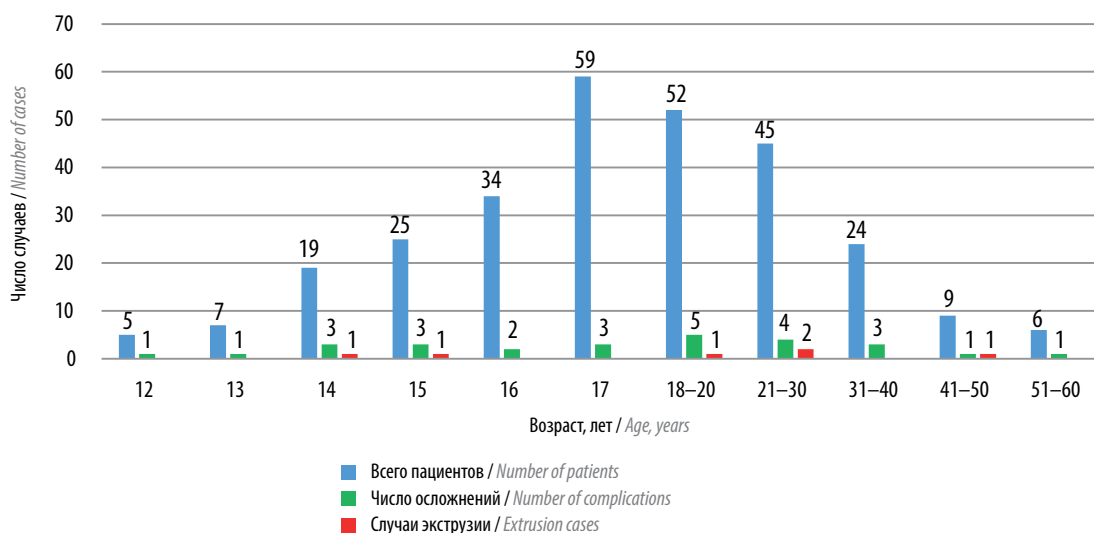


Рис. 1. Частота осложнений в зависимости от возраста пациентов

Fig. 1. The frequency of complications depending on the age of patients

Таблица 3. Зависимость частоты осложнений от режима антибиотикопрофилактики/антибиотикотерапии

Table 3. Dependence of the frequency of complications on the regimen of antibiotic prophylaxis/antibiotic therapy

Группа Groups	Взрослые (n = 136) Adults (n = 136)		Подростки (n = 156) Teenagers (n = 156)	
	Число пациентов, n Number of patients, n	Частота осложнений, n (%) Frequency of complications, n (%)	Число пациентов, n Number of patients, n	Частота осложнений, n (%) Frequency of complications, n (%)
1-я группа Group 1	41	4 (9,75)	45	4 (8,88)
2-я группа Group 2	56	5 (8,92)	69	5 (7,24)
3-я группа Group 3	39	5 (12,82)	42	4 (9,52)

рианта имплантов – Promedon и «МИТ», сравнительный анализ проведен между ними (табл. 4).

Как видно из представленных данных, частота осложнений при использовании имплантов «МИТ» выше ($n = 17$), чем при использовании Promedon ($n = 10$). Часть осложнений неспецифичны в отношении имплантов, иные напрямую зависят от текстуры протеза. Специфическим осложнением, зависящим от конструкции протеза, является смещение фиксирующей ленты: последняя в тканях мошонки определяется как жесткая и вызывает косметический дефект. Значительно преобладает частота экстрезии импланта при использовании протезов «МИТ» (5:1); оба случая сморщивания импланта также констатированы при применении имплантов данного типа.

Существенным фактором развития осложнений явился срок после первичного вмешательства (орхэк-

мии). Если во взрослом возрасте имелась возможность выполнить протезирование в оптимальный, по нашему мнению, период – 6–12 мес после орхэктомии, то в подростковой возрастной группе разрыв между операциями орхэктомии и протезирования определялся не зависящими от применяемой хирургической тактики факторами – сроками первичного вмешательства и составлял в ряде случаев порядка 15 лет, что существенно осложняло операцию за счет атрофии мошонки (либо изначальной ее гипоплазии).

Из 6 случаев экстрезии промежутков между орхэктомией и протезированием составил 1–2 года – у 1 пациента, 3–5 лет – у 1 пациента и >5 лет – у 4 пациентов. Из 8 случаев недостаточного гемостаза разрыв между операциями <1 года имел место у 1 пациента, 1–2 года – у 1 пациента, 2–3 года – у 1 пациента, 3–5 лет – у 2 пациентов, >5 лет – у 3 пациентов.

Таблица 4. Частота осложнений в зависимости от модели импланта, n
Table 4. The frequency of complications depends on the implant model, n

Осложнение Complications	Взрослые (n = 136) Adults (n = 136)		Подростки (n = 156) Teenagers (n = 156)	
	Promedon (n = 80)	МИТ / МИТ (n = 54)	Promedon (n = 96)	МИТ / МИТ (n = 62)
Экструзия импланта Implant extrusion	1	3	–	2
Гематома мошонки Scrotal hematoma	3	2	1	2
Отек мошонки реактивный Scrotal edema is reactive	1	1	1	1
Смещение фиксирующей ленты Offset of the fixing tape	–	1	–	1
Сморщивание импланта Shrinking of the implant	–	1	–	1
Выраженная скроталгия Severe scrotalgia	1	–	1	2
Келоидный рубец Keloid scar	–	–	1	–
<i>Всего</i> <i>Total</i>	6	8	4	9

Другие осложнения не имели зависимости от длительности промежутка между орхэктомией и восстановлением внешнего вида мошонки.

Из полученных данных следует, что частота осложнений существенно выше в группе пациентов, которым протезирование было выполнено в срок >3 лет после первичной орхэктомии или при изначально гипоплазированной мошонке.

Осложнения имели место при различной хирургической тактике при протезировании. Наиболее серьезное осложнение протезирования, приводящее во всех случаях к удалению протеза, – экструзия импланта. В наших наблюдениях данное осложнение констатировано у 6 пациентов (4 пациента старше 18 лет и 2 подростка). Обращает на себя внимание то, что в 5 из 6 случаев экструзия возникла при использовании импланта «МИТ». Экструзия импланта составляет 22 % в структуре осложнений и 2,05 % всех случаев протезирования. Ретроспективно у пациентов с экструзией отмечался ряд особенностей при выполнении протезирования:

- малый объем скротальной полости (n = 3);
- технические сложности формирования полости по причине спаечного процесса (n = 2);
- предшествующее при первичной операции обширное нагноение раны (n = 1).

Экструзия более характерна для протезирования, выполненного в отдаленные сроки после орхэктомии. Так, в одном случае констатирована экструзия в срок до года (9 мес), в одном – в период 1–2 года (19 мес) и в 4 случаях – в сроки >3 лет (3, 5, 11 и 14 лет).

Экструзия формировалась на 5–13-е сутки после операции (в среднем на $6,6 \pm 2,1$ сутки). Все 6 пациентов были оперированы: выполнено удаление импланта, наложение наводящих швов с дренированием скротальной полости. В случаях использования ленты, имитирующей семенной канатик (n = 3), последнюю также удаляли.

Гематома мошонки констатирована у 8 пациентов – 5 взрослых и 3 подростков, составив суммарно в структуре осложнений 29,6 % (наибольшая частота). Образование гематомы, по нашему мнению, связано с технически некорректным формированием полости мошонки. Кроме того, наблюдается четкая зависимость вероятности возникновения осложнения от хирургического доступа. При супраскротальном доступе гематома сформировалась только у 1 (0,8 %) пациента из 125, при паховом – у 7 (5,0 %) из 140, при мошоночном доступе (27 операций) гематомы зафиксированы не были. Данную закономерность мы объясняем меньшей травматичностью вмешательства при формирова-

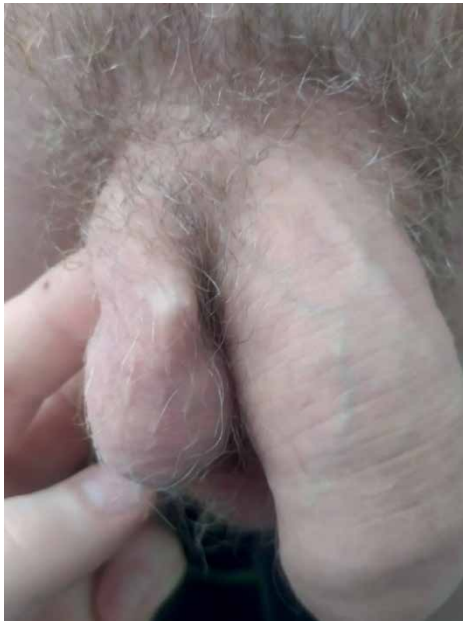

Рис. 2. Смещение фиксирующей ленты импланта с формированием косметического дефекта мошонки у пациента С., 23 лет

Fig. 2. Displacement of the implant fixing tape with the formation of a cosmetic defect of the scrotum in patient S., 23 years old

нии ложа для импланта супраскротальным доступом — кратчайшим доступом в мошонку. Консервативная терапия была успешной в 5 случаях и сопровождалась лизированием гематомы. Хирургическое вмешательство потребовалось 3 пациентам: в 2 случаях выполнено дренирование гематомы отдельным доступом и в одном — ревизия раны на фоне инфицирования гематомы с удалением импланта.

Реактивный отек мошонки констатирован в 4 случаях (у 2 взрослых пациентов и 2 подростков). Осложнение было связано с травматичным формированием полости в мошонке, купировано в течение 3–7 дней и хирургического вмешательства не потребовало.

Смещение фиксирующей ленты отмечено в 2 наблюдениях (у 1 взрослого пациента и 1 подростка) при использовании импланта «МИТ» (такая лента является его конструктивной особенностью). Она определялась у корня мошонки как жесткая структура в тканях, приводящая к возникновению косметического дефекта (рис. 2).

В обоих случаях выполнено иссечение ленты импланта без удаления последнего из мини-доступа в проекции ленты.

Сморщивание импланта отмечено у 2 пациентов (1 подростка и 1 взрослого) при использовании имплантов «МИТ». Осложнение составило 7,2 % в структуре всех осложнений. В обоих случаях изменение структуры импланта констатировано в течение года после его установки (рис. 3).

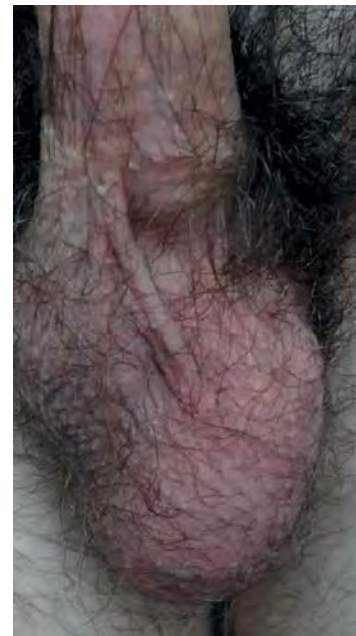

Рис. 3. Осложнение протезирования у пациента Ш., 16 лет. Протезирование выполнено через 3 года после орхэктомии. В раннем послеоперационном периоде констатировано высокое стояние импланта нормальных размеров. При оценке через 1 год констатировано уменьшение размеров импланта на 30 % объема

Fig. 3. Complication of prosthetics in patient Sh., 16 years old. Prosthetics were performed 3 years after orchiectomy. In the early postoperative period, the high standing of the implant of normal size was established. When assessing after 1 year, a decrease in the size of the implant by 30 % of the volume was found

Выраженная скроталгия отмечена в 4 случаях (1 взрослый пациент и 3 подростка). Под данным состоянием мы понимали болевой синдром, требовавший обезболивания >5–7 дней при отсутствии иных осложнений, что, на наш взгляд, связано преимущественно с психоэмоциональным состоянием пациентов, завышенными ожиданиями комфортности послеоперационного периода, психологической «концентрацией» на самом импланте и потенциальной возможности развития осложнений. При этом 2 из 4 пациентов наблюдались у психиатра по поводу тревожно-депрессивного расстройства.

Формирование келоидного рубца — неспецифическое осложнение — в наших наблюдениях констатировано у 1 пациента подросткового возраста при установке импланта паховым доступом с иссечением послеоперационного рубца. Ранее данным доступом выполнялась орхэктомия по поводу перекрута яичка в паховом канале. Профилактиктировать настоящее осложнение, по нашему мнению, возможно только общепринятыми методами («деликатный» шовный материал, бережное отношение к тканям), однако и данные меры не исключают его формирования.

Характер вмешательств, выполненных при осложнениях протезирования яичка, отражен в табл. 5.

Таблица 5. Операции, выполненные при осложнениях протезирования яичка
Table 5. Operations performed with complications of testicular prosthetics

Осложнение Complications	Операция Operation	Взрослые, n Adults, n	Подростки, n Teenagers, n
Экструзия импланта Implant extrusion	Удаление импланта Implant removal	4	2
Гематома мошонки Scrotal hematoma	Дренирование гематомы Hematoma drainage	1	1
	Удаление импланта, дренирование гематомы Implant removal, hematoma drainage	1	—
Смещение фиксирующей ленты Offset of the fixing tape	Удаление ленты Deleting a feed	1	1
Келоидный рубец Keloid scar	Иссечение келоидного рубца Excision of the keloid scar	—	1

Заключение

Осложнения тестикулярного протезирования, несмотря на техническую простоту вмешательства, нередки и составляют в различных группах пациентов от 8,33 до 10,29 %. В их структуре преобладают осложнения гемостаза и экструзия импланта, они же являются причиной наибольшего числа повторных вмешательств и поводом для удаления импланта.

На формирование осложнений влияет ряд факторов – операционный доступ, схема антибактериальной терапии/профилактики, имплантируемый материал, срок после первичной операции. Наиболее рациональным подходом является протезирование современным силиконовым имплантом через 6–12 мес после орхэктомии супраскротальным доступом с однократной периоперационной антибиотикопрофилактикой.

Экструзия – наиболее опасное осложнение, приводящее во всех случаях к потере импланта. Развитие его является прогнозируемым и может быть нивели-

ровано путем применения импланта несколько меньшего размера и максимально «деликатного» обращения с тканями.

Частота осложнений гемостаза может быть существенно снижена за счет использования супраскротального доступа, позволяющего выполнить протезирование кратчайшим путем, избегая формирования «вслепую» длинного тоннеля для низведения импланта.

Применение фиксирующей ленты при использовании импланта не является целесообразным, поскольку она не только не обеспечивает заложенный в ней функционал, но и становится в ряде случаев причиной повторных вмешательств. Иные осложнения не являются специфическими и не имеют специальных методов профилактики.

Вероятность возникновения наиболее опасных и частых осложнений может быть существенно снижена путем применения профилактических мер.

ЛИТЕРАТУРА / REFERENCES

1. Peycelon M., Rossignol G., Muller C.O. et al. Testicular prostheses in children: is earlier better? *J Pediatr Urol* 2016;12(4):237.e1–6. DOI: 10.1016/j.jpuro.2016.04.022
2. Böhm W.D., Biedermann M., Hackel W. et al. [Testis endothesis surgery. Results of an ambulatory clinical evaluation study (In German)]. *Z Urol Nephrol* 1989;82(5):253–8. PMID: 2750349
3. Мадькин Ю.Ю., Золотухин О.В., Фирсов О.В. О некоторых особенностях протезирования яичек. В кн.: Сборник научных трудов 8-го конгресса «Мужское здоровье». Кн. 2. Ереван, 2012. С. 73–74.
Madykin Yu.Yu., Zolotuhin O.V., Firsov O.V. About some features of testicular prosthetics. In: Proceedings of 8th Congress “Men’s Health”. Book 2. Yerevan, 2012. Pp. 73–74. (In Russ.).
4. Ferro F., Caterino S., Lais A. Testicular prosthesis in children: a simplified insertion technique. *Eur Urol* 1991;19(3):230–2. DOI: 10.1159/000473626
5. Clifford T.G., Burg M.L., Hu B. Satisfaction with testicular prosthesis after radical orchiectomy. *Urology* 2018;114:128–32. DOI: 10.1016/j.urology.2017.12.006
6. Ning Y., Cai Z., Chen H. et al. Development and clinical application of a new testicular prosthesis. *Asian J Androl* 2011;13(6):903–4. DOI: 10.1038/aja.2011.87
7. Chen H.-X., Ning Y., Cai Z.-K. et al. [Safety and effectiveness of testicular prosthesis implantation for testis loss: clinical observation of 18 cases (In Chinese)]. *Zhonghua Nan Ke Xue* 2012;18(4):349–52. PMID: 22574373
8. Шорманов И.С., Щедров Д.Н., Куликов С.В. и др. Опыт протезирования яичка в детском и подростковом возрасте. Экспериментальная и клиническая урология 2018;3:84–90.
Shormanov I.S., Shchedrov D.N., Kulikov S.V. et al. Experience of testicular prosthetics in childhood and adolescence. *Ekspimen-*

- talnaya i klinicheskaya urologiya = Experimental and Clinical Urology 2018;3:84–90. (In Russ.).
9. Osemlak P., Jędrzejewski G., Cielecki C. et al. The use of testicular prostheses in boys. *Medicine (Baltimore)* 2018;97(52):e13911. DOI: 10.1097/MD.00000000000013911
 10. Robinson R., Tati C.D., Clarke N.W., Ramani V.A. Is it safe to insert a testicular prosthesis at the time of radical orchidectomy for testis cancer: an audit of 904 men undergoing radical orchidectomy. *BJU Int* 2016;117(2):249–52. DOI: 10.1111/bju.12920
 11. Musi G., Cozzi G., Mistretta F.A. et al. Insertion of a testicular prosthesis at the time of radical orchidectomy for testicular cancer is safe in patients who will subsequently undergo chemotherapy or radiotherapy. *Andrologia* 2020;52(6):e13613. DOI: 10.1111/and.13613
 12. Marshall S. Potential problems with testicular prostheses. *Urology* 1986;28(5):388–90. DOI: 10.1016/0090-4295(86)90068-3
 13. Beer M., Kaj R. Testicular prostheses. *Urol Clin North Am* 1989;16(1):133–8. PMID: 2916271.
 14. Turek P.J., Master V.A.; Testicular Prosthesis Study Group. Safety and effectiveness of a new saline filled testicular prostheses. *J Urol* 2004;172(4):1427–30. DOI: 10.1097/01.ju.0000139718.09510.a4
 15. Kogan S. The clinical utility of testicular prosthesis placement in children with genital and testicular disorders. *Transl Androl Urol* 2014;3(4):391–7. DOI: 10.3978/j.issn.2223-4683.2014.12.06
 16. Legemate K.M., de Rooij F.P.V., Bouman M.-B. et al. Surgical outcomes of testicular prostheses implantation in transgender men with a history of prosthesis extrusion or infection. *Int J Transgend Health* 2020;22(3):330–6. DOI: 10.1080/26895269.2020.1840476
 17. Pigot G.L.S., Al-Tamimi M., Ronkes B. et al. Surgical outcomes of neoscrotal augmentation with testicular prostheses in transgender men. *J Sex Med* 2019;16(10):1664–71. DOI: 10.1016/j.jsxm.2019.07.020
 18. Mohammed A., Yassin M., Hendry D., Walker G. Contemporary practice of testicular prosthesis insertion. *Arab J Urol* 2015;13(4):282–6. DOI: 10.1016/j.aju.2015.09.001
 19. Bodiwala D., Summerton D.J., Terry T.R. Testicular prostheses: development and modern usage. *Ann R Coll Surg Engl* 2007;89(4):349–53. DOI: 10.1308/003588407X183463
 20. Irani J., Legeais D., Madec F.-X. et al. [Complications in urological surgery. Prevention (In French)]. *Prog Urol* 2022;32(14):919–27. DOI: 10.1016/j.purol.2022.08.011

Вклад авторов

И.С. Шорманов, Д.Н. Щедров: разработка дизайна исследования, сбор данных, обзор публикаций по теме статьи, написание текста рукописи; Ю.С. Спасская, Д.Ю. Гарова: сбор данных, обзор публикаций по теме статьи, написание текста рукописи.

Authors' contribution

I.S. Shormanov, D.N. Shchedrov: research design development, data collection, review of publications on the topic of the article, article writing; Y.S. Spasskaya, D.Yu. Garova: data collection, review of publications on the topic of the article, article writing.

ORCID авторов / ORCID of authors:

И.С. Шорманов / I.S. Shormanov: <https://orcid.org/0000-0002-2062-0421>

Д.Н. Щедров / D.N. Shchedrov: <https://orcid.org/0000-0002-0686-0445>

Д.Ю. Гарова / D.Yu. Garova: <https://orcid.org/0000-0003-4457-9694>

Конфликт интересов. Авторы заявляют об отсутствии конфликта интересов.

Conflict of interest. The authors declare no conflict of interest.

Финансирование. Исследование проведено без спонсорской поддержки.

Funding. The study was performed without external funding.

Соблюдение прав пациентов и правил биоэтики. Исследование одобрено на заседании этического комитета ФГБОУ ВО «Ярославский государственный медицинский университет» Минздрава России (протокол № 61 от 20.04.2023). Все пациенты подписали информированное согласие на участие в исследовании и публикацию своих данных. Родители (законные представители) детей подписали информированное согласие на их участие в исследовании и публикацию их данных.

Compliance with patient rights and principles of bioethics. The study was approved at a meeting of the Ethics Committee of the Yaroslavl State Medical University of the Ministry of Health of Russia (Protocol No. 61 dated 04/20/2023). All patients signed an informed consent to participate in the study and to publish their data. The parents (legal representatives) of the children signed an informed consent for their participation in the study and publication of their data.

Хирургическая коррекция осложнений циркумцизии

С.И. Гамидов¹, Н.К. Дружинина², Т.В. Шатылко¹, Н.Г. Гасанов¹, Р.И. Сафиуллин¹, К.С. Гулузаде³

¹ФГБУ «Национальный медицинский исследовательский центр акушерства, гинекологии и перинатологии им. В.И. Кулакова» Минздрава России; Россия, 117997 Москва, ул. Академика Опарина, 4;

²ФГБОУ ВО «Московский государственный медико-стоматологический университет им. А.И. Евдокимова» Минздрава России; Россия, 127206 Москва, ул. Вучетича, 21;

³ФГАОУ ВО Первый Московский государственный медицинский университет им. И.М. Сеченова Минздрава России (Сеченовский Университет); Россия, 119435 Москва, ул. Большая Пироговская, 2, стр. 4

Контакты: Надежда Константиновна Дружинина kvdrdnk@mail.ru

Введение. Круговое иссечение крайней плоти – одна из наиболее часто выполняемых плановых хирургических операций у мужчин. По данным официальной статистики, около 20 % мужчин в мире прошли процедуру обрезания. Иссечение крайней плоти позволяет профилактировать инфекционно-воспалительные заболевания нижних мочевыводящих путей у детей и взрослых, снижает риск заражения инфекциями, передаваемыми половым путем, что, в свою очередь, уменьшает риск развития рака головки полового члена у мужчин и дисплазии шейки матки у женщин. При проведении хирургического вмешательства необходимо знать об осложнениях, с которыми может столкнуться хирург в послеоперационном периоде. Эти знания позволяют определить методику выполнения оперативного вмешательства, а также тактику их хирургической коррекции.

Цель исследования – анализ осложнений *circumcisio* и тактики хирургической коррекции при осложнениях разной степени тяжести.

Материалы и методы. Проведен ретроспективный анализ серии случаев 53 пациентов с осложнениями после обрезания. Из них 30 пациентов прошли процедуру обрезания в детском возрасте (в среднем $3,2 \pm 1,8$ года), 23 пациента – во взрослом возрасте (в среднем $34,9 \pm 7,8$ года). Проанализированы возникшие осложнения в разных возрастных группах, а также способы их хирургической коррекции.

Результаты. В данном исследовании у пациентов наблюдались такие осложнения, как недостаточное иссечение крайней плоти, образование грубых рубцов на коже полового члена, рецидив фимоза, избыточное иссечение крайней плоти, оставленные синехии на головке полового члена, ампутация головки или висячей части полового члена, кровотечение или образование гематомы, гнойно-воспалительные заболевания кожи полового члена, осложнения, вызванные введением местных анестетиков, повреждение мочеиспускательного канала с последующим формированием фистулы, меатостеноз, повреждение уретры в сочетании с ишемией и гнойно-воспалительными изменениями головки полового члена. Всем пациентам была проведена хирургическая коррекция, позволяющая добиться высоких функциональных и косметических результатов.

Заключение. Понимание механизмов развития осложнений при проведении кругового иссечения крайней плоти, а также способов их хирургической коррекции является приоритетной задачей андрологического сообщества.

Ключевые слова: круговое иссечение крайней плоти, послеоперационные осложнения, хирургическая коррекция

Для цитирования: Гамидов С.И., Дружинина Н.К., Шатылко Т.В. и др. Хирургическая коррекция осложнений циркумцизии. Андрология и генитальная хирургия 2023;24(4):144–54. <https://doi.org/10.17650/2070-9781-2023-24-4-144-154>

Surgical correction of circumcision complications

S.I. Gamidov¹, N.K. Druzhinina², T.V. Shatyloko¹, N.G. Gasanov¹, R.I. Safiullin¹, K.S. Guluzade³

¹V.I. Kulakov National Medical Research Center of Obstetrics, Gynecology and Perinatology, Ministry of Health of Russia; 4 Akademika Oparina St., Moscow 117198, Russia;

²A.I. Yevdokimov Moscow State University of Medicine and Dentistry, Ministry of Health of Russia; 21 Vucheticha St., Moscow 127206, Russia

³I.M. Sechenov First Moscow State Medical University, Ministry of Health of Russia (Sechenov University); Bld. 4, 2 Bolshaya Pirogovskaya St., Moscow 119435, Russia

Contacts: Nadezhda Konstantinovna Druzhinina kvdrdnk@mail.ru

Background. Circumcision is one of the most commonly performed surgical procedures in men. Approximately 20 % of men in the world have undergone circumcision. It helps to prevent infections and inflammatory diseases of the lower urinary tract and reduces the risk of sexually transmitted diseases, helps to reduce the risk of developing glans cancer in men and cervical dysplasia in women. Being aware of complications that may occur after circumcision allows to conduct the surgery in a way that minimizes the risk of complications.

Aim. To analyze both the *circumcisio* complications and their surgical management.

Materials and methods. A retrospective analysis of a case series of 53 patients with complications after circumcision was performed: 30 patients underwent circumcision in childhood (average age 3.2 ± 1.8 years), 23 patients have been circumcised as adults (average age 34.9 ± 7.8 years). Complications that occurred in different age groups were analyzed, as well as their surgical management.

Results. In this study, complications such as insufficient foreskin excision, severe scarring of the penile skin, phimosis recurrence, excessive foreskin excision, residual synechiae on the glans, amputation of the glans or the shaft, bleeding or hematoma formation, purulent inflammatory disease of the penile skin and glans, complications caused by local anesthetics, urethral injury with subsequent fistula formation or ischemia, meatostenosis have been observed in patients. All patients underwent surgical correction to achieve high functional and cosmetic results.

Conclusion. Understanding the causes of circumcision complications and surgical management is a high priority task for the andrology community.

Keywords: circumcision, postoperative complications, surgical correction

For citation: Gamidov S.I., Druzhinina N.K., Shatylo T.V. et al. Surgical correction of circumcision complications. *Andrologiya i genital'naya khirurgiya = Andrology and Genital Surgery* 2023;24(4):144–54. (In Russ.). <https://doi.org/10.17650/2070-9781-2023-24-4-144-154>

Введение

Круговое иссечение крайней плоти – одна из наиболее часто выполняемых плановых хирургических операций у мужчин. По данным официальной статистики, около 20 % мужчин в мире прошли процедуру обрезания. Так, в Канаде данный показатель составляет 48 %, в Англии – 24 %, в США – 82 % среди белых мужчин и 54 % среди афроамериканцев [1]. *Circumcisio* – древняя хирургическая процедура, история которой насчитывает более 15 тыс. лет [2]. Изображения данного вмешательства можно найти на египетских папирусах, барельефах, гравюрах, обнаруженных в древних гробницах и священных текстах. На сегодняшний день данное вмешательство выполняется по религиозным [3], медицинским, эстетическим, гигиеническим причинам, а также как этап при операциях на половом члене. Выявлена корреляция между мужским обрезанием и женским здоровьем [4]. Иссечение крайней плоти позволяет снизить риск заражения вирусом простого герпеса 2-го типа [5], хламидиозом, сифилисом [6], вирусом иммунодефицита человека при гетеросексуальном контакте [7], вирусом папилломы человека 16-го и 18-го типов [8], что, в свою очередь, уменьшает риск развития рака и дисплазии шейки матки. Циркумцизия позволяет профилактировать инфекционно-воспалительные заболевания нижних мочевыводящих путей у детей и взрослых, снижает частоту развития рака головки полового члена [9], обеспечивает возможность проведения более качественной гигиены.

Однако у данного оперативного пособия есть ряд противопоказаний, к которым относятся нарушения свертывающей системы крови [10], врожденные аномалии половых органов и мочевыводящих путей, требующие хирургической коррекции перед проведением обрезания (гипоспадия, эписпадия, искривление полового члена, скрытый половой член, хорда полового члена, перепончатый половой член) [11], острый баланит и баланопостит.

При проведении хирургического вмешательства необходимо знать об осложнениях, с которыми может столкнуться хирург в послеоперационном периоде. Эти знания позволяют не только определить методику выполнения оперативного вмешательства, сводя к минимуму вероятность наступления осложнений, но и более полно информировать пациента, что является основой доверительного контакта между пациентом и врачом. Частота развития осложнений зависит от множества факторов, включая анатомические особенности, сопутствующие заболевания, хирургическую технику и возраст пациента. Круговое иссечение крайней плоти считается условно-безопасным оперативным вмешательством. По данным статистических наблюдений, частота развития осложнений составляет 3,5 % при проведении процедуры в детском возрасте, у взрослых данный показатель варьирует от 0,9 до 8,8 % [12].

Целью нашего исследования явился анализ как самих осложнений *circumcisio*, так и тактики хирургической коррекции осложнений разной степени тяжести.

Материалы и методы

В ФГБУ «Национальный медицинский исследовательский центр акушерства, гинекологии и перинатологии им. В.И. Кулакова» Минздрава России обратились ряд пациентов с осложнениями после обрезания крайней плоти полового члена. Нами проведен ретроспективный анализ серии случаев 53 пациентов с осложнениями после обрезания. Все пациенты в нашем исследовании были направлены из других стационаров с целью хирургической коррекции осложнений. Из них 30 пациентов прошли процедуру обрезания в детском возрасте (в среднем $3,2 \pm 1,8$ года) и 23 пациента – во взрослом возрасте (в среднем $34,9 \pm 7,8$ года). Были

проанализированы возникшие осложнения в разных возрастных группах, а также способы их хирургической коррекции.

Результаты

Данные о возникших осложнениях циркумцизии и их хирургической коррекции в проанализированной когорте пациентов ($n = 53$) представлены в табл. 1.

Как видно из табл. 1, в данном исследовании у пациентов наблюдались такие осложнения, как недостаточное иссечение крайней плоти, образование грубых рубцов на коже полового члена, рецидив фимоза, избыточное иссечение крайней плоти, остав-

Таблица 1. Данные об осложнениях циркумцизии и их хирургической коррекции ($n = 53$)

Table 1. Data on complications of circumcision and their surgical correction ($n = 53$)

Характер осложнений Type of complications	Число пациентов, n Number of patients, n	Обрезание проведено Circumcision performed		Тактика хирургической коррекции послеоперационных осложнений Surgical tactics for correction of postoperative complications
		в детском возрасте, n in childhood, n	во взрослом возрасте, n in adulthood, n	
Недостаточное удаление крайней плоти Insufficient lengthening of the foreskin	9	9	—	Иссечение оставленных участков крайней плоти Excision of the remaining parts of the foreskin
Рецидив фимоза Phimosi recurrence	7	6	1	Повторное круговое иссечение крайней плоти Repeat circular excision of the foreskin
Избыточное иссечение крайней плоти Excessive foreskin excision	5	2	3	Перемещение кожного лоскута из лобковой области или мошонки Transfer of a skin flap from the pubic area or scrotum
Оставленные синехии на головке полового члена Synechiae remaining on the glans penis	3	1	2	Иссечение или разделение остатков синехий Excision or separation of the remaining synechiae
Ампутация головки полового члена Amputation of the glans penis	4	4	—	Закрытие дефекта головки полового члена кожным графтом, забранным с передней брюшной стенки Closure of the glans penis defect with a skin graft taken from the anterior abdominal wall
Ампутация мобильной части полового члена Amputation of the mobile part of the penis	5	4	1	Рассечение подвешивающей связки полового члена с последующей имитацией головки полового члена кожным графтом Transection of the suspensory ligament of the penis with subsequent imitation of the glans penis using a skin graft
Кровотечение или гематома Hemorrhage or hematoma	4	—	4	Ревизия и дренирование раны Wound revision and draining
Гнойно-воспалительные заболевания кожи полового члена Purulent inflammatory diseases of the penile skin	6	—	6	Ревизия раны, иссечение гнойно-некротически измененных тканей, дренирование и ушивание раны Wound revision, excision of purulent necrotic tissues, wound draining and suturing

Окончание табл. 1

End of table 1

Характер осложнений Type of complications	Число пациентов, n Number of patients, n	Обрезание проведено Circumcision performed		Тактика хирургической коррекции послеоперационных осложнений Surgical tactics for correction of postoperative complications
		в детском возрасте, n in childhood, n	во взрослом возрасте, n in adulthood, n	
Осложнения, обусловленные интракавернозной анестезией (тотальный кавернозный фиброз, локальный некроз кожи и кавернозных тел, ишемические изменения головки полового члена, вызванные аллергическим отеком) Complications caused by intracavernous anesthesia (total cavernous fibrosis, local necrosis of the skin and corpora cavernosa, ischemic changes in the glans penis caused by allergic edema)	4	—	4	Иссечение рубцовой ткани с последующей имплантацией пенильных протезов, корпоропластика Excision of the scar tissue with subsequent implantation of penile prosthesis, corporoplasty
Повреждение мочеиспускательного канала и формирование фистулы Injury of the urethra and fistula formation	3	2	1	Ушивание свища уретры Suturing of urethral fistula
Частичное повреждение или электрический ожог головки полового члена (меатостеноз) Partial injury or electrical burn of the glans penis (meatal stenosis)	2	2		Меатотомия или бужирование уретры Meatotomy or bougieurage of the urethra
Повреждение уретры, ишемия и гнойно-воспалительные изменения головки полового члена Injury of the urethra, ischemia and purulent inflammatory changes of the glans penis	1	—	1	Буккальная уретропластика Buccal urethroplasty

ленные синехии на головке полового члена, ампутация головки или висячей части полового члена, кровотечение или образование гематомы, гнойно-воспалительные заболевания кожи полового члена, осложнения, вызванные введением местных анестетиков, повреждение мочеиспускательного канала с последующим формированием фистулы, меатостеноз, повреждение уретры в сочетании с ишемией и гнойно-воспалительными изменениями головки полового члена.

Недостаточное удаление крайней плоти или образование грубых рубцов на коже полового члена (рис. 1) наблюдались у 9 пациентов в нашей выборке. Всем пациентам иссечение крайней плоти было выполнено в детском возрасте (до 1 года — 3 пациентам, в возрасте 2 лет — 4, до 3 лет — 2). Четырем пациентам потребовалось повторное хирургическое вмешательство в молодом возрасте (18, 19, 21, 29 лет). Пяти пациентам хирургическая коррекция была проведена

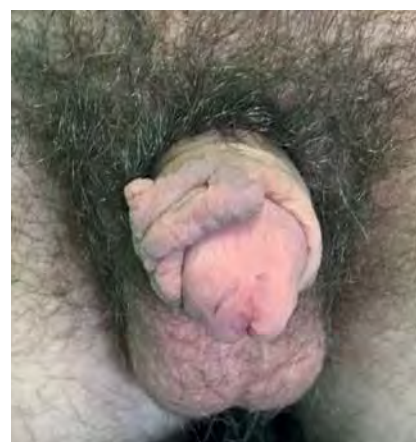

Рис. 1. Послеоперационные осложнения циркумизии: недостаточное удаление крайней плоти, образование грубых рубцов на коже полового члена

Fig. 1. Postoperative complications of circumcision: insufficient removal of the foreskin, formation of rough scars on the skin of the penis

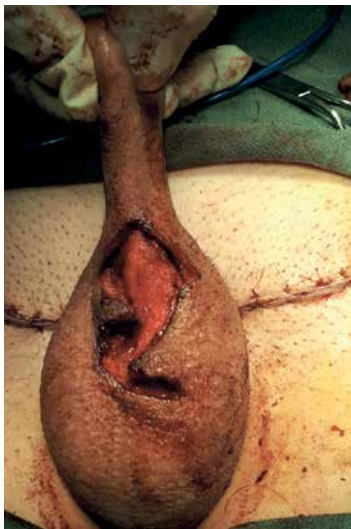

Рис. 2. Послеоперационное осложнение циркумцизии (избыточное иссечение крайней плоти) и результаты его хирургической коррекции (абдоминопластика)

Fig. 2. Postoperative complication of circumcision (excessive excision of the foreskin) and the results of its surgical correction (abdominoplasty)

в пубертатном периоде (в 12 лет – 2 пациентам, в 14 лет – 1, в 15 лет – 2).

Хирургическая коррекция: пациентам было проведено иссечение остатков крайней плоти и рубцово-измененных участков кожи полового члена (см. рис. 1).

Рецидив fimоза наблюдался у 7 пациентов. У 6 из них данное осложнение возникло в детском возрасте (1 год – 2 пациента, 2 года – 1 пациент, 4 года – 1 пациент, 5 лет – 2 пациента) в период от 3 до 9 мес после оперативного вмешательства, и у 1 пациента с сопутствующим сахарным диабетом 2-го типа в анамнезе рецидив fimоза возник в молодом возрасте (27 лет).

Хирургическая коррекция: всем пациентам было проведено повторное иссечение крайней плоти.

Избыточное иссечение крайней плоти отмечалось у 5 пациентов. В детском возрасте данное осложнение возникло у 2 пациентов (4 и 5 лет), в молодом возрасте – у 3 пациентов (25, 27, 31 год).

Хирургическая коррекция: проведено перемещение кожных лоскутов с лобковой области или области мошонки, также применялись операция Райха и паховая абдоминопластика (рис. 2).

Оставленные синехии на головке полового члена в нашей выборке наблюдались у 3 пациентов: у 1 пациента в возрасте 6 лет и у 2 пациентов в молодом возрасте (31 года, 35 лет).

Хирургическая коррекция: в одном случае было выполнено разъединение синехий тупым путем с последующим иссечением внутреннего листка крайней плоти; во 2-м случае проведено выделение острым путем внутреннего листка крайней плоти с закрытием дефекта кожным графтом, забранным с передней брюшной стенки; 3-му пациенту проведено иссечение синехий острым путем, открытие головки полового члена с последующим закрытием дефекта головки кожей мошонки совместно с рассечением пеноскrotальной перепонки.

Ампутация головки полового члена наблюдалась у 4 пациентов, вошедших в наше исследование: все пациенты были в детском возрасте (2 года – 1 пациент, 3 года – 2, 6 лет – 1).

Хирургическая коррекция: проводили рассечение подвешивающей связки полового члена с последующим формированием имитации головки полового члена кожным графтом, забранным с передней брюшной стенки. Меатостеноз у 1 из пациентов разрешился при бужировании уретры (рис. 3).

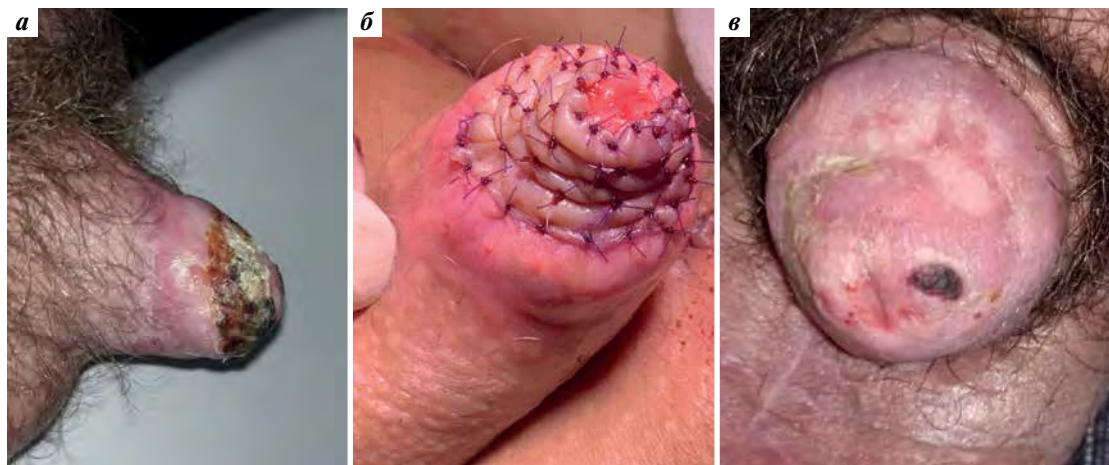


Рис. 3. Послеоперационные осложнения циркумцизии (ампутация головки полового члена) и результаты хирургической коррекции: а – некротическое изменение головки полового члена; б – фиксированный графт; в – окончательный вид головки после оперативного лечения

Fig. 3. Postoperative complications of circumcision (amputation of the glans penis) and the results of surgical correction: а – necrotic change of the glans penis; б – fixed graft; в – the final appearance of the glans after surgical correction

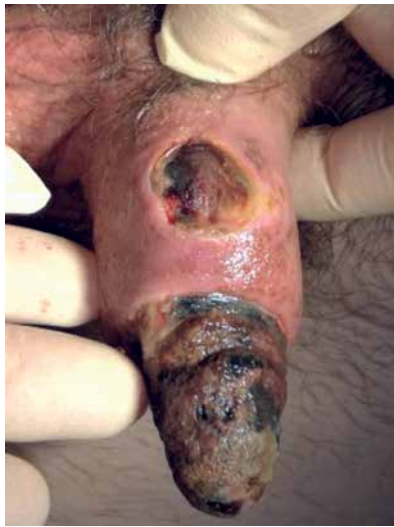

Рис. 4. Послеоперационное осложнение: некроз полового члена после длительного наложения турникета во время циркумцизии

Fig. 4. Postoperative complications: necrosis of the penis after prolonged application of a tourniquet during circumcision

Ампутация висячей части полового члена в нашей выборке наблюдалась у 5 пациентов: у 4 пациентов в детском возрасте (3 года – 2 пациента, 4 года – 1, 6 лет – 1) и у 1 пациента во взрослом возрасте (26 лет). У 2 пациентов в детском возрасте произошла электрическая травма во время проведения иссечения крайней плоти. У 1 из пациентов электротравма осложнилась повреждением висячей части уретры. У взрослого пациента и 1 ребенка было проведено длительное наложение турникета на корень полового члена (рис. 4), у 1 ребенка был неправильно наложен зажим.

Хирургическая коррекция: всем пациентам была выполнена мобилизация культи полового члена с последующим

дующим рассечением подвешивающей связки полового члена и имитацией головки полового члена кожным графтом, забранным с передней брюшной стенки. У пациента с повреждением уретры дополнительно был проведен 1-й этап буккальной уретеропластики с имитацией головки буккальным лоскутом (рис. 5).

Кровотечение или образование гематомы отмечалось у 4 пациентов в нашем исследовании. Все пациенты с данными осложнениями были взрослыми (29, 33, 39, 48 лет). Пациенты обратились в клинику на 2–7-е сутки после кругового иссечения крайней плоти.

Хирургическая коррекция: в одном из случаев было проведено дренирование гематомы с последующим наложением давящей повязки Peha Haft. У 3 пациентов были выполнены ревизия раны, дренирование гематомы, перевязка кровоточащих сосудов с последующим наложением давящей повязки на рану.

Гнойно-воспалительные заболевания кожи полового члена наблюдались у 6 пациентов. Всем пациентам *circumcisio* было выполнено во взрослом возрасте (29, 31, 35, 48, 52, 61 год). У 2 пациентов был выявлен сопутствующий сахарный диабет 2-го типа. Все пациенты до обращения в клинику получали различную антибиотикотерапию с применением как местных, так и системных препаратов. Средний период наблюдения после *circumcisio* составил 21 ± 5 дней.

Хирургическая коррекция: всем пациентам были выполнены ревизия раны, иссечение гнойно-некротически измененных тканей, дренирование и ушивание раны (рис. 6).

Осложнения, вызванные местными анестетиками, развились у 4 взрослых пациентов. В зависимости от разных способов использования анестетика наблюдались такие осложнения, как тотальный кавернозный фиброз и эректильная дисфункция (пациенты 24 и 28 лет);

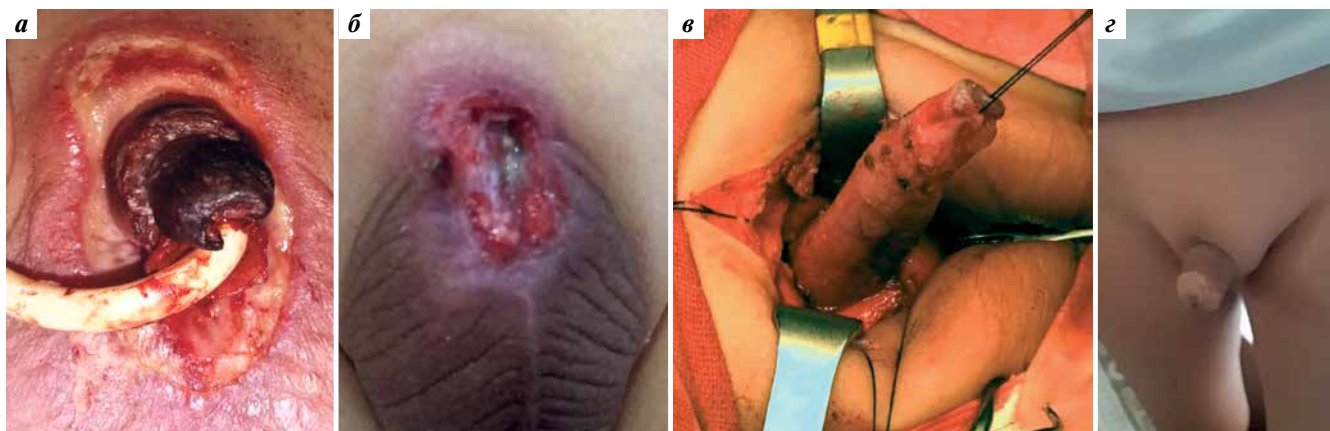


Рис. 5. Послеоперационное осложнение циркумцизии (ампутация висячей части полового члена) и результаты хирургической коррекции: а – ампутация полового члена; б – культя полового члена; в – мобилизация культи полового члена; г – окончательный вид после операции

Fig. 5. Postoperative complication of circumcision (amputation of the hanging part of the penis) and the results of surgical correction: a – amputation of the penis; б – penile stump; в – mobilization of the penile stump; г – final appearance after surgical correction

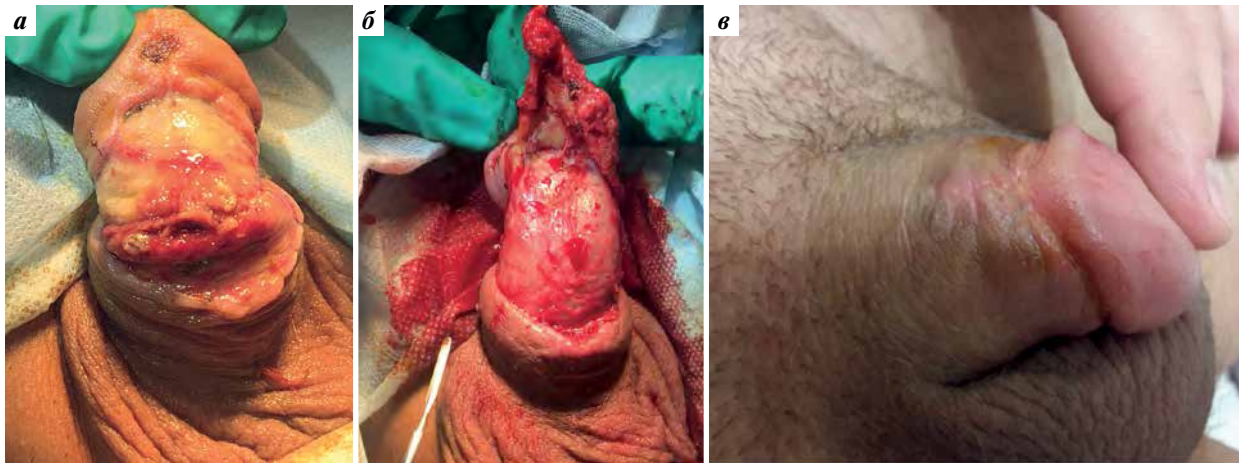


Рис. 6. Послеоперационные осложнения циркумцизии (гнойно-воспалительные заболевания кожи полового члена) и их хирургическая коррекция: а – гнойно-воспалительные изменения после циркумцизии; б – иссечение измененных тканей; в – заживление раны

Fig. 6. Postoperative complications of circumcision (purulent-inflammatory diseases of the skin of the penis) and its surgical correction: а – purulent-inflammatory changes after circumcision; б – excision of altered tissues; в – wound healing

локальный некроз кожи и кавернозных тел, вызвавший в дальнейшем искривление полового члена (пациент 32 лет); отек полового члена, предположительно аллергического генеза, что в дальнейшем привело к ишемическим изменениям головки полового члена (пациент 38 лет) (табл. 2, рис. 7).

Хирургическая коррекция: проведено иссечение рубцовой ткани с последующей имплантацией пенильных протезов. Одному из пациентов была выполнена корпоропластика. В одном из случаев было проведено иссечение крайней плоти с последующим консервативным лечением (см. рис. 7).

Повреждение мочеиспускательного канала с последующим формированием фистулы наблюдалось у 3 пациентов в нашей выборке: у 1 пациента в молодом возрасте (39 лет) и 2 пациентов в детском возрасте (4 и 5 лет).

Хирургическая коррекция: всем пациентам проведено закрытие свищевого хода.

Частичное повреждение или электрический ожог головки полового члена, приведшие к меатостенозу, были обнаружены у 2 пациентов в нашем исследовании. Иссечение крайней плоти обоим пациентам было проведено в детском возрасте (6 и 7 лет).

Таблица 2. Осложнения циркумцизии, вызванные применением местных анестетиков (n = 4)

Table 2. Circumcision complications caused by the use of local anesthetics (n = 4)

Использование анестетика Anesthetic use	Осложнение Complication	Возраст пациентов Age of patients
Интракавернозное введение 2 % раствора лидокаина совместно с раствором папаверина (20 мг) для достижения эрекции Intracavernous injection of 2 % lidocaine solution with papaverine solution (20 mg) to achieve erection	Тотальный кавернозный фиброз и эректильная дисфункция Total cavernous fibrosis and erectile dysfunction	24 года (n = 1) 28 лет (n = 1) 24 years (n = 1) 28 years (n = 1)
Интракавернозное введение раствора лидокаина совместно с адреналином Intracavernous injection of lidocaine solution with adrenaline	Локальный некроз кожи и кавернозных тел, вызвавший искривление полового члена Local skin and cavernous bodies necrosis causing penile curvature	32 года (n = 1) 32 years (n = 1)
Интракавернозное введение раствора лидокаина Intracavernous injection of lidocaine solution	Отек полового члена во время интракавернозного введения анестетика (предположительно аллергического генеза), приведший к ишемическим изменениям головки полового члена Edema of the penis during intracavernous anesthetic injection (presumably of allergic genesis) leading to ischemic changes in the glans penis	38 лет (n = 1) 38 years (n = 1)

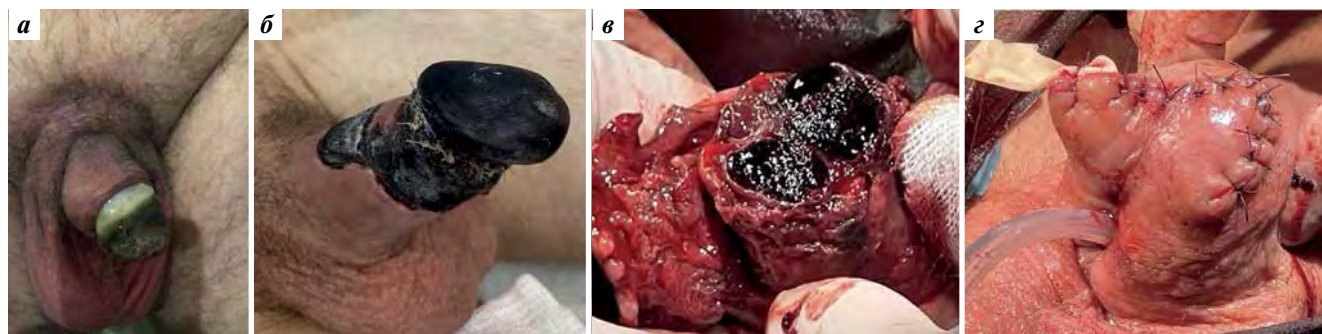


Рис. 7. Послеоперационные осложнения циркумцизии, вызванные введением местных анестетиков, и результаты их хирургической коррекции: а — ишемия головки после проводниковой анестезии; б, в — некроз полового члена; з — результат хирургической коррекции

Fig. 7. Postoperative complications of circumcision caused by the introduction of local anesthetics and the results of their surgical correction: а — ischemia of the glans of the penis after conduction anesthesia; б, в, — necrosis of the penis; з — the result of surgical correction

Хирургическая коррекция: в одном случае было выполнено бужирование уретры, во втором случае — меатотомия с положительным результатом.

Повреждение уретры в сочетании с ишемией и гнойно-воспалительными изменениями головки полового члена наблюдались у 1 пациента 35 лет, вошедшего в наше исследование.

Хирургическая коррекция: на 1-м этапе был установлен цистостомический дренаж, проведены антибактериальная и противовоспалительная терапия, на 2-м этапе — уретеропластика буккальным графтом по технологии inlay.

Обсуждение

Несмотря на легкость техники проведения обрезания, данное хирургическое вмешательство сопряжено с развитием ряда осложнений. Существуют упоминания о летальных исходах после данной процедуры [13]. Е. Özdemir и соавт. проанализировали частоту развития осложнений в зависимости от квалификации человека, выполняющего оперативное вмешательство. В развитых странах, где обрезание выполняется квалифицированными специалистами, частота развития осложнений составляет 5 %; в развивающихся странах — 10 %; при проведении обрезаний человеком, не имеющим медицинского образования, данный показатель достигает 85 % [14].

Применение электрокоагуляции при проведении обрезания также сопряжено с развитием ряда осложнений [15]. В основе механизма электротравмы лежит термическое повреждение, формирующееся при преобразовании электрической энергии в тепловую [16]. Размер электрода играет ключевую роль в развитии термического повреждения ткани [17]. Уменьшение площади контакта электрода и ткани позволяет достичь желаемого хирургического эффекта и минимизировать повреждение тканей. Электротравма ассоциирована с повреждением нервных волокон, способна

вызвать двигательные, сенсорные и вегетативные нарушения [18], формирование гранулем, сосудистые повреждения, ведущие к ишемическим инсультам и тромбозам в тканях полового члена, связана с прямой механической травмой, ведущей к формированию кожных мостиков и рубцов. Одним из грозных осложнений применения электрокоагуляции является гангрена головки полового члена. G. Uzun и соавт. связывают данное осложнение с применением монополярной коагуляции [19]. М. Srinivasan и соавт. проанализировали частоту развития осложнений среди разных этнических групп, продемонстрировав анализ результатов циркумцизии у 5129 детей. При анализе частоты выявленных осложнений было отмечено, что у детей, принадлежащих к европейской этнической группе (отношение шансов 2,60; 95 % доверительный интервал 1,48–4,89), осложнения развивались чаще по сравнению с афроамериканцами [20]. А. J. Krill и соавт. проанализировали применение зажимов Gomco, Mogen, а также метод Plastibell при проведении кругового обрезания крайней плоти [21]. Использование данных техник возможно исключительно при свободном отделении крайней плоти от головки полового члена. Осложнения, обусловленные применением зажима Gomco, связаны с техническими факторами: подбором колпачка неподходящего диаметра, недостаточным затягиванием винта, неправильным расположением зажима. Осложнения, развивающиеся при использовании зажима Mogen, ассоциируются с отсутствием прямого визуального контроля при закрытии зажима. При использовании метода Plastibell также необходимо подобрать колпачок соответствующего диаметра, контролировать время ношения кольца Plastibell.

Травматическая ампутация полового члена является редким осложнением обрезания [22], требующим немедленной реплантации. Применение зажимов при иссечении крайней плоти ассоциируется с данным осложнением. В. Khairredine и соавт. описали 2 случая

успешной реплантации дистального отдела головки полового члена, ампутированной во время ритуального обрезания [23]. Аутотрансплантация, проведенная в первые 8 ч после получения травмы, ассоциируется с высокими показателями успешного проведения хирургической коррекции, восстановлением функциональных и эстетических параметров [24].

Выполнение анестезиологического пособия также сопряжено с развитием ряда осложнений. Совместное применение адреналина и анестетиков вызывает вазоспазм, ишемию и некроз тканей, что подтверждено фармакологическими рекомендациями. Так, использование адреналина способно вызвать фиброз пещеристых тел полового члена, приводящий к тяжелой эректильной дисфункции. M.A. Palinrungi и соавт. описали ишемию головки полового члена, возникшую через 24 ч после блокады дорсального нерва полового члена при совместном применении лидокаина и адреналина, а также сообщили о возникновении отека полового члена после инъекции местного анестетика [25]. Существует и альтернативная точка зрения. S.M. Schnabl и соавт. проанализировали данные 4 рандомизированных исследований, оценивающих положительные эффекты применения адреналина при проведении местной анестезии при иссечении крайней плоти [26]. Результаты показали, что добавление адреналина к растворам местных анестетиков увеличивает продолжительность анестезии, уменьшает количество необходимого анестетика, снижает его токсичность, а также снижает риск кровотечения в послеоперационном периоде. Блокада дорсального нерва полового члена может дополняться внутрикавернозным введением адреналина, что, по данным W. Noda и соавт. [27], является безопасным и эффективным методом местной анестезии. G.L. Hsu и соавт. [28] разделяют данную точку зрения. Однако, по данным других авторов [29], интракавернозное введение вазоактивных веществ способно вызвать боль, образование гематомы [30], фиброз полового члена, постинъекционный кавернит. Также сообщалось о поломке иглы при выполнении внутрикавернозной инъекции. Так, R. Shamloul и соавт. [31] описали клинический случай поломки иглы при проведении внутрикавернозной инъекции папаверина. Интракавернозное введение препаратов, обеспечивающих местную анестезию, недопустимо ввиду развития грозных осложнений.

Наиболее распространенным осложнением после обрезания является кровотечение. Зачастую это обусловлено поспешностью при проведении манипуляции, отсутствием надлежащего гемостаза, неадекватной оценкой соматического состояния пациента, нарушениями свертывающей системы крови. Обычно кровотечение после циркумцизии незначительное,

прекращается самостоятельно или при пережатии кровоточащего сосуда. Иногда кровотечение может быть обильным и потребовать ревизии раны.

Гематома после обрезания встречается с частотой от 0,46 до 7,7 % [32]. При возникновении гематомы полового члена тактика ведения пациента зависит от ее размеров, а также от присоединения инфекционных агентов. При травме дорсальных сосудов полового члена кровотечение ограничено, что приводит к тампонаде дорсальных артерий и последующей ишемии. Одна из причин более высоких показателей геморрагических осложнений мужского обрезания в подростковом и зрелом возрасте по сравнению с обрезанием новорожденных связана с возрастными изменениями крайней плоти у мужчин. Так, у новорожденных крайняя плоть менее васкуляризирована.

Еще одним из грозных осложнений обрезания является формирование кожно-уретрального свища [33]. Существует повышенный риск возникновения данного осложнения у детей и подростков в силу анатомических особенностей полового члена. Зачастую свищевой ход обнажается исключительно при полном рассасывании шовного материала или некрозе тканей.

Несмотря на то что большинство инфекционных осложнений, связанных с обрезанием, протекают в легкой форме, самоограничиваются и легко поддаются консервативному лечению антибиотиками, они способны вызвать серьезные клинические проявления. Так, инфекционные осложнения могут включать пиодермию, некротизирующий фасциит, гангрену Фурнье, гангулярный некроз, абсцесс мошонки и перитонит, а также системные инфекционные осложнения: бактериемию, раневой сепсис и менингит. M. Soumaré и соавт. описали 54 случая столбняка после проведения обрезания [34]. При использовании подгузников в послеоперационном периоде в связи с нахождением полового члена во влажной среде подгузника, а также обсеменением раны флорой толстой кишки увеличивается риск развития инфекционных осложнений.

Заключение

Снижение риска развития осложнений при проведении кругового иссечения крайней плоти является приоритетной задачей андрологического сообщества. На развитие осложнений влияют возраст и соматическое состояние пациента, уровень подготовки хирурга, место проведения хирургического вмешательства, оснащение хирургического стационара. Изучение механизмов развития осложнений при проведении обрезания, а также тактики их хирургической коррекции позволяют снизить частоту осложнений, добиться высоких как функциональных, так и эстетических результатов.

ЛИТЕРАТУРА / REFERENCES

- Burgu B., Aydogdu O., Tungal S., Soygur T. Circumcision: pros and cons. *Indian J Urol* 2010;26(1):12–5. DOI: 10.4103/0970-1591.60437
- Koc F., Aksit S., Koc G. et al. Parental attitudes and practices about circumcision in Izmir, Turkey. *J Univers Surg* 2013;2:1–6. DOI: 10.3823/808
- Муртузаалиев З.Н., Махачев Б.М., Муртузаалиев Н.П. Осложнения обряда обрезания и бесшовный метод операции циркумцизии. *Детская хирургия* 2014;6:23–8. Murtuzaaliev Z.N., Makhachev B.M., Murtuzaaliev N.P. Complications of the circumcision rite and the seamless method of circumcision surgery. *Detskaya Khirurgiya = Pediatric Surgery* 2014;6:23–8. (In Russ.)
- Grund J.M., Bryant T.S., Jackson I. et al. Association between male circumcision and women's biomedical health outcomes: a systematic review. *Lancet Glob Health* 2017;5(11):e1113–e22. DOI: 10.1016/S2214-109X(17)30369-8
- Auvert B., Buvé A., Lagarde E. et al. Male circumcision and HIV infection in four cities in sub-Saharan Africa. *AIDS* 2001;15(Suppl 4): S31–40. DOI: 10.1097/00002030-200108004-00004
- Weiss H.A., Thomas S.L., Munabi S.K., Hayes R.J. Male circumcision and risk of syphilis, chancroid, and genital herpes: a systematic review and meta-analysis. *Sex Transm Infect* 2006;82(2):101–9; discussion 110. DOI: 10.1136/sti.2005.017442
- Tobian A.A., Serwadda D., Quinn T.C. et al. Male circumcision for the prevention of HSV-2 and HPV infections and syphilis. *N Engl J Med* 2009;360(13):1298–309. DOI: 10.1056/NEJMoa0802556
- Senkomago V., Backes D.M., Hudgens M.G. et al. Acquisition and persistence of human papillomavirus 16 (HPV-16) and HPV-18 among men with high-HPV viral load infections in a circumcision trial in Kisumu, Kenya. *J Infect Dis* 2015;211(5):811–20. DOI: 10.1093/infdis/jiu535
- Malone P., Steinbrecher H. Medical aspects of male circumcision. *BMJ* 2007;335(7631):1206–90. DOI: 10.1136/bmj.39385.382708.AD
- Simpson E., Carstensen J., Murphy P. Neonatal circumcision: new recommendations & implications for practice. *Mo Med* 2014;111(3):222–30. PMID: 25011345.
- Hurwitz R.S., Caldamone A.A. Anatomic contraindications to circumcision. In: *Surgical guide to circumcision* Ed. by D.A. Bolnick, M. Koyle, A. Yosha. Springer, London, 2012. Pp. 33–43. DOI: 10.1007/978-1-4471-2858-8_5
- El Bcheraoui C., Zhang X., Cooper C.S. et al. Rates of adverse events associated with male circumcision in U.S. medical settings, 2001 to 2010. *JAMA Pediatr* 2014;168(7):625–34. DOI: 10.1001/jamapediatrics.2013.5414
- Nanteza B., Galukande M., Aceng J. et al. The burden of tetanus in Uganda. *Springerplus* 2016;5(1):705. DOI: 10.1186/s40064-016-2309-z
- Ozdemir E. Significantly increased complication risks with mass circumcisions. *Br J Urol* 1997;80(1):136–9. DOI: 10.1046/j.1464-410x.1997.00218.x
- Рыбченко В.В., Коварский С.Л., Струянский К.А. и др. Фаллопластика по методу де Кастро у ребенка с частичной ампутацией полового члена после электроожога наружных половых органов. *Андрология и генитальная хирургия* 2022;23(1):82–8. DOI: 10.17650/1726-9784-2022-23-1-82-88 Rybchenok V.V., Kovarsky S.L., Struyansky K.A. et al. De Castro phalloplasty in a child with partial amputation of the penis after electrical burn of the external sex organs. *Andrologiya i genital'naya khirurgiya = Andrology and Genital Surgery* 2022;23(1):82–8. (In Russ.). DOI: 10.17650/1726-9784-2022-23-1-82-88
- Altokhais T.I. Electrosurgery use in circumcision in children: Is it safe? *Urol Ann* 2017;9(1):1–3. DOI: 10.4103/0974-7796.198892
- Alkatout I., Schollmeyer T., Hawaldar N.A. et al. Principles and safety measures of electrosurgery in laparoscopy. *JSL* 2012;16(1):130–9. DOI: 10.4293/108680812X13291597716348
- Wesner M.L., Hickie J. Long-term sequelae of electrical injury. *Can Fam Physician* 2013;59(9):935–9. PMID: 24029506.
- Uzun G., Ozdemir Y., Eroglu M., Mutluoglu M. Electrocautery-induced gangrene of the glans penis in a child following circumcision. *BMJ Case Rep* 2012;2012:bcr-2012-007096. DOI: 10.1136/bcr-2012-007096
- Srinivasan M., Hamvas C., Coplen D. Rates of complications after newborn circumcision in a well-baby nursery, special care nursery, and neonatal intensive care unit. *Clin Pediatr (Phila)* 2015;54(12):1185–91. DOI: 10.1177/0009922815573932
- Krill A.J., Palmer L.S., Palmer J.S. Complications of circumcision. *ScientificWorldJournal* 2011;11:2458–68. DOI: 10.1100/2011/373829
- Файзулин А.К., Поддубный И.В., Федорова Е.В., Беспалова Е.С. Лечение детей с ампутацией полового члена. *Российский вестник детской хирургии, анестезиологии и реаниматологии* 2012;2(3):34–8. Fayzulin A.K., Poddubnyi I.V., Fedorova E.V., Bespalova E.S. Treatment of children with the amputations of penis. *Rossiyskiy vestnik detskoy khirurgii, anesteziologii i reanimatologii = Russian Journal of Pediatric Surgery, Anesthesia and Intensive Care* 2012;2(3):34–8. (In Russ.)
- Khairiddine B., Adnen H., Khaled B.M., Adel S. Surgical reimplantation of penile glans amputation in children during circumcision. *Urol Ann* 2014;6(1):85–7. DOI: 10.4103/0974-7796.127024
- Sow O., Ondo C.Z., Sarr A. et al. Total penile glans amputation following circumcision: a case report of a dramatic complication. *Urol Case Rep* 2021;40:101905. DOI: 10.1016/j.eucr.2021.101905
- Palinrungi M.A., Palinrungi A.L.R., Christeven R., Faruk M. Penile ischemia as a complication of epinephrine use in penile nerve block: truth or myth? *Res Rep Urol* 2021;13:553–5. DOI: 10.2147/RRU.S308428
- Schnabl S.M., Ghoreschi F.C., Scheu A. et al. Use of local anesthetics with an epinephrine additive on fingers and penis – dogma and reality. *J Dtsch Dermatol Ges* 2021;19(2):185–96. DOI: 10.1111/ddg.14434
- Hoda W., Xess P., Kumar M. et al. Successful management of intraoperative priapism under general anesthesia during transurethral surgery – a case series with review of its management. *Anesth Essays Res* 2022;16(1):177–80. DOI: 10.4103/aer.aer_61_22
- Hsu G.L., Hsieh C.H., Chen H.S. et al. The advancement of pure local anesthesia for penile surgeries: can an outpatient basis be sustainable? *J Androl* 2007;28(1):200–5. DOI: 10.2164/jandrol.106.000679
- Moemen M.N., Hamed H.A., Kamel I.I. et al. Clinical and sonographic assessment of the side effects of intracavernous injection of vasoactive substances. *Int J Impot Res* 2004;16(2):143–5. DOI: 10.1038/sj.ijir.3901194
- Валиев Р.Ю., Врублевский С.Г., Врублевский А.С. и др. Ишемия головки полового члена после циркумцизии на фоне блокады дросального нерва полового члена: клинический случай. *Экспериментальная и клиническая урология* 2021;14(1):140–3. DOI: 10.29188/2222-8543-2021-14-1-140-143 Valiev R.Yu., Vrublevskiy S.G., Vrublevskiy A.S. et al. Ischemia of the glans penis after circumcision and blockade of the spinal nerve of the penis, a clinical case. *Eksperimentalnaya i Klinicheskaya Urologiya = Experimental and Clinical Urology* 2021;14(1):140–3. (In Russ.). DOI: 10.29188/2222-8543-2021-14-1-140-143
- Shamloul R., Kamel I. A broken intracavernous needle: successful ultrasound-guided removal. *J Sex Med* 2005;2(1):147–8. DOI: 10.1111/j.1743-6109.2005.20115.x



32. Manji K.P. Circumcision of the young infant in a developing country using the Plastibell. *Ann Trop Paediatr* 2000;20(2):101–4. DOI: 10.1080/02724936.2000.11748116
33. Baskin L.S., Canning D.A., Snyder H.M. 3rd, Duckett J.W. Jr. Surgical repair of urethral circumcision injuries. *J Urol* 1997;158(6):2269–71. DOI: 10.1016/s0022-5347(01)68233-8
34. Soumaré M., Seydi M., Dia N.M. et al. [Post-circumcision tetanus in Dakar, Senegal (In French)]. *Bull Soc Pathol Exot* 2008;101(1):54–7. PMID: 18432010.

Вклад авторов

С.И. Гамидов: разработка концепции и дизайна исследования, выполнение хирургических операций по коррекции осложнений циркумцизии;
Н.К. Дружинина: сбор и обработка материалов, написание текста статьи;
Т.В. Шатылко: статистический анализ данных, ассистенция на операциях, написание текста статьи;
Н.Г. Гасанов: сбор и систематизация данных литературы по теме статьи, ассистенция на операциях;
Р.И. Сафиуллин: формулировка выводов;
К.С. Гулузаде: обработка материалов, написание текста статьи.

Authors contribution

S.I. Gamidov: development of the concept and design of research, performing surgical operations to correct complications of circumcision;
N.K. Druzhinina: collection and processing of materials, article writing;
T.V. Shatyloko: statistical data analysis, assistance in operations, article writing;
N.G. Gasanov: collection and systematization of literature data on the topic of the article, assistance in operations;
R.I. Safiullin: formulation of conclusions;
K.S. Guluzade: processing materials, article writing.

ORCID авторов / ORCID of authors

С.И. Гамидов / S.I. Gamidov: <https://orcid.org/0000-0002-9128-2714>
Н.К. Дружинина / N.K. Druzhinina: <https://orcid.org/0000-0003-3277-6068>
Т.В. Шатылко / T.V. Shatyloko: <https://orcid.org/0000-0002-3902-9236>
Н.Г. Гасанов / N.G. Gasanov: <https://orcid.org/0000-0003-4695-9789>
Р.И. Сафиуллин / R.I. Safiullin: <https://orcid.org/0000-0002-3379-5853>
К.С. Гулузаде / K.S. Guluzade: <https://orcid.org/0000-0002-8814-4361>

Конфликт интересов. Авторы заявляют об отсутствии конфликта интересов.

Conflict of interest. The authors declare no conflict of interest.

Финансирование. Работа выполнена без спонсорской поддержки.

Funding. The work was performed without external funding.

Соблюдение прав пациентов и правил биоэтики. Данное исследование носило ретроспективный характер, в связи с чем не требует рассмотрения этическим комитетом.

Compliance with patient rights and principles of bioethics. This study was retrospective in nature, and therefore does not require consideration by the ethics committee.

DOI: <https://doi.org/10.17650/2070-9781-2023-24-4-155-160>

Эндоскопическое удаление инородного тела уретры (осколка): клиническое наблюдение

А.А. Грицкевич^{1,2}, Д.М. Монаков^{1,2}, М.В. Епифанова², А.А. Костин², Т.П. Байтман^{1,2}, С.В. Хромова¹, М.А.А. Аль-Ваджих²

¹ФГБУ «Национальный медицинский исследовательский центр хирургии им. А.В. Вишневского» Минздрава России; Россия, 117997 Москва, ул. Большая Серпуховская, 27;

²Российский университет дружбы народов; Россия, 117198, Москва, ул. Миклухо-Маклая, д. 6

Контакты: Дмитрий Михайлович Монаков gvkg-monakov@mail.ru

Огнестрельные ранения наружных половых органов составляют до 2/3 случаев боевой хирургической травмы мочеполовой системы. В современных условиях преобладают осколочные ранения.

Цель настоящей работы – продемонстрировать возможность эндоскопического удаления металлического осколка из просвета уретры.

Нами представлено описание клинического случая успешного удаления металлического осколка из просвета уретры: мужчина в возрасте 22 лет получил 7 мес назад огнестрельное осколочное ранение органов мошонки и уретры, впоследствии был выявлен металлический осколок в просвете уретры, который был удален эндоскопически. При использовании рентгеновских методов диагностики не всегда удается локализовать осколок. В таком случае целесообразно использовать эндоурологические методы диагностики.

Ключевые слова: огнестрельные ранения, наружные половые органы, уретра, инородное тело, эндоскопия

Для цитирования: Грицкевич А.А., Монаков Д.М., Епифанова М.В. и др. Эндоскопическое удаление инородного тела уретры (осколка): клиническое наблюдение. Андрология и генитальная хирургия 2023;24(4):155–60. <https://doi.org/10.17650/2070-9781-2023-24-4-155-160>

The endoscopic removal of urethral foreign body (a fragment of an artillery shell): a clinical case

A.A. Gritskevich^{1,2}, D.M. Monakov^{1,2}, M.V. Epifanova², A.A. Kostin², T.P. Baytman^{1,2}, S.V. Khromova¹, M.A.A. Al-Vadzhikh²

¹A.V. Vishnevsky National Medical Research Center of Surgery, Ministry of Health of Russia; 27 Bolshaya Serpukhovskaya St., Moscow 115093, Russia;

²RUDN University; 6 Miklukho-Maklaya St., Moscow 117198, Russian Federation

Contacts: Dmitry Mikhailovich Monakov gvkg-monakov@mail.ru

Gunshot wounds of the external genitalia are present in two-thirds of all penetrating genitourinary trauma in the military setting with prevailing shrapnel wounds.

The reported clinical case is aimed at providing rational and demonstrating benefits of endoscopic removal of a splinter from the urethral lumen.

The clinical case presents the successful removal of a splinter from the urethral lumen. A 22-year-old man suffered gunshot shrapnel wound to the scrotum and urethra 7 months ago, a splinter was located in the urethral lumen and was successfully removed using endoscopic approach. In some cases X-ray diagnosis does not allow detecting the exact location of the splinter. Therefore, it is rational to use endourological diagnostic procedures.

Keywords: gunshot wounds, external genitalia, urethra, foreign body, endoscopy

For citation: Gritskevich A.A., Monakov D.M., Epifanova M.V. et al. The endoscopic removal of urethral foreign body (a fragment of an artillery shell): a clinical case. *Andrologiya i genital'naya khirurgiya = Andrology and Genital Surgery* 2023;24(4):155–60. (In Russ.). <https://doi.org/10.17650/2070-9781-2023-24-4-155-160>

Введение

Огнестрельные ранения органов мочеполовой системы встречаются у 5 % всех раненых, получивших боевую хирургическую травму [1, 2]. Повреждения полового члена и мошонки составляют 2/3 всех ранений органов мочеполовой системы, при этом отмечается увеличение числа осколочных ранений наружных половых органов [3].

Частота и структура боевых повреждений наружных половых органов зависят от характера военного конфликта.

Огнестрельные ранения уретры наблюдались в 6 % всех случаев ранений мочеполовых органов во время войны во Вьетнаме и в 4 % случаев при боевых действиях в Сомали [4].

При военном конфликте в Хорватии за период с апреля 1991 г. по ноябрь 1993 г. было зарегистрировано 33 468 раненых, из них 588 (1,8 %) получили ранения мочеполовой системы [5]. По данным А. Тусак и соавт., повреждения органов мочеполовой системы были диагностированы у 115 (2,6 %) из 4425 раненых. Наиболее часто встречались повреждения почек ($n = 64$), менее часто — мочеточников ($n = 11$), ранения уретры встречались гораздо реже ($n = 4$). При ранениях яичек у 2/3 пациентов была выполнена орхэктомия [6].

Во время боевых действий в Ираке, по данным I.S. Al-Azzawi и M.M. Koraitim, из 2800 раненых, которые были пролечены за период с 2004 по 2008 г., повреждения луковичного отдела уретры и ее простатической части имели место у 21 (8 %) человека, ранения полового члена — у 24 (9,2 %), органов мошонки — у 89 (34 %) [7]. Сочетанные повреждения уретры и полового члена встречались у 8,9 % раненых. У 56 % пациентов ранения наружных половых органов были получены в результате воздействия боеприпасов взрывного действия, в 44 % случаев это были пулевые ранения. Как сообщают эти авторы, среди 45 пациентов с повреждениями наружных половых органов у 24 были травмы полового члена, у 15 — луковичного и у 6 — простатического отдела уретры [8].

По данным F.V. Serkin и соавт., из 16 323 раненых в ходе различных вооруженных конфликтов 819 (5 %) получили повреждения органов мочеполового тракта. Среди них ранения органов мошонки имели место в 257 (29,0 %) случаях, полового члена — в 126 (14,2 %), яичка — в 81 (9,1 %) и уретры — в 7 (0,8 %) случаях. Средний возраст пострадавших составил 26 (18–58) лет [2]. Молодой возраст раненых обуславливает высокую социальную значимость данной проблемы, тем более что при огнестрельных ранениях органов мошонки сохранить яичко удается лишь у четверти раненых [9].

Нами приведено интересное клиническое наблюдение пациента, у которого через 7 мес после огнестрельного осколочного ранения органов мошонки и мочеиспускательного канала был удален с использованием

эндоурологической техники металлический осколок из пенильного отдела уретры.

Цель работы — продемонстрировать возможность эндоскопического удаления осколка из просвета уретры.

Клиническое наблюдение

Пациент, 22 лет, 19.10.2022 получил огнестрельное осколочное ранение мошонки. В тот же день пациенту была выполнена первичная хирургическая обработка раны с удалением разможенного правого яичка. После ранения уретроррагия не наблюдалась, отмечалось ослабление и разбрызгивание струи мочи, а также периодически появлялась кровь в ней. Рентгеновское исследование не проводилось, так как пациенту была оказана помощь в медицинской организации, расположенной в непосредственной близости от линии боевого соприкосновения.

В раннем послеоперационном периоде в связи с психологическим состоянием, обусловленным утратой яичка, наличием боли в ране, а также умеренных дизурических явлений и эпизодической макрогематурии, которую пациент связывал с последствиями ранения, за медицинской помощью он не обращался.

Через 1 мес после ранения появилась боль в половом члене при эрекции, что послужило причиной обращения за медицинской помощью. При обзорной урографии диагностировано инородное тело (осколок) в проекции полового члена (снимки не представлены из-за их низкого качества). По месту жительства пациенту было рекомендовано обратиться в один из федеральных медицинских центров.

29.05.2023 пациент был госпитализирован в отделение урологии ФГБУ «Национальный медицинский исследовательский центр хирургии им. А.В. Вишневского» Минздрава России. Во время пальпации уретры пациент испытывал сильную боль, что потребовало прекращения данного исследования. Яичко и половой член при пальпации были безболезненными, патологических изменений в них не выявлено. Международный индекс эректильной функции — 23 балла. При обзорной урографии и компьютерной томографии выявлено инородное тело (металлический осколок) в проекции полового члена (рис. 1, 2). По результатам данных видов исследования установить его точную локализацию не представлялось возможным, в связи с чем было принято решение о выполнении пациенту уретроскопии, которая была проведена под общей анестезией 30.05.2023.

При ревизии уретры в просвете проксимальной части ее пенильного отдела визуализирован осколок (рис. 3). Последний был захвачен жесткими щипцами для литотрипсии и беспрепятственно извлечен из мочеиспускательного канала (рис. 4, 5). При ревизии уретры выявлены рубцовые изменения в месте нахождения осколка, не суживающие ее просвет (рис. 6). Уретра на всем протяжении свободно проходима для цистоскопа № 20 Ch.

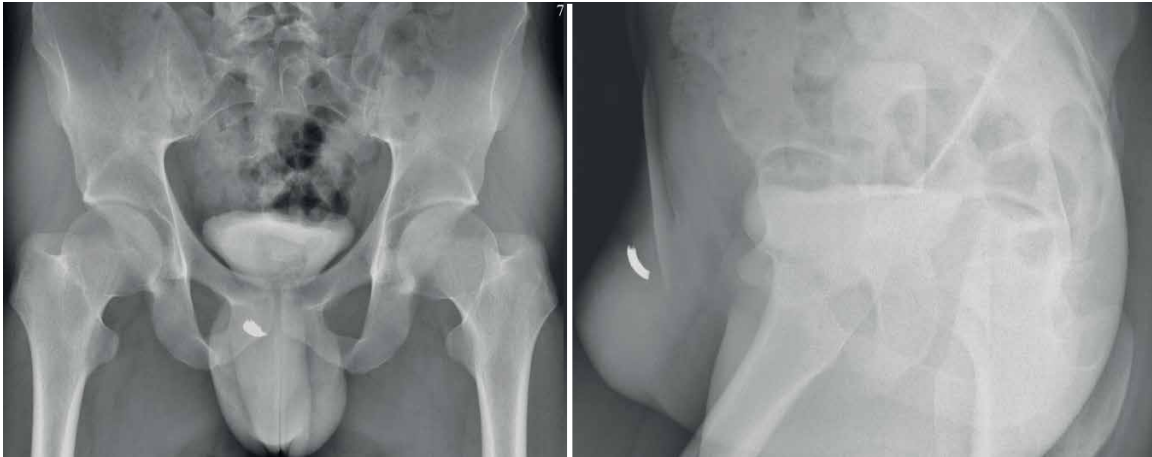

Рис. 1. Обзорная рентгенография таза

Fig. 1. Plain radiography of the pelvis

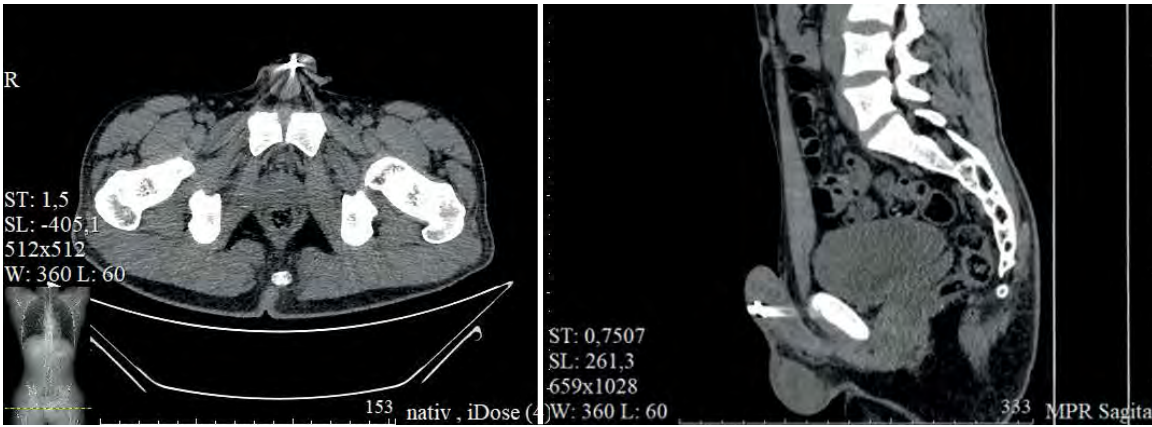

Рис. 2. Компьютерная томография таза

Fig. 2. Computed tomography of the pelvis

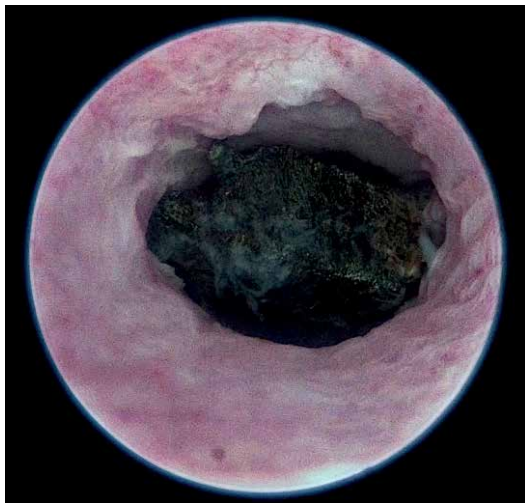


Рис. 3. Уретроскопия. Металлический осколок в просвете уретры
Fig. 3. Urethroscopy. Metal shard in the lumen of the urethra

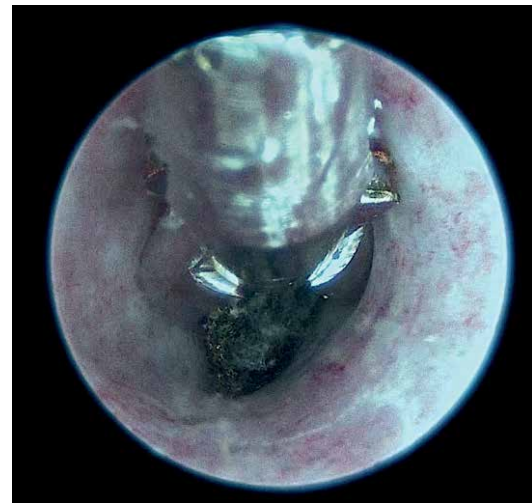


Рис. 4. Уретроскопия. Осколок захвачен щипцами и удален
Fig. 4. Urethroscopy. The shard is captured by forceps and removed

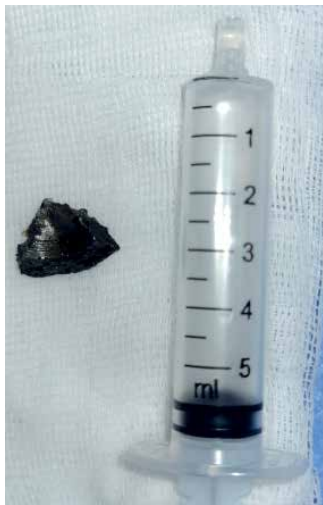

Рис. 5. Металлический осколок, извлеченный из уретры
Fig. 5. Metal shard removed from the urethra

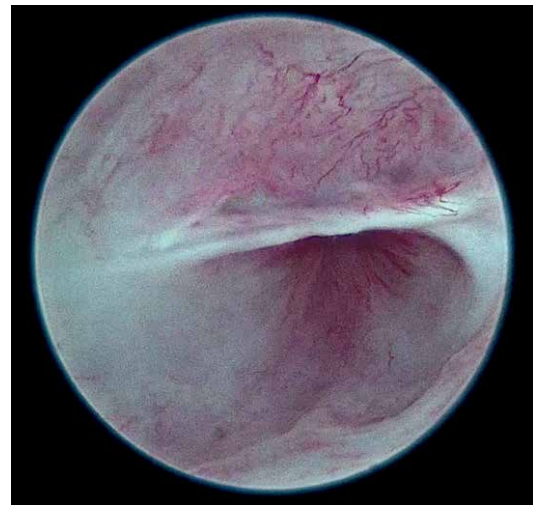

Рис. 6. Рубцовые изменения уретры в месте нахождения осколка
Fig. 6. Cicatricial changes in the urethra at the location of the fragment

При восходящей и микционной уретрографии: уретра проходима, стенки ее ровные, затеков рентгеноконтрастного вещества и остаточной мочи нет (рис. 7).

Выполнена урофлоуметрия: выявлен стремительный тип кривой мочеиспускания (рис. 8).

Послеоперационный период протекал без осложнений. Перед выпиской международный индекс эректильной функции составил 25 баллов. На 3-и сутки после операции пациент в удовлетворительном состоянии выписан под наблюдение уролога по месту жительства.

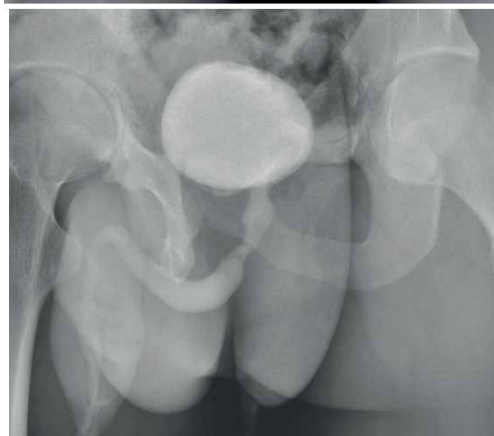
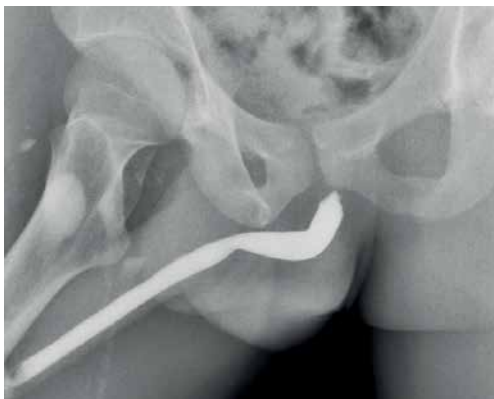
Рис. 7. Восходящая и микционная уретрография
Fig. 7. Ascending and voiding urethrography

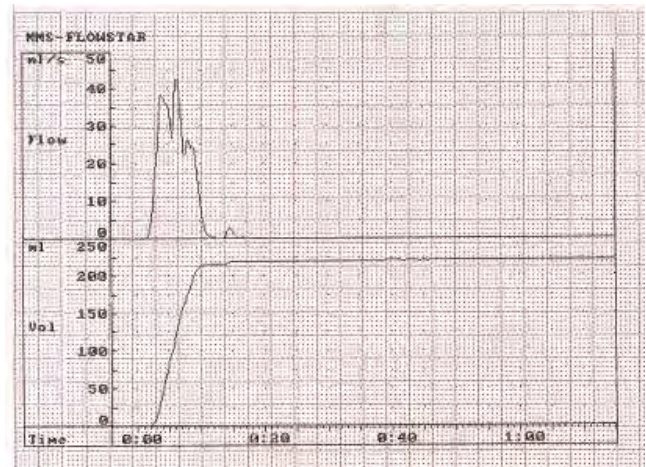


Рис. 8. Урофлоуметрия после операции
Fig. 8. Uroflowmetry after surgery

Обсуждение

Современные крупномасштабные военные конфликты характеризуются использованием большого количества боеприпасов минно-взрывного действия, что определяет характер и структуру огнестрельных ранений наружных половых органов [10].

Огнестрельные ранения наружных половых органов в большинстве случаев носят сочетанный характер [11, 12].

В структуре боевой хирургической травмы преобладают ранения конечностей в связи с использованием бронежилетов, которые защищают грудь и живот. По этой же причине огнестрельные ранения наружных половых органов встречаются чаще, чем повреждения почек, мочеточников и мочевого пузыря, которые происходят, как правило, при сочетанных торакоабдоминальных ранениях.

Наиболее вероятно, что в представленном клиническом наблюдении один из осколков, приведших к разрушению правого яичка, пробил губчатое тело и остался в просвете уретры. Именно поэтому он мог быть не обнаружен во время первичной хирургической обработки огнестрельной раны вследствие наличия кровотечения и отека измененных тканей.

В дальнейшем пациент безуспешно пытался найти медицинскую помощь по месту жительства. Большинство врачей, к которым он обращался, основываясь только на данных обзорной рентгенографии органов таза, ошибочно считали, что осколок локализуется в одном из кавернозных тел, и отказывали ему в операции из-за риска нарушения у него эрекции в последующем. Это отражает недостаточный уровень осведомленности врачей о данной патологии и подчеркивает необходимость публикации опыта лечения огнестрельных ранений в современных условиях.

В описанном случае локализовать осколок удалось с помощью уретроскопии, поэтому у данной категории пациентов в программу обследования необходимо обязательно включить эндоурологические методы исследования.

В предоперационном периоде урофлоуметрия не выполнялась, поскольку она не позволила бы выявить локализацию инородного тела, хотя с ее помощью можно было бы установить наличие у пациента инфравезикальной обструкции, что могло бы направить диагностический поиск. Восходящая уретрография не

выполнялась ввиду необходимости снижения лучевой нагрузки на гениталии молодого пациента с единственным яичком. В послеоперационном периоде данное исследование выполнено с целью оценки протяженности рубцовых изменений в уретре.

Любое повреждение уретры создает предпосылки для формирования ее стриктуры, что требует динамического наблюдения за такими пациентами, которое должно включать урофлоуметрию и при выявлении признаков инфравезикальной обструкции – восходящую уретрографию. Тем не менее следует отметить, что выполнение урофлоуметрии возможно не во всех медицинских организациях в связи с отсутствием оборудования.

Использование бронежилетов с дополнительной защитой гениталий может привести к снижению числа их повреждений в ходе боевых действий [13].

Инородные тела, имеющие острые края, обычно рекомендуют удалять в ходе открытого оперативного вмешательства [14], однако наш опыт показывает, что при небольших размерах инородного тела неправильной формы с острыми краями возможно его удаление эндоскопически без выполнения уретротомии.

Заключение

Нами представлен случай успешного удаления металлического осколка из просвета уретры через 7 мес после огнестрельного ранения. При обследовании таких пациентов нельзя ограничиваться только выполнением обзорной рентгенографии в 2 проекциях, поскольку на основании данных этого исследования крайне сложно определить локализацию металлического инородного тела. Компьютерная томография также обладает ограниченными возможностями из-за «фона», создаваемого металлическим предметом. Дополнительное обследование (восходящая уретрография, уретроскопия) позволяет локализовать инородное тело и спланировать лечебную тактику.

ЛИТЕРАТУРА / REFERENCES

1. Williams M., Jezior J. Management of combat-related urological trauma in the modern era. *Nat Rev Urol* 2013;10(9):504–12. DOI: 10.1038/nrurol.2013.148
2. Serkin F.B., Soderdahl D.W., Hernandez J. et al. Combat urologic trauma in US military overseas contingency operations. *J Trauma* 2010;69(Suppl 1):S175–8. DOI: 10.1097/TA.0b013e3181e45cd1
3. Goldman C., Shaw N., du Plessis D. et al. Gunshot wounds to the penis and scrotum: a narrative review of management in civilian and military settings. *Transl Androl Urol* 2021;10(6):2596–608. DOI: 10.21037/tau-20-1175
4. Hudak S.J., Morey A.F., Rozanski T.A., Fox CW Jr. Battlefield urogenital injuries: changing patterns during the past century. *Urology* 2005;65(6):1041–6. DOI: 10.1016/j.urology.2004.11.031
5. Vucković I., Tucak A., Gotovac J. et al. Croatian experience in the treatment of 629 urogenital war injuries. *J Trauma* 1995;39(4):733–6. DOI: 10.1097/00005373-199510000-00023
6. Tucak A., Lukacević T., Kuvezdić H. et al. Urogenital wounds during the war in Croatia in 1991/1992. *J Urol* 1995;153(1):121–2. DOI: 10.1097/00005392-199501000-00043
7. Al-Azzawi I.S., Koraitim M.M. Lower genitourinary trauma in modern warfare: the experience from civil violence in Iraq. *Injury* 2014;45(5):885–9. DOI: 10.1016/j.injury.2014.01.005
8. Al-Azzawi I.S., Koraitim M.M. Urethral and penile war injuries: the experience from civil violence in Iraq. *Arab J Urol* 2014;12(2):149–54. DOI: 10.1016/j.aju.2013.11.002
9. Phonsombat S., Master V.A., McAninch J.W. Penetrating external genital trauma: a 30-year single institution experience. *J Urol* 2008;180(1):192–5; discussion 195–6. DOI: 10.1016/j.juro.2008.03.041
10. Golovko S., Gybalo R., Lurin I. et al. Penetrating gunshot wounds to the penis: a case report of combat patient injured in the war in Ukraine. *Int J Emerg Med* 2023;16(1):5. DOI: 10.1186/s12245-023-00481-5

11. Cerwinka W.H., Block N.L. Civilian gunshot injuries of the penis: the Miami experience. *Urology* 2009;73(4):877–80. DOI: 10.1016/j.urology.2008.10.057
12. Kunkle D.A., Lebed B.D., Mydlo J.H., Pontari M.A. Evaluation and management of gunshot wounds of the penis: 20-year experience at an urban trauma center. *J Trauma* 2008;64(4):1038–42. DOI: 10.1097/TA.0b013e3180342036
13. Balzano F.L., Hudak S.J. Military genitourinary injuries: past, present, and future. *Transl Androl Urol* 2018;7(4):646–52. DOI: 10.21037/tau.2018.04.05
14. Шанава Г.Ш., Мосоян М.С., Грабский А.М., Арзуманян К.Г. Особенности извлечения инородных тел из нижних мочевыводящих путей. *Урологические ведомости* 2021;11(3):213–8. DOI: 10.17816/uroved72148
Shanova G.Sh., Mosoyan M.S., Grabsky A.M., Arzumanyan K.G. Features of the extraction of foreign bodies from the lower urinary tract. *Urologicheskie vedomosti = Urology Reports (St. Petersburg)* 2021;11(3):213–8. (In Russ.). DOI: 10.17816/uroved72148

Вклад авторов

А.А. Грицкевич: выполнение хирургической операции, написание текста статьи;
Д.М. Монаков: поиск и анализ публикаций по теме статьи, написание текста статьи;
М.В. Епифанова: разработка концепции и дизайна, написание текста статьи;
А.А. Костин: разработка концепции и дизайна исследования, общее руководство работой;
Т.П. Байтман: подготовка иллюстраций, описание клинического наблюдения;
С.В. Хромова: выполнение и интерпретация рентгеновских исследований, написание текста статьи;
М.А.А. Аль-Ваджих: поиск публикаций по теме статьи.

Authors' contribution

A.A. Gritskevich: performing a surgical operation, article writing;
D.M. Monakov: search and analysis of publications on the topic of the article, article writing;
M.V. Epifanova: concept and design, article writing;
A.A. Kostin: concept and design, general work management;
T.P. Baytman: preparation of illustrations, description of clinical observation;
S.V. Khromova: performing and interpreting X-ray studies, article writing;
M.A.A. Al-Vadzhikh: search for related publications.

ORCID авторов / ORCID of authors

А.А. Грицкевич / A.A. Gritskevich: <https://orcid.org/0000-0002-5160-925X>
Д.М. Монаков / D.M. Monakov: <https://orcid.org/0000-0002-9676-1802>
М.В. Епифанова / M.V. Epifanova: <https://orcid.org/0000-0002-8398-7255>
А.А. Костин / A.A. Kostin: <https://orcid.org/0000-0002-0792-6012>
Т.П. Байтман / T.P. Baytman: <https://orcid.org/0000-0002-3646-1664>
С.В. Хромова / S.V. Khromova: <https://orcid.org/0000-0002-8083-4843>
М.А.А. Аль-Ваджих / M.A.A. Al-Vadzhikh: <https://orcid.org/0009-0004-8692-0998>

Конфликт интересов. Авторы заявляют об отсутствии конфликта интересов.

Conflict of interest. The authors declare no conflict of interest.

Финансирование. Работа выполнена без спонсорской поддержки.

Funding. The work was performed without external funding.

Соблюдение прав пациентов. Пациент подписал информированное согласие на публикацию своих данных.

Compliance with patient rights. The patient gave written informed consent to the publication of her data.

Список статей, опубликованных в 2023 году

№ 1-2023

Волков С.Н., Григорян О.Р., Мокрышева Н.Г., Андреева Е.Н., Михеев Р.К., Терещенко В.И., Колонтарев К.Б.

Клинико-экономический анализ хирургических методов лечения доброкачественной гиперплазии предстательной железы (обзор литературы). Андрология и генитальная хирургия 2023;24(1):84–9.

DOI: 10.17650/2070-9781-2023-24-1-84-89

Греков Е.А., Тюзиков И.А., Смирнов А.В.

Прогестерон и предстательная железа: история научного изучения современного взгляд на проблему. Андрология и генитальная хирургия 2023;24(1):36–47.

DOI: 10.17650/2070-9781-2023-24-1-36-47

Кадыров З.А., Одилов А.Ю., Саъдуллоев Ф.С., Фаниев М.В., Сулейманов С.И., Россошанская Э.И.

Эректильная дисфункция у больных после трансплантации почек и нефрэктомии: обзор литературы. Андрология и генитальная хирургия 2023;24(1):57–65.

DOI: 10.17650/2070-9781-2023-24-1-57-65

Комаров А.С., Наумов Н.П., Щеплев П.А., Столетов Я.А., Коньшев А.В., Базунов Д.С., Бунак С.А., Гагай К.В., Фаниев М.В., Сулейманов С.И.

Изолированное варикоцеле справа у пациента с *situs inversus totalis*: клинический случай. Андрология и генитальная хирургия 2023;24(1):157–61.

DOI: 10.17650/2070-9781-2023-24-1-157-161

Коршунова Е.С., Юсупова Д.Г., Зимин А.А., Пятницкая Т.М., Зайцев А.Б., Яцко К.А., Полехина Н.В., Белова Н.В., Коршунов М.Н., Коршунов Д.М., Даренков С.П., Супонева Н.А., Sakakibara R.

Валидация опросника по функциям тазовых органов (Questionnaire on pelvic organ function) у неврологических больных в России. Андрология и генитальная хирургия 2023;24(1):90–9.

DOI: 10.17650/2070-9781-2023-24-1-90-99

Ладыгина Е.А., Демин Н.В., Николаев В.В., Фаниев М.В., Сулейманов С.И.

Минимально инвазивные методы лечения стриктуры уретры и их применений в детском возрасте (обзор литературы). Андрология и генитальная хирургия 2023;24(1):66–74.

DOI: 10.17650/2070-9781-2023-24-1-66-74

Лещенко И.Г., Братчиков О.И., Акимов А.И., Жилиева Ю.А.

Совершенствование выбора хирургической тактики у гериатрических пациентов с доброкачественной гиперплазией предстательной железы. Андрология и генитальная хирургия 2023;24(1):138–49.

DOI: 10.17650/2070-9781-2023-24-1-138-149

Мурадян А.А., Гамидов С.И., Попова А.Ю., Овчинников Р.И., Шатылко Т.В.

Связь между уровнем цитокинов семенной плазмы и астенозооспермией у бесплодных мужчин. Андрология и генитальная хирургия 2023;24(1):150–6.

DOI: 10.17650/2070-9781-2023-24-1-150-156

Назаров Т.Х., Абулбокиев У.В.

Исторические и современные взгляды на проблему простатитиаса. Андрология и генитальная хирургия 2023;24(1):48–56.

DOI: 10.17650/2070-9781-2023-24-1-48-56

Олефир Ю.В., Ефремов Е.А., Родионов М.А., Живулько А.Р., Попов Д.М., Монаков Д.М.

Что следует знать урологу о фрагментации ДНК сперматозоидов. Андрология и генитальная хирургия 2023;24(1):24–35.

DOI: 10.17650/2070-9781-2023-24-1-24-35

Соттаева З.З.

Применение методов нейромодуляции у детей с расстройствами мочеиспускания и дефекации. Андрология и генитальная хирургия 2023;24(1):75–83.

DOI: 10.17650/2070-9781-2023-24-1-75-83

Стрелков А.Н., Астраханцев А.Ф., Снегур С.В.

Возрастная динамика морфологического строения кавернозных артерий у здоровых мужчин по данным комплексного морфометрического анализа. Андрология и генитальная хирургия 2023;24(1):130–7.

DOI: 10.17650/2070-9781-2023-24-1-130-137

Чернушенко А.С., Ахвледиани Н.Д., Рева И.А., Пушкарь Д.Ю.

Микрохирургическое лечение варикоцеле с интраоперационным доплерографическим контролем (обзор литературы). Андрология и генитальная хирургия 2023;24(1):19–23.

DOI: 10.17650/2070-9781-2023-24-1-19-23

Чиненов Д.В., Шпоть Е.В., Исмаилов Х.М., Проскура А.В., Чернов Я.Н., Рапопорт Л.М., Королев Д.О., Герасимов А.Н.

Оценка эректильной функции у пациентов после уретропластики: систематический обзор и метаанализ. Андрология и генитальная хирургия 2023;24(1):100–14.

DOI: 10.17650/2070-9781-2023-24-1-100-114

Штаут М.И., Сорокина Т.М., Курило Л.Ф., Андреева М.В., Опарина Н.В., Поляков А.В., Шилова Н.В., Черных В.Б.

Генетическое и спермиологическое обследование пациентов с 46,XX-тестикулярной формой нарушения формирования пола. Андрология и генитальная хирургия 2022;24(1):115–29.

DOI: 10.17650/2070-9781-2023-24-1-115-129

Yusof M.R., Afiq O., Khairul-Asri M.G.

Приапизм при острой травме спинного мозга. Андрология и генитальная хирургия 2023;24(1):162–6. (На англ.).

DOI: 10.17650/2070-9781-2023-24-1-162-166

№ 2-2023

Волков С.Н., Михеев Р.К., Григорян О.Р., Терещенко В.И., В.С. Степанченко, Андреева Е.Н., Колонгарев К.Б.

Сравнительный анализ лапароскопической позадилоной аденоэктомии с временным пережатием внутренних подвздошных артерий и наложением уретроцистоанастомоза и трансуретральной резекции предстательной железы при доброкачественной гиперплазии предстательной железы. Андрология и генитальная хирургия 2023;24(2):109–15.

DOI: 10.17650/2070-9781-2023-24-2-109-115

Гамидов С.И., Шатылко Т.В., Попова А.Ю., Гасанов Н.Г., Дружинина Н.К.

Изолированное повышение уровня фолликулостимулирующего гормона как прогностический фактор негативного результата мiсгоTESE. Андрология и генитальная хирургия 2023;24(2):85–94.

DOI: 10.17650/2070-9781-2023-24-2-85-94

Епифанова М.В., Костин А.А., Гамеева Е.В., Гришкевич А.А., Артеменко С.А., Епифанов А.А.

Новые возможности клеточной и ударно-волновой терапии в восстановлении эректильной функции у пациентов, перенесших радикальную простатэктомию: обзор литературы. Андрология и генитальная хирургия 2023;24(2):41–8.

DOI: 10.17650/2070-9781-2023-24-2-41-48

Кадыров З.А., Фаниев М.В., Сулейманов С.И., Кадырова Ф.З., Мушукья Г.М., Гагай К.В.

Организационные вопросы хирургического лечения урологических и андрологических пациентов в условиях пандемии COVID-19: обзор литературы. Андрология и генитальная хирургия 2023;24(2):31–40.

DOI: 10.17650/2070-9781-2023-24-2-31-40

Капто А.А.

Исторические и современные аспекты сосудистой андрологии. Андрология и генитальная хирургия 2023;24(2):58–65.

DOI: 10.17650/2070-9781-2023-24-2-58-65

Олефир Ю.В., Ефремов Е.А., Родионов М.А., Живулько А.Р., Попов Д.М., Монаков Д.М., Фаниев М.В.

Клиническое значение варикоцелеэктомии: обзор литературы. Андрология и генитальная хирургия 2023;24(2):49–57.

DOI: 10.17650/2070-9781-2023-24-2-49-57

Панченко И.А., Марабян Э.С., Гармаш О.Н., Панченко Р.И., Заргаров В.О., Веригин В.В.

Возможности ранней диагностики локализованной формы рака предстательной железы в амбулаторной практике уролога на региональном уровне Ставропольского края. Андрология и генитальная хирургия 2023;24(2):103–8.

DOI: 10.17650/2070-9781-2023-24-2-103-108

Саакян А.А., Кадыров З.А., Гегенава Б.Б., Фатихов Р.Р., Сулейманов С.И., Фаниев М.В.

Сочетанное применение перкутанной и эндоваскулярной хирургии при диагностике и лечении артериовенозной мальформации почек. Клиническое наблюдение. Андрология и генитальная хирургия 2023;24(2):116–20.

DOI: 10.17650/2070-9781-2023-24-2-116-120

Савзиханов Р.Т., Мусхаджиев А.А., Катибов М.И.

Выявление Ureaplasma species у мужчин с репродуктивными проблемами в браке. Андрология и генитальная хирургия 2023;24(2):95–102.

DOI: 10.17650/2070-9781-2023-24-2-95-102

Севергина Л.О., Студенникова В.В., Рапопорт Л.М., Корвин И.А., Королев Д.О.

Иммуногистохимическое обоснование общности патогенеза варикозной трансформации вен при варикоцеле и варикозном расширении вен нижних конечностей. Андрология и генитальная хирургия 2023;24(2):77–84.

DOI: 10.17650/2070-9781-2023-24-2-77-84

Седова А.О., Черных В.Б.

Негативное влияние фталатов на мужскую репродуктивную систему и фертильность. Андрология и генитальная хирургия 2023;24(2):19–30.

DOI: 10.17650/2070-9781-2023-24-2-19-30

Тюзиков И.А., Греков Е.А., Смирнов А.В.

Окситоцин – незаслуженно забытый гормон у мужчин? Андрология и генитальная хирургия 2023;24(2):66–76.

DOI: 10.17650/2070-9781-2023-24-2-66-76

Фаниев М.В., Сулейманов С.И., Кадыров З.А., Ягудаев Д.М., Гиёев М.А.

Типичные ошибки при диагностике и лечении перекрута яичка у взрослых. Клиническое наблюдение. Андрология и генитальная хирургия 2023;24(2):121–5.

DOI: 10.17650/2070-9781-2023-24-2-121-125

Щеплев П.А., Наумов Н.П.

Проект и обоснование создания региональных центров охраны мужского здоровья и сбережения мужского населения России. Андрология и генитальная хирургия 2023;24(2):130–7.

Ismail A.M. A.

Изменение показателей эякулята после инфекции COVID-19: новая, требующая исследований, эра физической активности. Андрология и генитальная хирургия 2023;24(2):126–9. (На англ.).

DOI: 10.17650/2070-9781-2023-24-2-126-129

№ 3-2023

Белый Л.Е.

Перспективы перорального применения фосфомицина при хроническом бактериальном простатите. Андрология и генитальная хирургия 2023;24(3):42–9.

DOI: 10.17650/2070-9781-2023-24-3-42-49

Гамидов С.И., Шатылко Т.В., Бицоев Т.Б., Тамбиев А.Х., Токарева А.О., Чаговец В.В., Стародубцева Н.Л., Франкевич В.Е.

Липидомный анализ семенной плазмы в диагностике мужского бесплодия, ассоциированного с варикоцеле. Андрология и генитальная хирургия 2023;24(3):75–81.

DOI: 10.17650/2070-9781-2023-24-3-75-81

Гвоздев М.Ю., Арефьева А.О., Прилепская Е.А., Лазарева Е.К., Дианов М.И., Ахмедов А.К.

Парауретральная фиброаденома вульвы: клинический случай. Андрология и генитальная хирургия 2023;24(3):107–11.

DOI: 10.17650/2070-9781-2023-24-3-107-111



Епифанова М.В., Костин А.А., Гамеева Е.В., Иконова К.Р., Артеменко С.А., Епифанов А.А., Черных В.Б.

Генетические предикторы болезни Пейрони: обзор литературы. Андрология и генитальная хирургия 2023;24(3):23–32. DOI: 10.17650/2070-9781-2023-24-3-23-32

Капто А.А., Панков А.С.

Образование позвоночного остеофита после стентирования левой общей подвздошной вены. Клинический случай. Андрология и генитальная хирургия 2023;24(3):95–100. DOI: 10.17650/2070-9781-2023-24-3-95-100

Комяков Б.К., Шевнин М.В., Тарасов В.А., Назаров Т.Х., Шпиленя Е.С., Рычков И.В.

Оперативная коррекция вестибуло-вагинальной фрикционной дислокации уретры при посткоитальном цистите. Андрология и генитальная хирургия 2023;24(3):89–94. DOI: 10.17650/2070-9781-2023-24-3-89-94

Наумов Н.П., Щеплев П.А., Ипатенков В.В., Столетов Я.А., Копышев А.В., Базунов Д.С.

Связь ингибиторов фосфодиэстеразы 5-го типа и мужской фертильности: обзор литературы. Андрология и генитальная хирургия 2023;24(3):50–5. DOI: 10.17650/2070-9781-2023-24-3-50-55

Проскура А.В., Аляев Ю.Г., Борисов В.В., Бутнару Д.В., Рапопорт Л.М., Сирота Е.С., Суворов А.Ю., Фиев Д.Н., Шпоть Е.В., Безруков Е.А., Еникеев М.Э., Акоюн Г.Н., Королев Д.О., Воробьев А.А., Черненко И.М., Исмаилов Х.М., Шомукимова З.С.

Оценка функционального состояния почек до и после резекции по поводу односторонней опухоли с помощью математической обработки данных компьютерной томографии с контрастированием. Андрология и генитальная хирургия 2023;24(3):66–74. DOI: 10.17650/2070-9781-2023-24-3-66-74

Рыжков А.И., Соколова С.Ю., Шорманов И.С.

Может ли оценка уровня антимюллера гормона в семенной плазме и сыворотке крови быть полезной в диагностике мужского бесплодия? (Обзор литературы). Андрология и генитальная хирургия 2023;24(3):56–65. DOI: 10.17650/2070-9781-2023-24-3-56-65

Синельников Л.М., Протошак В.В., Бабкин П.А., Кушниренко Н.П., Кислицын П.О., Проскуревич Е.И., Гасанбеков Т.Н., Галюк Д.А.

Ретроградная сагиттальная уретрография в диагностике стриктур уретры: взгляд под другим углом. Андрология и генитальная хирургия 2023;24(3):82–8. DOI: 10.17650/2070-9781-2023-24-3-82-88

Сулейманов С.И., Кадыров З.А., Федоров Д.А., Бабкин А.С., Агузаров А.М., Бабкина А.В.

Тромбоз тестикулярной вены с исходом в инфаркт яичка. Клинический случай. Андрология и генитальная хирургия 2023;24(3):101–6. DOI: 10.17650/2070-9781-2023-24-3-101-106

Тюзиков И.А., Греков Е.А., Смирнов А.В.

Андрологические аспекты нарушений секреции пролактина. Андрология и генитальная хирургия 2023;24(3):33–41. DOI: 10.17650/2070-9781-2023-24-3-33-41

№ 4-2023

Гамидов С.И., Дружинина Н.К., Шатылко Т.В., Гасанов Н.Г., Сафиуллин Р.И., Гулузаде К.С.

Хирургическая коррекция осложнений циркумцизии. Андрология и генитальная хирургия 2023;24(4):144–54. DOI: 10.17650/2070-9781-2023-24-4-144-154

Гвасалия Б.Р., Исаева А.В., Бабаев М.У.

Место антиоксидантов в терапии мужского бесплодия. Андрология и генитальная хирургия 2023;24(4):59–66. DOI: 10.17650/2070-9781-2023-24-4-59-66

Гришкевич А.А., Монаков Д.М., Епифанова М.В., Костин А.А., Байтман Т.П., С.В. Хромова, М.А.А. Аль-Ваджих

Эндоскопическое удаление инородного тела уретры (осколка): клиническое наблюдение. Андрология и генитальная хирургия 2023;24(4):155–60. DOI: 10.17650/2070-9781-2023-24-4-155-160

Епанчинцева Е.А., Селятицкая В.Г., Корнеев И.А., Бабенко А.Ю.

Влияние ингибиторов ароматазы на мужскую фертильность: обзор литературы. Андрология и генитальная хирургия 2023;24(4):49–66. DOI: 10.17650/2070-9781-2023-24-4-49-66

Епифанова М.В., Артеменко С.А., Костин А.А., Епифанов А.А., Кириллова К.А.

Безопасность и потенциальная эффективность аутоплазмы, обогащенной тромбоцитарными факторами роста, и экстракорпоральной ударно-волновой терапии при лечении эректильной дисфункции у пациентов после нервосберегающей радикальной простатэктомии: пилотное исследование. Андрология и генитальная хирургия 2023;24(4):91–9. DOI: 10.17650/2070-9781-2023-24-4-91-99

Жуков О.Б., Васильев А.Э.

Метод регистрации ночной пенильной тумесценции для оценки эффективности рентгенэндоваскулярного лечения васкулогенной эректильной дисфункции. Андрология и генитальная хирургия 2023;24(4):119–27. DOI: 10.17650/2070-9781-2023-24-4-119-127

Замятин С.А., Гончар И.С.

Прогнозирование развития мужского бесплодия. Андрология и генитальная хирургия 2023;24(4):86–90. DOI: 10.17650/2070-9781-2023-24-4-86-90

Капто А.А.

Нозологическая концепция и классификация веногенной эректильной дисфункции. Андрология и генитальная хирургия 2023;24(4):111–18. DOI: 10.17650/2070-9781-2023-24-4-111-118

Комаров Р.Н., Рапопорт Л.М., Шао М., Королев Д.О., Хэ М., Слусаренко Р.И., Луценко И.В.

Клиническое значение клинико-патологических особенностей в прогнозировании хирургического лечения и риска осложнений при раке почки с венозным опухолевым тромбозом. Андрология и генитальная хирургия 2023;24(4):128–34. DOI: 10.17650/2070-9781-2023-24-4-128-134



Олефир Ю.В., Ефремов Е.А., Родионов М.А., Живулько А.Р., Попов Д.М., Монаков Д.М.

Значение фрагментации ДНК сперматозоидов при выборе метода лечения мужского бесплодия с применением внутриматочной инсеминации и вспомогательных репродуктивных технологий. Андрология и генитальная хирургия 2023;24(4):67–71.

DOI: 10.17650/2070-9781-2023-24-4-67-71

Помешкин Е.В., Попов С.В., Орлов И.Н., Шамин М.В., Каган Е.С.

Эффективность медикаментозной пенильной реабилитации после радикальной простатэктомии. Андрология и генитальная хирургия 2023;24(4):100–10.

DOI: 10.17650/2070-9781-2023-24-4-100-110

Тюзиков И.А., Греков Е.А., Емельянова И.В., Смирнов А.В.

Практические аспекты лабораторного мониторинга эстрогенов у мужчин. Андрология и генитальная хирургия 2023;24(4):37–48.

DOI: 10.17650/2070-9781-2023-24-4-37-48

Хаят С.Ш., Брагина Е.Е., Курило Л.Ф., Черных В.Б.

Генетические и сперматологические аспекты синдрома ацефалических сперматозоидов. Андрология и генитальная хирургия 2023;24(4):25–36.

DOI: 10.17650/2070-9781-2023-24-4-25-36

Шорманов И.С., Щедров Д.Н., Спасская Ю.С., Гарова Д.Ю.

Осложнения тестикулярного протезирования: анализ причин, хирургическая тактика, пути профилактики. Андрология и генитальная хирургия 2023;24(4):135–43.

DOI: 10.17650/2070-9781-2023-24-4-135-143

Штаут М.И., Соловова О.А., Сорокина Т.М., Курило Л.Ф., Опарина Н.В., Шилова Н.В., Чухрова А.Л., Поляков А.В., Черных В.Б.

Комплексное генетическое и спермиологическое обследование пациентов с дисомией Y. Андрология и генитальная хирургия 2023;24(4):72–85.

DOI: 10.17650/2070-9781-2023-24-4-72-85